

ESTHETIQUE TRIBUNE

The World's Esthetic Newspaper · Édition Française

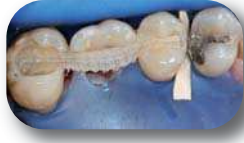MARS 2014 – Vol. 6, No. 3

www.dental-tribune.fr

CAS CLINIQUE

Les bandes en fibre de verre peuvent rendre bien des services. Le Dr M. Hagner, présente un cas clinique dans lequel un bridge de contention a été réalisé pour conserver une molaire bien fragilisée. Y auriez-vous pensé ?

► Pages 26 & 27



TRUCS ET ASTUCES

Chaque mois, l'équipe de l'Académie du Sourire partagera son expérience et ses connaissances en vous livrant ses trucs et astuces à reproduire de suite et sans modération.

► Page 30

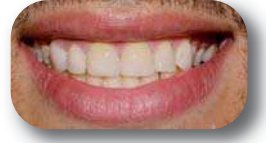

POSTER

Le traitement occluso-esthétique par technique de stratification de résine composite en images et direct à l'essentiel.

Notre confrère a obtenu le troisième prix des posters lors des JDN 2013.

► Page 34



La SFDE en live

La magie du direct avec les interventions du Dr Didier Dietschi / Dr Roberto Spreafico / Dr Sylvain Altglas / Dr Keyvan Darvapanah / Dr Philippe Rajzbaum

La première journée de la SFDE se déroulera le **24 mai 2014** dans le cadre de l'Hôpital Américain. La meilleure des formations cliniques est donnée par l'exemple : la retransmission en direct sur grand écran vous permettra de suivre facilement, comme si vous étiez vous-même au fauteuil, les interventions sur patients de 5 praticiens de grand talent qui partageront avec vous leurs connaissances, leurs protocoles, leurs tours de main sur des thèmes importants de la pratique moderne. Voici un avant goût sur les « Stratifications antérieures et postérieures » par le Dr Didier Dietschi et le Dr Roberto Spreafico :

La dentisterie esthétique micro-invasive : l'évidence par le résultat !

L'amélioration générale de la santé bucco-dentaire a donné un nouvel essor aux restaurations directes en composite et stimule une approche plus conservatrice de la dentisterie restauratrice et de l'esthétique dentaire ; ce concept opératoire revêt également aujourd'hui une plus grande importance aux yeux des patients sensibilisés par les risques et conséquences de sur-traitement. Les résines composites modernes qui offrent d'excellentes caractéristiques méca-



niques et optiques permettent le traitement de très nombreuses pertes de substance et déficiences esthétiques que l'on restaurait par le passé principalement avec des facettes ou couronnes en céramique, beaucoup plus inva-

ves et coûteuses.

L'amélioration sensible des nouveaux systèmes adhésifs garantit une meilleure étanchéité de nos restaurations. L'utilisation intelligente des photo-activateurs récents aide

à réduire le stress et le retrait de polymérisation. Le Dr Dietschi expliquera comment sélectionner une seule masse dentine et une seule masse email sans compromettre le résultat esthétique. Il insistera également sur le contrôle des épaisseurs du matériau.

Le Dr Spreafico décrira sa méthode rationnelle de mise en place des résines composite pour contrôler le retrait de polymérisation et restaurer le point de contact.

Les collages par composite représentent donc la technique de base pour les jeunes patients et les moins jeunes afin de leur redonner ou maintenir un beau sourire, une occlusion stable et fonctionnelle sans invasion biologique ou bio-mécanique.

Pratiquement, leur seule limite réside dans la connaissance et l'expérience du praticien. Le mois prochain retrouvez nous pour connaître ce qui vous attend lors de cette journée en implantologie.

Pour plus de renseignements :
sfde@noos.fr ou 06.77.71.21.18

CIDAE, l'Excellence en Dentisterie Adhésive et Esthétique

13 & 14 Décembre 2013, Bruxelles · Organisateur : Alain Perceval et l'association ADSD St-Pierre

Intervenants: Les Drs Jean Pierre Attal, Francesca Vailati, Panos Bazos, August Bruguera, Mauro Fradeani et Eric Van Dooren

CIDAE est devenue la messe biannuelle, incontournable au mois de décembre, à Bruxelles. Pour la troisième édition, une nouvelle formule s'impose et ce congrès s'est réparti sur deux jours. Après les frères Magne en 2011 et Michel Degrange, Bart Van Meerbeek, Didier Dietschi, Roberto Spreafico en 2009, Alain Perceval est resté fidèle à ses principes de qualité scientifique et a réuni des orateurs

renommés de tous les horizons : Jean Pierre Attal, Francesca Vailati, Panos Bazos, August Bruguera, Mauro Fradeani et Eric Van Dooren. Pendant deux jours ils ont présenté les nouveaux concepts de dentisterie esthétique et adhésive. Un lieu prestigieux, le Square-Brussels Meeting Centre, a été choisi pour accueillir cet événement, traduit simultanément en français et anglais.

Le conférencier qui a ouvert la deuxième journée, le Dr Panos Bazos, inspiré par son mentor Pascal Magne, a développé le concept de Bio-Emulation. A travers une présentation d'une qualité technique et scientifique exceptionnelle (images 3D, vidéos, photographies artistiques), il nous a énoncé les principes de la bio-émulation par une approche histo-anatomique, une analyse structurelle et une synthèse visuelle de l'organe dentaire : « Dans la pratique dentaire moderne, la restauration et la dent devraient s'unir de telle façon à former un système cohésif structurel et optique. Une compréhension minutieuse des structures histo-anatomiques et des propriétés optiques de la denture naturelle fournira à l'équipe dentaire un avantage stratégique. »

Pour la première fois ensemble, un duo scientifique-clinique comme ils se définissent eux-mêmes, les Dr Jean-Pierre Attal et Francesca Vailati ont essayé de répondre à la question : « Est-il possible d'atteindre nos objectifs sans toucher les dents ? » Car la préservation tissulaire est inscrite dans le paradigme de la dentisterie restauratrice moderne.

Jean-Pierre Attal a présenté un sujet qui lui tient à cœur et qu'il a développé avec son équipe depuis plus de 4 ans, celui des traite-

ments par érosion/infiltration des tâches d'hypo minéralisation de l'émail (trauma, fluorose, MIH), en proposant des solutions, accompagnées de protocoles « pas à pas », à des situations cliniques qui jusque-là nécessitaient la réalisation de facettes.

La charismatique Francesca Vailati a présenté la technique sandwich du secteur antérieur, qui est une des étapes de la « 3 steps », en exposant les dernières évolutions : optimisation du temps de traitement, diminution des coûts, technique transposable aux patients de tout âge.

Le raisonnement scientifique apporté par Jean-Pierre Attal, soutenu par des arguments fondés sur une revue de littérature exhaustive et récente, et le temps par temps clinique de la technique sandwich, décrite par Francesca Vailati, nous ont convaincu de la possibilité de réaliser des réhabilitations globales tout en évitant de toucher aux dents.

Conférences remarquables, plus de 700 participants, lieu de caractère pour la soirée de Gala, le Théâtre de Vaudeville, que va-t-il préparer, le Dr Alain Perceval, ce passionné de la dentisterie adhésive et esthétique débordant d'énergie, pour la 4ème édition, en 2015 ?

Dr Adriana Agachi



CIDAE 2013
3ÈME CONFÉRENCE INTERNATIONALE
DE DENTISTERIE ADHÉSIVE ET ESTHÉTIQUE

Introduction aux attelles dentaires appliquées suite à un traitement parodontal de chirurgie correctrice

Applicable en un rien de temps, le F-Splint-Aid Slim de Polydentia constitue une solution facile et peu onéreuse pour atteler les dents mobiles. Cette bande en fibre de verre, pré-imprégnée d'un adhésif dentaire et conditionnée dans un flacon refermable peut rendre bien des services. Y auriez vous pensé ?

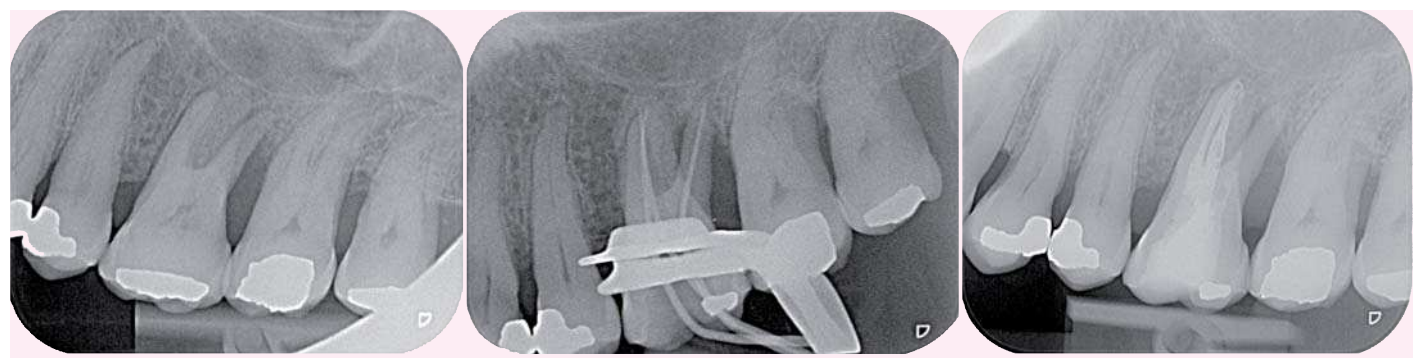En cas de maladie parodontale, les dentistes sont souvent confrontés à des situations difficiles d'odontologie conservatrice. Pour être réussi, un traitement parodontal anti-infectieux doit souvent être complété par une chirurgie parodontale. Ses avantages ont été démontrés par Ramfjord et al. (1987) sur des dents avec une profondeur de poche restante supérieure à 7 mm.

Les molaires atteintes de furcation répondaient moins bien au traitement anti-infectieux, ainsi que l'a démontré Nordland et al. (1987). C'est la raison pour laquelle un traitement chirurgical est souvent effectué, simplement pour améliorer l'élimination des concrétions (Matia et al. 1986).

Toutefois, tous les défauts de furcation ne peuvent être traités avec une thérapie régénératrice.

Par exemple, dans la mâchoire supérieure, il existe souvent des limites dans la zone molaire dans les cas de furcation de classe II et supérieure (Jepsen et al. 2002). Par conséquent, l'amputation de la racine est recommandée en cas de furcation de classe III dans la mâchoire supérieure (Hamp et al. 1975 ; Langer et al. 1981 ; Green 1986 ; Bühler 1988 ; Blomlöf et al. 1997 ; Basten et al. 1996 ; Carnevale et al. 1996, Park et al. 2009).

Cela implique le retrait d'une ou deux des racines les plus faibles sur le plan paro-



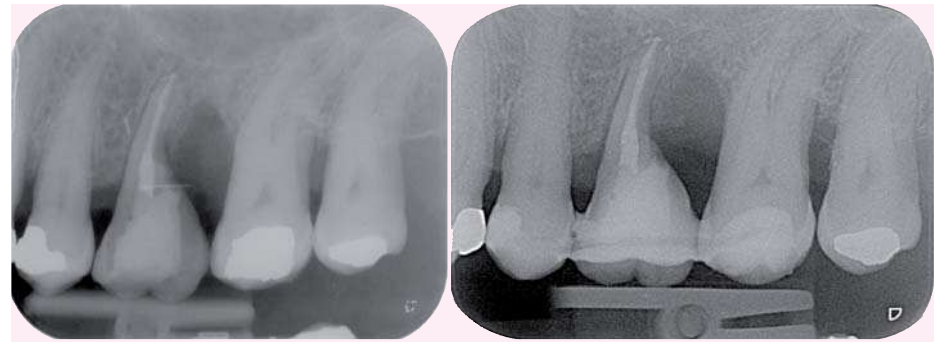
Radiographies 1 à 3 (de gauche à droite)

dontal. Compte-tenu du nombre réduit de racines, la mobilité de la dent restante, est augmentée.

La pose d'une attelle dentaire est une bonne méthode de contrer la mobilité accrue d'une dent (Galler et al. 1979).

Bien que Kegel et al. 1979 n'ait pas pu démontrer que la pose d'une attelle dentaire a un effet sur la mobilité consécutive de la dent entière, Fleszar et al. 1980 a confirmé qu'il n'y a aucun gain d'attache dans les cas de mobilité d'une dent existante, alors que les poches existantes persistent malgré un traitement parodontal.

Cela a par ailleurs permis à Rampfjord & Ash 1981 de conclure qu'une dent souffrant d'une surcharge occlusale doit être ajustée au moyen d'un fraisage, de la pose d'une attelle ou d'un traitement d'orthodontie.



Radiographies 4 et 5 (de gauche à droite)

Dans le cas clinique présenté ici, il a été possible d'éviter le remplacement de la dent par l'amputation de la racine et la pose d'une attelle. Outre l'avantage financier

pour le patient, cette méthode offre également un avantage clinique pour le pronostic de la denture restante (Lang & Tonetti 2003 ; Pretzel et al. 2008).

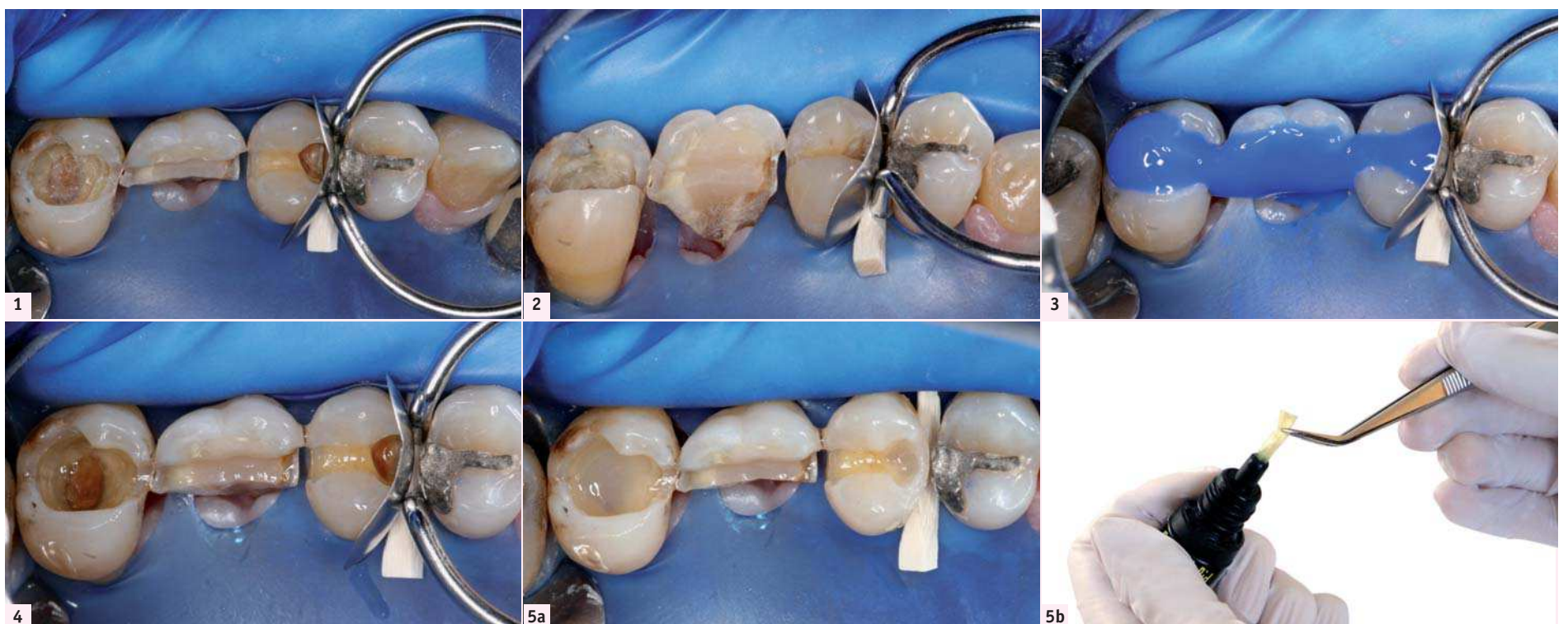


Fig. 1 : Situation de fraisage des dents 25 et 27 sous une digue dentaire, avec gabarit partiel appliqué en mésial sur la dent 25. – Fig. 2 : Vue palatale de la situation de fraisage des dents 25 à 27. – Fig. 3 : Ensemble de la procédure de mordantage de la situation de fraisage avec un gel de mordantage bleu. – Fig. 4 : Cavités traitées des dents 25 à 27 avec liaison. – Fig. 5a : Crête mésiale cumulée de la dent 25 après le retrait du gabarit partiel ainsi qu'un remplissage inférieur de la dent 27 avec un composite fluide. – Fig. 5b : Retrait à l'aide des pinces du F-Splint-Aid du flacon de stockage protégé de la lumière.

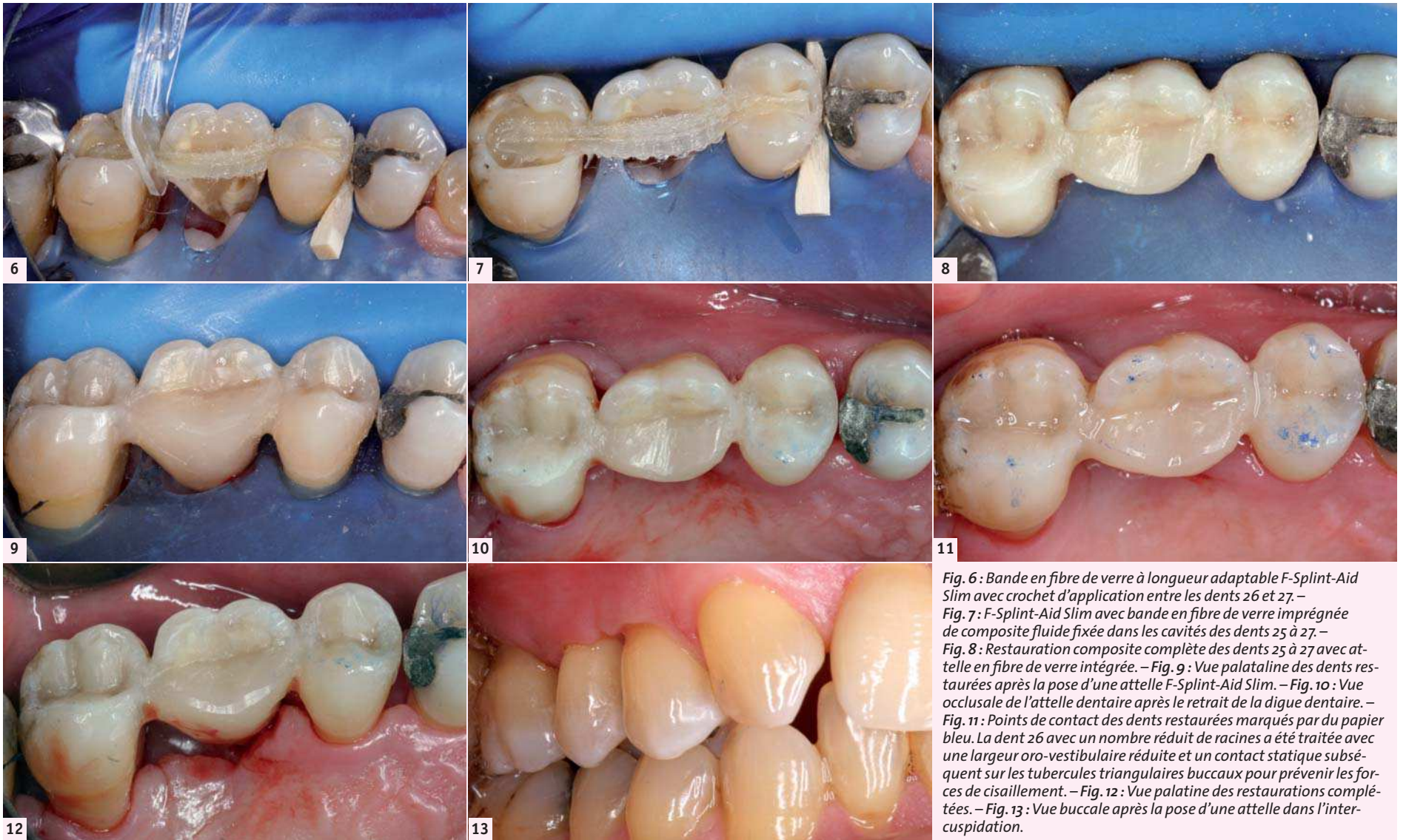


Fig. 6 : Bande en fibre de verre à longueur adaptable F-Splint-Aid Slim avec crochet d'application entre les dents 26 et 27. – Fig. 7 : F-Splint-Aid Slim avec bande en fibre de verre imprégnée de composite fluide fixée dans les cavités des dents 25 à 27. – Fig. 8 : Restauration composite complète des dents 25 à 27 avec attelle en fibre de verre intégrée. – Fig. 9 : Vue palatine des dents restaurées après la pose d'une attelle F-Splint-Aid Slim. – Fig. 10 : Vue occlusale de l'attelle dentaire après le retrait de la digue dentaire. – Fig. 11 : Points de contact des dents restaurées marqués par du papier bleu. La dent 26 avec un nombre réduit de racines a été traitée avec une largeur oro-vestibulaire réduite et un contact statique subséquent sur les tubercules triangulaires buccaux pour prévenir les forces de cisaillement. – Fig. 12 : Vue palatine des restaurations complètes. – Fig. 13 : Vue buccale après la pose d'une attelle dans l'intercuspidation.

Le cas clinique

Ici, la procédure de pose d'une attelle est expliquée sur la dent 26, dont les racines ont été amputées au cours d'un traitement chirurgical chez un patient souffrant d'une parodontite chronique sévère et généralisée et de diabète de type II.

La première radiographie des dents montre la situation après un traitement anti-infectieux et avant un traitement endodontique. Le diagnostic était une lésion parodontale primaire avec une atteinte endodontique secondaire, ainsi qu'un défaut de furcation de classe III, qui pouvait être sondé de manière distale et vestibulaire.

La seconde radiographie des dents montre l'examen radiographique avec une digue dentaire pendant le traitement endodontique de la dent 26.

La troisième radiographie montre la dent 26 avec obturation complète du canal radiculaire méso-vestibulaire et palatin. Le canal radiculaire disto-vestibulaire est obturé avec de l'hydroxyde de calcium. La chambre pulpaire et la partie supérieure du canal radiculaire sont avec un matériau composite, qui constitue aussi l'obturation de surface.

La quatrième radiographie montre la dent 26 après une résection radiculaire de la racine distale et palatine. Pendant la chirurgie, il a été observé que la furcation de classe III se poursuivait jusqu'à la zone méso-palatine. La racine palatine ne pouvait plus être conservée.

La cinquième radiographie montre la dent 26 équipée d'une attelle F-Splint-Aid Slim sur les dents 25 et 27.

La séquence photo clinique montre la procédure de pose d'une attelle dentaire avec le système F-Splint-Aid Slim, utilisant une technique de collage direct.

Conclusion

Je considère que les principaux avantages du F-Splint-Aid Slim sont sa structure tissée et stable du matériau de l'attelle et sa disponibilité pratique dans le flacon de stockage protégé de la lumière. Les pinces d'application en plastique « Clip&Splint » fournies, pour placer l'attelle aux dents constituent un avantage de plus.

Avec l'aimable autorisation du Docteur Martin Hagner, Docteur en Chirurgie Dentaire, Centre de médecine dentaire, Bonn/Allemagne.

DR MARTIN HAGNER

- Termine ses études en médecine dentaire en 2003
- Diplômé de la faculté de médecine dentaire de Bonn, Allemagne en 2006
- Exerce et enseigne la parodontologie à l'université de Bonn jusqu'en 2010
- Spécialisé en parodontologie et membre certifié de l'Association allemande de parodontologie et d'implantologie depuis 2010.
- Installé en association dans un cabinet privé depuis 2011
- Gagne le second prix à l'Européio 2009 pour la présentation de son poster sur le thème « Le succès de l'implant chez les patients ayant des antécédents de parodontite chronique ».





Dental Tribune International


Le plus grand réseau mondial d'informations et d'enseignement en odontologie

www.dental-tribune.com



L'instant où les détails invisibles révéleront votre succès.
Nous travaillons pour cet instant-là.

100 ANS
DE TECHNIQUE MÉDICALE
CHEZ CARL ZEISS



// CONFIANCE
MADE BY CARL ZEISS

Pratiquez en toute sérénité avec les microscopes Zeiss

Plénitude... Une meilleure ergonomie

Soyez plus détendu lorsque vous travaillez grâce à un meilleur positionnement lors de vos interventions, et une vision plus précise.

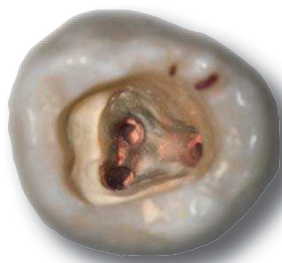Technologie... Le meilleur est développé pour vous

Accompagnement... Des formations adaptées

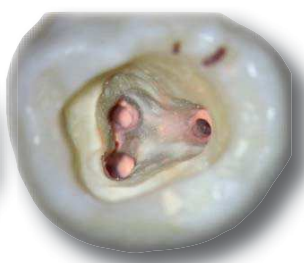
Apprenez à travailler sous un microscope grâce à notre programme de formations (Ergonomie, Microdentisterie, Microchirurgie, Endodontie, Implantologie). Vous serez ainsi formé par des spécialistes utilisant les microscopes Zeiss.

Découvrez les 3 nouveautés OPMI Pico

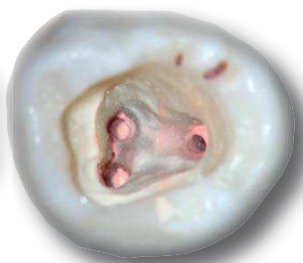- 3 éclairages disponibles :



Eclairage Halogène

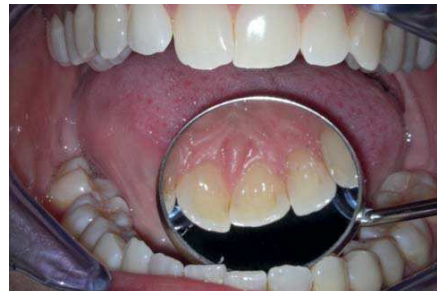

Eclairage LED

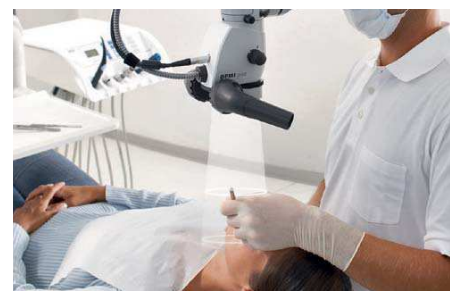

Eclairage Xénon

- Caméra Full HD



- Varioskop optique



Plus d'informations sur www.v-e-t.fr.

Vision Equipment Technology

Château de Larringes
74500 LARRINGES

Tél : +33 (0)4 50 73 50 13
Fax : +33 (0)4 50 73 50 31



Polissoirs KOMET

Polissoirs pour les nouvelles céramiques

Ces nouveaux polissoirs sont idéalement adaptés aux nouvelles céramiques dures. Un parfait brillantage est obtenu en seulement 2 étapes (pré-polissage « bleu » et brillantage « gris »). Grâce à leur code couleur établi et leur tige dorée, ils sont facilement identifiables. Existe également



sous forme de coffret de 6 polissoirs réf. 4622. Associés aux instruments diamantés ZR pour les corrections, ils formeront une solution très complète pour travailler les céramiques avec une grande efficacité.

UltraCem ULTRADENT

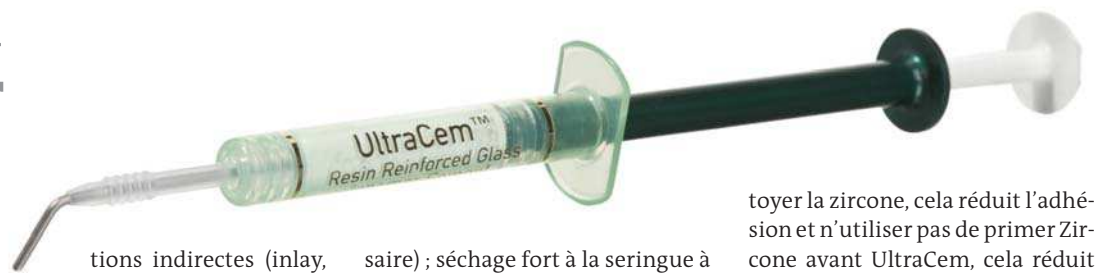Une indication nouvelle

UltraCem, le verre-ionomère renforcé à base de résine vient de recevoir l'accord de la FDA pour recevoir en plus de ses indications, le scellement des restaurations en zircone. UltraCem est indiqué dans le scellement des restaura-

tions indirectes (inlay, onlay, couronne, bridge) en métal, métal-céramique, zircone et composite sur dent naturel. Pour la Zircone : application de Peak Universal Bond pendant 10 secondes (pas d'etching néces-

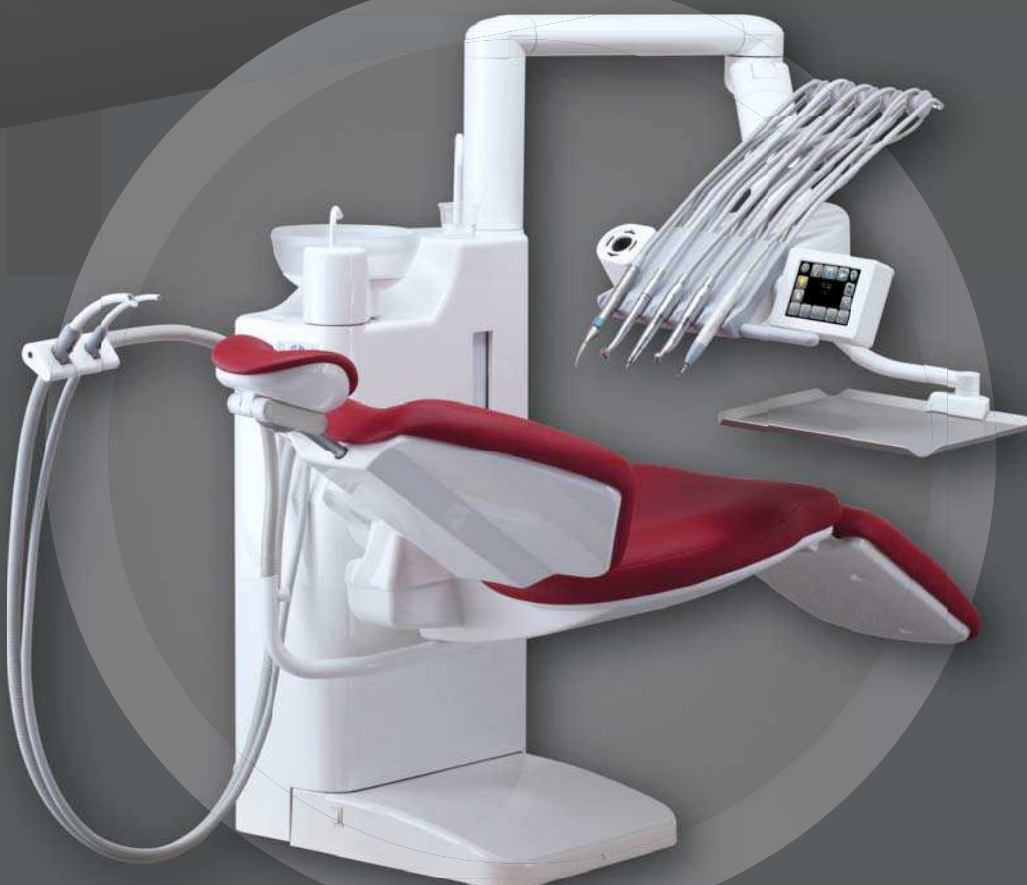saire) ; séchage fort à la seringue à air, photopolymériser à la lampe VALO pendant 10s. Mélanger et délivrer directement UltraCem dans la prothèse et sur la dent. Mise en place, nettoyage. N'utiliser jamais un acide phosphorique pour net-

toyer la zircone, cela réduit l'adhésion et n'utiliser pas de primer Zircone avant UltraCem, cela réduit l'adhésion. La combinaison de Peak Universal Bond et UltraCem permet une adhésion nettement supérieure aux autres CVIMAR ou scellement résineux auto-adhésifs.



K2

VERS UNE ASCENSION OPTIMALE



Ultra compact • Nouveau design • Confort extrême • Hygiène impeccable • Maniabilité et ergonomie exemplaires • Ecran tactile HD • Position chaise • Crachoir pivotant • Tête triple articulation • Technologie éprouvée depuis plus de 10 ans • Entièrement conçu et fabriqué en France

Erratum

Suite aux courriers reçus à propos du tableau sur « Les fraises en vitesse de croisière » paru en p 14 du *Dental Tribune* du mois de février, nous avons voulu apporter des informations supplémentaires sur les vitesses recommandées pour une application optimale. Télécharger la version modifiée sur :

www.dental-tribune.com/epaper



917 Rue Marcel Paul - 94500 Champigny-sur-Marne
Tél : 01 48 82 22 22 - office@airtel.com - www.quetin.fr

Suivez-nous :



Le provisoire qui peut durer



Les prothèses provisoires ne se distinguent des définitives que par la nature du matériau utilisé pour les confectionner. Les principes qui régissent leur réalisation doivent être identiques afin d'assurer l'intégrité des tissus dentaires et parodontaux. Aussi faut-il impérativement veiller à la morphologie (absence de sur ou sous contour), la qualité des points de contact avec les dents adjacentes ainsi que l'état de surface, pour éviter la rétention de plaque. Retrouvez toute l'équipe de l'Académie du Sourire qui chaque mois vous livrera ses trucs et astuces.

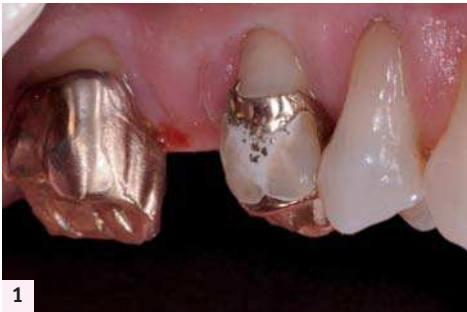

Fig. 1 : Cas clinique : 16 absente et couronnes anciennes sur 15-17 nécessitant leur dépose et le remplacement de la dent absente par un inter de bridge.

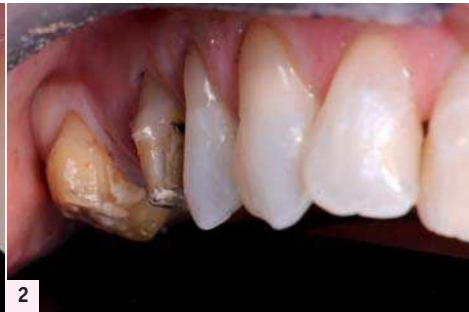

Fig. 2 : Après dépose des éléments prothétiques anciens, la décision est prise de conserver la vitalité des dents et de positionner les limites en position juxta-gingivale.

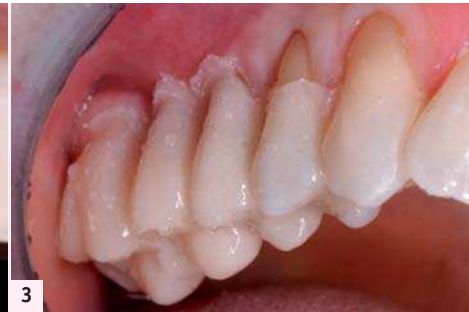

Fig. 3 : A partir d'un wax au laboratoire, et de sa duplication en plâtre, une gouttière thermoformée permet de réaliser facilement un bridge temporaire par automoulage en résine méthacrylate (Unifast III GC®).

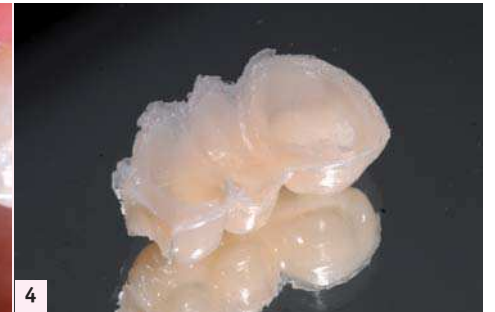

Fig. 4 : Vue du bridge brut de décoffrage. Le guidage en bonne position de la gouttière pendant la prise permet d'améliorer la précision dimensionnelle de ce type de résine.

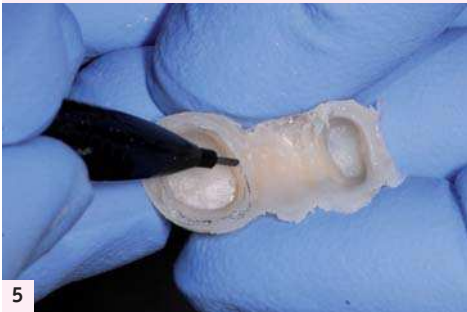

Fig. 5 : Les limites sont mises en évidence à l'aide d'un crayon afin d'éviter de les perdre lors de la mise en forme.

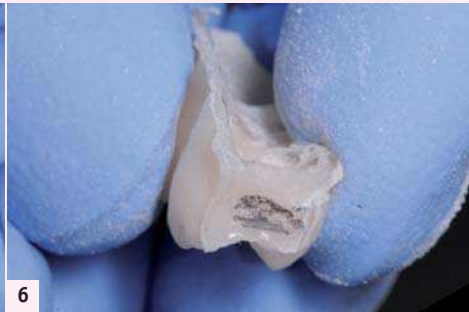

Fig. 6 : La totalité de la surface de contact est crayonnée pour les mêmes raisons : c'est l'image miroir de la surface proximale de la dent voisine.

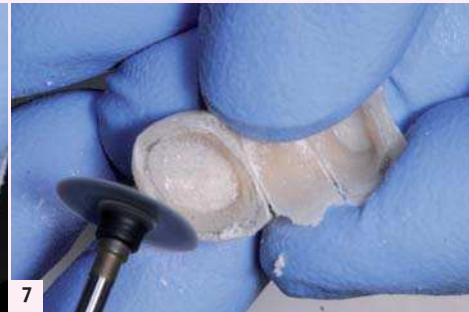

Fig. 7 : Une amorce de zone interproximale est réalisée à l'aide d'un disque diamanté. (6924 104 180 Komet®), puis peaufinée au disque abrasif qui servira aussi à polir les limites. On s'appliquera à ne pas toucher les zones crayonnées afin d'éviter des adjonctions de résine supplémentaires.

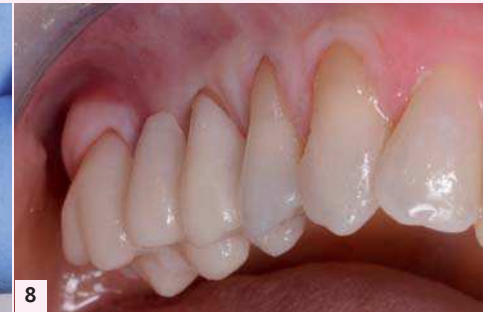

Fig. 8 : on note la bonne intégration de ce bridge provisoire au sein de l'arcade, cette dernière génération de résines méthacrylates permet d'obtenir rapidement et avec un matériel limité une adaptation précise et un état de surface satisfaisant.

Tiré du livre « Les restaurations temporaires » collection « Réussir avec l'Académie du Sourire » Quintessence Int. Paris © 2013



ACADEMIE
du sourire

> Perfectionnement techniques **avancées**

10 jours
5 sessions




Octobre 2014 - juillet 2015

André-Jean FAUCHER - Jean-Christophe PARIS - Grégory CAMALEONTE
Jacques DEJOU - Olivier ETIENNE - Fabienne JORDAN - Stéphanie ORTET
Jean RICHELME - Christophe RIGNON-BRET - Gauthier WEISROCK

- Photographie numérique : cours et TP
- Approche psychologique de l'esthétique
- Perception visuelle
- Perception du visage et du sourire
- Eclaircissement : cours et démonstration fauteuil
- Micro-abrasion
- Champs opératoires : cours et TP
- Adhésion : cours et TD
- La couleur : cours et TP
- Approche esthétique globale : cours et TD
- Reconstitutions corono-radiculaires : cours et TP
- Composites postérieurs : cours et TP
- Composites antérieurs : cours et TP
- Réhabilitation implantaires globales
- Le SHÉMA ESTHÉTIQUE® : cours et TD
- Restaurations postérieures indirectes : cours et TP
- Facettes : cours et TP
- Couronnes céramo-céramiques
- CFAO ; Empreintes

Académie du Sourire - Béatrice Bretagne
9, avenue Malacrida - 13100 Aix en Provence - France
Tel : +33(0) 10 37 86 88
beatricebretagne@academie-du-sourire.com
www.academie-du-sourire.com



Les thermodésinfecteurs



Chers lecteurs,

le processus de stérilisation comporte plusieurs étapes qui restent toutes indispensables afin d'écartier tout risque d'infection nosocomiale par contamination croisée. Les laveurs



désinfecteurs d'instruments avec thermo désinfection présentent l'avantage de réaliser toutes les étapes, de la pré désinfection au séchage de l'instrumentation.

Prenez quelques minutes pour répondre au comparatif de ce mois-ci...et retrouvez nous le mois prochain pour les résultats.

www.dental-tribune.com
ou par fax au
01 43 37 26 06



www.dental-tribune.fr

1) Possédez vous un thermo-désinfecteur ? OUI NON

Si oui:

2) De quelle marque disposez vous ? _____

3) En êtes vous satisfait OUI NON

Pourquoi? _____

4) Quels ont été les critères déterminants pour l'achat
Citez les trois principaux

- _____
- _____
- _____

5) Quelles sont les améliorations que vous souhaiteriez voir apportées ?

- _____
- _____
- _____

6) Combien de patients par jour votre type de structure reçoit elle ?

- _____

7) Combien de cycles de nettoyage faites vous par jour ?

- _____

8) Parmi ces critères lesquels vous paraissent ils le plus important dans le choix du système ?

Notez de 1 à 5 (1 pour pas important et 5 pour très important)

L'encombrement en salle de stérilisation	<input type="checkbox"/> 1-5	Temps économisé	<input type="checkbox"/> 1-5
Possibilité de mettre des instruments rotatifs	<input type="checkbox"/> 1-5	Qualité du nettoyage	<input type="checkbox"/> 1-5
Traçabilité du cycle	<input type="checkbox"/> 1-5	Modularité des paniers	<input type="checkbox"/> 1-5
Coût du système	<input type="checkbox"/> 1-5	Fiabilité	<input type="checkbox"/> 1-5

Si non:

9) Pourquoi ? _____

10) Est ce un achat que vous envisageriez ? OUI NON

Pourquoi? _____

INFORMATIONS PERSONNELLES

À remplir afin que vos réponses puissent être comptabilisées. Aucun usage ne sera fait de ces informations, en dehors d'un usage interne à Dental Tribune (envoi de notre Newsletter et du journal Dental Tribune édition française).

Nom _____

Prénom _____

Adresse postale professionnelle

Rue _____

Ville _____

Code postal _____

Tel _____

Adresse e-mail _____

Êtes-vous chirurgien-dentiste Oui Non Si NON, précisez : _____

Avez-vous une spécialité ? Si oui, laquelle ? _____

Accepteriez-vous de faire partie de notre panel de praticiens testeurs ? Oui Non

Nous vous remercions du temps que vous avez pris pour participer à ce questionnaire.

Les résultats seront publiés dans notre édition d'octobre.

▷ X-tra base VOCO

Bulk, la technique d'obturation à base fluide :

VOCO présente un composite fluide spécialement conçu pour la technique d'obturation Bulk. Ce composite fluide s'égalise tout seul, permettant d'appliquer rapidement des incréments d'une épaisseur jusqu'à

4 mm en une seule étape, dont la photopolymérisation est ensuite particulièrement rapide : 10 secondes avec une teinte universelle, c'est-à-dire deux fois moins de temps que pour d'autres produits équivalents non VOCO. Après l'application et la polymérisation, la base d'obturation stable ne nécessite plus qu'une couche de revêtement occlusale avec un matériau composite universel à base de méthacrylate ou un matériau composite pour molaires et prémolaires. Ainsi, le traitement par obturation dans la zone latérale est à la fois simple, efficace et sûr. x-tra base est adapté pour les fonds ou première couche de

cavités de classes I et II. Les matériaux des fonds de cavité doivent répondre à des exigences élevées en ce qui concerne leur stabilité. Ainsi, x-tra base se distingue par sa résistance élevée à la compression et à la flexion. Grâce à sa teneur en charges de 75 % en masse, particulièrement élevée pour cette classe de matériau, et à sa matrice de résine spéciale, sa rétraction est très faible et le stress dû à la rétraction est nettement réduit. Ainsi, l'adhérence de l'adhésif est fiable et le résultat du traitement par obturation est durable. x-tra base présente un comportement à la coulée parfait, garantissant une excellente adapta-

tion aux parois des cavités. Ce composite fluide peut être combiné avec tous les bondings et composites à base de méthacrylate et présente une radio-opacité élevée. x-tra base est disponible dans la seringue NDT qui ne continue pas de couler et ne goutte pas et dans les capsules Flow à canule métallique souple et confortable. Les seringues et les capsules permettent une application sûre et ultra-précise – Disponible en teintes universelles et A2.

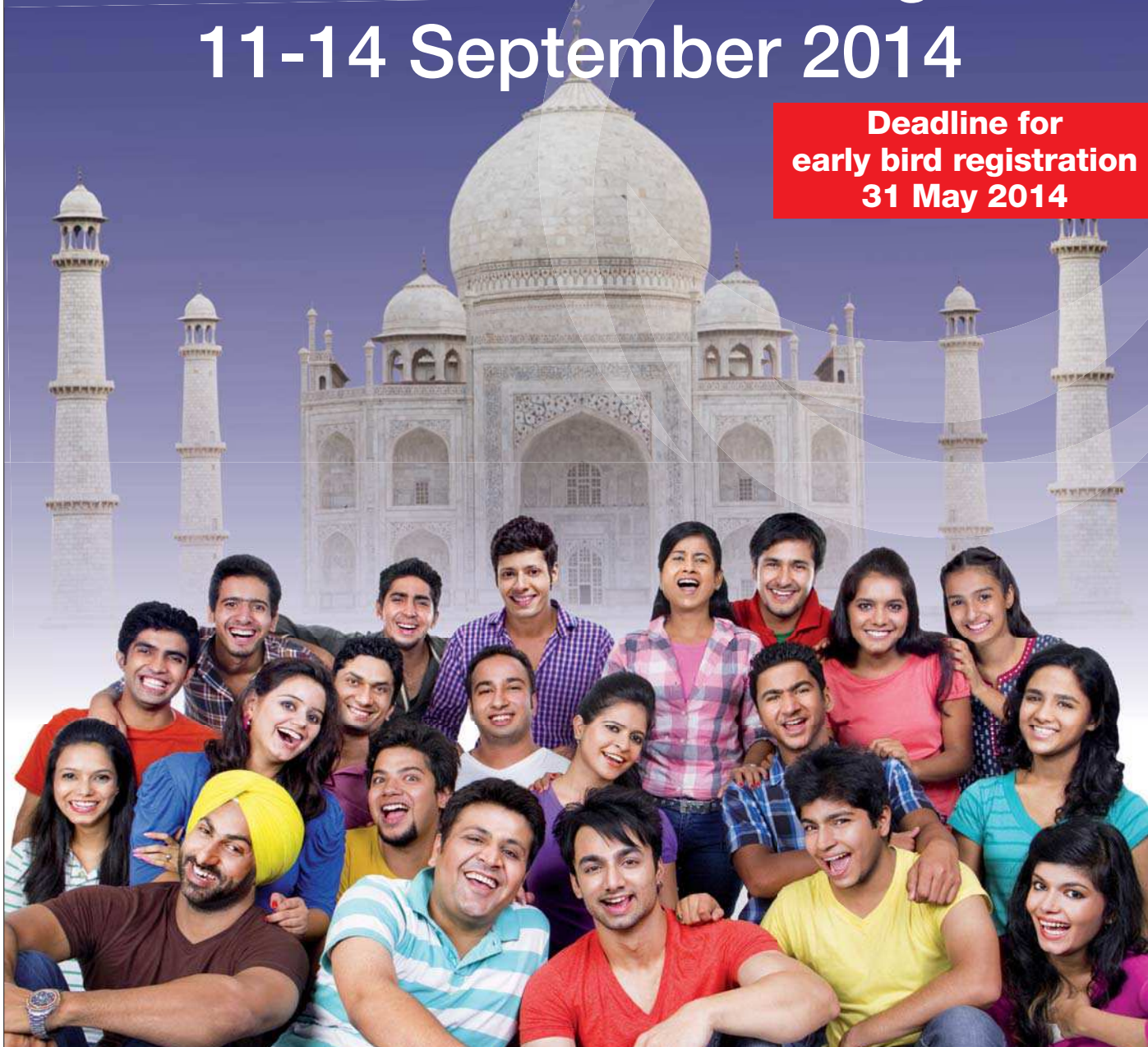FDI 2014 • New Delhi • India

Greater Noida (UP)

Annual World Dental Congress

11-14 September 2014

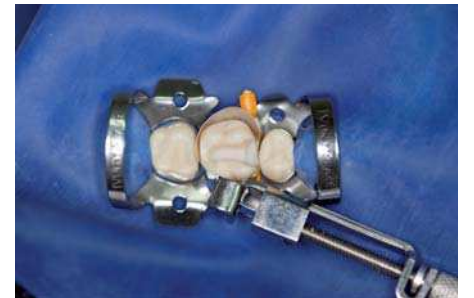
**Deadline for
early bird registration
31 May 2014**



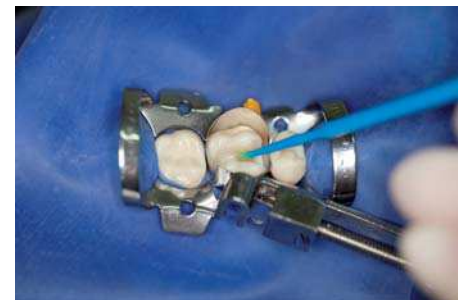A billion smiles welcome the world of dentistry



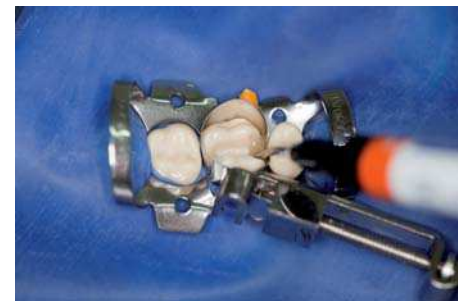www.fdi2014.org.in
www.fdiworldental.org



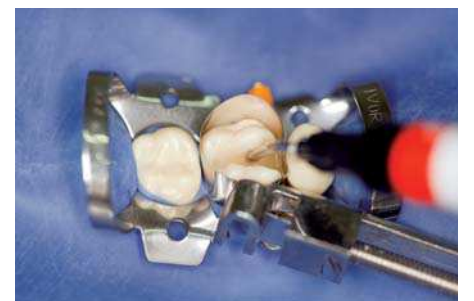
Cavité préparée



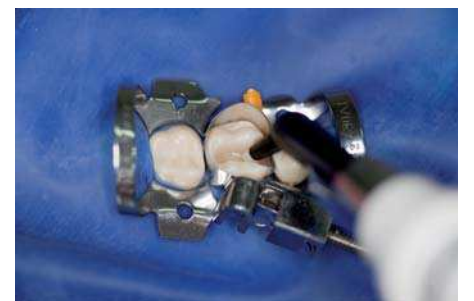
Mouillage de la cavité avec Futurabond DC



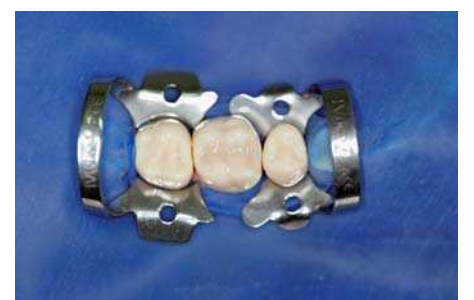Commencer par le point le plus profond de la cavité



Appliquer un incrément de 4 mm de x-tra base



Appliquer une couche de 2 mm de GrandioSO



Restauration finie

La nouvelle ligne de la marque Angelus : Clàriant pour l'éclaircissement dentaire innove.

Afin d'apporter confiance et confort à la fois au patient et au praticien, les produits offrent une manipulation facile, un dosage précis et comportent un agent désensibilisant.

Angelus est une entreprise qui est née de la nécessité d'innover pour simplifier les procédures dentaires. Lors de la 32e édition du CIOSP (Congres International d'Odontologie de Sao Paulo), une gamme moderne de produits pour l'éclaircissement dentaire, développée sur la base de recherches approfondies et de tests afin d'éclaircir en toute simplicité et confort pour le patient et le praticien à été lancée. La ligne comprend des produits incorporant une formule de désensibilisation, des plaques pour le thermoformage des gouttières, une digue liquide à appliquer pour la protection et des gencives et enfin un gel de désensibilisation. Mais d'ici la fin 2014, d'autres produits

devront compléter la gamme. Le design exclusif des seringues de certains produits, plus anatomiques, de manipulation plus simple permet la délivrance de doses plus précises au cours du traitement.

Pour l'éclaircissement ambulatoire, sous surveillance de son praticien, la société a développé Clàriant Home (Peroxyde de carbamide), disponible dans les concentrations de 10%, 16% et 22%, dans le kit ou en seringues supplémentaires.

Au fauteuil, les professionnels disposent de Clàriant Office (Peroxyde d'hydrogène) de 35%, ce qui donne un résultat immédiat, en une seule application. L'utilisation d'une lampe n'est pas nécessaire, pour la protection de la dent, une seringue avec un raccordement intelligent, autorise un meilleur mélange et l'on gagne en efficacité.

À propos d'Angelus

Sur le marché depuis 1994, Angelus est une société brésilienne spécialisée dans le domaine dentaire, dont le siège est à Londrina, PR, Brésil. Elle gère les départements de dentisterie, endodontie, prothèses, laboratoire, prévention des risques biotechnologiques et pédiatrie. La société a focalisé son travail sur les sciences et la R & D de nouveaux produits, grâce à une équipe de spécialistes et de médecins et la validation d'un grand nombre de brevets. De ce fait Angelus a reçu la prime nationale d'innovation de FINEP, un organisme du gouvernement fédéral brésilien. Les normes ISO, CE et certifications FDA, lui permettent d'exporter ses produits vers plus de 80 pays répartis sur les cinq continents. Mais avant tout, c'est une entreprise qui pense que l'innovation est le moteur de sa croissance, et celle de la dentisterie et de la communauté dans laquelle elle évolue. Le bien-être des patients c'est la raison d'être de l'entreprise.

Clàriant Tray, des plaques pour le thermoformage des gouttières, utilisées pour l'éclaircissement ambulatoire. Ce sont des plaques flexibles qui, en plus de fournir le confort, sont facilement manipulables par les professionnels. Elles ont une grande adaptabilité et reproduisent parfaitement les détails des moulages. Dans le cadre du traitement au fauteuil, Angelus re-

commande d'utiliser Clàriant Dam, une barrière gingivale photo polymérisable, facile à utiliser et à enlever.

En outre, pour une plus grande efficacité dans la désensibilisation, la ligne apporte Clàriant D -Sense, un gel indiqué pour le traitement de la sensibilité dentaire provoquée par des stimuli externes.

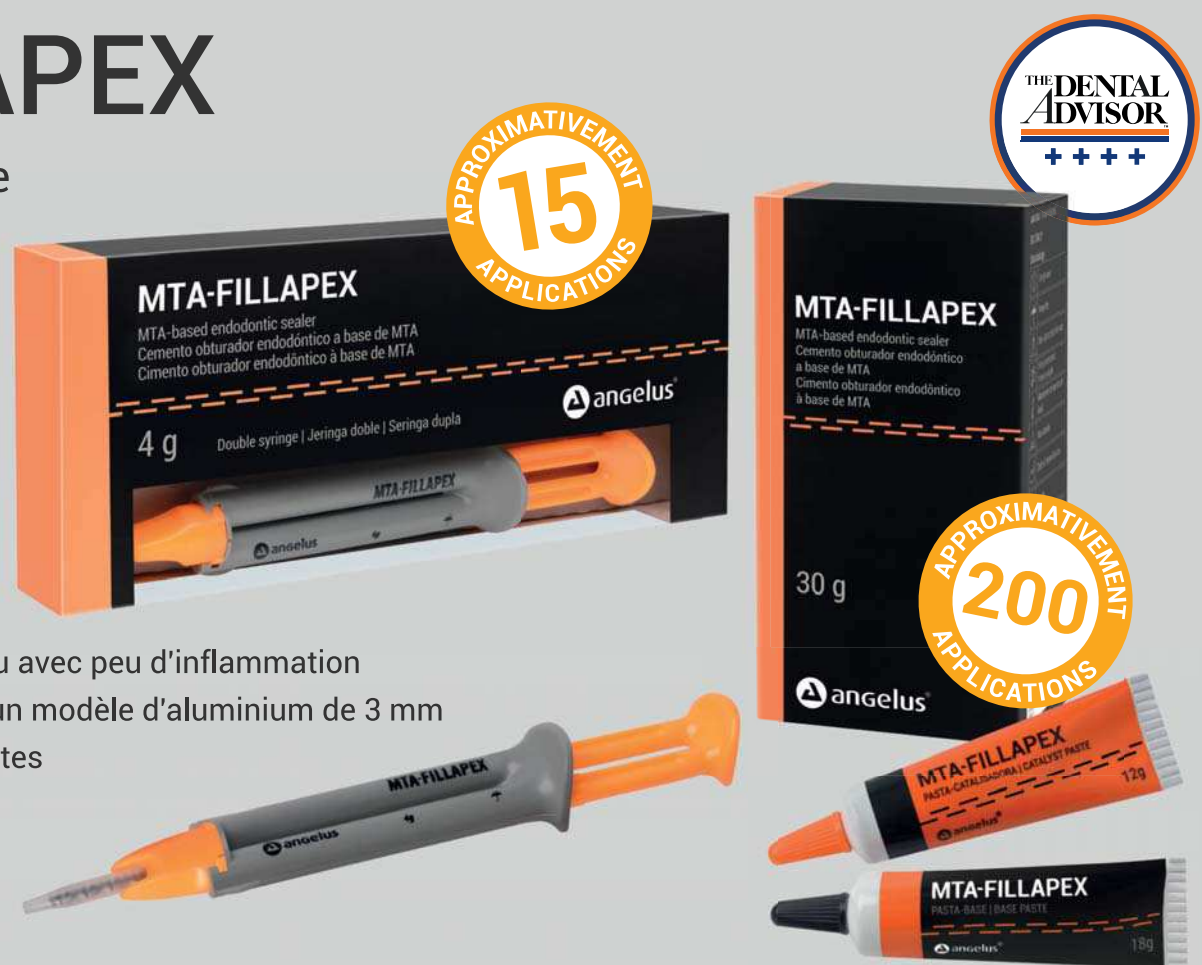MTA-FILLAPEX

MTA-Ciment endo canalaire

Biocompatible avec le tissu pulpaire

Caractéristiques et Avantages :

- Biocompatible - Cicatrisation du tissu avec peu d'inflammation
- Radio-opacité - 77 % plus élevée qu'un modèle d'aluminium de 3 mm
- Temps de prise - 2 heures et 10 minutes
- Débit volumétrique - 27,66 mm
- Épaisseur du film - 39,6 µm
- Expansion de prise - 0,088 %
- Solubilité - 0,1 %



Ref. 826 - MTA Fillapex Tubes - 1 tube of base paste (12 g), 1 tube of catalyst paste (18 g) and 1 mixing pad | Ref. 827 - MTA Fillapex Syringe - 1 syringe (4 g), 10 automixing tips and 1 mixing pad | Ref. 158 - Automixing tips - 10 units

angelus
science and technology

www.angelus.ind.br

DentalDCP.com

david.sebbah@dentaldcp.com • www.dentaldcp.com
Tél: 0 811 46 55 86 | 09 53 62 66 19 (direct)
Fax: 04 83 07 61 91 • Port: 06 62 38 63 23

Promodentaire
On vous doit PLUS que des PROMOS!

mickael.cali@promodentaire.com • www.promodentaire.com
Tél: 01 49 63 35 35