

CAD/CAM TRIBUNE

— The World's Dental CAD/CAM Newspaper · Édition Française —

OCTOBRE 2017 | VOL. 9, NO. 10

www.dental-tribune.fr

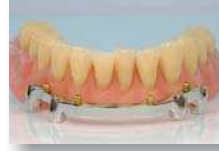PLANETE DENTAIRE

Le salon international Aria CAD-CAM vous donne rendez-vous les 5/6/7 octobre à Lyon pour vous offrir un panorama complet de la chaîne numérique du cabinet dentaire au laboratoire de prothèse. Un événement passionnant à suivre ou à découvrir.



CAS CLINIQUE

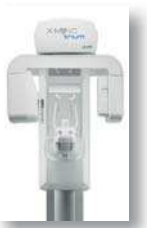L'utilisation de systèmes de grossissement permettent de vérifier l'adaptation parfaite de la suprastructure sur la barre des prothèses supra-implantaires et le fonctionnement adéquat des attaches de rétention. Retrouvez toutes ces superbes iconographies.



► PAGES 34 | 35 | 36 | 37

RADIOLOGIE

Disposer de son propre CBCT dans le cabinet offre de nombreux avantages. Plus on découvre les fonctionnalités, plus on les apprécie pour notre activité et nos patients. Une semaine en 3D pas comme les autres avec X-Mind Trium de chez Actéon.

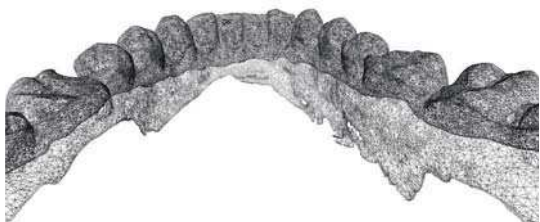


► PAGES 38 | 39

> CEREC 4.5 DENTSPLY SIRONA

CEREC ouvre toi !

Doté de son nouveau logiciel, la planification et la fabrication d'une restauration CEREC n'auront jamais été aussi simples. Il met à la disposition des débutants une grande visibilité et de nombreuses aides, alors que les utilisateurs expérimentés apprécieront les fonctionnalités spéciales faciles à trouver et à utiliser. Grâce à l'ouverture du système à l'exportation des données de scan les dentistes peuvent à présent utiliser les scans de la CEREC Omnicam en combinaison avec leur laboratoire dentaire ou avec un autre logiciel de planification clinique. Tout ceci est rendu possible grâce à




des outils intelligents présents dans le logiciel. Des barres de symboles compactes, qui affichent une vue d'ensemble de toutes les options, permettent de ne pas perdre de temps en recherche et en défilement. De nombreuses étapes se déroulent automatiquement, les restaurations comme les inlays, les onlays, les couronnes ou les facettes sont détectées automatiquement par le logiciel et l'axe d'introduction est défini automatiquement. Les premières propositions biogénériques encore optimisées, qui, grâce à l'algorithme « Biokiefer », s'adaptent parfaitement à l'anatomie du patient, sont garantes de sécurité, même en cas de situations anatomiques difficiles. Pour l'évaluation de la couleur des dents, le logiciel utilise la fonction « Shade Detection » (détection des couleurs) pour analyser le scan et restitue la couleur des dents sous forme de Vita Classic ou de Vita 3D Master. Pour le praticien, cela signifie dans l'ensemble une évaluation encore plus sûre de la situation intra-orale.

La restauration est ensuite préparée en seulement deux étapes au lieu de quatre : il suffit de régler l'axe du modèle et de tracer les délimitations de la préparation à l'aide du localisateur d'arête, et le tour est joué. Après un contrôle des contacts occlusaux et proximaux de la restauration souhaitée, les processus de meulage et de fraisage encore plus sophistiqués ont permis d'améliorer les ajustements, notamment dans les réalisations complexes et peuvent être alors démarrés. Vous avez dit intelligent ?

AIR COMPRIMÉ | ASPIRATION | IMAGERIE | ODONTOLOGIE CONSERVATRICE | HYGIÈNE

Le premier jalon d'une nouvelle ère. Hygoclave 90 avec technologie DuraSteam.



L'Hygoclave 90 sonne l'avènement d'une nouvelle ère pour les méthodes de stérilisation : celle de la technologie DuraSteam. Une conquête innovante qui convainc par ses caractéristiques remarquables : sa longévité, sa sécurité contre les défaillances, son entretien facile - autant de qualités qui la rendent particulièrement économique.

Pour en savoir plus, rendez-vous sur www.duerrdental.com

Dispositif Médical de classe IIB CE0297
Nous vous invitons à lire attentivement les instructions figurant sur les notices.
Produits non remboursés par les organismes de santé.

**DÜRR
DENTAL**
LE MEILLEUR, TOUT UN SYSTÈME

Évaluation de l'adaptation de prothèses amovibles au moyen de systèmes de grossissement

Dr Qualtiero Mandelli et Carlo Borromeo, Italie

De nos jours, les prothèses supra-implantaires font de plus en plus partie du quotidien des gens et, en cas de restauration majeure, les prothèses amovibles offrent de nombreux avantages esthétiques et fonctionnels, surtout lorsqu'un soutien des tissus mous est nécessaire.

Le présent article traite particulièrement de l'analyse et de la conception prothétique qui permettront d'obtenir des résultats prévisibles et reproductibles. Au cours de la construction de la structure et de la suprastructure, le microscope jouera un rôle central dans l'obtention de la plus haute précision.

Introduction

Les prothèses amovibles occupent une place de plus en plus importante dans la pratique quotidienne ; dans bien des cas, il est possible d'obtenir d'excellents résultats esthétiques et fonctionnels même si le nombre d'implants est réduit parce que le

patient souhaite une restauration complète stable sans qu'il soit nécessaire de poser de nombreux implants. Après la construction d'une prothèse mandibulaire complète provisoire et l'évaluation de tous les problèmes et attentes du patient, une prothèse complète amovible stabilisée par une barre vis-

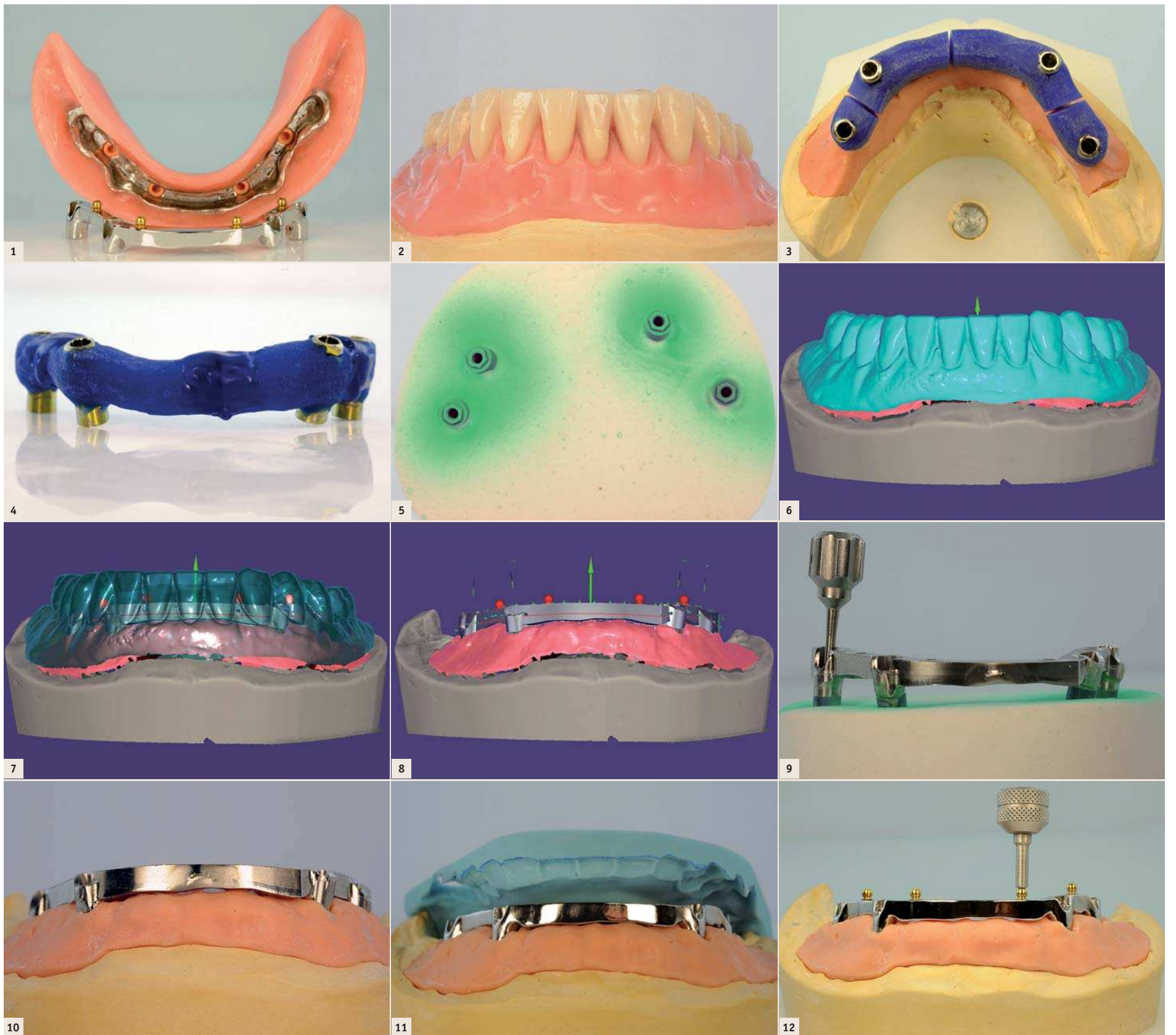

Fig. 1 : Prothèse amovible mandibulaire stabilisée par une barre en cobalt/chrome fraisée par CFAO, pourvue d'attaches à 2 degrés d'inclinaison fixées par des micro-vis et d'une suprastructure en cobalt/chrome coulée incorporée dans de la résine. | Fig. 2 : Après la préparation du maître-modèle monté en articulateur, le montage diagnostique est élaboré afin de rétablir l'esthétique et la fonction, indépendamment de la position et du type des implants. | Fig. 3 : Un gabarit en résine est créé sur le maître-modèle après positionnement des quatre transferts d'implant métalliques. Après durcissement, il a été taillé afin d'éliminer tout effet de rétraction ou imprécision survenu pendant la polymérisation ; le guide a été envoyé à la clinique. | Figs. 4 et 5 : Après l'essayage du gabarit en bouche, le wax-up a été vissé sur les transferts et un modèle d'essai a été élaboré afin de vérifier la précision et la passivité de la structure à réaliser. | Fig. 6 : L'adéquation entre la position du wax-up et celle des implants posés dans la cavité orale est examinée au moyen du gabarit en résine ; ensuite, le montage diagnostique des dents, le modèle et la position des implants ont été scannés. | Fig. 7 : Après avoir rendu le montage diagnostique des dents translucide, la conception de la structure a commencé en fonction des espaces disponibles et de la position des dents et des implants. Le plan masticoire a également été évalué au regard du plan principal de la structure. | Fig. 8 : Le projet de la barre se poursuit par la vérification de tous les détails avant l'envoi du dossier numérique. Même le choix du type d'ancrage doit être soigneusement évalué selon le type de structure et les espaces disponibles. | Fig. 9 : Après l'envoi du dossier, la structure a été fabriquée par le centre de fraisage. La première vérification doit porter sur la précision et la passivité. Ce test a été réalisé sur le modèle d'essai construit au moyen du gabarit en résine. | Fig. 10 : Détail de la structure positionnée sur les gencives en silicone, examen des zones péri-implantaires et adjacentes à la barre afin de déterminer la position adéquate. | Fig. 11 : La barre étant terminée, la clé en silicone du montage diagnostique est positionnée et les espaces disponibles sont examinés. | Fig. 12 : La possibilité de visser et de dévisser les attaches de rétention permet non seulement de les changer en cas d'usure, ultérieurement mais également à tout moment pendant la conception de la suprastructure.

sée sur quatre implants lui a été proposée (Fig. 1).

Procédure étape par étape

Après la chirurgie implantaire guidée par une réplique de la restauration provisoire, la première phase comprenait la prise de l'empreinte définitive suivie de la fabrication d'un montage diagnostique destiné à rétablir l'es-

thétique et la fonction (Fig. 2). Durant l'essayage, le gabarit de positionnement qui avait été préparé au laboratoire sur le maître-modèle a également été vérifié (Fig. 3) afin de s'assurer de l'adéquation entre les implants et le wax-up. Le gabarit a été vissé sur les implants et stabilisé au moyen de résine aux endroits où il n'était pas ajusté ; on peut de la sorte être assuré de la position des im-

plants. Le gabarit a été renvoyé au laboratoire pour vérifier la précision de la position du wax-up et son adaptation passive sur le maître-modèle (Figs. 4 et 5). À ce stade, après vérification du montage diagnostique et du positionnement adéquat du wax-up, le modèle, le pilier de scannage et le montage diagnostique des dents (Fig. 6) ont été scannés.

Le montage diagnostique des dents devenu translucide, la modélisation de la barre a commencé, compte tenu des espaces disponibles et du modèle de prothèse qui devait être créé (Fig. 7). Une barre doit être conçue avec précision jusque dans le moindre détail, y compris les surfaces en regard des gencives, de façon à permettre au patient de nettoyer ses dents quotidiennement. C'est à ce stade seulement qu'il est possible d'identifier le type d'attaches à utiliser et où les placer afin

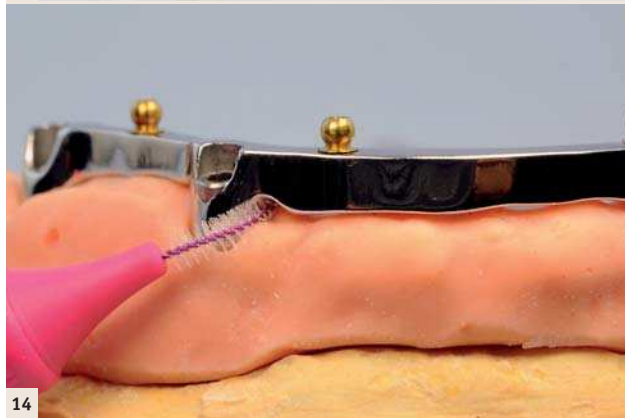de parvenir à une rétention satisfaisante et à une fonction adéquate (Fig. 8).

La conception terminée, le dossier numérique a été expédié au centre de fraisage qui a fabriqué la barre dans un alliage chrome/cobalt puis l'a envoyée au laboratoire où une première vérification de la passivité et de la précision a été effectuée au moyen d'une jauge (Fig. 9). Après confirmation de la passivité sur le maître-modèle, un autre test a été effectué essentiellement sur les zones péri-implantaires (Fig. 10). La clé linguale en silicone placée sur le modèle a permis d'examiner l'espace disponible pour la construction de la suprastructure et de la prothèse ; à ce point, il est encore possible d'apporter des modifications au projet.

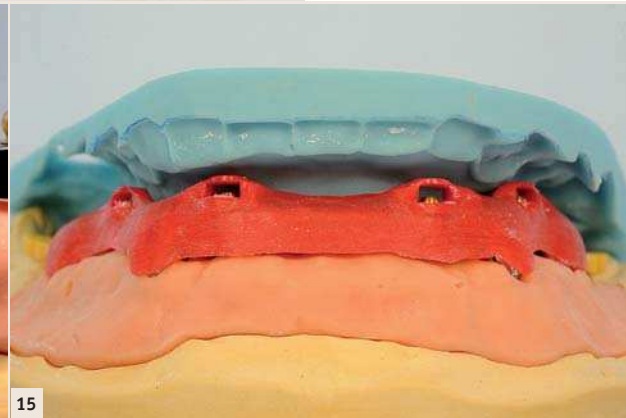
Les structures ont été envoyées au chirurgien-dentiste pour des essais en bouche (Fig.



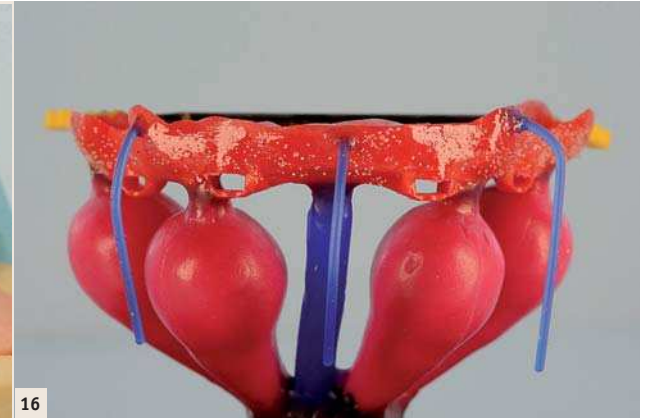
13



14



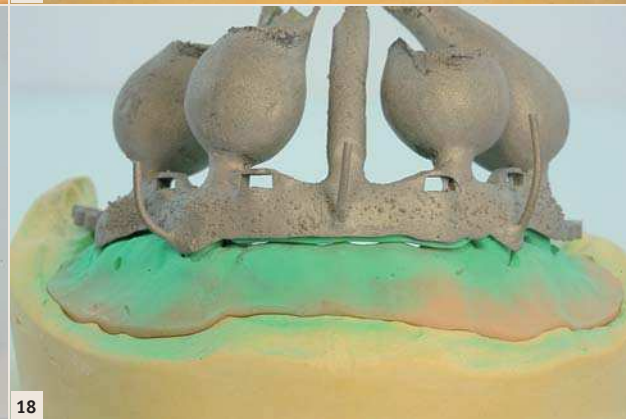15



16



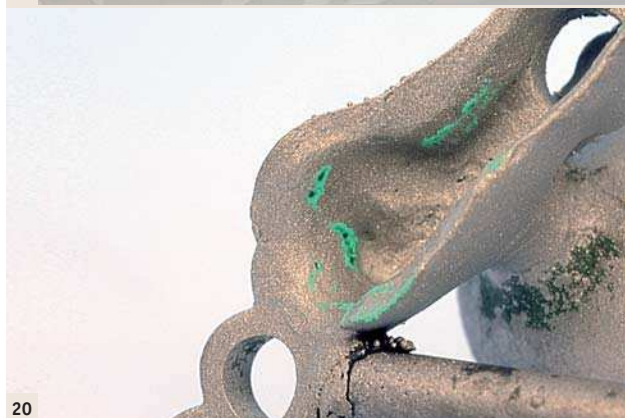17



18



19



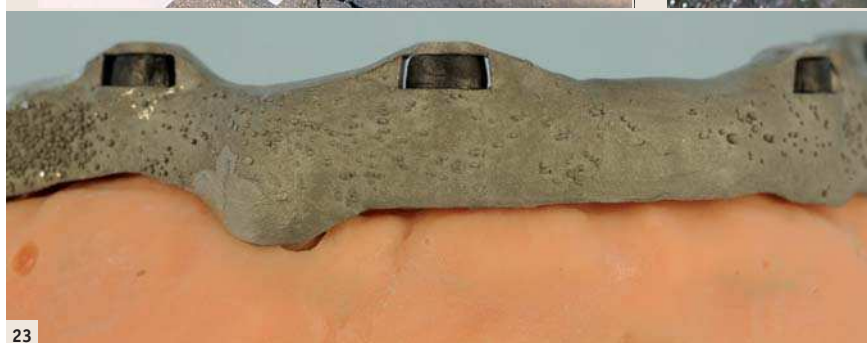
20



21



22



23



24



25

Fig. 13 : Après tous les contrôles nécessaires, la structure est polie avant la fabrication de la suprastructure. | Fig. 14 : Après le polissage, la maintenance de l'hygiène est vérifiée sur toute la longueur de la barre. | Fig. 15 : Après le polissage, la structure a été fabriquée directement sur la suprastructure au moyen d'un modèle en résine et d'éléments préformés coulables, et le tout a été vérifié à l'aide de la clé en silicone palatine. | Fig. 16 : La suprastructure pourvue des tiges de coulée principales et secondaires ainsi que de la barre de stabilisation. | Fig. 17 : La suprastructure est examinée au moyen d'un spray de marquage pour déceler les zones de friction et les mauvais points de contact en vue de l'adaptation correcte sur la barre. | Fig. 18 : La suprastructure est examinée au moyen d'un spray de marquage pour déceler les zones de friction et les mauvais points de contact en vue de l'adaptation correcte sur la barre. | Fig. 19 : Détail d'une zone de précontact pendant l'insertion de la suprastructure sur la barre. À ce stade la barre ne comportait pas encore de coiffes de rétention. | Fig. 20 : Vue au microscope des zones de friction de la suprastructure ; pendant le test, il est possible d'observer les zones vertes et les surfaces d'abrasion. | Fig. 21 : Les surfaces d'abrasion qui doivent être polies à l'aide de fraises appropriées afin d'obtenir le degré adéquat de friction sont recherchées sous un plus fort grossissement. | Fig. 22 : L'adaptation correcte de la suprastructure a été réalisée sans les attaches afin d'éviter toute interférence et permettre la recherche de l'interface adéquate. | Fig. 23 : Après vérification du degré satisfaisant de friction de la suprastructure, toutes les coiffes de rétention fabriquées par le laboratoire ont été mises en place. La barre et les attaches ont de nouveau été pulvérisées avec le spray de marquage et l'adaptation correcte a été vérifiée. | Figs. 24 et 25 : Après le retrait de la suprastructure, les zones rétensives des attaches ont été examinées au microscope ; les surfaces de contact inadéquates des attaches indiquent leur degré d'inefficacité. La cause est due à la présence sur la structure de certains points qui doivent être éliminés car ils contraignent l'insertion de la barre.

11). Durant la conception, les zones précises où les attaches devaient être positionnées avaient été soigneusement déterminées et il avait été demandé au centre de fraisage d'usiner les filetages internes de la barre afin de pouvoir y visser directement les attaches après le polissage et la finition ; les attaches les mieux appropriées ont alors été vissées en vue d'obtenir le niveau de rétention visé préalablement (Fig. 12). Le polissage terminé, la suprastructure de la barre pouvait être fabriquée (Fig. 13). Une étape délicate est l'affinage et le polissage parfait des zones avoisinant les implants et les tissus mous car la suprastructure ne doit exercer aucune pression (Fig. 14).

Il est possible d'élaborer la suprastructure au moyen d'une technique indirecte permettant de répliquer le modèle, ou par CAO, ou encore au moyen de résine appliquée directement sur la structure, comme c'est le cas dans cet article. Ceci fait et avant la coulée de la structure, une vérification supplémentaire des volumes et espaces disponibles (Fig. 15) a été réalisée à l'aide des clés en silicone. Ensuite, des tiges de coulée et une barre de stabilisation ont été fixées dans la zone postérieure de la suprastructure (Fig. 16).

Immédiatement après la coulée, toutes les parties de la suprastructure ont été examinées quant à la qualité de l'alliage. Un spray

de marquage a été utilisé pour contrôler si l'ajustement de la suprastructure sur la barre s'effectuait avec une pression minimale (Figs. 17 et 18). Des systèmes de grossissement ont été utilisés pour déceler toutes les zones de friction ou de pression inadéquates, tant sur la barre que la suprastructure ; grâce à cette technique, il est possible de vérifier si la structure et les attaches de rétention fonctionnent au niveau maximal (Figs. 19 et 20). Les dispositifs de grossissement, tels que des microscopes, permettent une meilleure distinction entre les zones à éliminer et les zones qui ne doivent être que polies car il est indispensable de supprimer toutes les traces d'abra-

sion métallique (Fig. 21). Si tous ces éléments sont bien maîtrisés, le résultat sera une adaptation parfaite de la suprastructure, assortie d'une friction négligeable, et des attaches parfaitement centrées dans les boîtiers, comme illustré dans la Fig. 22. C'est à ce moment seulement que les coiffes noires du laboratoire ont été mises en place et que la suprastructure a été placée sur la barre après l'application d'un spray de marquage ; celui-ci permet de contrôler le fonctionnement des attaches durant l'insertion (Fig. 23). La suprastructure a été retirée et les attaches ont été examinées au microscope. Il s'est avéré que certaines zones étaient inadaptées ; en

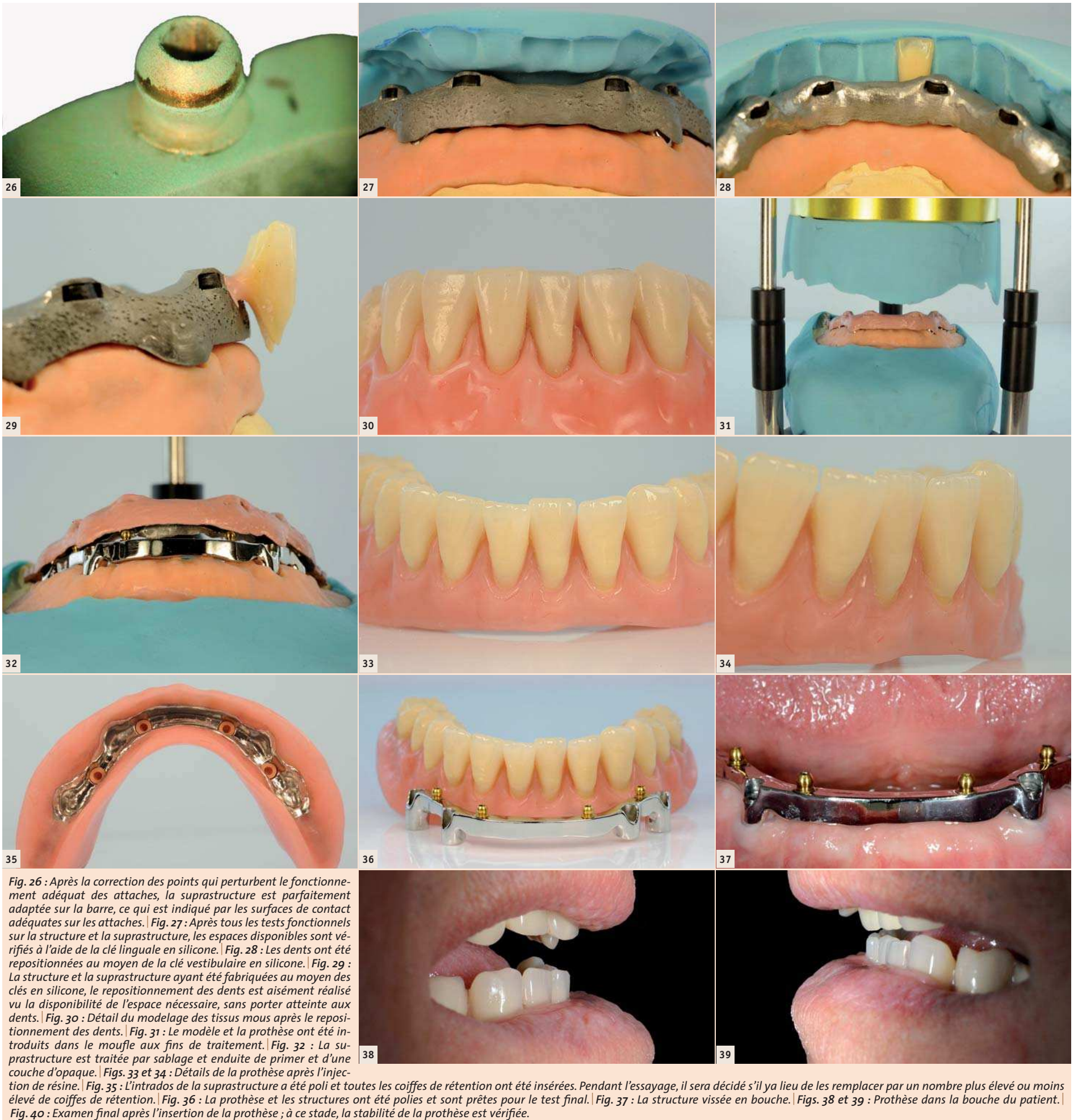
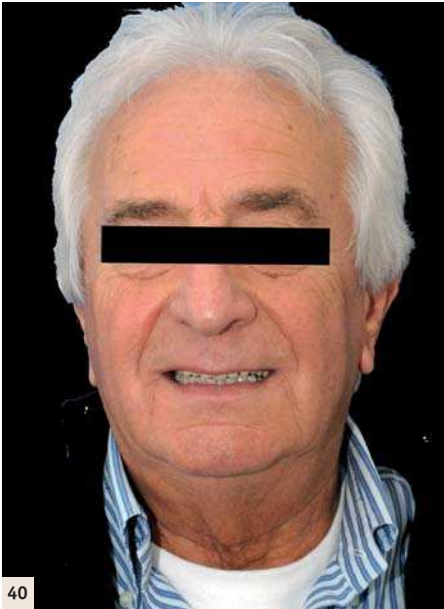


Fig. 26 : Après la correction des points qui perturbent le fonctionnement adéquat des attaches, la suprastructure est parfaitement adaptée sur la barre, ce qui est indiqué par les surfaces de contact adéquates sur les attaches. | Fig. 27 : Après tous les tests fonctionnels sur la structure et la suprastructure, les espaces disponibles sont vérifiés à l'aide de la clé linguale en silicone. | Fig. 28 : Les dents ont été repositionnées au moyen de la clé vestibulaire en silicone. | Fig. 29 : La structure et la suprastructure ayant été fabriquées au moyen des clés en silicone, le repositionnement des dents est aisément réalisé vu la disponibilité de l'espace nécessaire, sans porter atteinte aux dents. | Fig. 30 : Détail du modelage des tissus mous après le repositionnement des dents. | Fig. 31 : Le modèle et la prothèse ont été introduits dans le moufle aux fins de traitement. | Fig. 32 : La suprastructure est traitée par sablage et enduite de primer et d'une couche d'opaque. | Figs. 33 et 34 : Détails de la prothèse après l'injection de résine. | Fig. 35 : L'intrados de la suprastructure a été poli et toutes les coiffes de rétention ont été insérées. Pendant l'essayage, il sera décidé s'il ya lieu de les remplacer par un nombre plus élevé ou moins élevé de coiffes de rétention. | Fig. 36 : La prothèse et les structures ont été polies et sont prêtes pour le test final. | Fig. 37 : La structure vissée en bouche. | Figs. 38 et 39 : Prothèse dans la bouche du patient. | Fig. 40 : Examen final après l'insertion de la prothèse ; à ce stade, la stabilité de la prothèse est vérifiée.



40

effet, le retrait du vernis-laque (Figs. 24 et 25) entourant les attaches laissait entrevoir des contacts inappropriés. En conséquence, les coiffes ne seraient pas efficaces dans les zones rétentives des sphères en raison de certains points de la barre compromettant l'insertion de la suprastructure. Après l'élimination de ces points de friction et un second test, la structure était mieux adaptée sur les attaches (Fig. 26).

À ce stade, la prothèse pouvait être finalisée en utilisant la clé en silicone pour vérifier les espaces et repositionner les dents (Figs. 27 et 28). L'importance que revêt l'utilisation des clés en silicone pendant la conception et la finition est visible dans la Figure 29, où l'on observe clairement l'espace disponible pour le repositionnement des dents. Le montage diagnostique est reproduit efficacement et rapidement sans endommager les dents, tout en conservant toutes les fonctionnalités du projet initial (Fig. 30).

Après le repositionnement et l'élaboration du nouveau modèle en cire, celui-ci ainsi que

la prothèse ont été placés dans le moufle à injection, et fixé au moyen d'une base en silicone (Fig. 31). La cire a été éliminée, le modèle nettoyé et isolé, puis les dents ont été repositionnées dans la clé en silicone, la suprastructure a été sablée, traitée par un primer, un opaque, polymérisée et replacée sur le modèle (Fig. 32). La résine a été injectée dans le moufle et après sa polymérisation, la prothèse terminée a de nouveau été vérifiée sur l'articulateur avant d'être polie (Figs. 33 et 34). Même l'intrados a été affiné et poli, et seulement après ces dernières préparations, les coiffes de rétention ont été insérées dans la prothèse. Ces coiffes assurent la rétention

souhaitée par le patient et prévue pour le projet (Fig. 35). Le polissage terminé, la structure a été envoyée au clinicien ; le polissage est une phase délicate du processus qui vise à éviter l'adhérence de la plaque (Fig. 36).

Au cours du test final, la barre étant vissée dans la bouche du patient, il est préférable de révéifier les zones péri-implantaires et les espaces appropriés à une hygiène quotidienne (Fig. 37). Après l'insertion, la prothèse est de nouveau examinée et éventuellement refusée ou remodelée ; Quelques jours après, le patient s'est représenté, extrêmement satisfait du travail accompli et un large sourire aux lèvres (Figs. 38-40).

Conclusion

Comme il ressort de cet article, l'importance que revêt l'utilisation de systèmes de grossissement est flagrante, y compris pour les prothèses amovibles, car ils permettent de vérifier l'adaptation parfaite de la suprastructure sur la barre et le fonctionnement adéquat des attaches de rétention. Il est ainsi possible de protéger le système entier des tensions internes négatives susceptibles d'être transmises aux implants et, par conséquent, de prolonger la vie des attaches et de toute la prothèse.

Article paru dans le
CAD-CAM Magazine 1-2017

Dr Gualtiero Mandelli



Diplômé en médecine et en chirurgie à l'université de Milan en 1985. Après ses études, il a accompli trois spécialisations de troisième cycle en orthodontie, stomatologie et pédiatrie à la même université. Il a été professeur invité à la faculté d'orthodontie de l'université de Parme entre 2003 et 2010 et depuis 2011, il est professeur invité à l'université de Brescia dans le cadre de cours de spécialisation en orthodontie. Il exerce dans son cabinet dentaire privé en Lombardie. Il est membre de la SIDO (Società Italiana di Ortodonzia) depuis 1995. Le Dr Mandelli est également l'auteur de divers ouvrages scientifiques et a participé à des exposés et présentations à l'occasion de nombreux cours et congrès.

Carlo Borromeo



a fondé le laboratoire dentaire italien Borromeo en 1988, spécialisé en fabrication de prothèse sur implants au moyen de la CFAO. Il coopère avec Nobel Biocare Procera, Dental Wings, Rhein'83 et d'autres entreprises afin d'accroître son expertise dans leurs matériaux. Il est un auteur largement publié dans l'industrie de l'édition, et présente et participe à de nombreux cours et conférences dans le cadre de laboratoires dentaires.

CROIXTURE

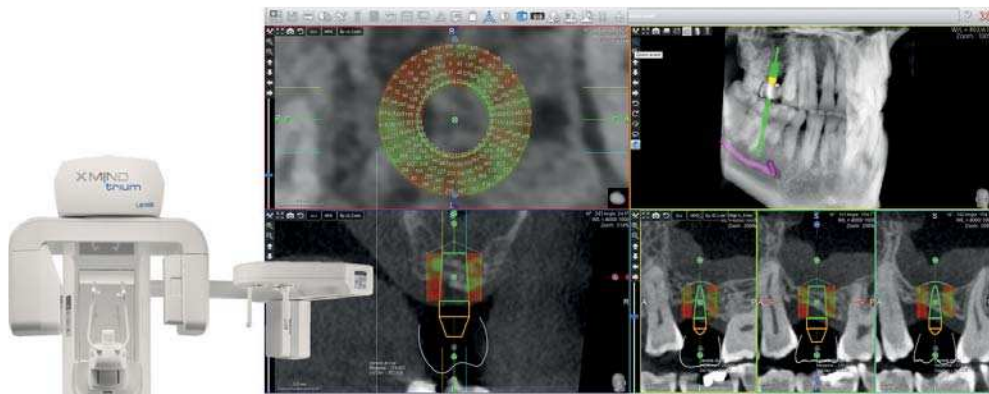
PROFESSIONAL MEDICAL COUTURE

NEW COLLECTION

EXPERIENCE OUR ENTIRE COLLECTION AT WWW.CROIXTURE.COM

Une semaine dans notre cabinet dentaire avec le scanner CBCT 3D X-Mind Trium

Dr Diyari Abdah



De plus en plus d'articles démontrent la supériorité de l'imagerie 3D par rapport à la 2D en matière de diagnostic. C'est pourquoi de nombreux cliniciens se tournent aujourd'hui vers l'imagerie 3D, mais ils sont contraints d'envoyer leurs patients vers un centre de radiologie. Disposer de son propre CBCT offre de nombreux avantages, dont le confort inégalé d'un service à la demande à tout moment (avant ou pendant et après une intervention, selon les besoins), l'apprentissage d'un seul logiciel et l'utilisation de l'en-

mettent de décider plus facilement où et quand l'utiliser, ce qui réduit le dosage et améliore les diagnostics et la planification.

Nous devons à nos patients la plus faible dose possible avec une valeur diagnostique acceptable. Parfois, une image 2D ne suffit pas pour donner une valeur diagnostique satisfaisante. L'imagerie 2D implique souvent une grande part de supposition, ce qui peut avoir un impact sur la prise de décision et la planification du traitement.

Il est important de juger tous les cas de manière individuelle afin que les avantages de l'utilisation d'un scanner CBCT soient plus importants que les risques po-

Afin de montrer comment un scanner CBCT peut impacter l'activité quotidienne d'un petit cabinet dentaire, il peut être utile de partager le journal de bord d'une semaine de travail, en gardant à l'esprit que les besoins de chaque cabinet sont différents, mais qu'il existe une règle commune importante : chaque cas doit être évalué de manière individuelle et les scans 3D ne doivent jamais être réalisés de façon routinière, malgré leurs avantages évidents.

Lorsqu'une image 3D est nécessaire, les patients apprécient les informations et les enseignements que vous leur communiquez tout en visualisant les structures vitales et les solutions en 3 dimensions par rapport à une imagerie 2D dépassée qui n'a, dans la plupart des cas, aucun sens pour des personnes non initiées.

Voici donc une petite sélection de cas sur une semaine de travail abordant l'utilisation du scanner CBCT 3D X-Mind Trium en clinique (Davantage de scans CBCT ont été réalisés chaque jour. Cependant, et en raison du manque d'espace dans cet article, seuls un à deux cas par jour ont été sélectionnés).

Jour 1

Toutes les dents inférieures du patient ont été extraites il y a plusieurs mois, en raison de leur mobilité et d'infections. Le patient a préféré opter pour une solution fixe à l'aide d'implants.

Le patient porte actuellement une prothèse inférieure temporaire bien adaptée.

Au départ, l'idée était de prendre un scan de la prothèse existante avec des marqueurs radio-opaques (de la gutta-percha dans 6 à 8 trous pratiqués dans la prothèse) afin de planifier la phase de placement. Cependant, il a été décidé de reproduire la prothèse existante à l'aide d'un moufle dentaire de duplication Lang et de fabriquer un guide radiographique en acrylique transparent (Figs. 1 et 2).

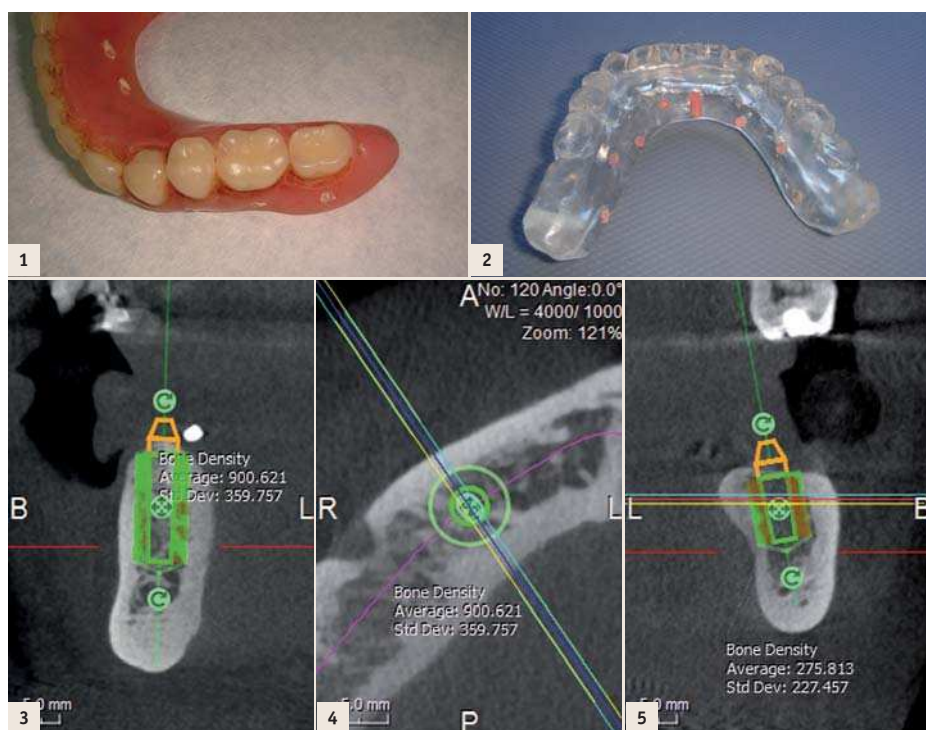
Un scan 3D a été obtenu à l'aide du scanner CBCT 3D X-Mind Trium. Cette ressource inestimable va être utilisée pour planifier le traitement du patient. Grâce au scan, le type et la position des implants par rapport à la densité de l'os environnant ont été vérifiés.

Le logiciel AIS 3D, fourni avec le dispositif, comprend une bibliothèque intégrant les implants les plus courants sur le marché, ce qui permet de placer le bon implant dans l'angulation appropriée, ainsi que les couronnes et les points d'appui, et d'accroître la prévisibilité du positionnement des implants, améliorant ainsi le niveau de réussite.

Pour les cliniciens qui utilisent plusieurs systèmes d'implant, il suffit, pour changer le modèle d'implant qui a été inséré à partir de la bibliothèque, de cliquer au milieu de l'implant pour ouvrir à nouveau la bibliothèque d'implants et choisir un autre modèle ; le logiciel conservera le même point d'insertion et la même orientation que pour l'implant précédent.

En outre, le logiciel évalue la densité osseuse autour de l'implant.

L'objectif est d'afficher les valeurs avant de commencer la chirurgie, à la fois par le



semble de ses fonctionnalités, préférable à l'apprentissage de différents logiciels pour différents fabricants de CBCT, sans jamais en exploiter pleinement leur potentiel.

Sans oublier les patients, qui apprécient de ne pas avoir à se déplacer dans un autre endroit et voient, dans le fait que vous disposez d'un CBCT au sein de votre cabinet dentaire pour assurer leur confort et le vôtre, un signe d'attention particulier de votre part.

Nous utilisons depuis peu le CBCT X-Mind Trium d'Acteon. Nous devons encore apprendre à en exploiter toutes les fonctionnalités, mais nous découvrons tous les jours de nouvelles utilisations et de nouveaux avantages pour nos patients grâce à cette imagerie 3D.

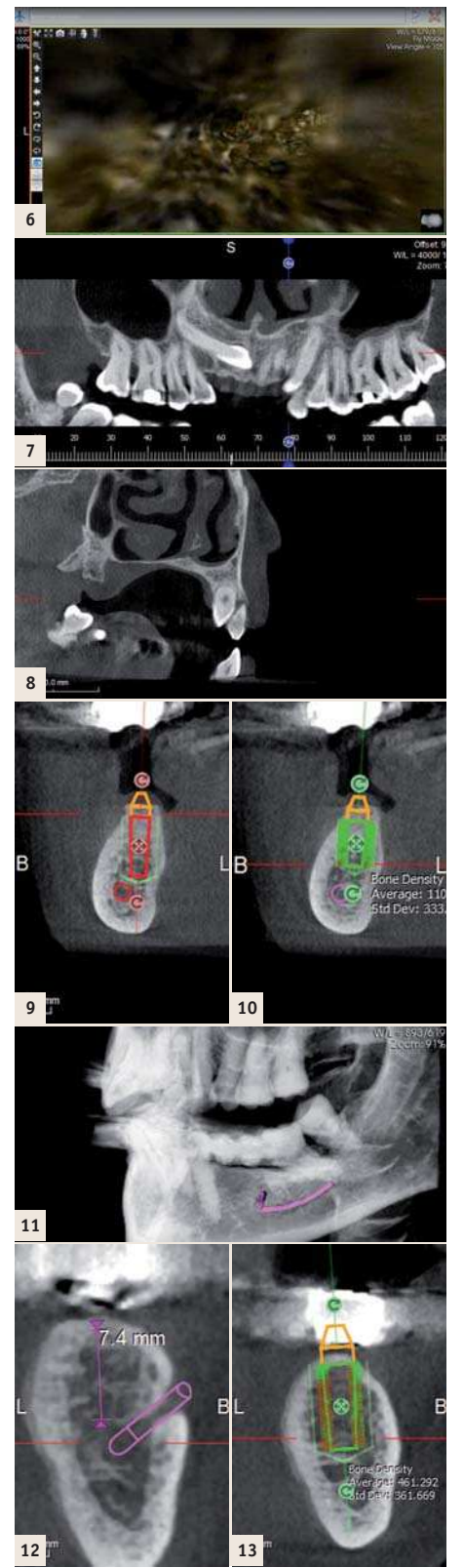
Les dernières données d'experts concernant l'utilisation de l'imagerie 3D per-

tentiels liés à l'utilisation d'un appareil à rayons X, quel qu'il soit.

Un appareil CBCT moderne doit permettre d'utiliser différents champs (FOV), afin de minimiser la dose reçue par le patient.

Grâce à la possibilité de choisir entre quatre réglages de champ différents sur le X-Mind Trium, et de définir d'autres paramètres qui réduisent le rayonnement de manière significative, l'évaluation individuelle de chaque cas reste très importante afin de tirer le meilleur parti de l'image 3D sans exposer le patient à des rayonnements superflus.

Dans de nombreux cas, un champ réduit suffisant pour une à quelques dents peut être équivalent à quelques radiographies péri-apicales, mais avec une valeur de diagnostic beaucoup plus précise.



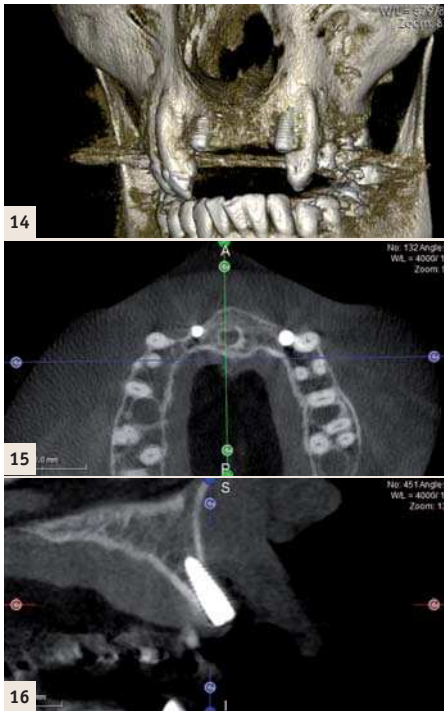
biais de couleurs et sous forme numérique (Figs. 3 et 4). (Vert si les valeurs sont acceptables et élevées, Rouge si les valeurs sont faibles - Fig. 5), ce qui permet au clinicien de prendre la bonne décision.

Cela peut également représenter un excellent outil pédagogique pour montrer aux patients leur densité osseuse potentielle autour des implants.

Selon notre expérience, les patients apprécient cette fonctionnalité une fois qu'on leur a expliqué à quoi elle sert.

Jour 2

Il est prévu de remplacer une molaire inférieure manquante par un implant. Or, la position du canal mandibulaire n'est pas très claire sur une image 2D (même sur l'image 3D, la position reste encore un peu confuse). Nous avons alors décidé d'utili-



ser l'option « FlyMode » du logiciel AIS, qui se comporte comme un endoscope virtuel. Il suit le trajet du canal mandibulaire de l'intérieur et permet de le clarifier et de vérifier si notre tracé est correct (Fig. 6).

Il s'agit de l'une des fonctionnalités uniques du logiciel vous permettant de clarifier et de contrôler le tracé du nerf.

Jour 3

La bonne position et la bonne trajectoire d'une canine supérieure incluse ont été obtenues selon la méthode traditionnelle en prenant différentes images 2D (péri-apicales) selon différents angles et, en effectuant un cliché occlusal afin de déterminer la position correcte au niveau bucco-palatal, ce qui a également nécessité un travail de supposition.

L'imagerie 3D est d'une aide précieuse dans ce cas. Le patient a refusé l'extrusion orthodontique de la canine supérieure gauche et voulait que les deux canines (déciduale et permanente) soient extraites pour les remplacer par une couronne sur implant. Lors de la planification de ce cas, un scan CBCT a été réalisé à plusieurs fins, notamment l'évaluation des positions et de tout élément anatomique ou osseux entourant ces dents. Depuis que cette image a été prise, les deux dents ont été extraites et l'alvéole a été greffée entièrement afin de préparer le site pour un placement ultérieur. (Figs. 7 et 8)

Jour 4

Cas 1

Un cas concernant une molaire inférieure est en cours de planification. La position du canal mandibulaire a été repérée.

À ce stade, différentes tailles d'implants ont été testées afin d'obtenir un ajustement parfait et le meilleur pronostic d'intégration possible pour plus tard.

Le logiciel AIS d'ACTEON® a indiqué que le premier implant était trop long et qu'il y avait un risque de lésions nerveuses (Fig. 9). Une autre taille d'implant a donc été choisie pour permettre un dégagement suffisant au-dessus du nerf, et la densité osseuse a été sélectionnée en parallèle indiquant des valeurs correctes compréhensibles par le patient (Fig. 10)

Tous ces outils peuvent permettre au patient de prendre conscience de la situation et leur engagement peut influencer positivement le résultat.

Cas 2

Le retrait d'un bridge cassé et mal fixé était prévu. La deuxième molaire inférieure gauche qui a servi de dent de butée pour le bridge le plus postérieur ne pouvait pas être sauvée (contrôle visuel et sondage).

L'imagerie 3D a aidé à planifier ce cas. Elle a permis de tracer la position du canal mandibulaire par rapport aux implants proposés (Figs. 11 et 12).

En outre, la densité de l'os a également été vérifiée (Fig. 13), indiquant qu'un implant plus large constituait un meilleur choix pour une intégration renforcée par rapport à celui actuellement utilisé provenant de la bibliothèque d'implants. Cela nous conduira peut-être à décider d'entreprendre une sous-préparation du site de l'ostéotomie pour que l'implant s'engage mieux dans l'os. Cela dépendra évidemment du type d'implant utilisé et d'autres facteurs bien connus des experts cliniques.

Jour 5

Ce cas a été pris en charge par un autre clinicien qui espérait obtenir une bonne intégration après avoir placé deux implants antérieurs avec du matériel de greffe.

Selon lui, la stabilité primaire était bonne au moment de la mise en place et les implants ont été positionnés dans l'os avec quelques fenestrations buccales, expliquant la greffe. Tout indiquait alors une réussite.

Après que le patient se soit plaint de voir quelques fils à travers les tissus mous, le clinicien a suggéré de réaliser une greffe supplémentaire afin de « sécuriser » les implants.

Un scan CBCT a été réalisé (Fig. 14) dans le cadre de la planification du cas et l'analyse a clairement montré que cette opération pouvait se révéler difficile, ou au moins assez complexe. En outre, sur l'image 3D, nous avons remarqué que la pointe de l'implant sur le côté gauche pouvait entrer en collision avec la racine de la dent adjacente, avec, en conséquence, une incertitude sur le long terme (Fig. 15).

Sur cette coupe de scan (Fig. 16), nous avons également remarqué la difficulté que représentait la greffe de cet implant, ce qui indique qu'une longue réflexion doit être menée et qu'une planification minutieuse doit être réalisée afin de permettre la réussite de cette intervention.

Cependant, et malgré les résultats obtenus à ce jour avec ces deux implants, le patient a apprécié la valeur ajoutée de la technologie 3D et la possibilité de voir le problème de manière claire et selon différentes perspectives, éliminant le travail de supposition qui pourrait affecter le résultat final et orientant le traitement dans la bonne direction.

Conclusion

Ces cas et bien d'autres sont traités chaque semaine au sein des cabinets dentaires, qui reçoivent des patients espérant profiter du meilleur traitement disponible, dans les meilleures conditions (clinique, délai, coût...).

Nous savons que l'imagerie 3D va perdurer, et afin de rendre les traitements plus sûrs et plus prévisibles pour nos patients, nous devons nous engager dans ces technologies et impliquer davantage les patients en leur montrant leurs situations cliniques et peut-être aussi les limites (anatomiques, structurelles, etc.), ainsi que d'autres facteurs qui peuvent avoir une incidence sur la planification et le résultat du traitement.

Nous souhaitons pouvoir utiliser notre scan CBCT à d'autres fins, en particulier en endodontie, où pour certains cas difficiles, nous avons à quelques reprises obtenu des résultats étonnamment positifs à l'aide d'un scan CBCT depuis que nous avons acquis cette technologie 3D.

Le scanner 3D X-Mind Trium représente l'avenir et nous aurions aimé le posséder bien plus tôt.

Article paru dans le
CAD-CAM Magazine 1-2017

Références

- Ludlow JB, Laster WS, See M, Bailey LJ, Hershey HG. Accuracy of measurements of mandibular anatomy in cone-beam computed images. *Oral Surg Oral Med Oral Pathol Oral Radiol Endod* 2007;103:534-542.
- Farman GA, Scarfe WC. The basics of maxillofacial cone beam computed tomography. *Semin Orthod* 2009;15:2-13.
- Holroyd JR, Gulson AD. The radiation protection implications of the use of cone beam computed tomography (CBCT) in Dentistry – What you need to know. *SEDEXCT* 2009
- Harris D, Horner K, Grondahl K, et al. E.A.O Guidelines for the use of diagnostic imaging in implant dentistry 2011. A consensus workshop organized by the European Association for Osseointegration at the Medical University of Warsaw. *Clin Oral Implants Res* 2012;23:1243-1253.
- Hultin M, Svensson KG, Trulsson M. Clinical advantages of computer-guided implant placement: A systematic review. *Clin Oral Implants Res* 2012;23(Suppl 6):124-135.

Dr. Diyari Abdah
DDS DDS MSc ImpDent

Expert en esthétique et en implants en cabinet privé à Cambridge (Royaume-Uni).

Passionné par la recherche et l'innovation, notamment dans les domaines de l'implantologie et de l'imagerie 3D. Il gère tous les aspects de l'implantologie et des techniques de greffe et fait la promotion active et enseigne l'implantologie aux dentistes du monde entier depuis plus de 15 ans, à travers des conférences, des ateliers, des articles et des programmes de mentorat. Il est professeur invité de la faculté de médecine de l'université de Warwick (Royaume-Uni) et dirige avec succès un programme de mentorat destiné à éviter et à résoudre les problèmes en implantologie.

Il fait actuellement partie du comité éditorial de plusieurs revues dentaires.

Il a reçu deux fois le Trophée du meilleur auteur et a été nommé aux Emmy Awards pour son documentaire sur l'action humanitaire.

Pour contacter Dr Abdah :
www.dentalCBCTtraining.com

register for FREE

- education everywhere and anytime
- live and interactive webinars
- more than 1,000 archived courses
- a focused discussion forum
- free membership
- no travel costs
- no time away from the practice
- interaction with colleagues and experts across the globe
- a growing database of scientific articles and case reports
- ADA CERP-recognized credit administration

www.DTStudyClub.com

Dental Tribune Study Club

Join the largest educational network in dentistry!

ADA CERP® Continuing Education Recognition Program

DT STUDY CLUB
COURSES | EDUCATION | EVENTS | RESEARCH

dti
Dental Tribune International

ADA CERP is a service of the American Dental Association to assist dental professionals in identifying quality providers of continuing dental education. ADA CERP does not approve or endorse individual courses or instructors, nor does it imply acceptance of credit hours by boards of dentistry.

Réhabilitation esthétique antérieure par CFAO directe : à propos d'un cas clinique

Dr Rodolphe Acker, France

Étude du cas

Madame R. âgée de 48 ans se présente en consultation pour une amélioration de son sourire. Elle se plaint de douleurs au niveau de son incisive centrale gauche et est gênée par la couleur de ses dents. Une approche globale des soins lui est proposée, avec des étapes chronologiques suivant le plan de traitement.

L'examen clinique des dents et des tissus mous révèle une occlusion stable mais une mésioversion des dents 11 et 21, des composites et amalgames défectueux sur de nombreuses dents, ainsi qu'une teinte de base très colorée 3M2 (Fig. 1). La palpation vestibulaire est douloureuse en regard de l'apex de la dent 21. L'examen radiologique révèle un manque de traitement endodontique ainsi qu'une image radioclaire apicale sur la dent 21 (Fig. 2). Il a été décidé que l'ensemble des restaurations défectueuses sera repris mais nous aborderons uniquement l'aspect antérieur de ce cas clinique (Amalgames infiltrés sur 13, 14, 15, 16, 24, ainsi qu'une couronne céramo-métallique sur 25).

Le plan de traitement se décompose ainsi :

1. Retraitement endodontique et reconstitution de la dent 21.
2. Éclaircissement des dents visibles.
3. L'orthodontie n'étant pas souhaitée par la patiente, nous réaliserons un mock-up direct pour régler le problème de version des incisives. Cette technique permet de valider l'esthétique, avant de réaliser les restaurations céramiques d'usage.
4. En dernier lieu, nous réalisons et collons en CFAO directe une couronne céramo-céramique sur 21 et une facette céramique sur 11.

Le retraitement endodontique

Effectué sous digue, ne révèle pas de difficulté particulière concernant la désobturation canalair. Nous utilisons le système ProTaper D1 D2 D3, associé entre chaque passage d'instrument d'une irrigation à l'hypochlorite de sodium, dont la solution est activée par cavitation, grâce à un laser lokki mode C+ (5 Hz, 450 mJ) avec une fibre de 200 microns. La mise en forme finale du canal est réalisée avec le système ProTaper F3. On réalise une irrigation à l'EDTA pen-

dant 60 secondes, puis un rinçage final à l'hypochlorite de sodium, avec une dernière activation laser à la longueur de travail moins 2 mm mode C- (5 Hz, 10 mJ).

Le séchage du canal est réalisé avec les cônes de papier stérile F3 ; pour l'obturation on a utilisé un ciment sans eugénol AH-Plus (DENTSPLY) et un cône F3 en condensation thermo-mécanique. La réalisation de l'étanchéité coronaire est réalisée dans le même geste, sans avoir à déposer le champ opératoire, ce qui est un gage de succès à long terme, et d'optimisation du temps de travail (Fig. 3).²

Éclaircissement

Éclaircissement par technique ZOOM combiné fauteuil (4 applications de 15 minutes de gel de peroxyde d'hydrogène à 6%), suivi de 5 applications ambulatoires de 10% de peroxyde de carbamide à l'aide de gouttières thermoformées durant 8 heures (Figs. 4-6). Le traitement nous a permis de passer, avant éclaircissement d'une teinte 3M2 au bloc incisif et 4M2 pour les canines, à une teinte générale de 1,5M1, hormis la dent 21 bien sûr (Fig. 7).

Mock-up

La deuxième phase de réhabilitation esthétique consiste à réaliser 4 semaines après l'éclaircissement, un mock-up en technique directe que la patiente conservera 2 à 3 semaines, pour pouvoir prendre la mesure du changement. Cela permet également de le faire valider par son entourage.

Technique utilisée : On choisit d'utiliser un adhésif One Step (Bisico) sans préparation de l'émail, et de rajouter un composite teinte B1 (Saremco) par couches successives, pour remodeler les deux incisives. L'objectif est de diminuer l'aspect trop triangulaire et la version des incisives centrales (Figs. 8 et 9). Le bord libre est allongé de 1 mm, et l'axe interincisif est réaligné selon la symétrie du visage, perpendiculaire à la ligne bipupillaire. Cela nous permet de retrouver symétrie et harmonie selon la règle des proportions du nombre d'or.³

Après mise en place du mock-up, le changement visuel plaît beaucoup à la patiente. Trois semaines plus tard, elle nous livre ses impressions après en avoir discuté avec ses

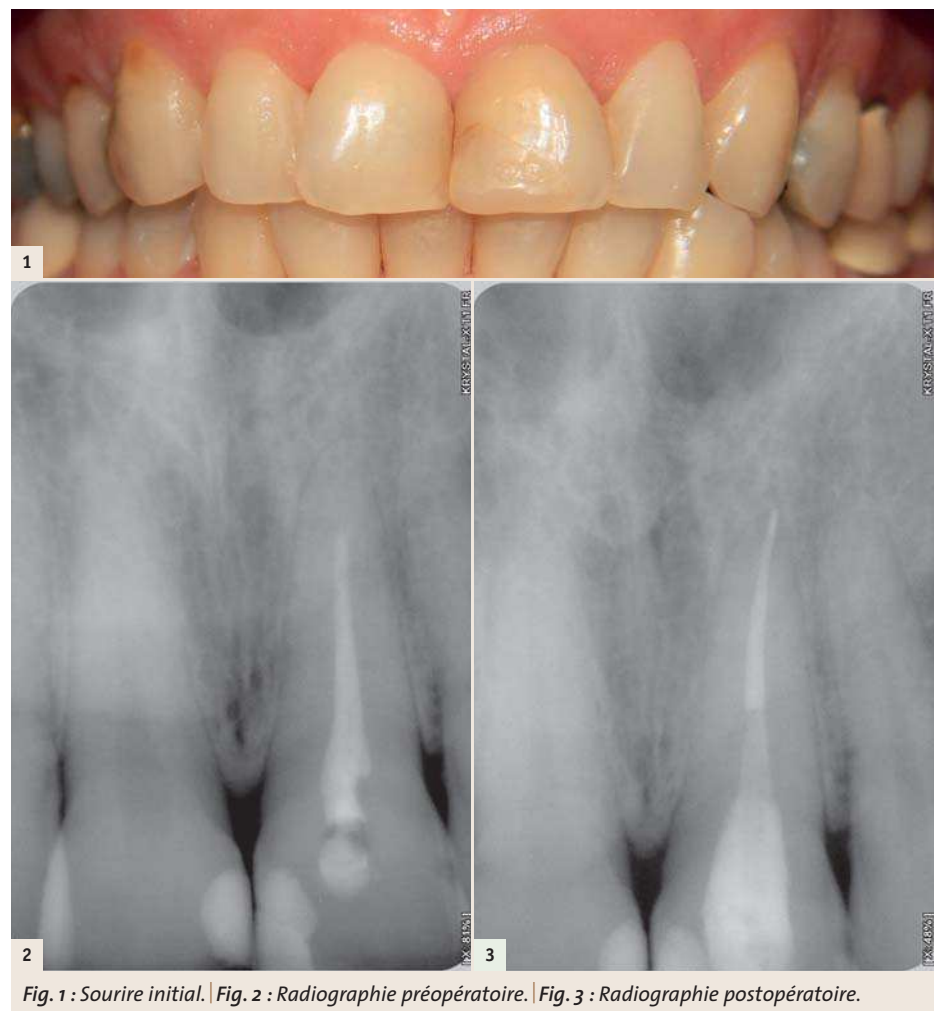


Fig. 1 : Sourire initial. | Fig. 2 : Radiographie préopératoire. | Fig. 3 : Radiographie postopératoire.

proches. Nous décidons de conserver une légère animation des incisives et de les réaliser un peu moins lumineuses.

Quant au choix de la teinte et du matériau, nous avons choisi des blocs de céramique en disilicate de lithium de chez Ivoclar (e.max®CAD) avec une teinte Impulse Value 1, adaptée aux dents claires. Ces blocs de céramique offrent un excellent compromis entre solidité (résistance à la compression de 360 MPa) et esthétique (Fig. 10).

CFAO directe pour collage de la couronne

Nous procédons à la réalisation des deux centrales par technique CFAO directe grâce à la caméra Bluecam de chez Sirona, associée au logiciel 4.2.

Le système permet de répondre à nos attentes : nous avons réalisé une empreinte optique de la situation initiale enregistrée dans l'onglet Biocopie (Fig. 11), à laquelle nous pouvons nous référer à tout moment.

La technique de préparation bien décrite par Magne,⁴ permet une plus grande conservation tissulaire, ce qui est le but recherché, notamment pour conserver la vitalité de la dent 11. On prépare au travers du mock-up, grâce à des fraises boule permettant une préparation contrôlée, puis on rejoint les gorges réalisées pour finir la préparation (Figs. 12 et 13).

L'empreinte optique est réalisée en suivant. Cette technique de visualisation en 3D nous permet en effet de permettre à tout

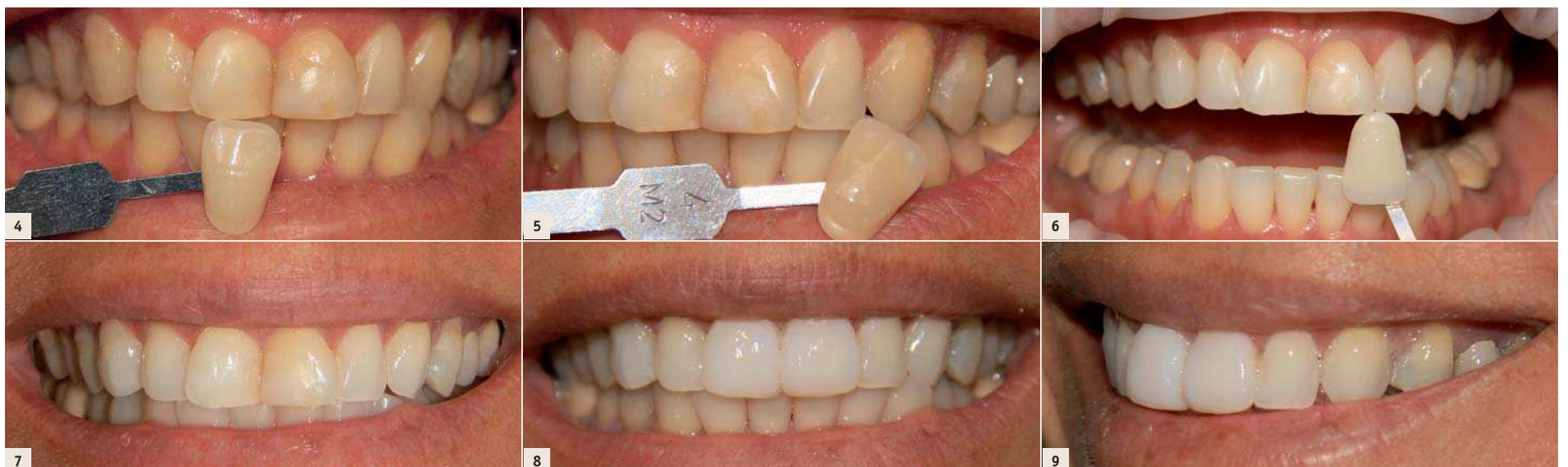

Fig. 4 : Teinte initiale 3M2. | Fig. 5 : Teinte canine départ 4M2. | Fig. 6 : Teinte finale 1,5M1. | Fig. 7 : Vue après éclaircissement. | Fig. 8 : Mock-up 11 et 21 de face. | Fig. 9 : Mock-up de profil.

Scanner intraoral Planmeca Emerald™ **Légèreté, précision et rapidité**

Le tout nouveau scanner intraoral **Planmeca Emerald™**, compact, léger et ultra rapide, affiche des données de haute précision. C'est l'outil parfait pour un flux de travail impeccable et efficace côté fauteuil. La prise d'empreinte numérique n'a jamais été aussi simple.

Il change la donne !



Planmeca France 34 rue du Pré Gauchet 44000 NANTES
Tél. 02 51 83 64 68 - Mél. planmeca.france@planmeca.fr

www.planmeca.fr



PLANMECA

Ces produits sont des dispositifs médicaux de classe IIb. Ils sont destinés à la réalisation d'actes d'imagerie médicale. Les actes effectués avec ces systèmes peuvent être pris en charge par les organismes d'assurance maladie dans certaines situations (et sous conditions). Dispositifs médicaux réglementés, fabriqués par PLANMECA, qui portent le marquage CE 0598. Organisme notifié: SGS Fimko