

DENTAL TRIBUNE

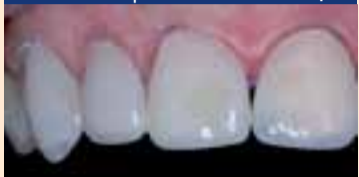The World's Dental Newspaper • Bulgarian Edition

Цена 6 лв.

www.dental-tribune.com, www.dental-tribune.net

Юли 2013 г./Бр. 7, Год. 11

ПРАКТИКА | ЕСТЕТИКА → стр. 6



Фабрични фасети за фронтални зъби

Дали се възраждат фабрично изработените фасети в наши дни и какви възможности предоставят те в съвременната практика, ще разберете от екип бразилски специалисти благодарение на предоставения клиничен случай.

МАРКЕТИНГ → стр. 13



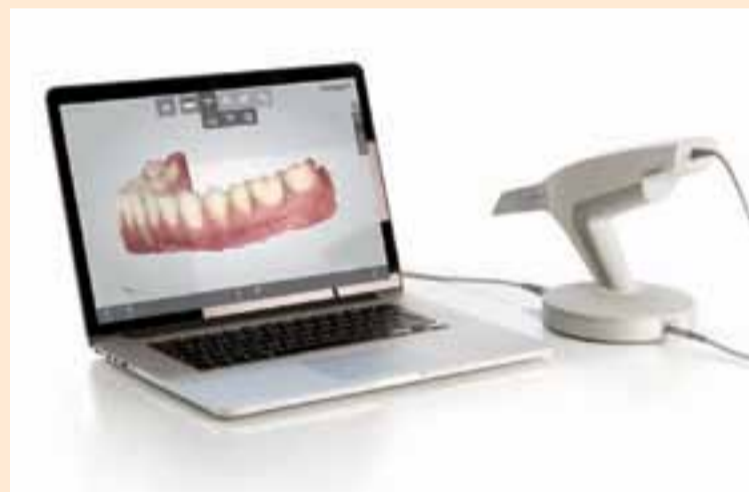3 причини да оптимизирате сайта си за мобилни устройства

Достатъчно ли е в днешно време една практика просто да има хубав сайт, или бурното развитие на технологиите изисква по-добра адаптация? Как да бъдете още по-достъпни за своите пациенти, четете в броя.

Най-новото в европейската протетика и CAD/CAM оборудването

Очаква се конкуренцията на пазара на CAD/CAM системите в Европа да стане още по-голяма

Д-Р КАМРАН ЗАМАНИАН, СЕРЕН АЛТЪНСЕКИЧ, RESEARCH ANALYSTS, IDATA RESEARCH



новителните материали, CAD/CAM оборудването, като интраорални скенери и по-малки, но по-ефективни фрезоващи машини. Второто направление се очаква да измести първото, тъй като страните малко по малко се възстановяват от икономическата криза и новите технологии ще съживят пазара.

Изцяло керамичните и металокерамичните конструкции доминират на европейския дентален протетичен пазар

Изцяло керамичните конструкции стават изключително популярни на европейския пазар заради естетичната си стойност. През 2012 г. сегментът на изцяло керамичните конструкции се увеличи с повече от 5%, като затвърди една трета от всички изработени

корони и мостове. Делът на изцяло керамичните конструкции се очаква да достигне този на металокерамичните до 2019 г. Най-евтините конструкции съставляват най-голям дял от поставените коронки и мостове поради тяхната достъпност. Те ще останат на ниво от около 42% в следващите няколко години. Материалите от среден и висок клас ще бъдат повлияни в обратна посока, тъй като биосъвместимостта и издръжливостта им все по-добре се имитират от други, по-евтини материали, като хром-кобалтовите сплави. Скъпите метали, използвани за дентални цели, като златото, са претърпели значителен пик в последното десетилетие. Тъй като тяхната употреба намалява, тези метали ще започнат да губят своя пазарен дял в сегмента на зъбопротезирането.

→ стр. 3

Европейската дентална протетика и делът на CAD/CAM оборудването в момента търпят въздействието на две противоположни сили, които ще определят бъдещето на този пазар. От една страна, кризата в еврозоната е галеч от

своя край. Южноевропейските страни, като Испания, Италия и до известна степен Франция, преминават през икономическа пропаст, което забавя извършването на дентални възстановявания и оттам – икономическия растеж. От друга страна, делът нараства с големи темпове благодарение на технологичните нововъведения във възста-

FDI 2014 ще се проведе в Индия

Индийската порта е национален монумент в Индия. Той се намира в сърцето на Ню Делхи, столицата на Република Индия, в която живеят почти 14 милиона жители

DENTAL TRIBUNE INTERNATIONAL

В началото на миналия месец Световната дентална федерация обяви, че 102-рият годишен световен дентален конгрес ще бъде проведен в Ню Делхи от 11 до 14 септември 2014 г. Събитието ще бъде организирано в сътрудничество с Индийската дентална асоциация.

В очакване на тазгодишния конгрес, който е организиран от Турската дентална асоциация в Истанбул, Световната дентална федерация закри разглеждането на кандидатурите за следващото събитие. Точно десет го-

дини след като бе организиран конгрес в Ню Делхи през 2004 г., събитието ще бъде подготвено от FDI и националния ѝ член Индийската дентална асоциация.

„Днес Индия е страна на възможностите в денталната медицина – осведомеността за оралното здраве става все по-добра, а достъпът до здравни грижи се разширява много бързо. Това са добри новини за зъболекарите в страната, за развиващата се дентална индустрия и за успеха на предстоящия конгрес през 2014 г.“, сподели г-р Прамод Гурав, президент на Индийската



Снимка: Narongsak Nagadhana/Shutterstock

дентална асоциация.

Асоциацията понастоящем има повече от 50 000 членове и работи в 28-те щата на Индия

с повече от 350 локални клона. Организацията цели да постигне оптимално орално здраве за всеки индиец до 2020 г. DT

DENTAL TRIBUNE
SUMMER EDITION

С ВАС И ПРЕЗ
ВАКАНЦИЯТА ВИ!

Едно четиво,
което с удоволствие
ще съгнетем във
ваканционната си
чанта

ОЧАКВАЙТЕ НА 5 АВГУСТИ!

Скъпи четящи,

Приключихме редакционно броя през ден 6-и на протестите срещу безобразията на политиците в България. Няма да ви спестим истината, че ни беше трудно да селектираме, пишем и пребеждаме текстове на денална тематика, докато хиляди се бяха изсипали на площадите в мирен протест срещу античовешката същност на българската политика.

Озарени сме, защото имаме вяра! Вяра, че България има шансове да се превърне в едно по-добро място. Защото тя доказва, че е отгледала и възпитала истинско гра-

данско общество, което отказва да бъде манипулирано, потискано, лъгано, корумпирано. Прекрасната аура на протестите презентира интелекта на българските хора. Те знаят кои са, защо са тук, имат ясна гражданска позиция и най-важното – докато протестират, искат да се усмихват, да пеят, да танцуват, при това – заедно с децата си.

България, ние вече вярваме, че можеш да имаш политиците, законите, изборната система, медиите и банките, които заслужаваш. Вярваме също, че може да нямаш мо-

нополи, срамни политици, емигриращи интелегентни млади хора и платени меди.

Нямаме какво повече да кажем. Бяхме там през всичките дни на протеста, вливахме се в многохилядната вълна и докато четяхме със съпричастна усмивка лозунгите, които всеки саморъчно беше измислил и изработил, се почувствахме за първи път от много време насам горди, че сме българи.

Бог да пази България!

От Редакцията

FDI се включва в инициатива за амалгамените отпадъци в Африка

Развиващите се страни най-много се сблъскват с нарастващите рискове за здравето и околната среда, свързани с живака, отделен при различни производства, включително от деналната индустрия

DENTAL TRIBUNE INTERNATIONAL

Световната денална федерация и Международната организация за рециклиране на денални продукти (DRI) са се споразумели да работят по серия инициативи, целящи намаляване на емисиите живак, свързани с деналното производство. Пилотният проект ще бъде насочен към амалгамените отпадъци в няколко африкански държави.

Първите стъпки от пилотния проект, инициран от Програмата за околната среда на ООН и Световната здравна организация, ще се състоят в инсталиране на амалгамените сепаратори в Уганда, Кения и Танзания. Проектът ще ръководи разделното събиране на отпадъци в съответствие с принципите за опазване на околната

среда. DRI ще предостави технологии и рециклиране за проекта. От FDI обявиха, че целта е местните да развият умения в управлението на амалгамените отпадъци и рециклирането на живак.

През месец март федерацията организира практически курс за професионалисти от денални брани относно инсталационето на устройствата и обучение на местните денални лекари за използването на амалгамените сепаратори за поддържане на високо ниво на практиките.

Според FDI инициативите са в съответствие с Конвенцията от Минамата относно живака. Текстът за предстоящото глобално споразумение относно емисиите от живак беше одобрен през януари от над 140 правителства. Конвенцията е наре-



Снимка: Pecold/Shutterstock

чена на името на град в Япония, където има сериозни поражения върху здравето заради замърсяване с живак в средата на миналия век. Според Програмата за околната среда на Организацията на обединените нации споразумението ще бъде предложено за подписание на специална среща през

октомври тази година, която ще се състои в Япония.

Доклад на ООН от януари разкрива, че около 340 тона живак биват използвани ежегодно за целите на деналната медицина, като вероятно 100 от тях (20-30%) се вливат в отпадъчния поток. DT

БЗС проведе своя 13-и Научен конгрес

DENTAL TRIBUNE BULGARIA



По традиция най-голямото събитие на БЗС се провежда в Бургас

За поредна година Българският зъболекарски съюз организира своето най-голямо научно събитие – станалия вече традиция конгрес, който този път

се проведе на 13-16 юни, отново в гр. Бургас. В научната програма на конгреса лекции изнесоха изявени лектори от чужбина (Италия, Германия, Русия, Норвегия и Македония) и България.

13-ият Научен конгрес на БЗС беше съпроводен от търговско изложение и постерна секция.

В първия ден на конгреса на откритата сцена „Охлова“ в Морската градина по традиция

бе организиран детски празник, който включваше и представяне на Държавния куклен театър на гр. Бургас. Представители на зъболекарската гилдия, десетки бургаслии и деца станаха част от откриването на събитието, което за поредна година се организира със съдействието на община Бургас. Изпълнения на „Горещ пясък“ и професионален фолклорен ансамбъл „Странджа“ допринесоха откриването да се превърне в истински празник. Ходещата паста за зъби се превърна в атракция за най-малките, за които бяха предвидени и подаръци.

БЗС е член на Световната денална федерация (FDI), в която членуват 134 страни от цял свят. Отминалият конгрес е включен в продължаващото следдипломно обучение на FDI и през последните години събира около 1000 участници. DT

DENTAL TRIBUNE

INTERNATIONAL IMPRINT

Licensing by Dental Tribune International
Group Editor Daniel Zimmermann
newsroom@dental-tribune.com
+ 49 341 48 474 107

Clinical Editor Magda Wojtkiewicz
Online Editors Yvonne Bachmann
Claudia Duschek
Copy Editors Sabrina Raaff
Hans Motschmann

Publisher/President/CEO Torsten Oemus
Director of Finance Dan Wunderlich
& Controlling
Business Development Manager Claudia Salwiczek
Media Sales Managers Matthias Diessner
(Key Accounts)
Melissa Brown
(International)

Peter Witteczek (Asia Pacific)
Maria Kaiser (USA)
Veridiana Mageswki
(Latin America)
Helene Carpentier (Europe)

Marketing & Sales Services Esther Wodarski
Nasrin Gazawi
Accounting Karen Hamatschek
Executive Producer Gernot Meyer

© 2013, Dental Tribune International GmbH.
All rights reserved.

Dental Tribune International
Holbeinstr. 29, 04229 Leipzig, Germany
Tel.: + 49 341 4 84 74 302 | Fax: + 49 341 4 84 74 173
www.dental-tribune.com
info@dental-tr-ibune.com

Regional Offices

Asia Pacific
Dental Tribune Asia Pacific Limited
Room A, 20/F, Harvard Commercial Building,
105-111 Thomson Road, Wanchai, Hong Kong
Tel.: + 852 3113 6177 | Fax: + 852 3113 6199

The Americas
Tribune America, LLC
116 West 23rd Street, Ste. 500, New York, N.Y.
10011, USA
Tel.: + 1 212 244 7181 | Fax: + 1 212 224 7185

ОФИС БЪЛГАРИЯ

Издава Dental Tribune България ЕООД
София 1421, кв. „Лозенец“,
ул. „Крум Поноб“ 56-58
тел.: + 359 2 416 71 73
office@dental-tribune.net
www.dental-tribune.net
www.dental-tribune.com
Деятелен собственик:
Уляна Винчева

Представената информация
е съгласно чл. 7а, ал. 3 от ЗЗДПДП.
Главен редактор Уляна Винчева
Отговорен редактор Ива Димчева
Редактори
г-р Владимир Ашиков
г-р Надежда Куюмджиева
Дизайн и предпечат Петър Парнаров
Превод г-р Надежда Куюмджиева
Ива Димчева
Любомира Скулева
Гая Христова
Коректор Никольна Илчева
Абонаменти тел.: 0897 958 321

Офис администратор Симона Рафаилова
Автори в броя
Д-р Камран Заманиан, Серен Алтънсекич,
Рафаел Монте Алто, Густаво Оливиера Дос
Сантос, Рената Тегеско Регон, Игор Гумараес
Баррос П. Сантос, г-р Рафаел С. Бомли,
г-р Вилтон Форти, доц. г-р Мемоги Абаджиев,
г-р Светослава Стефанова, г-р Софиен Риакхи,
Диана П. Фригман, г-р Мирослава Запрянова
Печат „Снектер“ АД

Българското издание на Dental Tribune е част от групата Dental Tribune International – международно издание на 20 езика, разпространявано в над 55 държави.

Съдържанието, преведено и публикувано в този брой от Dental Tribune International, Германия, е с авторското право на Dental Tribune International GmbH. Всички права запазени. Публикувано с разрешение на Dental Tribune International GmbH, Holbeinstr. 29, 04229, Лаипциг, Германия. Възпроизвеждането по какъвто и да било начин и на какъвто и да е език, изцяло или частично, без изричното писмено разрешение на Dental Tribune International GmbH и Dental Tribune България ЕООД е абсолютно забранено. Dental Tribune е запазена марка на Dental Tribune International GmbH. Редакцията не носи отговорност за съдържанието на публикуваните реклами в броя.



Кажете ни
какво мислите!

Имате ли коментари и препоръки, които искаме да споделим? Има ли конкретна тема, която искаме да се засегне в Dental Tribune? Пишете ни на: office@dental-tribune.net

Очакваме ви!

Ако желаете да промените данни от абонамента си (име, адрес или гр.), пишете ни на същия e-mail и се уверете, че сте посочили изданието, за което имате запитване.

Най-новото в европейската протетика...

→ Продължение от стр. 1



Снимка: Robert Kneschke/Shutterstock

Новите технологии започват да размиват границите, които стоят между различните видове възстановителни материали. Композитните материали набират популярност, тъй като компонентите им комбинират най-търсените характеристики. Нови продукти, като прозрачен цирконий и хибридни керамики, обещава по-добро изпълнение с по-добра якост и по-естествен вид.

По-високите изисквания към тези продукти ще доведат до по-високи цени за качествено зъбопротезиране. Покачването на цените ще бъде балансирано от все по-евтиния внос от страни като Китай, Тайван и Мароко. Като цяло сегментът на денталното протезиране в Европа ще претърпи леко завишаване на цените до 2019 година заради по-високото качество на короните и мостовете, които ще са направени от нови материали, от една страна, задоволяващи естетичните изисквания, а от друга, предоставящи голяма здравина.

Интраоралното дигитално сканиране на отпечатъци става все по-популярно на европейския пазар

Интраоралните скенери за снемане на дигитални отпечатъци привличат вниманието на все повече зъболекари и лаборатории както благодарение на лесната им употреба и тяхната неинвазивност, така и на гостъпността им в последно време. Интраоралните скенери от ново поколение позволяват на денталните лекари да взимат отпечатък, без да използват прах или паста, което прави процеса по-бърз и по-малко обезпокоителен за пациентите. След като веднъж отпечатъкът бъде снет, зъботехникът може да променя изображението по свое желание и след това да го изпрати за фрезование на конструкцията. Повишеният брой интраорални скенери на пазара кара производителите да предлагат софтуер, който ще позволи на потребителите да модифицират настройките за фрезование. Всички тези аспекти на интраоралните скенери ги правят атрактивни инвестиции за денталните практики и лабораториите.

В следващите няколко години продажбите на интраорални

скенери ще се удвоят. Денталните лекари предпочитат тези скенери пред настолните заради тяхната гостъпност и практичност. Цените на тези скенери ще намаляят още и така ще станат още по-достъпни. Средната цена за продажба на интраорални скенери беше малко над 28 000 през 2012 г., инвестиция, която среднестатистическите лаборатории и клиници все пак могат да си позволят.

Главният играч в този пазар е Sirona. Фирмата има повече от 20 години опит в сегмента на интраоралните скенери. Последният им продукт, CEREC Omnicam, представи нова технология с цветно сканиране, което позволява на зъботехника да разполага с естествения цвят на зъбите 3D. Подобен продукт беше предложен от 3Share по време на Международното дентално изложение в Кьолн през 2013 г. TRIOS Color може да сканира зъбите и гингивата бързо, реалистично и в детайли. Интраоралните скенери очевидно се превръщат в новия стандарт за денталните практики.

CAD/CAM блокчетата удвояват растежа си на пазара

CAD/CAM блокчетата през 2012-а отбелязаха успешна година въпреки забавящия ефект на кризата в еврозоната. Въпреки че цената на блокчетата остана стабилна и даже намаля заради увеличаващата се конкуренция между азиатските компании, удвоеният растеж по отношение на бройката е направен чрез намаляване на цените. Така сегментът нарасна с 10% през 2012 г. Растежът в сегмента на блокчетата беше ускорен чрез увеличаване на продажбите на CAD/CAM системи, особено на настолните такива. Те включват фрезоваща машина, която фрезова конструкциите от блокчета. Тъй като продажбите на настолните системи са се покачили значително и ще продължат да се развиват в същия дух до края на 2019 г., продажбите на блокчетата логично ще следват тази тенденция.

Повечето корони, фрезовани от CAD/CAM блокчета с настолни системи, са изцяло керамични. Повечето конструкции обаче се изработват от цирконий, защото все още лабораториите са главният източник. През 2012 г. циркониевите коро-

ни представляваха повече от половината от сегмента на CAD/CAM блокчетата, а инкрустациите бяха разделени между порцелановите и акриловите/композитните продукти. До 2019 г. порцелановите блокчета ще запълнят тази празнота, като надминат повече от половината продадени блокчета. Тенденцията е последователна с постоянно нарастващото търсене на изцяло керамични възстановявания и технологичното развитие, което прави керамичните възстановявания по-устойчиви и по-естествено изглеждащи от техните предшественици.

AmannGirrbach и Dental Wings са сред изгряващите звезди от сегмента на CAD/CAM системите

Сегментът на CAD/CAM системите претърпява драматични промени. По-малки, по-евтини и по-ефективни машини, способни да обработват голям брой ма-

териали, влизат в различни лаборатории и дори в някои дентални кабинети. AmannGirrbach направи голям прозрес със слогана the in-house company, промотирайки независимост от лабораторията чрез предоставяне на достъпни фрез-машини.

Бъдещето на софтуерите, насочени към сканиращите устройства, се уповава на отворени системи, които създават файл, лесен за изпращане до който и да е фрез-център по света. Dental Wings пък прави голяма крачка чрез предоставянето на такъв „отворен“ софтуер за лаборатории и дентални лекари. Чрез ексклузивното партньорство със Straumann и 3M ESPE Dental Wings цели да създаде общ глобален софтуер за разнообразието от различни скенери.

Отделно от тези изгряващи звезди фирми като Sirona, 3Share, 3M ESPE и DeguDent поддържат своя значителен маркетингов дял в сегмента на системите CAD/CAM. Sirona е истинският маркетинг лидер в настолните системи, а 3Share го-

минира пазара на отделните интраорални скенери въпреки малката разлика със следващите компании 3M ESPE, Straumann и Nobel Biocare. Сегментът на CAD/CAM системите се очаква да се радва на още по-голяма конкуренция с появяването на нови играчи и гостъпни цени.

Допълнителна информация

Информацията, съдържаща се в настоящата статия, е взета от детайлен доклад, публикуван от iData Research, наречен „Европейски пазари за дентално протезиране и CAD/CAM устройства“. Този доклад е част от глобални серии, обхващащи Латинска Америка, Азиатско-Тихоокеанския регион и Съединените щати.

iData Research е компания за международни маркетингови проучвания, фокусирана върху предоставянето на информация за медицински устройства, дентална и фармацевтична индустрия. DT

2D семейството на денталните рентгенови системи Gendex

- ✓ изцяло нов дизайн
- ✓ иновативна технология
- ✓ висококачествени изображения
- ✓ надежден софтуер
- ✓ интуитивно управление

Ексклузивно за България от Медиком 2000 ООД
Всичко за рентгеновата техника
тел.: +359 2 931 0735; факс: +359 2 931 3010
гр. София, ул. Братя Миладинови 57
e-mail: office@medicom2000.com

GENDEX
Imaging Excellence Since 1893

Почина съоснователката на A-dec

Джоан Остин остана активна в денталния бизнес и в своето обкръжение до края на живота си

DENTAL TRIBUNE INTERNATIONAL



Снимката е любезно предоставена от A-dec

Джоан Остин, която заедно със съпруга си основа компанията за производство на дентално оборудване A-dec през 1964 г., внезапно почина в съня си на 81-годишна възраст в ранните часове на 5 юни 2013 г. в дома си в Нюберг. Остин остава на този свят съпруга си Кен Остин, две деца и петима внуци.

Остин е родена на 25 септември 1931 г. в Гленуд, Мин. До края на живота си тя е ангажирана в администрация-

та, личния състав, финансите и правните въпроси в A-dec. Нещо повече – тя беше много активна в своето местно общество и беше пламенен поддръжник на каузи, засягащи образованието, изкуството, младежта и правителството.

Остин беше първата жена, която оглави управителния съвет на Associated Oregon Industries. Тя е избрана за този пост през 1992 г., ръководи в продължение на две години, след което продължава участието

си като член на управителния съвет на асоциацията.

По нейно време A-dec става пионер по отношение на много иновации, използвани днес в съвременните дентални практики, включително за дентални юнити, системи и осветление. По отношение на клиничната периферия под ръководството на Остин фирмата си партнира с глобални лидери като W&H. Днес компанията има повече от 1000 служители и разпространява продуктите си сред дентални специалисти в над 100 страни по света.

„Дълбоко натъжени сме от загубата на Джоан“, споделя Скот Парш, неин зет, президент и главен изпълнителен директор на A-dec. „Като оставим настрана посветеността на Джоан, големия ѝ опит, богатия ѝ светоглед и уникалната ѝ бизнес находчивост, това, което остава най-голяма празнина у нас, ще бъде безмерната ѝ способност да се раздава.“ Той увери служителите си, че въпреки фамилията е семейният бизнес в Нюберг да продължи. **DT**

Достъпен е нов тест за оценка на риска от кариес

Оценката на риска от кариес на пациента чрез устройството CariScreen отнема няколко секунди

DENTAL TRIBUNE INTERNATIONAL

Нюйоркски дентален лекар в сътрудничество с CariFree, компания за проучвания в сферата на зъбния кариес, разработи устройството за скрининг CariScreen, което позволява на зъболекарите да измерват нивата на кариесогенните бактерии в устата на пациента. Това е модерен кабинетен тест за измерване на индивидуалната податливост от развитие на кариес. Надеждите са той да намали разпространението на кариеса.

„Въпреки че зъбният кариес е едно от най-често срещаните орални заболявания, чиито усложнения са свързани със системни заболявания, например на сърцето, няма подходящ начин за скрининг на пациентите за риск от развитие на зъбен кариес“, обясни д-р Майкъл Крочак, общопрактикуващ дентален лекар, занимаващ се с естетична дентална медицина и имплантология и експерт в лечението на гентофобията.

Д-р Крочак и екипът му от CariFree разработват тест, засичащ присъствието на кариесогенни бактерии само за секунди, който позволява на практикуващите бързо да оценят риска от развитие на кариес. „Само с една на-

тривка от долните фронтални зъби на пациента можем да определим неговия риск от развитие на зъбен кариес и да го консултираме адекватно“, смята денталният хигиенист Марта Ариас, която работи с д-р Крочак. Денталните лекари могат да кажат на пациентите си каква е статистическата вероятност да развият нов кариес през следващата година.

„От десетилетия насам единственият подход в управлението на зъбния кариес е бил да се работи, след като той се развие, като се избират кариозните тъкани и се obtурира. Продуктовата линия CariScreen обаче цели да помага на денталните лекари да предотвратяват заболяването и да поддържат здравето на пациентите“, допълва Крочак.

Според Центъра за контрол и превенция на заболяванията в САЩ зъбният кариес е най-често срещаното хронично заболяване при деца от 6 до 19 години. В групата над 20 г. са засегнати 9 от всеки 10. Световната здравна организация посочва, че между 60 и 90% от децата в училищна възраст и почти 100% от възрастните в световен мащаб са засегнати от кариес. **DT**

Конично-лъчева компютърна томография CBCT–Diagnostics

Днес много терапевтични проблеми и несполуки могат да бъдат избегнати чрез внимателна и детайлна диагностика. В последните няколко години модерната дентална медицина се развива все повече и се превръща във високотехнологичен сектор. Дентомаксилофациалната радиология се разшири значително благодарение на развитието на конично-лъчевата компютърна томография (CBCT). Възможностите на модерната CBCT с висока резолюция предлагат триизмерно изобразяване на челюстта и съседните тъкани без суперпозиране, размазване и изкривяване на структурите.

За съжаление към днешната дата в много страни все още липсва адекватна професионална специализация, все още липсват ясни правила и насоки за стандартизирана реконструкция и анализ на CBCT въпреки големия брой книги и атласи. Възможното обкръжаване при интерпретацията на CBCT изображения ще бъде още по-голямо при начинаещите. Този атлас поставя нови стандарти, разкривайки пред практикуващите непечатлящите патологични

промени и техните най-важни диференциални диагнози. Поради повишаващия се брой хора, използващи CBCT, тази стъпка е от решаващо значение за предотвратяването на погрешни диагнози и грешни резултати.

Това ръководство ще направи първия важен принос към стандартизирането на образната информация и по този начин помага за ефективната работа на клиницистите. За тази цел авторите са съставили систематизирана селекция от най-важните клинични случаи от ежедневната практика с последваща детайлизирана реконструкция на изображенията. Специално внимание се поставя върху изготвянето на стройна класификация на съдържанието, на ясен и лесен за възприемане начин на поднасяне, а също така и на висококачественото оформяне.

Друга важна цел на това ръководство е да запознае читателите си с широката гама от различни CBCT системи. Това издание може да служи за ценна справка за амбициозния клиницист, работещ с CBCT, в неговата ежедневна практика. В същото време това ще доведе до по-точна диагностика и по-ефективен лечебен план. **DT**



НОВО ЗАГЛАВИЕ

Д-Р АНДРЕС СТРИКЪР:

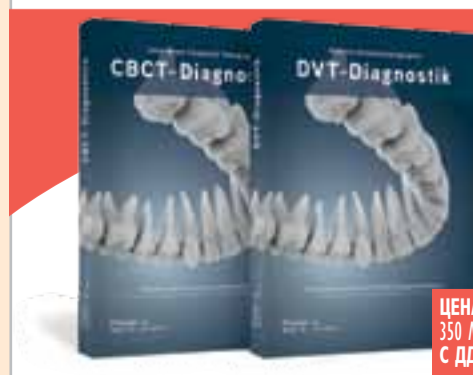Триизмерната диагностика с конично-лъчева компютърна томография означава значително по-голяма предсказуемост както за пациента, така и за хирурга. От голяма важност е ясното идентифициране на анатомичните и патологично променените структури. Детайлната информация под формата на поместени изображения улеснява диагностиката и индивидуално оптимизираното лечебно решение.

Д-Р ДЖОНАТАН ФЛАЙНЕР:

Поради многобройните запитвания от страна на наши колеги и участници в курсове решихме да напишем и представим атлас за конично-лъчева компютърна томография. Този учебник има за цел, от една страна, да служи за систематично ръководство за заинтересувания специалист, а от друга, да предостави на практикуващата възможност за безопасна и ефективна диагностична интерпретация в ежедневната работа.

Д-Р НИЛС ВЕЙЕР:

Обширната колекция от клинични случаи с детайлна интерпретация на изображенията дава на читателя нужната сигурност и безопасност в това да се справя с реконструкция на стандартизираните изображения и с диагностика по данни от CBCT. По този начин лекарят се предпазва от попадане на неясни находки и евентуално грешна интерпретация.



Новият двуезичен английско-немски атлас за CBCT диагностика е създаден, за да бъде в ценна помощ на практикуващата в разрешаването на практически проблеми в ежедневната диагностика с компютърно-томографски изследвания. Авторите представят по достъпен начин систематизирана колекция от клинични случаи, давайки необходимите знания за заинтересуваните читатели чрез практически базирани, логически обосновани и лесни за самообучение дидактически подходи. Изданието е създадено, за да бъде ценно ръководство за амбициозния специалист в неговата ежедневна клинична практика.

ЦЕНА: 350 ЛВ. С ДДС

ЗА ПОРЪЧКИ 02/416 71 73

Композитно възстановяване с помощта на оклузална матрица

Възстановяване с композит на пациент на 22 години с оплаквания от чувствителност и незадоволителен външен вид на зъб 46

РАФАЕЛ МОНТЕ АЛТО, ГУСТАВО ОЛИВИЕРА ДОС САНТОС, РЕНАТА ТЕДЕСКО РЕДОН, ИГОР ГИМАРАЕС БАРРОС П. САНТОС; ПРЕВОД ОТ ИСПАНСКИ ЕЗИК: ИВА ДИМЧЕВА

Описанием клиничен случай представя една по една стъпките, направени за реализирането на едно композитно възстановяване от екип бразилски експерти.

„Пациент на 22 години постъпи в курса за интегрирано клинично лечение към Факултета по дентална медицина на Федералния университет Флуминензе с основни оплаквания за неестетичен външен вид и чувствителност на зъб 46. Клиничният анализ показва наличието на амалгамна obturation, която беше в незадоволително състояние и показваше микропротекции (фиг. 1).

Беше изготвен работен модел с помощта на отпечатък от С-слайк (C/Slopage, Nova DFL) от цяла горна и долна челюст и гипс тип V. След това бе създадено пространство за восъчния моделаж на оклузалната анатомия в областта на възстановяването (фиг. 2). Направихме восъчния моделаж, изолирахме го много добре, накрая върху него бавно шприцовахме течен композит (Natural Flow, Nova DFL) и фотополимеризирахме (фиг. 3).

В устата преди отстраняването на старата obturation избрахме цветовете композиционен материал. Изолирахме добре работното поле и отстранихме амалгамната obturation чрез диамантен борер. След отстраняване на кариозните тъкани предпазихме надпулния дентин с глас-йономерен цимент (Vitro Fil LC, Nova DFL) според инструкциите на производителя (фиг. 4). След фотополимеризиране на Vitro Fil LC кондиционирахме зъба с 37% фосфорна киселина (Alpha Etch, Nova DFL) за 15 секунди (фиг. 5). Отстранихме евващия гел с обилно промиване с вода, след което поставихме адхезивния агент според инструкциите на производителя (Natural Bond DE, Nova DFL) (фиг. 6).

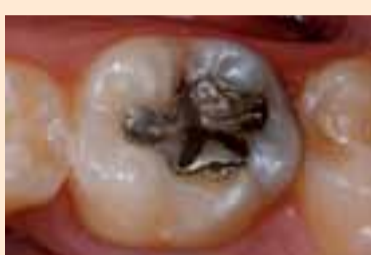След фотополимеризирането на адхезива поставихме няколко порции композиционен материал – дентинова маса A3 (Natural Look, Nova DFL), която фотополимеризирахме една по една, следвайки оклузалната анатомия. Важно е да се подчертае, че тези порции не достигат оклузалната повърхност, тъй като там ще имаме още един трансlucentен слой (фиг. 7).

За да подчертаем по-добре характеристиките на зъба, използвахме различни цветове, поранжеви нюанси в дъното на фисурата и по-светли по склоновете на туберкулите (фиг. 8). Тук

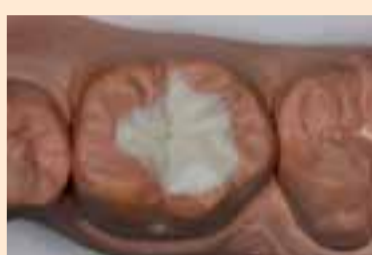вече използвахме оклузалната матрица от течен композит, за да запечатаме оклузалната повърхност. За да направим първичния контур, използвахме прозрачен композит (Natural Look Incisal, Nova DFL) върху оклузалната повърхност (фиг. 9). Вътрешната повърхност на матрицата изолирахме с вазелин (фиг. 10) и притиснахме към оклузалната повърхност. Фотополимеризирахме композита през оклузалната матрица, като след това я отстранихме (фиг. 11).

Направихме оклузалното ажустирание и премахнахме излишците чрез гуамантени пилатели FF и Pulidores Nova DFL (фиг. 12). Полирахме оклузалната повърхност с абразивни дискове (фиг. 13). След това кондиционирахме с фосфорна киселина, за да поставим след това финалния продукт за повърхностен блясък (Natural Glaze, Nova DFL) (фиг. 14).

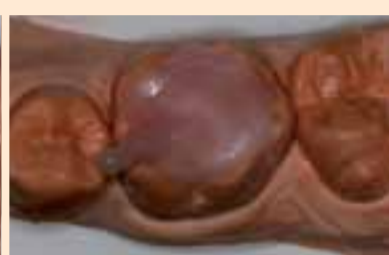След фотополимеризирането (фиг. 15) получихме задоволителен естетичен и функционален резултат (фиг. 16 и 17). **DT**



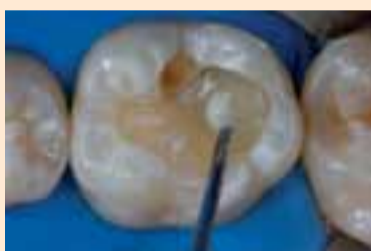Фиг. 1. Начално състояние.



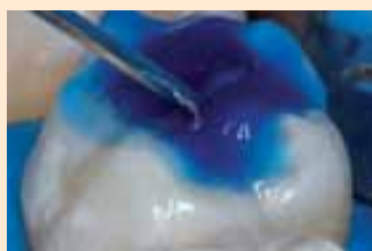Фиг. 2. Восъчният моделаж е готов.



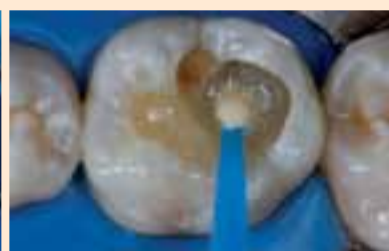Фиг. 3. Матрица от течен композит Natural Flow (Nova DFL).



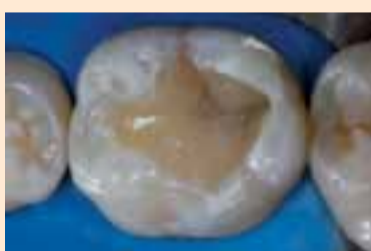Фиг. 4. Подложка от глас-йономерен цимент (Nova DFL).



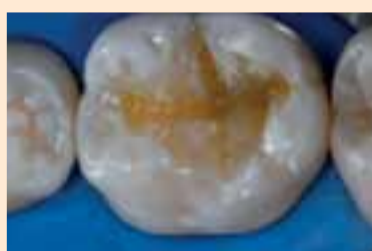Фиг. 5. Кондициониране с Alpha Etch (Nova DFL) за 15 секунди.



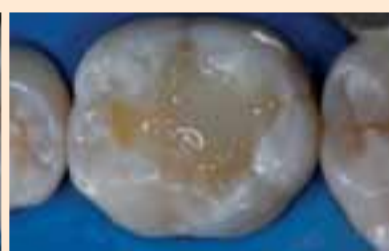Фиг. 6. Поставяне на адхезив Natural Bond DE (Nova DFL).



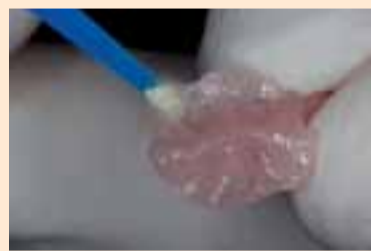Фиг. 7. Поставяне на слоеве фотополимер Natural Look (Nova DFL).



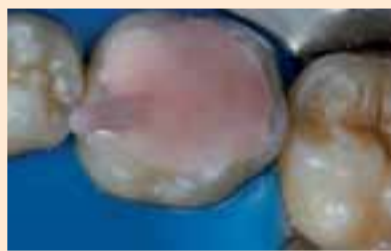Фиг. 8. Поставяне на оцветителите.



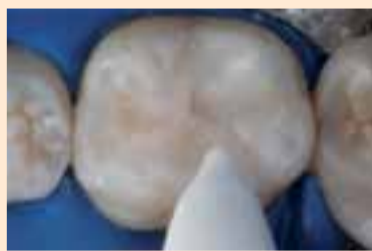Фиг. 9. Последен слой с прозрачния композит Natural Look (Nova DFL).



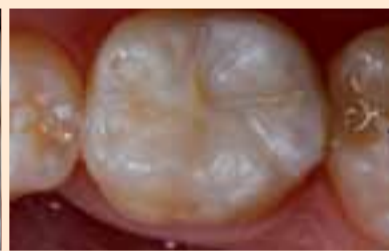Фиг. 10. Изолиране на оклузалната матрица.



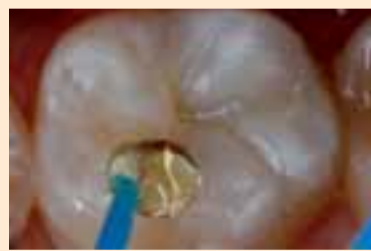Фиг. 11. Матрицата вече е поставена и притисната, готова за фотополимеризиране.



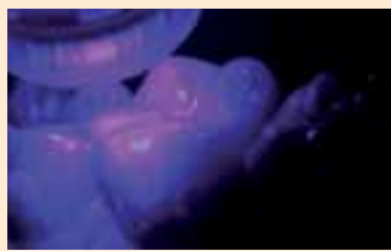Фиг. 12. Финиране с гумички Nova DFL.



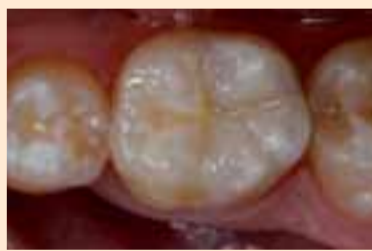Фиг. 13. Вид след полиране и финиране.



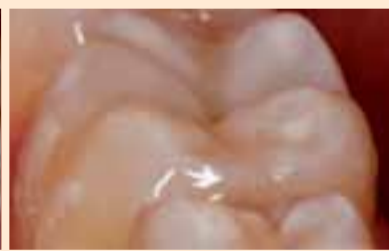Фиг. 14. Поставяне на повърхностния продукт за блясък Natural Glaze (Nova DFL).



Фиг. 15. Фотополимеризация на повърхностния слой.



Фиг. 16. Краен резултат, поглед от оклузално.



Фиг. 17. Краен резултат, поглед от медиално.

Революция в имплантологията

Импланти изцяло от циркониев диоксид

Изключителен представител за България-Аксис България

AXIS
biodental
SWISS QUALITY

Фабрични фасети за фронтални зъби

Фабричните фасети за предни зъби – една проста и достъпна техника, с която могат да се постигнат прекрасни клинични резултати

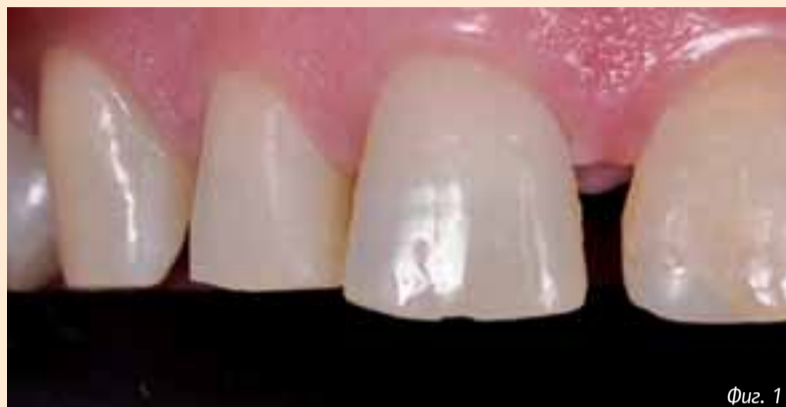Д-Р РАФАЕЛ С. БЕОЛЧИ И Д-Р ВИЛТОН ФОРТИ; ПРЕВОД ОТ ИСПАНСКИ ЕЗИК: ИВА ДИМЧЕВА

Новите материали и напредналите технологии позволиха възраждането на предварително изработените композитни фасети, използвани за възстановяване на предни зъби. Настоящата статия представя клиничен случай, в който се поставят шест предварително изработени композитни фасети, като се постига оптимален естетичен резултат.

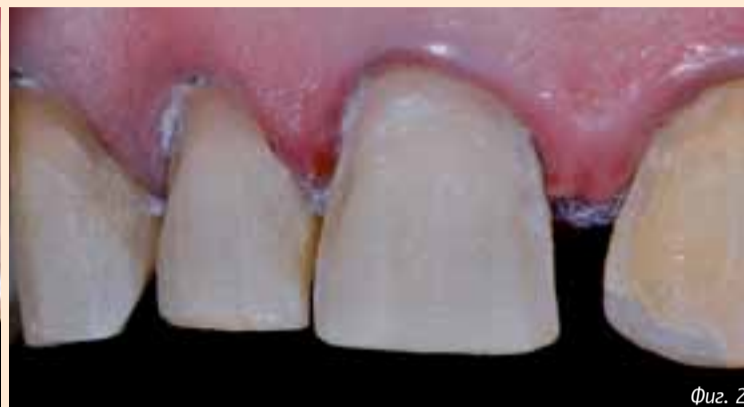Преди време поставянето на директни композитни възстановявания беше една мечта. Композиционните материали нямаша добри оптични свойства, наподобяващи тези на зъбите. В края на 90-те години на XX век производителите започнаха да подобряват оптичните свойства на композиционните материали, като представиха широка гама от тоналности за заместване на емайл и дентин и подобрени оптични свойства^{1,2}.

Въпреки това наличното разнообразие обърка много генерални лекари, които се затрудниха в избора на цветовете по време на възстановителните процедури. За съжаление малко от тях владееха наистина добре изкуството да възпроизвеждат реалистични резултати с директната стратификационна техника поради особеностите и спецификите в процеса на усвояване. Това важи особено за случаи, които включват изработването на директни фасети на фронтални зъби.

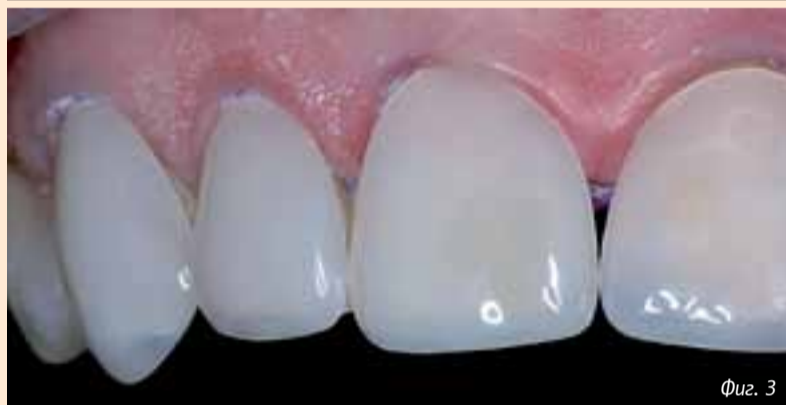Фасетите за фронтални зъби са предложени за първи път през 1937 г.³ Почти 40 години по-късно техниката бива преразгледана без особен успех, кое-



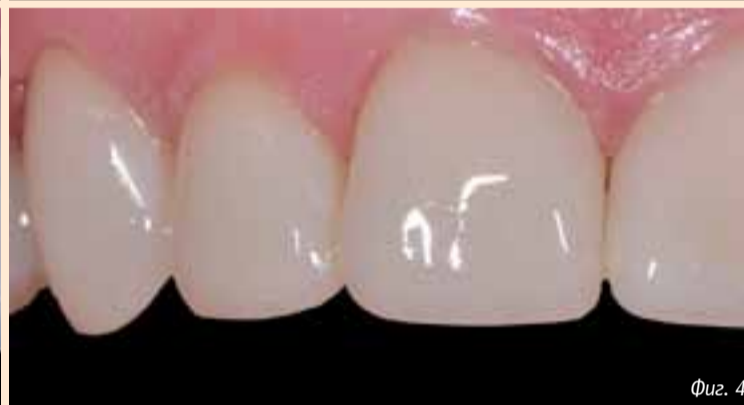Фиг. 1



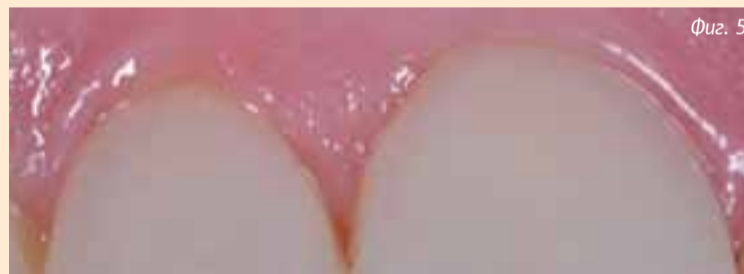Фиг. 2



Фиг. 3



Фиг. 4



Фиг. 5

то се дължало на ограниченията във възможностите на материалите (матрица от метилметакрилат и пълнител с големи стъклени частици), които водели до бърза загуба на повърхностния блясък и разрушаване на повърхностния слой⁴.

С появата на адхезивните порцеланови фасети, които също имат за предимство индивидуализирания процес на изработка, концепцията за предварително изработените фасети на практика беше изоставена. До днес.

КЛИНИЧЕН СЛУЧАЙ

При нас дойде пациент на 38 години с многобройни естетични проблеми на фронталните зъби с желание за корекция на

усмивката. На фиг. 1 наблюдаваме състоянието му преди лечението, където се забелязват големи обтурации и нарушения в естествената анатомия и цвета на зъбите, преоцветен девитализиран зъб (горен ляв централен резец) в резултат на ендодонтско лечение, извършено преди години.

Пациентът искаше да коригира диастемите и тремите си. Друго съображение беше зъбите да нямат изкуствен външен вид след лечението и крайният резултат да се слива с естествените зъби както по цвят, така и по форма. В този случай това беше особено важно, тъй като зъбите на пациента варираха значително по цвят – те бяха най-тъмни и оцветени в шиеч-

ната си част и значително непрозрачни и светли в инцизалната трета.

След като обсъдихме различните лечебни възможности, се спряхме на поставянето на фасети на предните зъби, като използвахме една новаторска система за предварително изработени композитни фасети, наречена Edelweiss (Ultradent). Системата предлага на клиниката алтернатива на директните

те едностранни фасети и е една добра възможност в сравнение с керамичните фасети. Последните бяха отхвърлени от пациента като възможност по финансови съображения.

Фасетите са изработени от композит, но по време на производството им са обработени с налягане и температура. Това позволява получаването на много здрави и тънки фасети (вестибуларната повърхност бе около 0.5 мм, най-фини бяха цервикално, а най-солидни – инцизално). Те са обработени и чрез процес на витрификация с лазер, по време на който се постига гладка, чиста, неорганична повърхност, еднородна и нежна като порцелан, с отличен блясък.

Първо ретрахирахме гингивалните тъкани с ретракционна корда (Ultraprak #0, Ultradent). След това извършихме препарацията, първо с диамантени пилители на висока скорост и водно-въздушно охлаждане. Финалното препариране осъществихме отново с диамантени пилители, но за обратен наконечник (KaVo). Фигура 2 показва вече препарираните зъби. Тъй като фасетите са относително тънки в сравнение с индиректните, може да се забележи, че почти цялата препарация е извършена в зоната на емайла, с изключение на някои участъци цервикално, където може да се видят зони на експониран дентин. Препарацията е с дълбочина, по-малко от 0.8 мм, което е

Интелигентни решения за дентална имплантология от

ПОКАНА ЗА УЧАСТИЕ В КУРС ПО ДЕНТАЛНА ИМПЛАНТОЛОГИЯ В ИЗРАЕЛ

Медина Био ви кани да се включите в теоретико-практически курс по орална имплантология, който ще се проведе на 10 и 11 ноември 2013 г. в учебния център на Alpha Bio Tec в гр. Петах Тиква, Израел.

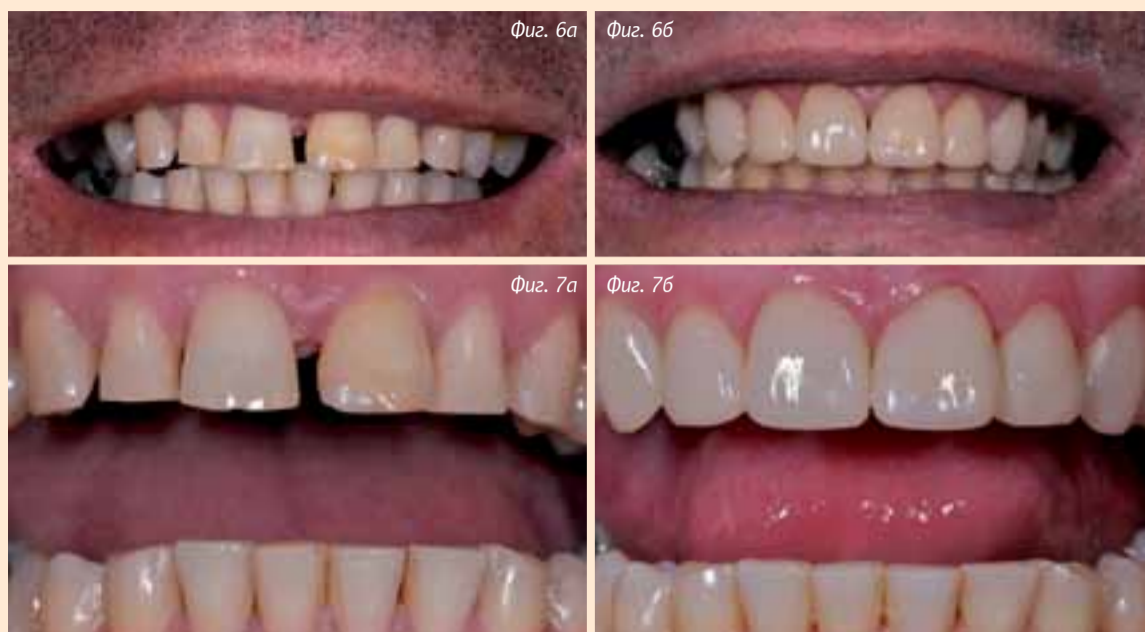Това е едно вълнуващо пътуване, което ще ви донесе три уникални преживявания:

- ще придобиете практически знания и умения директно от опитни дентални имплатолози от световна класа;
- ще посетите централата и завода за производство на импланти на Alpha Bio Tec;
- ще посетите най-известните природни, културни и исторически забележителности в една от люлките на човешката цивилизация.

За повече информация относно съдържанието на курса, програмата на пътуването и условията за участие посетете секция „Събития“ в нашия интернет сайт www.meditina-bio.com или позвънете на тел. 0899 145 801

Alpha Bio Tec
Implantology





повече от гостатъчно за фасетата и за композиционния материал.

Системата Edelweiss включва прозрачен водач с размери за определяне на точния размер на фасетата. От трите възможности, с които разполагахме (голям, среден и малък размер), се спряхме на малкия размер. Фиг. 3 показва фасетите, поставени върху препарирани зъби. На снимката оценяваме относително доброто пасване на фасетите, но се изискваше допълнително ажустиране с помощта на конвенционален композит, особено в цервикалната зона на горните леви централни и латерални резци.

След подходящо препариране и финиране на зъбната повърхност извършихме циментирането на фасетите по двойки, като започнахме с двата централни резца (десен и ляв), след това латералните резци (десен и ляв) и накрая канините (десен и ляв). Използвахме композита Amelogen Plus (Ultradent) и така постигнахме директно формата върху зъбната структура (с помощта на един тънък слой от А3), както и в задните участъци на фасетите Edelweiss. За да постигнем естествено преливане на цветовете, използвахме цветовете А4, А3 и А2 и един финален трансlucentен слой - Trans Gray. Започнахме с А4 цервикално и завършихме с Trans Gray в зоната на режещия ръб.

Целият процес отне много по-малко време, отколкото очаквахме. Адаптацията на цвета на композиционния материал в интерпроксималните зони беше много добра и постигнахме емайлов цвят Enamel Neutral. Същият този цвят беше използван в цервикалната зона на горните леви централни и латерални резци, като стана много добро сливане с фасетите. Крайният резултат може да бъде видян на фиг. 4.

На фиг. 5 наблюдаваме близък план, показващ гингивалните тъкани 30 дни след процедурите. Наблюдаваме добър оздравителен процес. Фиг. 6а и б, 7а и б илюстрират ситуацията „преди“ и „след“ лечението. Демонстрира се добра естетична интеграция на меките тъкани и твърдите зъбни тъкани по отношение на формата и цвета. Използването на тези композитни фасети направи възможно

решаването на всички проблеми и изисквания на пациента по един бърз и икономичен начин.

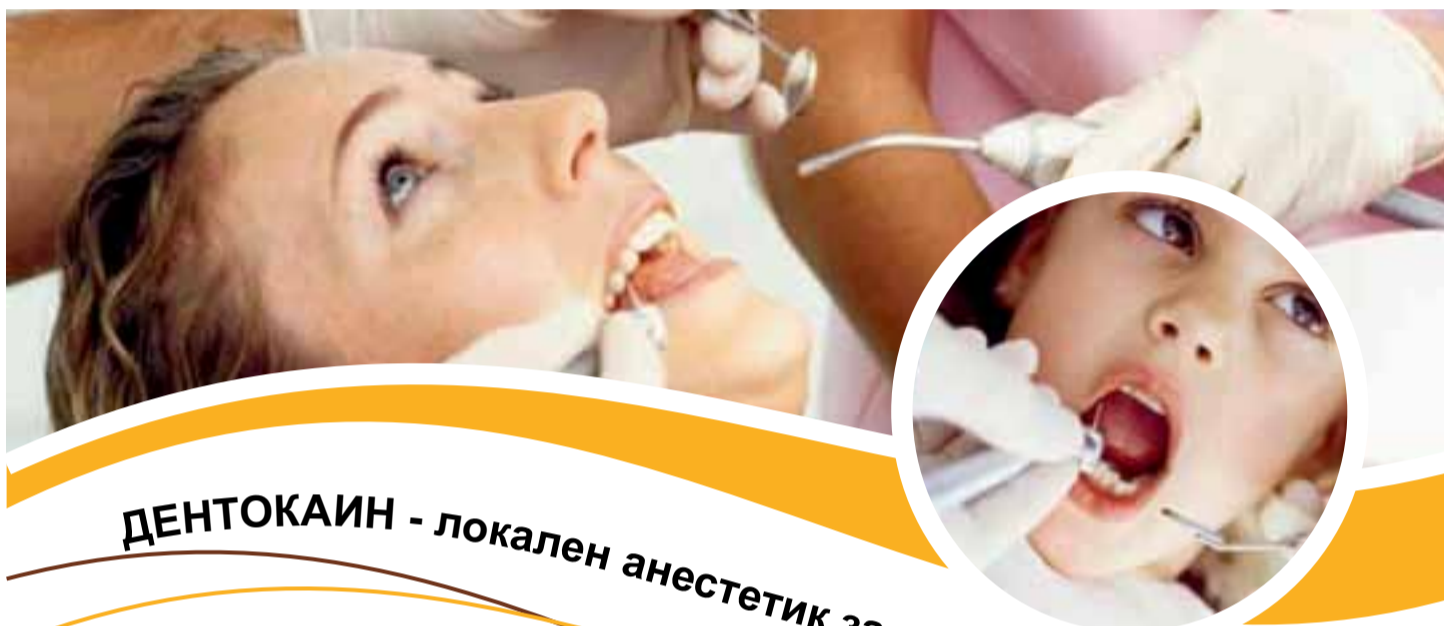
ЗАКЛЮЧЕНИЕ

Възраждането на фабричните фасети днес предлага една изгодна алтернатива, с която в сравнение с керамичните фасети предлагаме решение само в едно посещение. Това решение подлежи на поправки и е сравнително икономично и бързо, тъй като се избягват разходите за лаборатория и не се изискват пробвизорни възстановявания. Усвояването на начина на работа с тази система е бързо и просто. Новите материали и технологичният на-

предък ни позволяват да получим една блестяща, резистентна, стъкловидна и неорганична повърхност, която се обработва по начин, идентичен с този за композиционните материали. Когато става дума за поставяне на фасети на фронтални зъби, това решение предлага една нова и обещаваща алтернатива както на денталния лекар, така и на пациента. **DT**

Информация за авторите:

Д-р Беолчи и г-р Форти упражняват професията си в частна дентална практика в Сао Пауло (Бразилия). За контакт: rafaél.beolchi@usp.br.



ДЕНТОКАИН - локален анестетик за дентална употреба

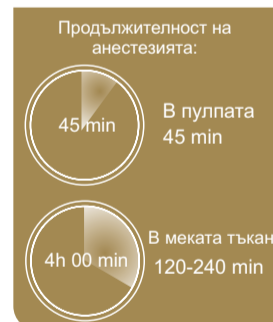A 591/25.01.2011

ДЕНТОКАИН 40 mg/0.005 mg/ml
инжекционен разтвор
артикаин хидрохлорид / епинефрин (адреналин)

СЪСТАВ:
Артикаин хидрохлорид + епинефрин (адреналин);
НАЧАЛО НА ЕФЕКТА¹:
1-3 минути след апликация;
БЕЗОПАСНОСТ:
Активна съставка с ниска токсичност (по-малка от лидокаин и мепивакаин)³;
ЕФИКАСНОСТ:
Подобрен дифузионен капацитет през твърдите (костите) и меките тъкани², което осигурява незабавен и продължителен анестетичен ефект.
ПОКАЗАНИЯ:
Показан за лицево-челюстна хирургия, имплантология и продължителни стоматологични процедури.
КХП 9740/02.06.2010



31.92 лв



ОПАКОВКА: 50 карпули x 1.8 ml



цветен код за лесно разпознаване
български текст върху карпулата

ДЕНТОКАИН 40 mg/0.01 mg/ml
инжекционен разтвор
артикаин хидрохлорид / епинефрин (адреналин)

СЪСТАВ:
Артикаин хидрохлорид + епинефрин (адреналин);
НАЧАЛО НА ЕФЕКТА¹:
1-3 минути след апликация;
БЕЗОПАСНОСТ:
Активна съставка с ниска токсичност (по-малка от лидокаин и мепивакаин)³;
ЕФИКАСНОСТ:
Подобрен дифузионен капацитет през твърдите (костите) и меките тъкани², което осигурява незабавен и продължителен анестетичен ефект.
ПОКАЗАНИЯ:
Показан за лицево-челюстна хирургия, имплантология и продължителни стоматологични процедури. За оптимален оглед на оперативната област, в която се изисква по-интензивно намаляване на кръвенето (исхемия).
КХП 9739/02.06.2010

1. Berini Aytés L; Gay Escoda C. Consideraciones Farmacológicas sobre anestésicos locales. In: Anestesia Odontológica. 2ª Ed. - Madrid: Avances Médico-Dentales, 2001. p. 87-104
2. Malamed SF. Handbook of local anesthesia. 5ª Ed. Elsevier Mosby, 2004. p. 71-72
3. Malamed SF. Handbook of local anesthesia. 5th ed. St. Louis, MI: Mosby, 2004. - p. 27-40



Вносител: Химтрейд-Комет ООД

1612 София, жк Лагера бл. 59 - партер, бул. Цар Борис 12
тел/факс: 02/953 13 10, 951 50 33; e-mail: chimtrd@cablebg.net
www.chimtrade.info www.chimtrade-komet.com



ПОБЕДИТЕЛИТЕ В КОНКУРСА „УСМИВКА НА ГОДИНАТА 2013“

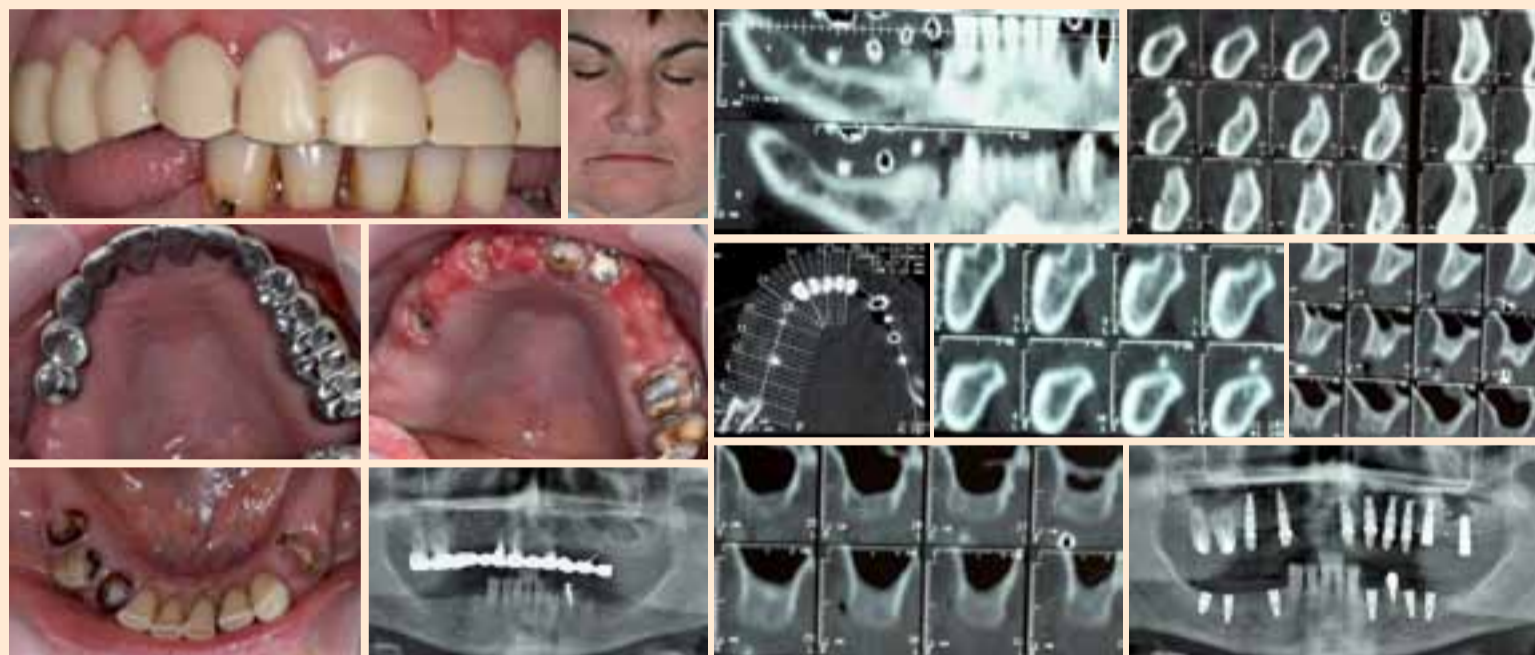
СЛЕД КАТО В МИНАЛИЯ БРОЙ ВИ ПРЕДСТАВИХМЕ КЛИНИЧНИЯ СЛУЧАЙ НА ГОЛЕМИЯ ПОБЕДИТЕЛ В КОНКУРСА „УСМИВКА НА ГОДИНАТА 2013“ – Д-Р ПАВЕЛ ПАНОВ, С УЧАСТИЕТО НА ЗЪБОТЕХНИЧЕСКА ЛАБОРАТОРИЯ „ДАК ДЕНТ“–ВАРНА, В НАСТОЯЩИЯ БРОЙ ПУБЛИКУВАМЕ ОСТАНАЛИТЕ ПОБЕДИТЕЛИ. ВИЖТЕ В ДЕТАЙЛИ СЛУЧАИТЕ, КОИТО МЕЖДУНАРОДНАТА ЖУРИРАЩА ТРОЙКА – ДЖОВАНОВИЧ, БИЧАЧО, МАНГАНИ, ОЦЕНИ ПО ДОСТОЙНСТВО И ИЗЛЪЧИ КАТО ПОБЕДИТЕЛИ.

Победител в категория „Имплантологичен случай“

Доц. д-р Методи Абаджиев, гр. Варна, и зъботехническа лаборатория „Естагент Лабор“, гр. София

Пациент на 55 г. от женски пол, в добро общо здравословно състояние, със силно редуцирано съзъбие, с ниска самооценка, занижен критерий за естетика. Обострените хронични проблеми, съпроводени с болка и подвижността на конструкцията, правят съвкателния акт невъзможен. Без противопоказания за имплантологично лечение. Непушач. Без данни за вредни навици. Причина за загубата на зъбите са кариес и неговите усложнения. Налице е и патологичен страх от всякакви стоматологични манипулации.

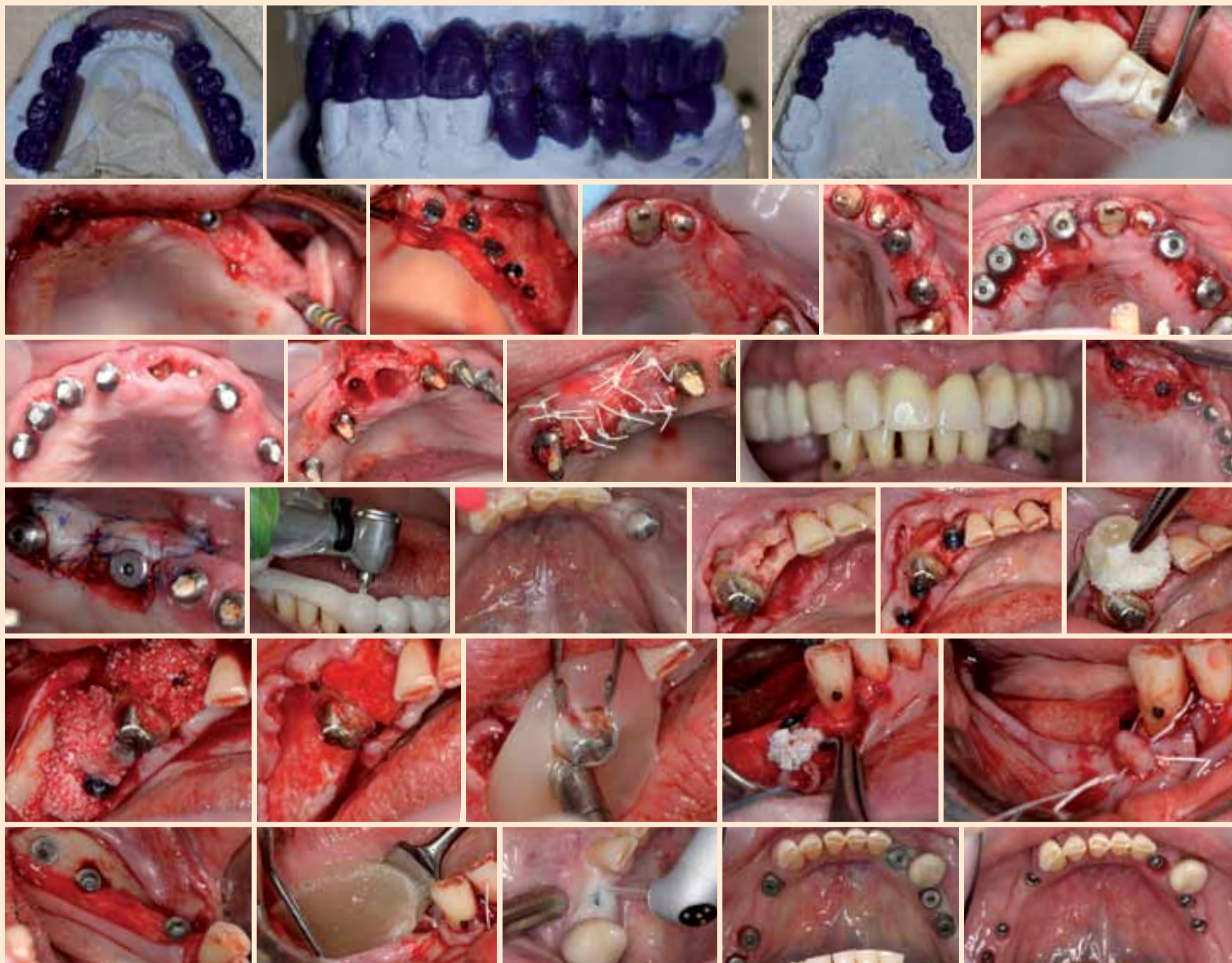НАЧАЛНА СИТУАЦИЯ

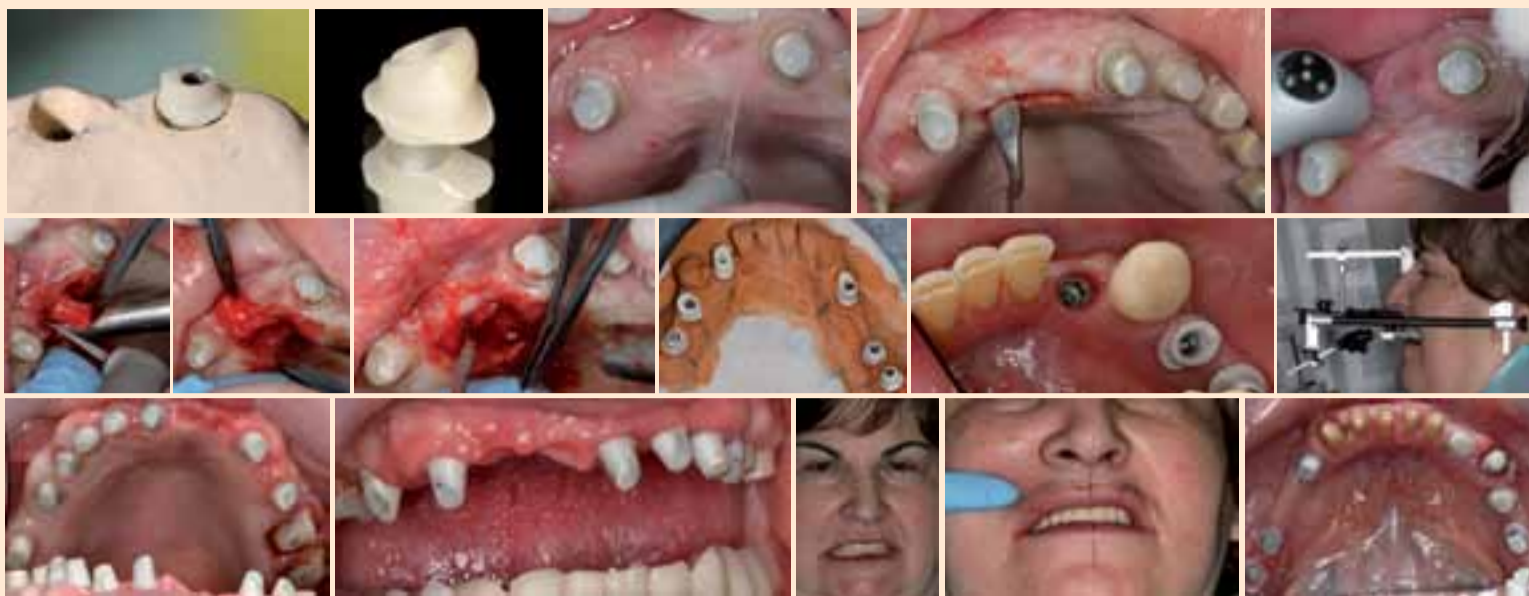

СЪСТОЯНИЕ ПРЕДИ ЛЕЧЕНИЕТО

Горна челюст: Неснемаема конструкция с вестибуларно естетично покритие от акрило-

ПО ВРЕМЕ НА ЛЕЧЕНИЕТО





ва пластмаса от 17 до 25 с моносистеми 17, 16, 12, 11, 22, 25. Силно подвижна поради конструкцията на 25.

Долна челюст: Налични 34, 32, 31, 41, 42, 43, както и остатъчни корени – 35, 33, 44;

32, 31, 41, 42, 43 с повече от 50% загуба на пародонтална площ и с патологична подвижност 2-ра степен. Силно понижена височина на долната трета на лицето.

ПЛАН НА ЛЕЧЕНИЕ

От самото начало бяха планирани неснемаеми конструкции върху имплантите и на двете челюсти. Всички манипулации по време на лечението бяха подготовка за протетично-имплантологично лечение. Екстракция на корени на 22 и 24. С цел създаване на прикрепена лигавица тези зъби се изрязват на 2-3 мм от ръба на маргиналната лигавица. Използване на остатъчното съзъбие за опора на неподвижна дълготрайно-временна конструкция. Инициална терапия на пародонта на остатъчното съзъбие. Направа на wax up и mock up с рентгеноконтрастни маркери и използването му както за рентгенологичен шаблон, така и за имплантологичен водач. Поставяне на 8 имплантата на горна челюст и 6 на долна. Синус-лифт във вто-

ри квадрант. Поради сложната конфигурация на синуса (2 септи) имплантатът в зоната на 25 ще бъде поставен с повдигане на пода с максиларния синус с

латерален достъп, а 27 – с крестален. Индивидуални абатменти от циркониев диоксид и супраструктури от същия материал. Екстракцията на зъбите

бе направена 4 седмици след като коронковата част на зъбите се отреже 3 мм под меките тъкани с цел прорастване на прикрепена лигавица. По-късно с цел по-

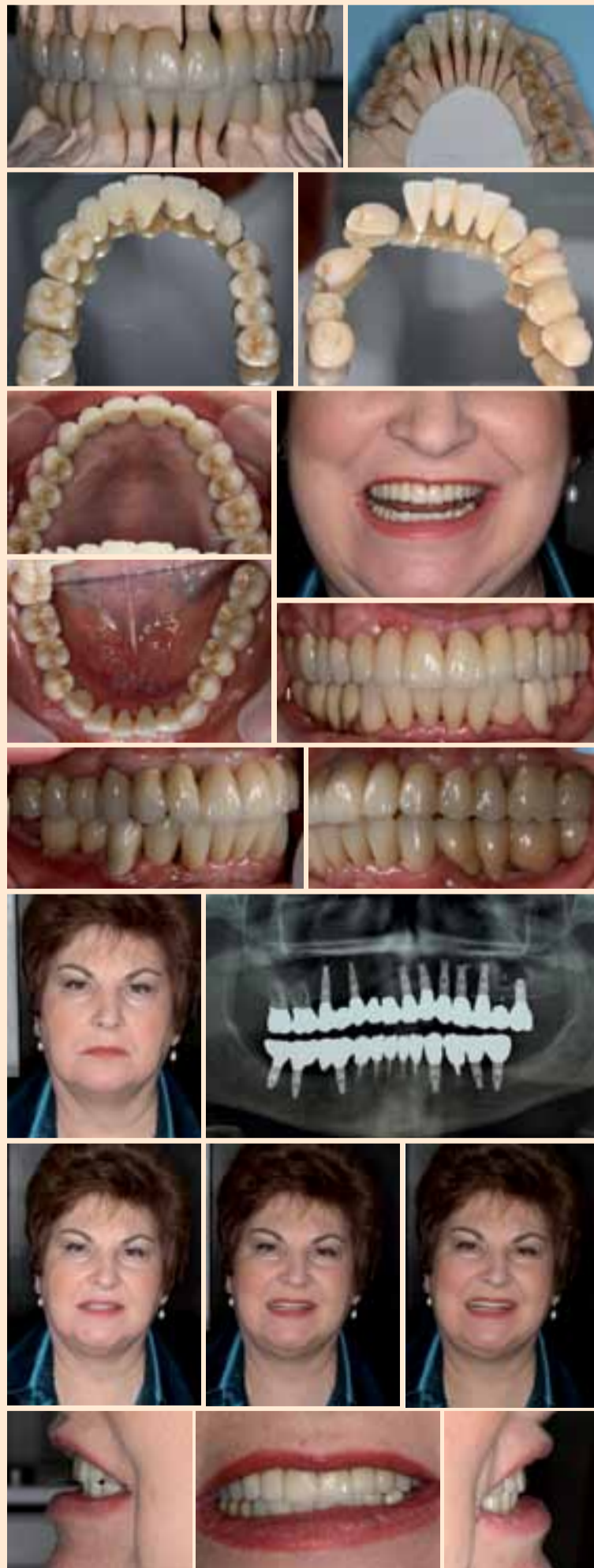добряване на естетиката бе планирана и вмъкната съединително-тъканна присадка в областта на екстрахираните зъби. Планирани са неснемаеми конструкции от циркониев диоксид, изработени с CAD/CAM технология.

17, 16 и 34 ревизия на стари ендодонтски лечения и изграждане с директна адхезивна техника. Ендодонтско лечение на 32, 31, 41, 42, 43.

ОБОБЩЕНИЕ

Лечението продължи 15 месеца. Едно от предизвикателствата в естетичен план бе разположението на срединната линия, тъй като още на първичния преглед, а по-късно след направата на интраорални снимки се установи драстично разминаване на горна и долна челюст, от една страна, и срединната линия на лицето, от друга. **DT**

СЛЕД



Информация за автора:



Доц. г-р Методи Абаджиев завършва Факултета по дентална медицина към Медицинския университет – Пловдив през 1993 г. Четири години по-късно защитава специалност „Протетична дентална медицина“. През 2007 г. придобива образователна и научна степен „Доктор“ като свободен докторант. От 2008 г. е заместник-ръководител на Учебно-научен сектор „Зъбопротезна имплантология“ към Факултета по дентална медицина – Варна. През 2010 г. придобива научно звание „Доцент“ във ФДМ – Варна, а от 2011 г. е ръководител на Катедрата по протетична дентална медицина и ортодонтия във ФДМ – Варна. Същата година придобива квалификационна степен „Експерт по имплантология“ към DGOI (Deutsche Gesellschaft für Orale Implantologie).

Carestream
DENTAL

CS 8100

NEW

ИЗТЪНЧЕН

УСЪВЪРШЕНСТВАН

CS 8100

Simply sophisticated



**ПАНОРАМЕН АПАРАТ С
УНИКАЛНА 2D+
ТЕХНОЛОГИЯ**

**ВСИЧКО, ОТ КОЕТО
СЕ НУЖДАЕТЕ В
ЕЖЕДНЕВНАТА ПРАКТИКА**

Бизнес партньор за България - АЛБА ТМ
1233 София, ул. Клокотница 35-37, вх. Г
Тел. /Факс: 02-9315434, 02-8320067
e-mail: carestream_albatm@abv.bg
www.albatm-carestream.com