

ПОДАРЪК
списание за пациенти My Smile

Цена 6 лв.

DENTAL TRIBUNE

The World's Dental Newspaper • Bulgarian Edition

България

Ноември 2009

№ 9, Vol. 7



НОВОТО СПИСАНИЕ ЗА
ВАШАТА ПРИЕМНА

ЕДИНСТВЕНОТО СПИСАНИЕ
ЗА ПАЦИЕНТА НА
ЗЪБОЛЕКАРЯ

ЕДНО СПИСАНИЕ,
В КОЕТО ДЕНТАЛНАТА
МЕДИЦИНА И ДОБРАТА
ЖУРНАЛИСТИКА
СИ ПОДАВАТ РЪКА

MY SMILE накратко:

- Излиза 6 пъти годишно
- Главен редактор: г-р Николай Николов
- Редакционен директор: Таня Илиева – журналист
- Автори: български и чужди дентални специалисти
- Цели на списанието:
 - да информира пациентите за детайлите и новостите в сферата на денталната медицина, за да им помогне при взимането на важни решения за промените, които биха могли да направят относно своите зъби и усмивка
 - да представи по най-позитивния начин зъболекарската професия в общественото пространство
- Стил на списанието: качествени, професионално подготвени свежи текстове, поднесени с леко чувство за хумор, но много сериозни в основата си.
- Визия на списанието: експресивна и модерна.
- Разпространение на списанието: във всички четири- и петзвездни хотели, в по-добрите SPA центрове и фитнес зали, бензиностанции и книжарници, както и на абаментен принцип от страна на зъболекари и пациенти.

НА ПАЗАРА ОТ ОКТОМВРИ

www.mysmile.bg

Новини

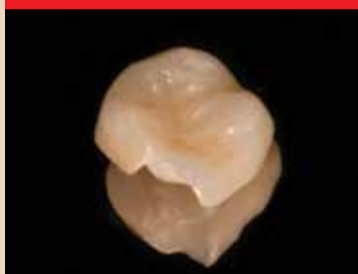

Асоциацията на денталните гилъри в България стартира своя награва

Конкурсът се нарича „Менюджър на дентална практика“ и се провежда за първи път тази година. Носител на голямата награда е г-р Недя Петрова Михайлова от гр. Пловдив.

▶ стр. 3

Практика

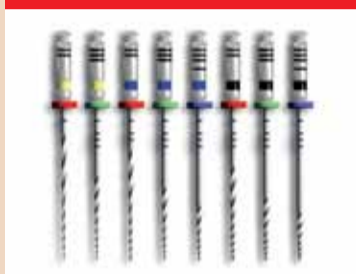

Клинично приложение на CEREC - CAD/CAM система за изцяло керамични възстановявания

Авторът - г-р Явор Миланов - демонстрира няколко примера на CEREC възстановявания във фронталния и дистален участък.

▶ стр. 4

Тенденции



Новата система машинни инструменти GT Series X

По повод предстоящото посещение на г-р А. Стивън Бюканън в София на 6 ноември, публикуваме статия по темата, за която ще изнесе лекция.

▶ стр. 6

Конкурс



Клиничният случай – победител в категория „Най-добър имплантологичен случай“ на Националния конкурс „Усмивка на годината“ 2009

Представяме случая на г-р Яна и Теодор Христови от София.

▶ стр. 14

185 фирми от 24 държави се представиха на МЕДИКУС, ДЕНТО, ГАЛЕНИЯ

Фирми от 24 държави се събраха на Международната изложба „Медикус, Денто, Галения 2009“, която се проведе в Международен панаир Пловдив от 21 до 24 октомври. Тази година участващите страни са с 5 повече от миналата, изложители са общо 185, от тях 98 са български компании, а 87 - чуждестранни. Те показваха най-новите технологии, оборудване и продукти в областта на медицината, стоматологията, фармацевцията и бал-



Лентата на откриването на специализираното изложение преряза областният управител Иван Томев.


неологията в палата 11 на панаирния комплекс. Организатори на форума са Международен панаир Пловдив и Асоциацията на денталните гилъри в България.

„Изключително съм поласкан, че ще открия едно проспериращо изложение като „Медикус, Денто, Галения“, заяви областният управител на Пловдивска област - Иван Томев - преди да пререже лентата. „Тазгодишното издание не само е по-голямо от предишното, но е и

→ DT стр. 3

Straumann представя нов материал за импланти в Европа

Даниел Цицерман, DTI



Сплавта за дентални импланти на Straumann – Roxolid – вече е достъпна за зъболекарите в Европа. След скорошното пускане на пазара в Северна Америка, материалът беше представен на 18-тата Годишна среща на Европейската асоциация по остеоинтеграция (ЕАО) в Монако. Според последните клинични изследвания, Roxolid съчетава висока устойчивост с отлична остеоинтеграция. Сплавта е създадена с цел увеличаване на надеждността и сигурността, особено при имплантите с малък диаметър.

С участието на 60 центъра и повече от 300 пациента, Roxolid е обект на една от най-големите програми за клинични изследвания, организирани от компанията за дентални импланти през последните години. Понастоящем са в ход и още две големи мултицентърни клинични изследвания.

Представители на компанията съобщиха, че клиничната програма включва и изследвания на необходимостта от аугментиране на кост, и на победенето на Roxolid във фронталните и тесни костни участъци. Освен това, предклиничните тестове бяха разширени към изследване на характеристиките на заздравяването и към директни сравнения между различните типове сплави.

Roxolid е достъпен при импланти Ø3.3 мм с ниво на костта и меките тъкани. DT

С този брой на В-к Dental Tribune получавате подарък 1-ви брой на списание за пациенти My Smile



Очаквайте втори брой на сп. My Smile през декември, който отново ще Ви подари с В-к Dental Tribune.

РЕДАКЦИОННО

Здравейте,

Тези от Вас, които ни познават добре, знаят, че наша запазена марка са изненадите.

Харесва ни да Ви изненадваме с новите ни проекти, чиито първи реализации обичаме да Ви подгаряваме. Това не е нещо повече от жест на благодарност за вашата вяност и подкрепа.

Представяме Ви ноемврийския брой на вестник „Дентал Трибюн“, придружен със специалния си подарък – пиломния брой на новото списание My Smile. През декември ще Ви подгарим и втори брой на спи-

санието.

Вече няколко пъти Ви представихме идеята за списанието, но за тези от вас, които нещо са пропуснали, ще повторим, че My Smile е единственото издание за пациентите на зъболекарите, като е списвано от зъболекарите в екип с журналисти.

Решихме да създадем My Smile по няколко причини.

Първата е, че българският зъболекар има нужда от списание, с което да се обърне към пациентите си, и да им каже всичко, което иска те да знаят за денталната медицина.

Втората е, че българ-

ският пациент има нужда да бъде информиран за детайлите и новостите в сферата на денталната медицина, за да си помогне при взимането на важни решения за промените, които би направил относно своите зъби и усмивка.

Третата е, че нашият екип успя да идентифицира тези нужди на зъболекарите и пациенти, а и разполага с достатъчно сили, енергия, потенциал и възможности да реализира успешно един такъв проект.

Списанието ще се разпространява освен сред Вас - българските зъболе-

кари (като идеята е да го поставите в приемната) - също и във всички четири- и петзвездни хотели, в по-добрите SPA центрове и фитнес зали, бензиностанции и книжарници, както и на абаонаментен принцип от страна на пациентите.

Списанието е отворено за Ваши предложения, текстове, коментари. Пишете ни!

Приятно четене на новия брой на в-к „Дентал Трибюн“, който носи позитивния заряд на идеята, че с него Ви подгаряваме с усмивка My Smile!

От Редакцията

International Imprint

Licensing by Dental Tribune International
Publisher
Torsten Oemus
Group Editor/Managing Editor DT Asia Pacific
Daniel Zimmermann
newsroom@dental-tribune.com
+ 49 341 48 474 107
Managing Editor German Publications
Jeannette Enders
j.enders@dental-tribune.com
Editorial Assistants
Claudia Salwiczek
c.salwiczek@dental-tribune.com
Anja Worm
a.worm@dental-tribune.com
President/CEO
Peter Witteczek
Director of Finance and Controlling
Dan Wunderlich
Marketing & Sales Services
Nadine Parczyk
n.parczyk@dental-tribune.com
License Inquiries
Jorg Warschat
Accounting
Manuela Hunger
Product Manager
Bernhard Moldenhauer
Executive Producer
Gernot Meyer
Ad Production
Marius Mezger
International Editorial Board
Dr Nasser Barghi, Ceramics, USA
Dr Karl Behr, Endodontics, Germany
Dr George Freedman, Esthetics, Canada
Dr Howard Glazer, Cariology, USA
Prof Dr I. Krejci, Conservative Dentistry, Switzerland
Dr Edward Lynch, Restorative, Ireland
Dr Ziv Mazor, Implantology, Israel
Prof Dr Georg Meyer, Restorative, Germany
Prof Dr Rudolph Slavicek, Function, Austria
Dr Marius Steigmann, Implantology, Germany
Published by Dental Tribune Asia Pacific Ltd.
© 2009, Dental Tribune International GmbH. All rights reserved.
Dental Tribune International
Holbeinstr. 29, 04229, Leipzig, Germany
Tel.: + 49 341 4 84 74 302
Fax: + 49 341 4 84 74 173
www.dti-publishing.com
info@dental-tribune.com
Regional Offices
Asia Pacific
Yontorsio Communications Ltd.
Room A, 26/F
389 King's Road
North Point, Hong Kong
Tel.: + 852 3118 7508
Fax: + 852 3118 7509
The Americas
Dental Tribune America, LLC
213 West 35th Street, Suite 801, New York, NY 10001, USA
Phone: + 1 212 244 7181, Fax: + 1 212 224 7185

© 2009, Dental Tribune International GmbH. All rights reserved.
Dental Tribune International
Holbeinstr. 29, 04229, Leipzig, Germany
Tel.: + 49 341 4 84 74 302
Fax: + 49 341 4 84 74 173
www.dti-publishing.com
info@dental-tribune.com
Regional Offices
Asia Pacific
Yontorsio Communications Ltd.
Room A, 26/F
389 King's Road
North Point, Hong Kong
Tel.: + 852 3118 7508
Fax: + 852 3118 7509
The Americas
Dental Tribune America, LLC
213 West 35th Street, Suite 801, New York, NY 10001, USA
Phone: + 1 212 244 7181, Fax: + 1 212 224 7185

Офис България

Издава Dental Tribune България ЕООД
София 1421, ж.к. Лозенец,
ул. Luna 2, ет. 1, ан. А
тел./факс: + 359 2/ 963 000 9
office@dental-tribune.net
www.dental-tribune.net
www.dental-tribune.com
Управител
Уляна Вишчева
Отговорен редактор
г-р Надежда Куюмджиева
Редактори
г-р Ивелин Аманасов
Таня Илиева
Консуланти
г-р Красимир Невески
г-р Дора Кишкимова
Дизайн и предпечат
Стояна Борисова
Превог
г-р Надежда Куюмджиева
г-р Светослав Пемков
г-р Деян Косев
Коректор
Михаела Иванова
Автори в броя
Даниел Цимерман, г-р Явор Николов,
г-р А. Стивън Бюканън, г-р Серджо
Алехандре Герке, г-р Николай Николов,
г-р Ивелин Аманасов
Печат: Спектър АД
Българското издание на Dental Tribune
е част от групата Dental Tribune
International – международно издание
на 20 езика, разпространявано в над 55
гържаби.

Съдържанието, преведено и публикувано в
позн брой от Dental Tribune International,
Германия, е с авторското право на Dental Tribune
International GmbH. Всички права запазени.
Публикувано с разрешението на Dental Tribune
International GmbH, Holbeinstr. 29, 04229, Лайпциг,
Германия. Възпроизвеждането по какъвто и да
е било начин и на какъвто и да е език, изцяло или
частично, без изричното писмено разрешение
на Dental Tribune International GmbH и Dental
Tribune България ЕООД е абсолютно забранено.
Dental Tribune е запазена марка на Dental Tribune
International GmbH.

ЗИМЕН СЕМИНАР
на
БЪЛГАРСКОТО ОБЩЕСТВО ПО
ПАРОДОНТОЛОГИЯ
И ОРАЛНА ИМПЛАНТОЛОГИЯ (БОПОИ)
11 – 12 декември 2009 г.
гр. Хасково, Парк-хотел „Европа“
Дневен рег:
1. Костен графтинг и мениджмънт на тъканите в съвременната имплантология. Лектор: г-р Бранимир Кирилов
2. Обсъждане на клинични случаи.
3. Финансов отчет за 2009 г. – г-р Силвия Григорова.
Цени:
Единична стая – 87.30 лв.
Двойна стая – 123.30 лв.
За заявяване на участие:
гр. София – г-р Яна Христова – 02/ 952 25 71; 0888 70 30 42
гр. Варна – г-р Красимир Златев – 052/ 60 23 95; 0887 30 98 90
гр. Пловдив – г-р Георги Вангев – 032/ 64 87 79; 0888 92 84 90
КРАЕН СРОК ЗА ЗАПИСВАНЕ : 12 ноември 2009 г.

Оemus Media поема
проектите на
Dental Tribune
International в
Германия

Даниел Цимерман, DTI

Лайпциг, Германия: Oemus Media, едно от водещите издателства в Германия, съобщава, че от 2010 г. поема всички съществуват проекти в Германия на Dental Tribune International. Споразумението включва печатните и онлайн издания на Dental Tribune Germany, включително и всички допълнителни инициативи, изданието за търговското изложение today IDS, както и две интернационални специализирани издания за ендодонтия и естетично зъболечение. Финансовите аспекти от споразумението не бяха разкрити. Oemus Media също така ще дистрибутира

немската версия на образователната онлайн платформа на Dental Tribune - DT Study Club, която предлага интерактивно следдипломно обучение онлайн и курсове на живо по интернет на 10 000 членове по цял свят. Очаква се придобивката да заздравя позицията на Oemus като водач на пазара в Германия. Основано през 1992 г., издателството, с централа в Лайпциг, има портфолио на 30 генерални заглавия за специалисти и общопрактикуващи зъболекарите. Oemus също така организира над 25 генерални конгреса, симпозиуми и генерални изложения в цяла Германия. DT

Всичко за Вашата стоматологична практика
LED с качеството на дневна светлина!

LED светлина – сега напълно независима от Вашия юнит
Истинска иновация от W&H: LED с независимо генерирана енергия, излъчваща дневна светлина с неутрален цвят и многократно по-висок интензитет от обичайните халогенни крушки. LED генераторът е вече интегриран в турбините и обратни наконечници Alegria и функционира напълно независимо от източника на захранване на микромотора.
Турбинен наконечник Alegria
TE-98 LED G
- LED светлина
- 3-флексен спрей
- пуш бутон
- 14 W
- съвместими с всички системи на куплиране
- гаранция: 1 г.

Иновативната LED технология осигурява осветяване с качеството на дневна светлина. Уникалният пента спрей предлага оптимално охлаждане от пет посоки. Благодарение на новата по-тясна глава на обратните наконечници от серията Synea зрителното Ви поле е максимализирано, както и удовлетствието от работата Ви.
Турбинен наконечник Synea
TA-98 C LED
- LED светлина
- пента спрей
- пуш бутон
- 20 W
- керамични лагери
- гаранция: 2 г.

Обратен наконечник Alegria
WE-99 LED G или WE-56 LED G
или WE-66 LED G
- LED светлина
- 1:4,5/ 1:1/ 4:1
- 3-флексен спрей или единичен спрей
- пуш бутон
- гаранция: 1 г.
ПОДАРЪК!
Прав наконечник Alegria

Обратен наконечник Synea
WA-99 LT или WA-56 LT
или WA-66 LT
- LED светлина
- 1:5/ 1:1/ 2:1
- пента спрей или единичен спрей
- пуш бутон
- керамични лагери
- гаранция: 2 г.
ПОДАРЪК!
Обратен наконечник Alegria

При покупка на турбинен и обратен наконечник с интегриран генератор от серията Alegria получавате подарък по избор: прав наконечник Alegria или 10 % отстъпка от цената на двата наконечника. При покупка на турбинен и обратен наконечник със светлина от серията Synea получавате подарък по избор: обратен наконечник Alegria или 10 % отстъпка от цената на двата наконечника.

Асоциацията на генталните дилъри в България стартира своя награда

„Мениджър на гентална практика” – такава е наименованието на конкурса, унициран от генталните дилъри в страната, който се провежда за първи път тази година.

„18 кандидати се бориха за наградата в конкурса „Мениджър на гентална практика“, събщи Маргарита Томева, председател на Асоциацията на генталните дилъри в България. Това стана ясно на пресконференцията по повод откриването на изложбата „Медикус, Денто, Галения 2009“, която бе дадена на 21 октомври.

„Конкурсът „Мениджър на гентална практика” е ориентиран към пациентите, като целта му е да стане ясно, че у нас има клиници и кабинети на европейско ниво”, обясни Томева. Наградите бяха връчени на тържествена церемония на 23 октомври в парк-хотел „Санкт Петербург“ в Пловдив.

Наградата е подкрепена от Българския зъболекарски съюз, Сдружението на българските зъболекарски, провежда се в партньорство с Международен панаир Пловдив, Нова българска телевизия и вестник „Новият глас“.

Кандидатите се състезаваха в две основни категории – „Мениджър на гентална клиника” и „Мениджър на гентален кабинет”, като бяха раздадени и допълнителни специални награди. Голямата награда, която бе връчена отделно, е „Мениджър на гентална практика”. Създаването на условия и среда, чийто център са пациентът и неговото съвременно лечение, е

сред най-важните критерии за оценка на претенгентите за титлата.

Призът в категория „Мениджър на гентален кабинет” бе връчен на г-р Борислава Златева, а наградата в категория „Мениджър на гентална клиника” отиде при г-р Нева Чималова – Дентален център за специализирана гентална помощ „Д-р Чималова”, гр. Варна.

Носител на голямата награда – „Мениджър на гентална практика 2009” стана г-р Нелия Петрова Михайлова, Дентален център „Изигент” - Пловдив.

Победителката получи специална статуетка, чийто автор - г-р Радо Венков - също е зъболекар. Наградата бе връчена от председателя на Българския зъболекарски съюз, г-р Николай Шарков, в присъствието на над 250 гости в залата.

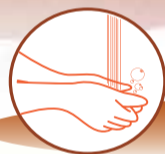„Целта на конкурса „Мениджър на гентална практика” е да отличи онези български зъболекарски, изградили през годините успешни практики, сплотени екипи и хармонични взаимоотношения в и извън своите клиници”, обясниха организаторите. **DT**



Носител на голямата награда „Мениджър на гентална практика” стана г-р Нелия Петрова Михайлова от Пловдив. Приза връчи председателя на УС на БЗС - г-р Николай Шарков.



Elusept



ЗА РЪЦЕ

Хигиена, чистота, дезинфекция и защита на ръцете



ЗА ИНСТРУМЕНТИ И ПОВЪРХНОСТИ

Почистване и дезинфекция на медицински инструменти



Обогатен, пенещ се гел, флакон 500 ml



Дезинфекциращи, почистващи кърпи, кутия 100 бр.



Дезинфекциращ, почистващ разтвор, туба 1 l



Хидратиращ защитен крем, туба 500 ml



Спрей дезинфектант, спрей 250 ml



Концентриран дезинфекциращ разтвор, туба 5 l

Производител: Pierre Fabre Medicament, France

Вносител: „ПИЕР ФАБР Дермо-Козметик България” ЕООД гр. София, ул. „Константин Бодин” тел. 02/ 803 43 00

Офиси в страната: Варна тел. 052/ 30 63 08, Бургас тел. 056/ 86 11 30, Плевен тел. 064/ 80 26 39, Пловдив тел. 032/ 68 24 58

185 фирми от 24...

← **DT** стр. 1 по-интересно със своята силна научна част”, подчерта главният директор на Международен панаир Пловдив - Иван Соколов.

„Медикус, Денто, Галения“ е една от най-значимите панаирни прояви, която се утвърди като признат делови център за обмяна на опит и контакти”, заяви министърът на здравеопазването, г-р Божидар Нанев, в своето приветствие. „Тази изложба ще подпомогне създаването на нова материална база в здравните заведения у нас”, се казва още в приветствието на г-р Нанев.

Четири научни форума се провеждат в рамките на „Медикус, Денто, Галения 2009“. Освен традиционния Международен конгрес по възстановителна гентална медицина (23-24 октомври), в съпътстващата програма бяха включени: Симпозиум ДЕНТО (22-23 октомври), Научна конференция по гастроентерология с практическа сесия за следдипломно обучение (22-24 октомври), Симпозиум на Българския зъболекарски съюз (22 октомври).

Също така, в рамките на „Медикус, Денто, Галения 2009” се провежда и церемонията по награждаването в конкурса „Мениджър на гентална практика”, организиран от Асоциацията на генталните дилъри в България. **DT**

Клинично приложение на CEREC - CAD/CAM система за едномоментни изцяло керамични възстановявания в клинична обстановка

д-р Явор Николов

Авторът, д-р Явор Николов, е стоматолог, работи в областта на естетичната стоматология и изцяло керамичните възстановявания. Един от първите стоматолози у нас, работещи с CEREC – система за изработка на порцеланови възстановявания в едно посещение. Специализирал е в САЩ, Австрия, Германия. Практикува в Дентален център по имплантология и естетична стоматология Medical Dent.

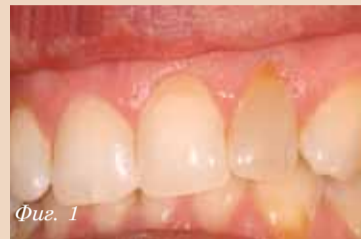CEREC (Chairside Economic Restoration of Esthetic Ceramics) е клинично насочена CAD/CAM технология, предназначена за клинично изработване на изцяло керамични конструкции – инлеи, онлеи, фасети, корони - в рамките на едно единствено посещение на пациента. Вече препарираният зъб се сканира със специфична камера, която с помощта на софтуер възпроизвежда виртуален 3D модел на препарацията и околните зъби. Въз основа на система база данни в софтуера или чрез корелация на

предшестващата препарацията форма на зъба, се възстановява триизмерно липсващата зъбна структура. Оклузалните и апроксимални контакти се регулират по сила, според индивидуалните изисквания на стоматолога, с точност от 25 микрона. След фрезоване на възстановяването от керамичен блок със съответния размер и основен цвят. След пробване на конструкцията в устата за контрол върху адаптацията на границите и контактите, тя се индивидуализира чрез глазура, като е възможно да

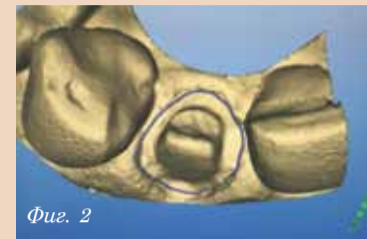се добавят цветови акценти, транспарентни участъци и т.н. Следва циментиране, съгласно стандартния клиничен протокол за работа с фелдшпатна керамика.

Ще демонстрираме няколко примера на CEREC възстановявания във фронталния и дистален участък.

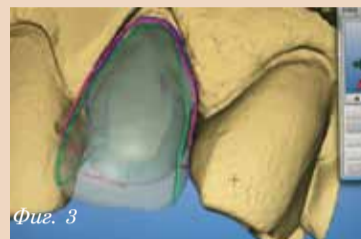
Зъб 22 беше девитализиран преди 3 години, след като се оказа с наличие на пулпит, вследствие на рецидивен кариес под стара композитна обтурация. Поради промяна на цвета, пациентката изяви желание за подобряване на неговата естетика, като изрично отказа намеса върху останалите фронтални зъби с цел коригиране на ротациите (Фиг. 1). Преди започване на препарацията, зъбът беше сканиран предоперативно, с цел възпроизвеждане на същата форма с бъдещата корона. Зъбът беше препариран



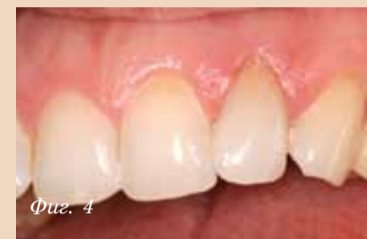Фиг. 1



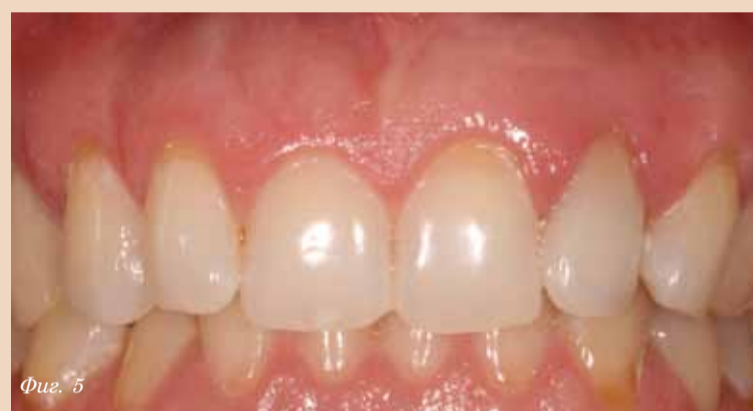Фиг. 2



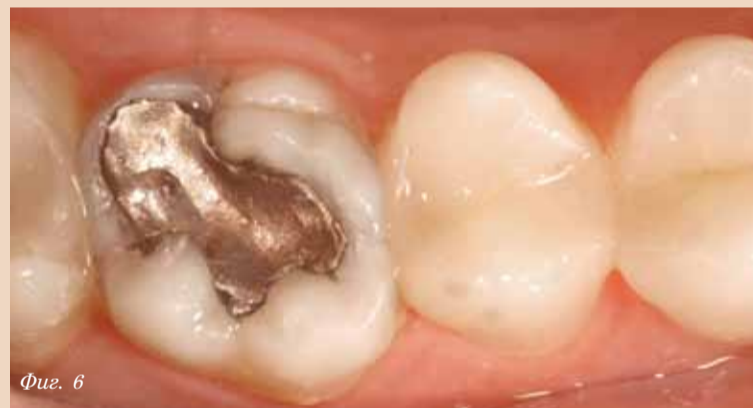Фиг. 3



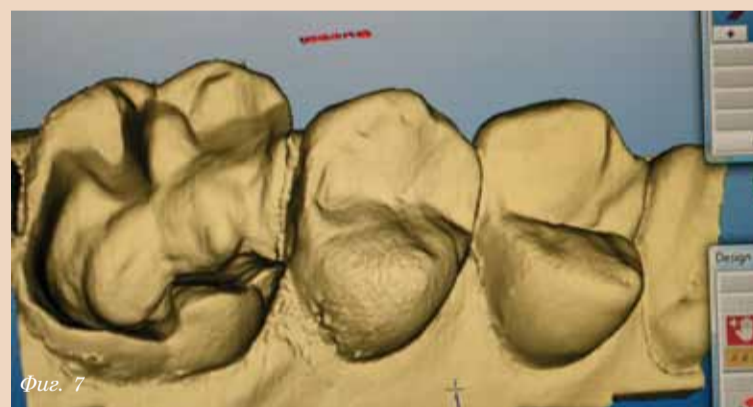
Фиг. 4



Фиг. 5



Фиг. 6



Фиг. 7

според изискванията на препарация за порцеланова корона и сканиран с помощта на контрастен спрей и CEREC 3 Acquisition Unit (Фиг. 2). Дизайнът на бъдещото възстановяване повтаря напълно предходната форма на зъба, според изричното желание на пациентката ротацията да се запази като форма и степен (Фиг. 3). Короната беше фрезована с помощта на CEREC MC XL Milling Unit, от блок фелдшпатна керамика с основен цвят 1M2. След проба в устата, короната беше характеризирана с глазура и съответно изпечена в пещ без вакуум, според изискванията на производителя на глазурацията агент. В случая структурата на цвета на останалите фронтал-

ни зъби на пациентката не наложи изграждане на транспарентна зона инцизално на короната. Завършената корона беше залепена адхезивно с фотополимеризиращ композитен цимент (Фиг. 4 и 5). Цялата процедура, от момента на взимане на пациентката в клиниката - до завършване на циментирането, отне около 90 минути. Ако беше се наложило добавянето на транспарент в областта на режещия ръб, този период щеше да се удължи с около 15 минути.

Зъб 16 е с налична дефектна амалгамна обтурация и масивна кариозна лезия медиално (Фиг. 6). След отстраняване на обтурацията и почистване на кариозните тъкани с помощта на кариес индикатор, бяха установени значи-

Медикал Депо РИК и SIRONA Dental Systems представят: CEREC - ДЕНТАЛНИ CAD/CAM системи

26 Ноември 2009 – гр. София 09:00 – 13:30 ч.
Учебен център - Медикал Депо РИК
– кв. Овча купел – I, бул. Президент Линкълн 52

27 Ноември 2009 – гр. Варна 09:00 – 14:00 ч.
– хотел Golden Tulip (бивш Бизнес хотел)

Лектор: Степан Машек

CEREC



sirona
The Dental Company

ПРОГРАМА:

09:00 11:00 Теоретична част

Технологично развитие на системите в исторически план, CEREC днес - представяне на последните конфигурации, Възможности и Приложение, Материали, CEREC и GALILEOS 3D панорамен рентген поглед в бъдещето, Финансови разчети при инвестиране.

11:00 11:30 Почивка

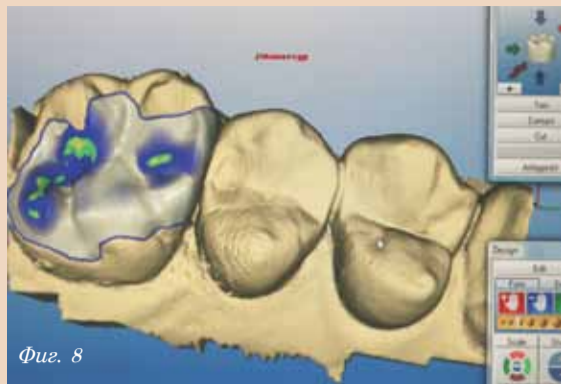
11:30 13:30 Практическа работа

R&K
DD
MEDICAL DEPOT R&K Ltd.

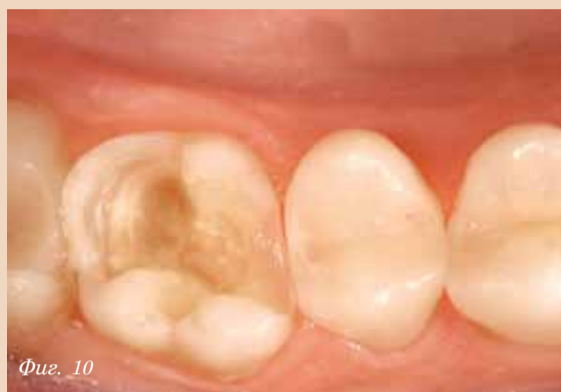София, кв. Овча Купел 1, бул. Президент Линкълн 52
тел. 02/80 52 500, факс 02/956 03 99
Пловдив, ул. Росица 5А, тел./факс 032/64 31 01
Варна, ул. Любен Каравелов 77, тел./факс 052/65 50 35
e-mail: ddrk@911.bg www.ddrk.911.bg

мелен обем липсващи твърди зъбни тъкани. Препарацията беше финариана с гуаиантени пилатели с червен маркер и зъбът беше подготвен за керамичен онлей (Фиг. 10). Пациентът предпочете това да стане в рамките на същото посещение. Препарацията беше сканирана (Фиг. 7) и онлеят беше дизайниран, посредством биогенерично възстановяване на релефа на оклузалната повърхност, съответно на запазените повърхности и база данни (Фиг. 8). Онлеят беше фрезован от блок фелдшпатна керамика с цвят 3М1, полиран ръчно с три типа гуми за полиране на керамика с намаляваща абразивност, и с четка и гуаиантена паста. Циментиран беше адхезивно с дуо-, химио- и фотополимеризиращ композитен цемент (Фиг. 9). Цялата процедура отне на пациента 60 минути, от момента на поставяне на анестезията - до циментирането на керамичния онлей.

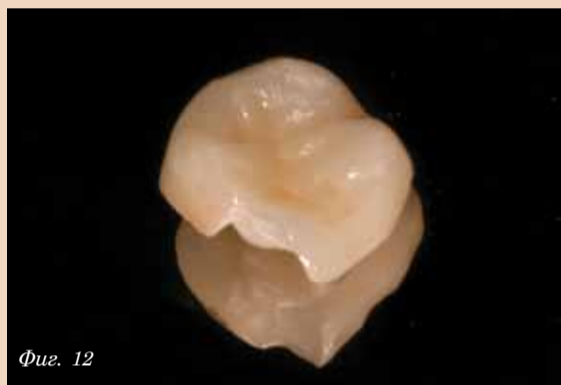Зъб 26 е с наличие на стара композитна obtурация с компрометиран граници. След почистване на кариозната маса, зъбът беше разрушен околовръстно до гингивата, като имаше запазена част единствено от медуовестибуларния туберкул. Зъбът се подготви за овърлей, което



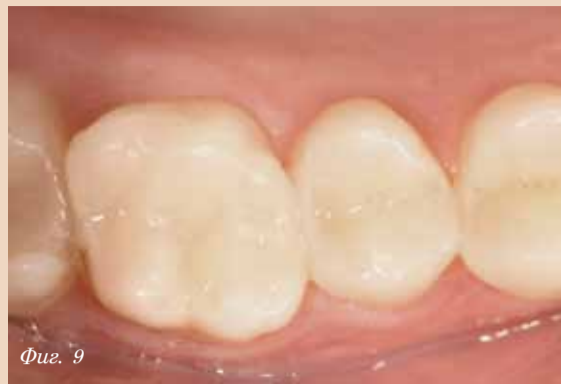Фиг. 8



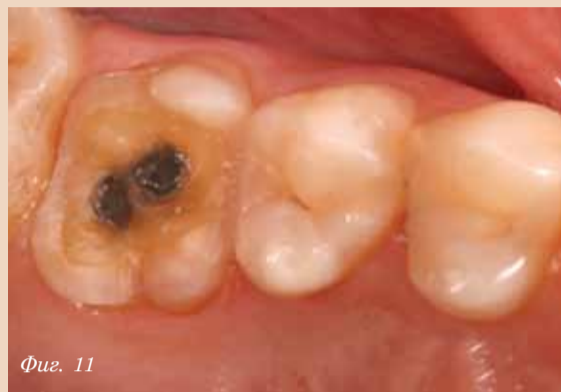Фиг. 10



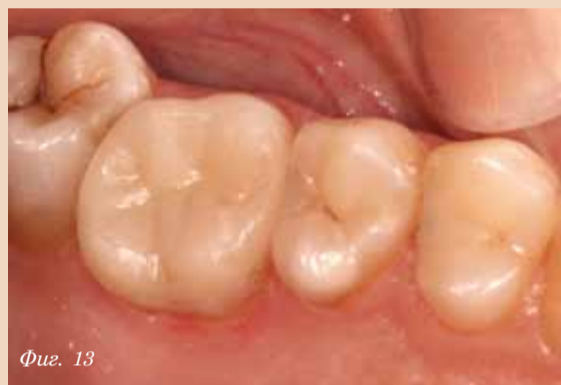Фиг. 12



Фиг. 9



Фиг. 11



Фиг. 13

не налагаше никакво допълнително отнемане на зъбни тъкани, освен редуцирането с около 1.5 мм на медуовестибуларния туберкул. Вижда се ясно голямото количество околовръстен запазен емайл (Фиг. 11), който надеждно ще осигури зграбината на адхезивната връзка. Овърлеят беше фрезован от керамичен блок с цвят 2М1 и индивидуализиран чрез глазиране (Фиг. 12). Циментиран беше с дуо-полимеризиращ композитен цемент (Фиг. 13). Процедурата отне около 90 минути.

Използването на CEREC за възстановяване на единични или група зъби, от гледна точка на пациента, е за предпочитане, поради факта, че става в рамките на едно посещение, нести се време, не е свързано с неприятен отпечатък и нестабилни временни конструкции. Дава възможност за надеждно и щадящо възстановяване на силно разрушени зъби, които в противен случай биха се завършили с ендодонтско лечение, щифтово изграждане и обвивна корона, като естетиката е далеч по-добра. Във финансов аспект, спестяването на посещения за пациента и възможността за завършване в една сесия на цял кватрант за няколко часа са далеч по-ефективни от многобройните посещения и лабораторни разходи. **ДТ**

Център по имплатология и естетична стоматология „Medical Dent“ съвместно с Калифорнийски център по естетична стоматология организират лекция на тема:

Invisalign

хит в денталната медицина на XXI век
14, 15 ноември 2009 г.

Програма за лекция - 14.11.2009 г.
Хотел Метрополитън

- 8.30 – 9.30 ч. – Регистрация
- 9.30 – 11.00 ч. – Въведение; Индикации и контраиндикации за лечение с Invisalign; Методи на лечение с Invisalign.
- 11.00 – 11.30 ч. – Кафе – пауза
- 11.30 – 13.00 ч. – Методи на лечение (продължение); Етапи; Критичен анализ
- 13.15 – 14.15 ч. – Обяг
- 14.30 – 15.00 ч. – Въведение в практиката; Финанси; Маркетинг; Реклама
- 15.30 – 16.30 ч. – Дискусия

Workshop - 15.11.2009 г.
ДЦ Медикъл Дент

- 9.00 – 13.00 ч. – Workshop – 15 гуши
- 13.00 – 14.00 ч. – Обяг
- 14.00 – 17.00 ч. – Консултация на пациенти

Такса участие:

- До 30.10.2009 г.:
Лекция – 150 лв. Workshop – 50 лв.
- След 30.10.2009 г.:
Лекция – 180 лв. Workshop – 80 лв.

За информация и записване: гр. София, бул. Джеймс Баучер 114,
тел. 02 963 07 37; тел./факс 02 963 07 88
IBAN: BG78RZBB91551066075810 – BGN - Райфайзенбанк ЕАД
В полза на: ДЦ Медикъл Дент Консулт ООД



MEDICAL DEPOT R&K Ltd.

УЧЕБЕН ЦЕНТЪР
организира

ИМПЛАНТОЛОГИЧЕН КУРС

включващ теоретична, операционна и
практическа част на тема:



Модерна имплатология за напреднали
общопрактикуващи стоматолози с
професионалната имплатна система
Dentegris от Германия

Лектор: Dr. Guido-Jan Kisters

28.11.2009 - София

ПРОГРАМА

- 08:30-09:00 Регистрация на участниците.
 - 09:00-10:15 Теоретична част. Презентация на имплатната система Dentegris Германия.
 - 10:15-10:30 Кафе пауза.
 - 10:30-12:00 Теоретична част. Модерна имплатология с имплатната система Dentegris. Клиничен опит.
 - 12:00-13:00 Обяг.
 - 13:00-16:00 Операционна част. Представяне на клиничен случай. Поставяне на имплати Dentegris. Костна присадка и синус лифт. Дискусия
 - 16:00-16:15 Кафе пауза.
 - 16:15-17:45 Практическа част. Имплатиране върху свински лопатки.
 - 17:45-18:00 Закриване на курса и връчване на сертификати.
- такса за участие 300 лв.



София кв. Овча Купел 1, бул. Президент Линкълн 52,
тел. 02/80 52 500, факс 02/956 03 99
Пловдив ул. Росица 5А, тел./факс 032/64 31 01
Варна ул. Любен Каравелов 77, тел./факс 052/65 50 35
e-mail: ddrk@911.bg www.ddrk.911.bg

Новата система машинни инструменти GT Series X

д-р А. Стивън Бюканън, САЩ

Какво искат зъболекарите от машинните ендодонтски инструменти?

През 1996 г., когато на пазара се появиха първите машинни никел-титанови инструменти, основният въпрос, който възбудяше зъболекарите, бе: Можем ли да се осмелим да поставим машинен инструмент в канала? А днес зъболекарите се питат коя от многото предлагани системи да изберат. Всеки производител, който навлиза на пазара на NiTi инструментите, твърди, че техните инструменти са с дизайн от ново поколение, и става все по-трудно да се отдели маркетинга от реалността.

Как да разберем това? Смятам, че отговорът се крие в

това да преценим какво най-много искаме от нашите ендодонтски инструменти и да проверим кои отговарят на нашите стандарти. Фирма за маркетингови проучвания се допита до зъболекарите, за да определи какво те търсят в машинните инструменти. Отговорите бяха подредени така:

1. Резистентност към чупене.
2. Запазване на първоначалния ход на канала.
3. Ефективност.

Зарадвах се, че първите две изисквания засягат безопасността, която е от първостепенно значение. Колкото и просто да ни се струва това желание за безопасност, всъщност тя е изключително трудно постижима,

поради многообразието и често противоположни функционални характеристики в дизайна на инструментите.

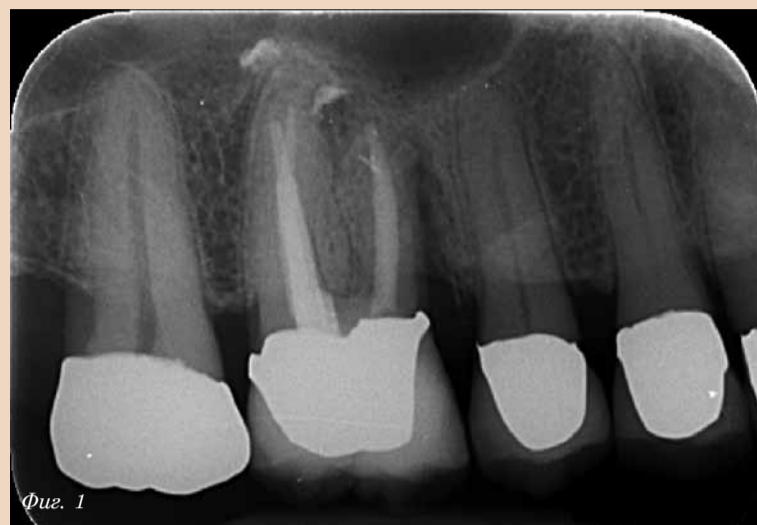Примерите за такива противоположни характеристики са много. Макар че по-големият диаметър на тялото увеличава резистентността на инструментите към торзионен стрес в прави канали, то в криви канали грастично увеличава склонността към циклична умора. Въпреки че острите режещи ръбове намаляват триенето и произтичащия от това торзионен стрес, който се натрупва в инструментите при работа, те съществено увеличават степента на транспортиране на оригиналния ход на канала при криви канали.

Освен че срещаме затруднения в разбирането на факторите, които влияят на безопасността, също толкова неясно е как тези геометрични променливи влияят на ефективността. Дали да гледаме режещата ефективност на острите ръбове на инструментите само при едно завъртане? Или да гледаме броя инструменти и стъпки, необходими за извършване на цялата канална подготовка? Дали да сравняваме инструментите по времето, в което режим в апикална посока, преди улесите им да се блокират от отпадък?

Значение на целите на механичната обработка

Често целите на механичната обработка се губят в какафонията от информация за машинните ендодонтски инструменти. Трудно е да се избере система за инструментите, без да се вземе предвид желаният резултат, както би било трудно да се избере транспортно средство, ако не знаем къде искаме да отидем. Повечето клиницисти се питат само дали да използват ръчни или машинни инструменти, и продължават да се стремят към същите старовременни цели на подготовката, които са учили в университетите. Смятам, че е много по-голям напредък да се работи с ръчни инструменти, но да се цели една по-предсказуема форма на канала, отколкото да се използват машинни инструменти, но да се получават форми с лоша прогноза. В този смисъл, целите при механичната обработка могат да се разделят на три категории: коронарна, средна и апикална трета.

Обикновено формата на подготовката на коронарния канал е сравнително широка коронарно и апикално, и с разнообразна, често анемична, големина между гореспоменатите два региона. Големият коронарен размер се налага като стандарт, когато д-р Хърбърт Шилдър и други^{1,2} забелязаха, правилно за времето, че по-голямото коронарно разширение позволява по-добри резултати в апи-



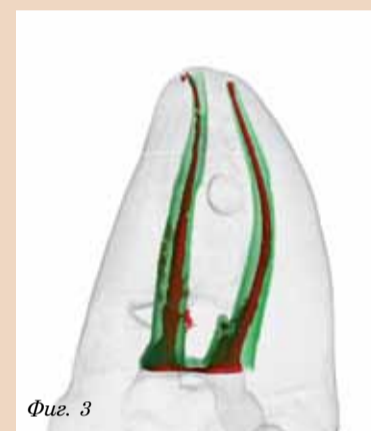Фиг. 1

Фиг. 1: Ендодонтски лекуван горен молар с вертикална коренова фрактура в медико-букалния корен. Макар ендодонтската терапия да е много добра в апикалния регион (забележете точността на обтурацията във всички канали и латералния канал в MB корена), неужното свързване на коронарния регион е довело до загуба на структурен интегритет и до разцепване на MB корена, в рамките на 5 години след лечението.



Фиг. 2

Фиг. 2: КТ на средната трета на крив мезиален корен на долен молар, оформена с 30-06 машинни инструменти, съответно с остри режещи ръбове, и такива с радиални режещи плоскости. Формата на канала вляво е оформена с острия GT инструмент. Формата вдясно е получена с инструмент с радиални режещи плоскости със същия размер и тейпър.



Фиг. 3

Фиг. 3: КТ реконструкция на криви канали, обработени в мезиалния корен на мандибуларен молар, със сравнение на резултата в апикалната трета с машинни инструменти с неагресивен и агресивен връх. Забележете, че каналът вляво е със сериозно транспортиране (агресивен връх), а каналът вдясно следва първоначалния си ход (неагресивен връх).

калния регион. Но това важеше само за сравнително ригидните стоманени инструменти и сравнително големите игли за промивки, с които разполагахме навремето. Другата причина, клиницистите и до днес да оформят широки канали в тази област, е да улеснят запълването на кореновите канали с латерална кондензация със студена гутаперка.

Проблемът е, че прекомерното разширение на тази част от канала неужно отслабва кореновата структура, а в случаите на молари - увеличава риска от стрип перфорация. Когато говоря със специалисти по протетика, основното им притеснение, при използването на ендодонтски лекувани зъби като носители в критични ситуации, е относно структурния им интегритет (ако приемем, че апикалната зона е лекувана идеално).

Когато попитах д-р Карл Райдър, пенсиониран, но много уважаван специалист по протетика от Нюпорт Бийч, Калифорния, какво най-много иска от ендодонтиста, той отговори, че ако е възможно, би искал ендодонтиста просто да извади пулпата от канала и да не отстранява никакъв дентин. Той сподели това революционно желание с мен през 1990 г. През 2006 г. един млад специалист по протетика заяви пред зала, пълна със специализанти по ендодонтия, че предпочитам

да направи многоценна конструкция върху импланти, а не върху ендодонтски лекувани зъби (специализантите бяха разтърсени), и така отново чух за същия този страх от загуба на важни зъбносители, поради нарушаване на структурния им интегритет. За мен е ясно, че контролът на коронарното разширение е жизненоважен за дългосрочния ендодонтски успех, и за дългосрочния успех на ендодонтията като метод на лечение в стоматологията (Фиг. 1).

Какви са целите на механичната обработка в средната трета на канала? Проблемите, дължащи се на недостатъчната обработка в тази област, често се пренебрегват. Недостатъчното разширяване на средната трета на каналите е основната причина за недобрата иригация и проблемите с ажуртирането на щифта, а при използването на системи с носачи би довело до оголване на носача и липса на гутаперка в областта на апекса - като всичко това ще доведе до неуспех. За щастие, поради използването на инструменти с различен тейпър, почти не се наблюдава недостатъчно разширение, както то бе характерно за обработката с К-пили с .02 тейпър - всички машинни инструменти с тейпър .06 или повече разрешават този проблем.

Апикално, обичайната цел на механичната обработка

Carestream HEALTH
Exclusive Manufacturer of **Kodak** Dental Systems

Ортопантомограф Kodak 8000 Kodak 8000C

Kodak 2100 Kodak 2200

100% Дигитален Практичен Икономичен

Интраорални високочестотни кугели с два режима на работа - сензор и филм

Нова серия ортопантомографи и с 3D С малък, среден и голям обем на реконструкция

Kodak 9000, Kodak 9000C, Kodak 9000 3D, Kodak 9000C 3D, Kodak 9500 Cone Beam 3D System

Интраорална камера Kodak 1000

Кодак RVG 5100 Дигитални сензори

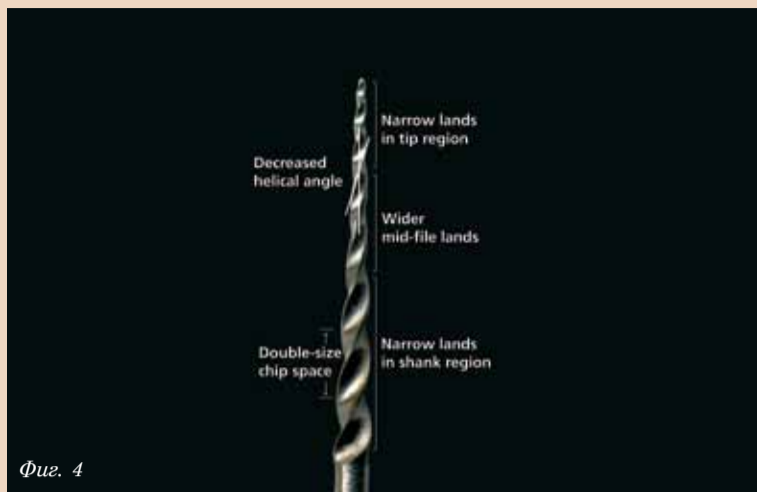
Кодак RVG 6100

Триизмерна образна диагностика

Новата ILUMA Ultra Cone Beam CT Scanner вече е в България!

Представител за България: **АЛБА ТМ**
1233-София, ул. Клокотница 35-37
Тел./Факс: 02-9315434, 02-9314805,
02-9314719, 02-8317052, 02-8320067
e-mail: kodak_albatm@abv.bg
www.albatm-carestreamhealth.com

Kodak Dental Systems



Фиг. 4

Фиг. 4: GTX инструмент: максимален диаметър на тялото 1 мм, неагресивен връх, по-голям ъгъл на режещия ръб, и различна ширина на режещите плоскости. В края и на върха на тялото, ширината им е на половината от тази в средната трета, което позволява бързо рязане без транспортиране.

бе оформянето на стоп, целенасочен праг преди апикалния форамен. Макар той да върши отлична работа, когато е оформен правилно, ако е обръкана работната гължина, апикалният стоп не прощава и може да доведе до неуспех. При определена по-къса работна гължина, стопът, създаден при оформяне на канала с увеличаващи се по размер инструменти, ще доведе до образуването на стъпало, което трудно може да се байпасира, така че да се запълни канала до приемлива гължина. Ако работната гължина погрешно е определена като по-дълга, или когато крив канал се скъси поради изправянето му при механичната обработка, големите и сравнително нееластични инструменти, които излизат извън края на канала, неизменно ще доведат до нарушаване на апикалната цялост и свръхобтуриране.³

Литературата, която разглежда връзката между свръхобтурирането и неуспешното ендодонтско лечение, често бърка етиологията, защото повечето неуспешни ендодонтски лечения са били презапълнени канали със стоп-препарация. Тъй като апикалният стоп е преднамерен праг, всяко презапълване е резултат от неуспешна механична обработка, а не от неуспешно обтуриране. Когато се премине през апикалния форамен, е на практика невъзможно да се запечата адекватно канала с техники с щифт. Това е единственото възможно обяснение за тези неуспехи, когато се вземе предвид биосъвместимостта на обтуровъчните материали.^{6,7}

Ако оформим конусовидна форма (с инструменти с неагресивен връх), която е по-къса от идеалното, е много лесно просто да се доформи препарацията на по-голяма гължина, стига грешката да се установи преди обтурирането. Ако оформим конусовидна форма, която е прекалено дълга, резистентният характер на конусовидната форма е налице и единственото, което трябва да се направи, е да се скъси ажустирания щифт до правилната гължина за обтуриране – нещо, което отнема не повече от 20 секунди.

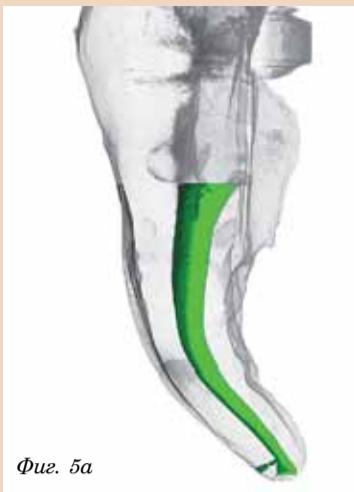Аз лично бих искал да имам апикална препарация, която прощава грешките ми – конусовидната. Тя е не само предсказуема, но при използването на инструменти с различен тейпър изисква по-

малко инструменти за постигане на резултата.

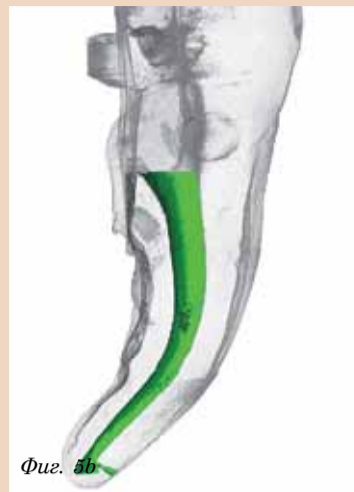Какви характеристики могат да задоволят нашите цели за механичната обработка и да отговорят на трите най-чести изисквания на стоматолозите, съгласно по-горе споменатото маркетингово проучване?

От описаните по-горе цели на механичната обработка става ясно, че ни трябва сет инструменти, които ще гарантират ограничено коронарно разширение и конусовидна апикална форма, по възможност без необходимост от серийна степен-бек техника. Макар на пазара да има много инструменти с тейпър .06, които са подходящи за тесни коренови канали, за каналите със среден или голям размер са необходими инструменти с по-голям тейпър. Концепцията за MDF (максимален диаметър на улесите) е уникална за семейството на GT инструментите и контролира не само коронарното разширение, но и позволява оформянето на по-голям тейпър от .06, без нежелано рязане в тези участъци. Макар да има инструменти с ограничен диаметър на жлебовете, няма друг сет инструменти, който да ограничава максималния диаметър до 1 мм, както е при GT дизайна.

Когато колега ми каже, че използва GT инструментите, но все още започва или завършва препарацията с Гейтс-Глицън, знам, че той все още прилага латерална кондензация за запълване на каналите, защото GT инструментите оформят канала с малко поширока форма от GT гупаперковите щифтове, и на нивото на орифициумите няма достатъчно място за поставяне на спредер между каналната стена и щифта. През 21-ви век, благодарение на термoplastичните техники на обтуриране, които отнемат по-малко време от добре направената студена латерална кондензация, бих казал, че зъболекарите трябва да сменят техниката си на обтуриране, ако тази, която използват, изисква опасно свръхинструментиране. Макар 1 мм коронарно разширение, създадено с GT инструментите, да е по-малко от това, с което са свикнали повечето зъболекарски, вместо да се отслабва зъбната структура, е по-добре да се използват техники на обтуриране като топла вертикална кондензация, носач, топла латерална кон-



Фиг. 5а



Фиг. 5б

Фиг. 5а & б: КТ реконструкция, сравняваща Standard GT и GTX инструментите по отношение на транспортирането на криви канали. В този силно изкривен медиален корен на мандибуларен молар, формите на съседните канали, оформени с различен набор инструменти, са почти идентични и следват прецизно първоначалния ход.


дензация, и дори обтуриране с единичен щифт (макар да не я препоръчвам).

Към ендодонтистите, четящи тази статия – имайте предвид, че свръхразширението в коронарната част е една от причините специалистите по протетика все по-често да предпочитат имплантантно носените конструкции пред носители – ендодонтски левкувани зъби. Всички инструменти с остри режещи ръбове оформят форми, много пошироки от външната геометрия на самия инструмент, както се вижда на Фигура 2. Техниките за оформяне на криви канали с нищо не ми-

нимизират размера на препарацията; те само намаляват риска от лентовидни перфорации при тесни и криви канали. Най-добрият метод за запазване на зравината на корена и елиминиране на риска от перфорирането му е да се контролира коронарното разширение – една от най-отличителните характеристики на GT инструментите и новите GT Series X.

Ако разгледаме другото измерение на геометрията на инструментите, то върхът на инструментите трябва да е неагресивен. На всеки пет години някоя дентална компания пуска на паза-

ра инструменти с агресивна или полугресивна геометрия на върха. Макар първоначално идеята за лесната апикална прогресия да изглежда съблазнителна, изследвания с КТ и клиничният опит не потвърждават твърденията на производителя за безопасност (Фиг. 3). Цялата картина се разкрива, когато се прочетат инструкциите за употреба на производителя и препоръчаната техника споменава, че инструментът никога не трябва да преминава извън апикалния форамен и че върхът на инструментите не трябва да работи повече от една секунда на работната гължина. Тук остава недооценена опасността при криви канали комбинацията от агресивна геометрия на върха и остри режещи ръбове. Когато в крив канал се използват инструменти с остри, некосени рагидно режещи ръбове, неизбежно се изправят кривините в средната част, скъсява се каналът, агресивният връх попада извън апикалния форамен и води до нарушаване на апикалната цялост. Разбира се, всички инструменти с агресивен връх и остри режещи ръбове могат да се използват с добър резултат от опитни и сърчни клиницисти. Все пак, за да се избегне апикално увреждане, често е не-



agenda

Покана

Уважаеми членове на 3M Expertise Club,

Имаме удоволствието да Ви поканим, съвместно с нашите дистрибутори **Медикал Делю R&K, Дентатехника, ЕТ Евгени Стефанов, Хигия и Денталшоп БГ**, на традиционния Стоматологичен симпозиум на **3M ESPE Expertise**, който ще се състои на **28 ноември 2009 (събота)** в хотел "Св.Иван Рилски", Банско.

Предварителна програма

28.11.2009 (събота)

10.00 – 13.00 Регистрация

13.00 – 14.00 **Лекция: Изцяло керамични възстановявания в дигиталната ера**
Планиране, препарационни изисквания, особености при отпечатване, финално циментирание
Д-р Майкъл Перец Давиди, Израел
 Д-р Майкъл Перец Давиди получава докторска степен от Ерусалимския Университет през 1983. Специализира възстановителна стоматология и имплантология. Ръководи програми за напреднали общопрактикуващи стоматолози в медицинския център Хадаса и Ерусалимския Университет, публикува в редица стоматологични издания статии за възстановителна стоматология и микробиология. Рецензент на няколко международни списания. Изследовател и разработчик на стоматологични материали в биотехнологичната стоматологична лаборатория на Стоматологичен факултет в Ерусалим.

14.00 – 14.15 Кафе пауза

14.15 – 15.15 Лекция: **Продължение**

15.30 Дискусия

19.30 Вечеря

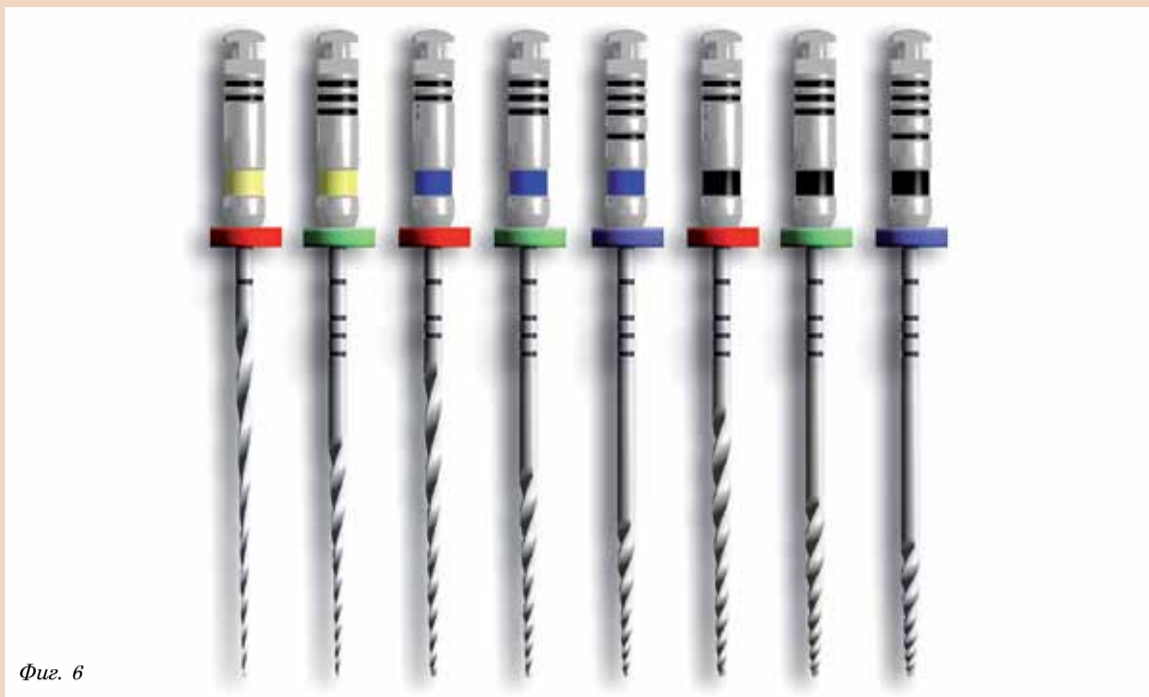29.11.2009 (неделя)

8.00 – 10.00 Закуска

Регистрационната такса включва:

материали по научната програма, вечеря, кафе пауза, хотелско настаняване (нощувка, закуска, ДДС, безплатно ползване на басейн, фитнес, релакс стая, парна баня и сауна).

За информация и регистрация се обърнете към оторизираните дистрибутори на 3M ESPE:
Дентатехника 07001 2323. **Медикал Делю РnK** 02 805 2500. **ЕТ Евгени Стефанов** 02 953 0330. **Хигия** 088 872 9559.
Денталшоп 032 644 139



Фиг. 6

Фиг. 6: GTX семейството: редуциран брой на инструментите, с размер на върха от 0.2 мм, 0.3 мм, 0.4 мм, оформят всички канали, с изключение на тези с огромен апикален диаметър. Може да се използват стандартни GT .12 инструменти с размер 0.5 мм, 0.7 мм и 0.9 мм.

обходимо да се използват и други инструменти и процедурни стъпки.

Следващата характеристика в нашия списък са режещите ръбове и геометрията на тялото. Докато е очевиден ефектът на върха на инструментата и особеностите на тялото за процедурата на механична обработка, то функционалните характеристики на напречния срез на инструментите са по-неясни. Ако разгледаме при напречен срез четирите водещи инструментата на пазара, се забелязват три основни неща: режещ ръб, размер на тялото и размер на отстоянието между ръбовете.

Всяка от тези характеристики си има своите предимства и недостатъци – идеята е те да се оптимизират. Режещите ръбове не трябва да са прекалено остри, иначе ще доведат до съществено транспортване на каналния ход. Ако обаче са неефективни и е необходимо много време, за да режат, бързо ще се акумулира циклична умора, когато инструментите се държат около каналните кривини. По-голям диаметър на тялото допринася за здравината на инструментата, ако той се използва в прав канал (подобна якост на усукване), но става доста опасен в криви канали (намалена резистентност на циклична умора). Комбинацията от по-голям диаметър на вътрешното тяло и остри режещи ръбове е най-опасна, тъй като нееластичността засилва транспортването на канала от режещите ръбове и прави инструментите по-податливи на циклична умора.

Нещо друго, ако вътрешният диаметър е по-малък, ширината на улеите намалява и те по-бързо се запълват с отпадъци, и пилата става неефективна. Тесните улеи изискват инструментата да се вади и почиства по-често, преди да се въведе по-апикално. Също така при малък диаметър, върадената гъвкавост на инструментата се увеличава – което е отлично при криви канали.

Така че ни е необходим малък диаметър, с широки улеи и режещи ръбове, които да са ефективни, без да

са прекалено агресивни – един труден набор от параметри.

Особености на GT Series X пилу: M-wire материал, различна ширина на режещите ръбове, по-голяма ширина на улеите и гъвкавост

Комплектът инструменти GTX са съобразени с всички посочени по-горе изисквания, като използват силните страни на GT пилите и подобрява тези, които могат да се оптимизират. Освен промените в геометрията, тези инструменти са изработени от нова NiTi тел, наречена M-wire, разработена от д-р Бен Джонсън, съзателят на Thermafil. Чрез серия от топлинна обработка и цикли на закаляване по време на изтегляне на телта, резистентността на циклична умора съществено е подобрена. Това не означава, че инструментите, изработени от този метал, могат да се използват многократно; просто при тях вероятността от счупване е по-малка, отколкото при досега използваните инструменти. Всеки инструмент, независимо от своя дизайн или металургия, ще се счупи при прекомерна употреба. Но може да се каже, че тази нова тел е голям напредък по отношение на основния приоритет на зъболекарите: по-добра резистентност към фрактури.

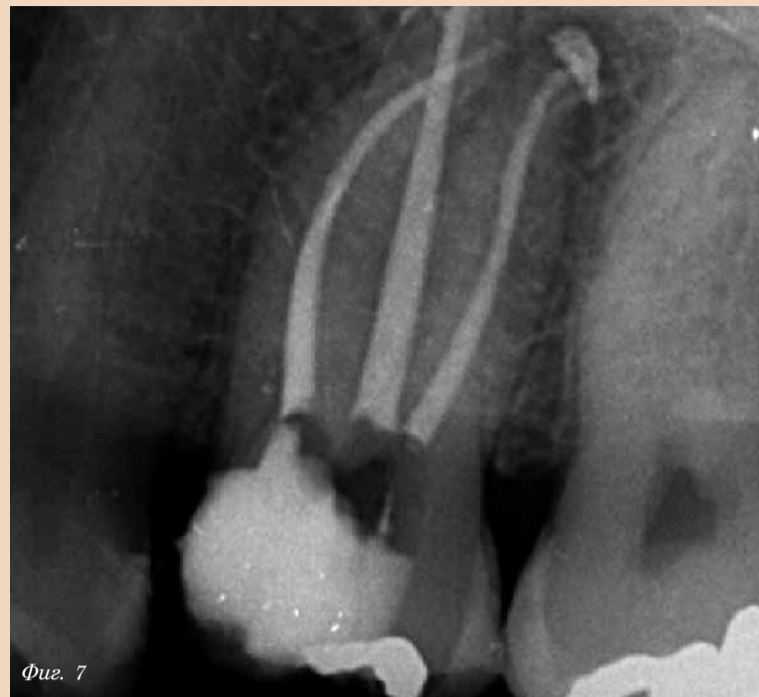GT Series X инструментите имат същата геометрия на върха, същите ограничени MFD и си остават инструменти с радиални режещи повърхности, но със съществени подобрения – ширината на режещите повърхности варира по дължината на инструментата (Фиг. 4). Благодарение на 12-годишния опит в производството и употребата на GT инструментите, установихме, че ширината на режещите ръбове е от критично значение. Ако са много големи, те не режат достатъчно бързо (което би довело до чупене, вследствие на циклична умора). Ако са много малки, те ще транспортират криви канали, подобно на инструментите с остри режещи ръбове. Основното откритие при дизайна и разработването на прототипа бе, че се нуждаем от различна степен на острота в различ-

ните области на инструментата. Тъй като транспортването е функция от остротата на режещите ръбове и ригидността на инструментата в дадено място по дължината на пилата, тестваните показват, че ширината на улеите в най-гъвкавата част от инструментата може безопасно да се стесни, за да се подобри режещата ефективност, без да се транспортират силно закривените апикални части от канала (Фиг. 5а & б).

Нещо повече, в края на тялото на инструментата, ръбовете отново може да се изтънят безопасно, независимо от твърдостта в тази част на инструментата, тъй като краят на тялото работи в най-правата част от корените. С тези подобрения налице, стана ясно, че степента на твърдост на средната част на инструментата, в съчетание с често срещаните силни закривявания в областта на средната прета на канала, наложи запазване на първоначалната ширина на режещите ръбове, за да се избегне изправяне на кривините на канала в средната му част. В резултат на това оптимизиране, бе поне двукратно увеличена скоростта на рязане и бе намалено блокирането на инструментата при придвижването му към апекса.

Последната промяна в режещите ръбове е увеличението на ъглите между режещите ръбове до 30 градуса по цялата дължина на GTX инструментите, като по този начин почти се удвоява разстоянието между улеите. Това увеличава гъвкавостта на инструментите и съществено увеличава продължителността на всеки режещ цикъл. Ако стандартните GT инструменти режат 4 до 6 секунди преди да се зацапят, GTX инструментите могат да режат 10 до 12 секунди преди да трябва да се извадят и почистват.

Изненадващ резултат от подобрението в режещите ръбове е, че вместо да се използват 20-.10, след това 20-.08, след това 20-.06 GTX инструменти за първоначално оформяне на малки, криви канали, използваме само един инструмент – 20-.06 GTX – в два режещи цикъла за това първоначално оформяне. На това трябва да гледаме като на



Фиг. 7

Фиг. 7: Клинични случаи, инструментирани с GTX инструменти. МВ каналите са оформени с 20-.06 и 30-.06 GTX инструменти, дисто-букалният - с 20-.04 и 20-.06, а палатиналният - с 20-.06 и 40-.08. Механичната обработка на каналите отне 11 минути.

еден биг подарък, а не като на нещо очаквано – защото в противен случай може да счупим инструментата, ако го натискаме в един труден канал, но най-често 20-.06 се справя с тази трудна задача. Ако не достигне до работната дължина, използваме 20-.04 GTX, след което обикновено 20-.06 достига до желаната цел.

Последните две промени спрямо стандартната GT линия са скъсената гръжка от 13 на 1 мм и намаленият брой инструменти от 15 на 8 (Фиг. 6). Ясно е защо скъсихме гръжката, но сега ще изясня защо редуцирахме броя на инструментите.

Обяснението е двустранно: 1) често причината за счупване на инструментата е неправилно подбран размер мейпър, неподходящ за съответната кривина на канала; и 2) идеалната препарация, постигната с машинни инструменти, притежаващи радиални режещи повърхности, изисква по-малко конична форма за постигане на апикална точност на обтурацията. По-подробно обяснение ще дам в следващата статия за GTX техниката на инструментирание.

Обикновено всеки канал, с изключение на тези с отворен апекс, може да се оформи идеално с тези осем инструменти. При по-голям апикален размер и за по-голямо коронарно разширение, клиницистите могат да използват стандартните GT инструменти, например 40-.10 или .12 с диаметър при върха от .5, .7 и .9 мм.


Дали тези подобрения в ефективността ще доведат до по-експедитивно ендодонтско лечение?

Няма такова нещо. Макар през моята 27-годишна практика никога да не съм виждал пациент, който да иска бавно и продължително кореново лечение, не ми се е случвало и някой да поиска да претупам процедурата. Гарантирането на почти 100% успех на ендодонтската процедура изисква безкрайно търпение в определени части от процедурата, например при търсенето на калцифицирани канали или при прохождение на трудни канали на молари до терминал-

ната точка. Също така, това важи за случаите на релечение на „оплескани“ случаи. Загължително е да подобрим ефективността на всеки етап от процедурата, така че например да имаме адекватно време за промивки, след оформяне на канала. Когато съм се измъчил през етапа на прохождение на няколко страховити канала, съм благодарен, че след това мога само за няколко минути да оформя каналите (Фиг. 7). **DT**

Бележка на редактора: Пълната библиография е на разположение от издателя.

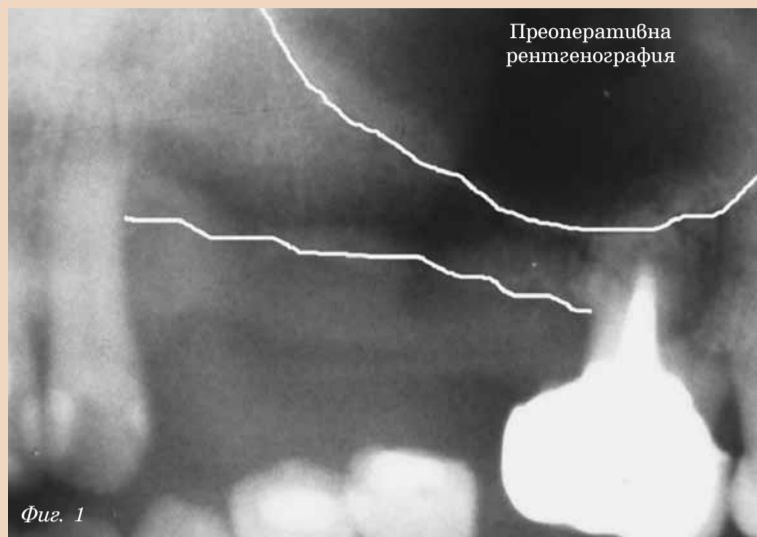
Информация за автора



Д-р Л. Стивън Бюканън е дипломат на Американския борг на ендодонтистите и член на Международния и Американския колеж на лекарите по генерална медицина. Клиницистите, проявяващи интерес към серията от DVD-та „Изкуството на Ендодонтията“ и практическите му курсове в Санта Барбара, САЩ, могат да се обаждат на +1 800 528 1590. За повече информация относно тази статия и новини за GTX, както и за отговори на често задавани въпроси, моля посетете www.endo-buchanan.com. Там ще намерите и безплатни онлайн курсове за GTX системата и други теми. Въпроси относно трудни случаи може да задавате на +1 800 528 1590.

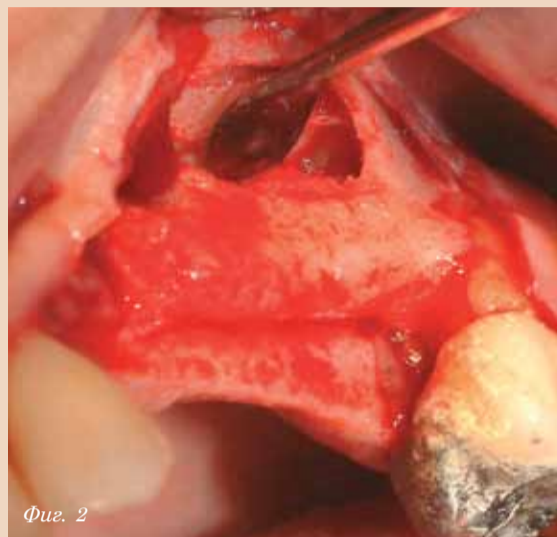
Използване на костно-регенериращ цимент за костен графтинг в атрофични участъци – клиничен, рентгенологичен и хистологичен анализ

Sérgio Alexandre Gehrke, Bruno König Júnior, Nara Maria Beck Martins, Lachem, Universidade Federal de Santa Maria, Brazil, ICB, Universidade de São Paulo, Brazil, Dpt. of Pathology, Universidade Federal de Santa Maria, Brazil



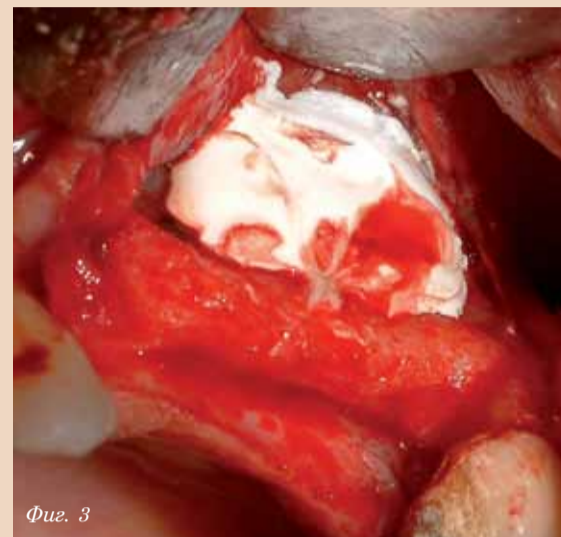
Фиг. 1

Фиг. 1: Преоперативна рентгенография.



Фиг. 2

Фиг. 2, 3: Подготовка на участъка и поставяне на цимента в синуса.



Фиг. 3

Резюме

Реконструкцията на обеззъбените челюсти има за цел на първо място да увеличи гребена чрез осигуряване на допълнителен обем и след това да стимулира разрастването на здрава и функционална кост, която ще може да осигури за дълги години стабилна опора за имплантатното възстановяване. Костната атрофия след загубата на зъби се дължи на липсата на механично стимулиране и се засилва от натиска, оказван от протезите, а в дисталния сегмент - и от прогресивната пневматизация на максиларните синуси. Предназначението на материалите за костна аугментация е да доведат до достатъчно разрастване на костта, така че да има място за поставяне на имплантите. Днес, благодарение на напредъка в разбирането ни за клетъчния метаболизъм, има стремеж към създаването на синтетични материали, с цел да се регулира хирургичната травма и броя на интервенциите. Това се вижда и по броя на продуктите, предлагани на пазара.

PD VitalOs Cement е един сравнително нов синтетичен костен заместител, който е обстойно изследван върху животински модели. Въпреки че клиничното му приложение вече дава положителни резултати, има нужда от разработване и изследване на хистологичните данни в детайли. Целта на това изследване е да оцени победенето на PD VitalOs Cement при костна регенерация на атрофични участъци, с цел последващо имплантиране. Поведението се оценява посредством клинично и рентгенологично проследяване и хистологичен оглед за оценка на остеогенния потенциал на материала при шест пациента. Подбраните в това изследване индикации са елевация на синусния под и хоризонтална аугментация на гребена - две процедури, извършвани в два етапа, което позволява събирането на материал за хистологично изследване при поставя-

не на имплантите.

Въведение и литературен преглед

Успешната аугментация на гребена се постига при спазването на две условия: от една страна, здрава и функционална кост, която е в състояние да осигури години наред опора за имплантатно носеното протетично възстановяване, и от друга страна, достатъчен обем на костта за съхраняване на естетиката. Основната причина за използването на костозаместител е да се позволи тъканна регенерация чрез жизнеспособна, здрава и зряла кост в областта на планираните импланти. При пациентите се наблюдава различна степен на атрофия в горната и долната челюст. Това се определя от етиологията на зъбната загуба, системни здравословни проблеми, анатомия, травма, агенезия, и други фактори. Атрофията, при липса на стимулация на костта след загуба на зъби, се засилва от налягането, което ръбовеите на протезата оказват, а в дисталните участъци - и от прогресивната пневматизация на максиларните синуси. Първоначално алвеоларният гребен губи от ширината си, но не и от височината. Това явление започва вестибуларно и палатинално. То протича сравнително бързо, особено във фронталния участък на горната челюст, така че импланти с нормален размер не могат да се поставят, поради недостатъчната ширина на имплантатната ложка. Тежката костна загуба води до липсата на опора за меките тъкани, горната устна и лицевите меки тъкани, водеща до незадоволителен естетичен резултат.

Не трябва да се забравя, че след загубата на зъби, процесът на костна атрофия може да се намали или дори предотврати чрез поставянето на импланти, максимално скоро преди началото на прогресивния атрофичен процес. Двукратно натоварване, което

се предава чрез имплантите към максиларните алвеоли, стимулира костта и допринася за намаляване и дори предотвратяване на прогресивната костна атрофия. Когато обаче тези условия не бъдат постигнати, е необходи-

мо да се възстанови загубената кост чрез различни техники и материали. Съвременната тенденция е да се използват хирургични техники, които да са колкото се може малко инвазивни и с по-голяма предсказуемост.

Необходимостта от корекция на костните дефекти доведе до разработването на синтетични материали, които пресъздават биологичните характеристики, необходими за костния графтинг. Обикновено автогенният кос-



Вашият метод - Нашите материали



Химтрейд-Комет ООД

ЗА ПРОФЕСИОНАЛИСТИ

1612 София, жк Лагера, бл.59
бул. Цар Борис III 12
тел/факс: 02/953 13 10, 951 50 33
e-mail: chimtrd@yahoo.com
www.chimtrade-komet.com

А и С силикони, както и алгинати, подходящи за:
- двойна отпечатъчна техника;
- двойно-смесителна.



BISICO Exakt N

С силикон, съдържащ полисилоксани, силициев диоксид, пигменти.

Коригиращ силикон с чудесна течливост.

450 ml (2 туби x 225 ml)

BISICO Universal Paste Hardener

втвърдяването се иницира чрез добавяне на универсална паста втвърдител.

Червеният цвят на пастата позволява лесен визуален контрол на процеса на смесване.



Туба 45 g

Универсална паста - втвърдител подходяща за всички видове втвърдяващи се силикони на Bisico.

Материали за временни коронки и мостове

BISICO Provi Temp K

предлага се в три цвята:
A1, A2 и A 3,5



флакон 50 ml

BISICO Provi Bond K

временен материал за залепване на мостове и корони без евгинол, проявяващ идеални адхезивни свойства.



флакон 25 ml

Използват се за изработване на временни корони и мостове; Прилагат се директно чрез микро-диспенсер 4:1 или чрез смесване на течния и прахообразния компонент с шпатула.