

НОВИНИ

→ СТР. 4

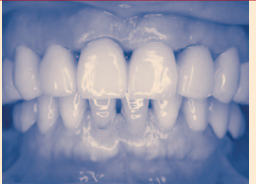

### Платформата на DT Study Club – вече и в България

Скоро и България ще се включи към международната група на DT Study Club с локално разработена платформа, адаптирани случаи на български език и интерактивна връзка с водещи специалисти по цял свят.

ПРАКТИКА

→ СТР. 6



### Клинични приложения на Er:YAG лазерите при пародонтално лечение

Използването на лазери в клиничното зъболечение става все по-разпространено. При третирането с лазер пациентите често нямат нужда от локална анестезия през фаза I от пародонталното лечение.

СПЕЦИАЛНО



Всичко за IDS 2011 четете в специалното ни приложение в броя, посветено на най-голямото събитие в денталния бранш за 2011 г. Накратко – отлични изложбени резултати и приовдигнато общо настроение, висока степен на удовлетворение от страна на посетителите и огромен интерес към иновациите.

СЪБИТИЯ

→ СТР. 1-2



### Всеки може да има усмивка на знаменитост

В интервю с Dental Tribune г-р Емануел Лейлев, директор на Центъра за козметично зъболечение на Ню Йорк, говори за своята високоспециализирана практика в Манхатън, за страстта си към козметичното зъболечение, за това, как той може да променя живота на хората и какво е да работиш със знаменитости.



## IDS 2011 – един истински успешен проект в разцветта си

Най-голямото международно дентално изложение в цифри показва следното – 115 000 посетители от 148 страни, увеличаване на посещаемостта с 9%, 1956 изложители от 58 страни, 145 000 m площ, огромен брой чужди посетители. Тазгодишното събитие постигна своеобразен рекорд, като успя да увеличи мащаба си с една изложбена палата. Тридесет и четвъртото издание

на Международното дентално изложение (IDS) в Кьолн, състояло се между 22 и 26 март, за пореден път фокусира вниманието към себе си на целия интернационален дентален свят. Тази година се оказа повече от успешна за IDS, а денталният сектор беше удовлетворен от постигнатите резултати.

Екип на „Дентал Трибюн“ за поредна година посети изложението в Кьолн, за да го отрази за вас в специалното приложение за IDS на стр. 9–12.

## Приключи първият етап от конкурса „Усмивка на годината 2011“

Официалната церемония по награждаването ще се проведе на 20 април в Центъра за култура и дебат „Червената къща“

ТАНЯ ДОСЕВА

На 20 март приключи срокът за подаване на кандидатурите за участие в националния конкурс „Усмивка на годината 2011“. И тази година конкурсът стана възможен благодарение на активните кандидати и интересните случаи, които ни предоставиха. В първия етап се включиха 13 участници с общо 17 случая в следните категории – „Имплантологичен случай“ (2 случая), „Керамични възстановявания“ (4 случая), „Комплексно естетично възстановяване“ (2 случая), „Композитни възстановявания“ (2 случая), „Ортодонтички случай“ (4 случая), „Червена естетика“ (3 случая).

**Журието в състав:** г-р Гернот Мьорих, г-р Селар Франсис, г-р Ходор Факих, г-р Нели Николова, г-р Нико-

лай Николов, г-р Иван Минчев, г-р Агряна Йосифова, г-р Красимир Недевски, доц. Лаура Андреева, г-р Донка Станчева-Забуртова, г-р Веселина Филипова, г-р Цеца Вергилова, Димитър Шере-

кусия и финалното определяне на победителите в отделните категории, както и големия победител в конкурса.


Тържествената церемония по награждаването ще се състои на 20 април в Центъ-

госега се присъждаха на победителите в отделните категории, отличените специалисти ще си тръгнат и със специално изработена авторска статуетка.

Големият победител в конкурса получава и още една награда, осигурена от Planesa – незабравимо пътуване за двама до Финландия, неколкодневен престой в гостоприемния град Хелзинки и посещение на завода на Planesa там, където победителят ще има възможността да задоволи любопитството си за всички интересни истории, последните новости около различни продукти и, разбира се, информация от кухнята.

Конкурсът „Усмивка на годината“, организиран от „Дентал Трибюн България“, се осъществява с подкрепата

стр. 2 →



метски, Константин Фиалковски, Уляна Винчева, имаше задача да оцени анонимните кандидатури до края на март. Датата 6 април е геният, в който журието се събира за традиционната дис-

кусия и финалното определяне на победителите в отделните категории, както и големия победител в конкурса. Тържествената церемония по награждаването ще се състои на 20 април в Центъ-



## РЕДАКЦИОННО

## Уважаеми читатели,

Без съмнение водещата тема този месец е наскоро приключило Международно дентално изложение IDS в Кьолн. Събитието предложи богата гама нови продукти и отлични възможности за обмен на информация, комуникация с партньори и нови бизнес планове. Изложители, посетители и представители на медиите останаха възхищени. Защото неочаквано за всички, тазгодишното изложение постигна своеобразен рекорд, като успя да увеличи мащаба си с

една изложбена палата и отчете още – 115 000 посетители от 148 страни, увеличаване на посещаемостта с 9%, 1956 изложители от 58 страни, 145 000 m<sup>2</sup> площ, огромен брой чужди посетители.

За всички, които не успяха да отидат на IDS, представяме в няколко страници най-интересното от мащабното събитие (стр. 9–12).

Връхновяващата вълна на IDS в Кьолн не подмина и нашия екип, който в желанието си да е добър партньор на българския зъболекар стартира няколко нови проекта и инициативи, на кои-

то ще ви направим свидетели съвсем скоро.

Издателството ни ще прибави нов продукт към портфолиото си, който ще бъде реализиран специално за изложението „Булмедика/Булдентал“. Името на изданието ще е today Sofia и ще е по лиценз на Dental Tribune International. По-големият бран на този проект е официалното издание за IDS в Кьолн – today IDS (стр. 5).

За първи път България ще има свой български интерактивен сайт за дентално обучение. DT Study Club ще представлява локално раз-

работена платформа, адаптирани случаи на български език и интерактивна връзка с видни специалисти по цял свят (стр. 4).

И една изненадваща приятна новина – от тази година българският участник и голям победител в „Усмивка на годината 2011“ автоматично ще получи възможност за участие в международна арена (виж по-долу).

Надяваме се заедно да постигаме и напредък в общите ни успехи.

Приятни и полезни минути с в-к „Дентал Трибюн“!

## Стартира българското издание на Dental Tribune online

България намери място в международния сайт на Dental Tribune. Отскоро страницата ни може да бъде открита в електронното пространство на адрес: [www.dental-tribune.com](http://www.dental-tribune.com), където ще се качва всякаква вид нова информация относно събития, интервюта, новини от денталния бранш, изцяло на български език.

Не е учудващо, че търсачката Google класира [www.dental-tribune.com](http://www.dental-tribune.com) сред най-

изчерпателните, актуални и влиятелни уебсайтове в денталната сфера, с ежечасно опресняване на информацията от кореспондентите и издателите на Dental Tribune по целия свят.

Международният сайт ще дава възможност на всички търговски компании от България, които искат да достигнат с посланията си до потребителите на сайта, да се рекламират. **DT**

Новата българска страница на сайта можете да видите на: [www.dental-tribune.com](http://www.dental-tribune.com)



## Приключи първият етап от конкурса „Усмивка на годината 2011“

→ стр. 1

на Българския зъболекарски съюз, както и на всички професионални организации в сферата на денталната естетика в страната. Генерален спонсор на събитието е Vital Dens, спонсори – Fidenta, MiPlant, Colgate

и Planmesa. Успешното развие на локалната инициатива за конкурс от подобно естество гаде отразяване в международен план – Dental Tribune International учредиха свои Dental Tribune Awards с участници от цял свят в общо 14 категории.

Българският участник

и голям победител в „Усмивка на годината 2011“ автоматично ще бъде номиниран в международния конкурс Dental Tribune Awards - награди, връхновени от българския проект. Повече информация ще предоставим допълнително.

Пожелаваме успех на всички участници и вярва-

ме, че всеки един от тях заслужава признание за своята работа и всеотдайност в професията.

Подробно отразяване на конкурса, журирането и церемонията по награждаването очаквайте в следващия ни брой. **DT**

## КОМБИНИРАНА ЕНДОДОНТСКА СИСТЕМА all-in-one: АПЕКСЛОКАТОР, ЕНДОМОТОР И ОБТУРАЦИЯ С DOWNPACK+BACKFILL

## Вече се предлага в три варианта:

**EndoPilot Comfort Plus** - Включва всички компоненти на системата: апекслокатор, ендомотор и обтурация.  
Цена - 6000 лв.

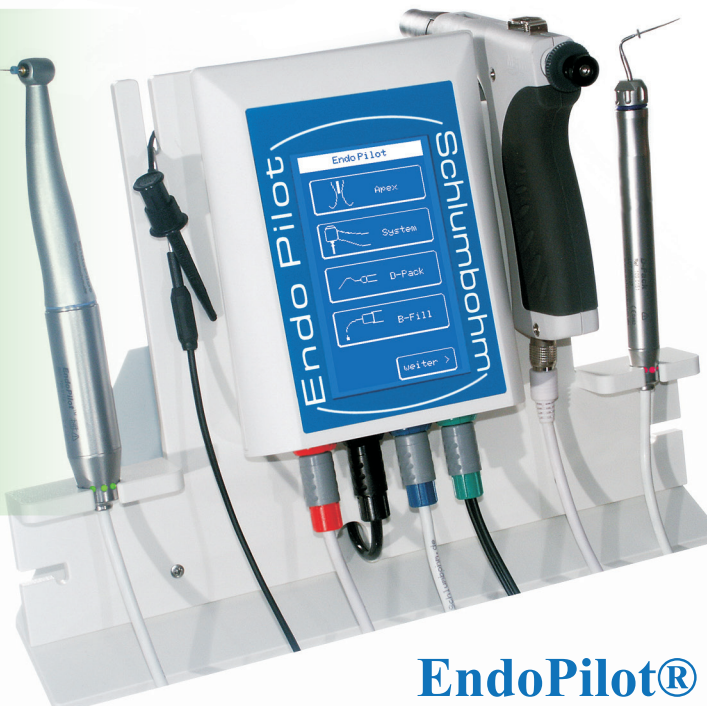**EndoPilot Comfort** - Включва ендомотор и апекслокатор. С възможност за допълване на системите за обтурация.  
Цена - 4050 лв.

**EndoPilot Oburation+Apex** - Включва двете системи за обтурация DownPack и BackFill и апекслокатор.  
Цена - 3650 лв.

- EndoPilot се предлага с възможност за избор на реципрочна въртене.
- Зададени индивидуални стойности за инструментите на 19 различни машинни системи.

Представител за България:  
Ексел Дент ЕООД  
1000 София, ул. Кърняградска 14  
тел.: 02/986 3568, 02/986 6288  
e-mail: [office@excelldent-bg.com](mailto:office@excelldent-bg.com)  
[www.excelldent-bg.com](http://www.excelldent-bg.com)

Производител:  
Schlumbohm GmbH, Германия  
[www.schlumbohm.de](http://www.schlumbohm.de)



EndoPilot®

## International Imprint

Licensing by Dental Tribune International  
Publisher Torsten Oemus  
Group Editor  
Daniel Zimmermann  
[newsroom@dental-tribune.com](mailto:newsroom@dental-tribune.com)  
+49 341 48 474 107

Editors  
Claudia Salwiczek  
Anja Worm  
Editorial Assistant  
Yvonne Bachmann  
Copy Editors  
Sabrina Raaff  
Hans Motschmann  
Publisher/President/CEO  
Torsten Oemus

Sales & Marketing  
Peter Witteczek  
Antje Kahnt

Director of Finance & Controlling  
Dan Wunderlich  
Marketing & Sales Services  
Nadine Parczyk

License Inquiries  
Jörg Warschat

Accounting  
Manuela Hunger

Business Development Manager  
Bernhard Moldenhauer

Project Manager Online  
Alexander Witteczek

Executive Producer  
Gernot Meyer

International Editorial Board

Dr Nasser Barghi, USA – Ceramics  
Dr Karl Behr, Germany – Endodontics  
Dr George Freedman, Canada –

Aesthetics  
Dr Howard Glazer, USA – Cariology

Prof Dr I. Krejci, Switzerland – Conservative Dentistry

Dr Edward Lynch, Ireland – Restorative

Dr Ziv Mazar, Israel – Implantology

Prof Dr Georg Meyer, Germany – Restorative

Prof Dr Rudolph Slavicek, Austria – Function

Dr Marius Steigmann, Germany – Implantology

© 2011, Dental Tribune International GmbH. All rights reserved.

Dental Tribune makes every effort to report clinical information and manufacturer's product news accurately, but cannot assume responsibility for the validity of product claims, or for typographical errors. The publishers also do not assume responsibility for product names or claims, or statements made by advertisers. Opinions expressed by authors are their own and may not reflect those of Dental Tribune International.

Dental Tribune International  
Holbeinstr. 29, 04229 Leipzig, Germany

Tel.: +49 341 4 84 74 302

Fax: +49 341 4 84 74 173

Internet: [www.dental-tribune.com](http://www.dental-tribune.com)

E-mail: [info@dental-tribune.com](mailto:info@dental-tribune.com)

Regional Offices

**Asia Pacific**  
Dental Tribune Asia Pacific Limited  
Room A, 20/F, Harvard Commercial Building, 111 Thomson Road, Wanchi, Hong Kong

Tel.: +852 3113 6177 | Fax: +8523113 6199

**The Americas**  
Dental Tribune America  
116 West 23rd Street, Ste. 500, New York, N.Y. 10011, USA

Tel.: +1 212 244 7181

Fax: +1 212 224 7185

## Офис България

Издава Dental Tribune България ЕООД

София 1421, жк „Лозенец“, ул. „Луна“ 2, ет. 1, ап. А

мел./факс: +359 2/963 000 9

[office@dental-tribune.net](mailto:office@dental-tribune.net)

[www.dental-tribune.net](http://www.dental-tribune.net)

Действителен собственик:

Уляна Винчева

Предоставяната информация е съгласно чл. 7а, ал. 3 от ЗЗДЦП.

Управител

Уляна Винчева

Редактори

г-р Владимир Ашукоев

г-р Надежда Куюмджиева

Дизайн и предпечат

Антоанета Волева

Превод

г-р Надежда Куюмджиева

г-р Светослав Пемков

Коректор

Гая Христова

Офис организатор

Михаела Иванова

Автори в броя

Даниел Цимерман, Тая Досева, Ивон

Бахман, проф. Тци Канг Пенг

Печат: Спектър АД

Българското издание на Dental Tribune

е част от групата Dental Tribune

International – международно издание

на 20 езика, разпространявано в над

55 държави.

Съдържанието, преведено и публикувано

в този брой от Dental Tribune International, Германия, е с авторското

право на Dental Tribune International GmbH. Всички права запазени. Публикувано с разрешението на Dental Tribune International GmbH, Holbeinstr. 29, 04229, Leipzig, Германия. Възпроизвеждането по какъвто и да било начин и на какъвто и да е език, изцяло или

частично, без изрично писмено разрешение на Dental Tribune International GmbH и Dental Tribune България ЕООД е абсолютно забранено. Dental Tribune е запазена марка на Dental Tribune International GmbH.

Редакцията не носи отговорност за съдържанието на публикуваните реклами в броя.



# Международната изложба „Булмедика/Булдентал“ представя тенденции и иновации в медицината

**И**нтер Експо център–София отново ще превърне своите зали в модерно обзаведени здравни заведения. Въпросите за новите модели клинично-лабораторна и диагностична апаратура, кои инструменти, реактиви и други продукти за лечение са навлезли в прогресивната практика и как може да ги срещнем в нашите кабинети, ще намират своя отговор.

От 17 до 20 май т.г. територията на изложбения комплекс ще бъде изцяло на разположение на 45-ата международна изложба „Булмедика/Булдентал“ и всички медици, които я очакват с нетърпение.

Възможностите за полезни контакти тази година растат. Освен традиционните участници – производители и търговци на продукти, техника и оборудване от България, Австрия, Ита-

лия, Чехия и др., ще има и нови компании от Германия, Полша, Италия, Русия, Република Южна Корея, Китай и други държави. За трета поредна година авторитетни медицински фирми от Република Чехия избират колективното участие. Отново ще има национално представяне на фирми от Република Южна Корея, които ще демонстрират своите продукти на обособени зони в медицинския, респективно в денталния сектор на изложбата. Предвижда се колективно участие на фирми от Италия.

Дните на „Булмедика/Булдентал“ се свързват и с едни от най-горещите дискусии по важни теми на здраветопазването. С интерес се очаква тридневната конференция „Пациентите и лекарите за донорство и трансплантации“, организирана с подкрепата на Българския лекарски съюз. Асоциация Sofia Dental Meeting и аген-

ция „Булгарреклама“ подготвят атрактивна образователна програма от практически курсове и лекции в областта на денталната медицина, представени от водещи български и чуждестранни специалисти.

Вестник „Дентал Трибюн“ продължава традицията на националния конкурс „Усмивка на годината“ и отново ще представи постерна сесия за участниците в тазгодишното издание на конкурса. Освен това, с мисъл и грижа за хората от лекарското съсловие и в сътрудничество с агенция „Булгарреклама“, медията започва издаването на вестник за посетители и изложители, посветен специално на „Булмедика/Булдентал“, на новите и оригинални експонати и интересните събития на изложението. Новият проект, който ще носи името TODAY, е по лиценз на Dental Tribune International и е официално издание за изложени-



ето IDS в Кьолн.

По този начин световноизвестният бизнес гайг TODAY, обслужващ IDS и големите дентални изложения по света, за първи път ще се реализира в България. Повече информация за проекта четете на стр. 5 в броя.

За специалистите от болници и извънболнични лечебни заведения, диагностично-консултативни центро-

рове, медицински и дентални клиници съпътстващата програма на „Булмедика/Булдентал“ ще представи още редица лекции, семинари и презентации на техника и продукти от здравната практика. **DT**

За повече информация: [www.bulmedica.bg](http://www.bulmedica.bg)

## Съвместна инициатива на асоциация „София Дентал Мийтинг“ и IEC по време на „Булдентал“

**П**о време на тазгодишното издание на „Булмедика/Булдентал“ в специално изградена стъклена зала в изложбена зала 4 на Интер Експо център ще се състоят серия от практически курсове от известни лектори, познати ни от „София Дентал Мийтинг“. В рамките на четирите изложбени дни ще се проведат 6 уъркшопа, а залата ще бъде оборудвана по подобие на тези на есенния конгрес. През последния ден на изложението залата ще бъде демонтирана, като на нейно място ще бъде оформена зона за лекции, която ще предложи на присъстващите богата и разнообразна програма и ще е със свободен достъп за участниците в изложбата, включвайки 100 седящи места. В лекционната и практическата програма на събитието ще участват повече от 12 известни български и чуждестранни лектори. Ще бъде проведена и трансляция на операция на живо – нова техника на синус-лифт с поставяне на импланти от дентална клиника, която ще бъде излъчвана в залата и на екрани, разположени около нея, свободна за наблюдение на широката аудитория.

До залата ще бъде разположен специален фантом, който пресъздава отлично реалните клинични условия,

всеки посетител на IEC ще може да постави имплант или да направи синус-лифт, да изпробва костозаместителна терапия или просто да наблюдава демонстрациите на колегите си.

Темите на курсовете ще бъдат: „Водена костно-тъканна регенерация. Съвременни техники на синус-лифт“ – лектор: г-р Набих Нагер, Ливан; „Въведение в имплантологията. От диагнозата до планирането. Хирургичен протокол за поставяне на импланти“ – лектор: г-р Набих Нагер; „Директна трансляция на операция на живо от дентална практика „Вилем“ – операцията ще се извърши от г-р Нагер и ще бъде предавана пряко на екраните в залата. „3D – CBVT диагностика. Триизмерни образи в стоматологичната практика. Разчитане, диагноза и анализ. Приложение на CBVT в имплантологичното планиране и при изработване на хирургични водачи“ – лектор: г-р Джонатан Флайнър; „Препарация за металокерамични коронки. Техники и методи на препарация“ – лектор: г-р Ал. Клочков; „Видове протетични подходи при лечение с импланти, техники на взимане на отпечатък. Различни протетични решения – избор на подходящи нагстройки. Оклузия върху импланти“ – лектори: г-р Димитър Филчев, зъботехник Д. Бистрев. **DT**

**New!**

**SybronEndo**  
Sybron Dental Specialties

## Endo anywhere with System B Cordless.


### Freedom of movement. No down time.

System B™ Cordless obturation devices provide the convenience and freedom of cordless electronics. Perform endodontic procedures anywhere without restriction. And unlike competitive devices, System B Cordless units don't limit you with a charging base. When you need a recharge, simply pop in another battery. There's never any downtime.

### Ergonomically advanced.

**Less fatigue.**  
The System B Cordless Pack unit heats up and cools almost instantly, allowing for quick separation bursts and minimizing the possibility of patient discomfort. It comes with 4 tip sizes and tapers for use in any size canal. The Pack unit's lightweight, 360° activation ring allows easy access to any part of the mouth and reduces the possibility of hand fatigue. System B Cordless devices have variable temperature settings for use with gutta percha or Resilon.

For more information contact authorized SybronEndo dealer in your country.



“SybronEndo's System B Cordless is now my obturation device of choice.”

Dr. L. Stephen Buchanan  
Santa Barbara, California



**System B™ Cordless**  
OBTURATION





Издателят на DTI Торстен Оймус (влясно) връчва първата награда Dental Tribune на Робърт Готландър. (DTI/Photo by Yvonne Bachmann, DTI)

## DTI разширява печатната си платформа с дигитална

ДАНИЕЛ ЦИМЕРМАН

Лицензионните партньори на Dental Tribune International (DTI) пристигнаха в Кьолн на 19 март за 7-ата Годишна среща на из-

дателите на Dental Tribune International. DTI е най-голямата дигитална издателска мрежа и към момента е съставена от 28 партньора по целия свят, които издат прогукти на група-

та на 22 различни езика. На срещата, която традиционно се провежда преди Международното дигитално изложение (IDS), бяха приветствани нови лицензионни партньори от Словения, Холандия, Чехия и Словакия.

Според издателя и изпълнителен директор Торстен Оймус посетителите на сайта [www.dental-tribune.com](http://www.dental-tribune.com) ще имат възможност да публикуват и търсят обяви за работа и класифицирани реклами по целия свят, както и в рамките на собствената си страна. Оймус представи и безплатно приложение за iPhone и iPad, което съдържа избрани нови статии и видеа на различни езици от мрежата на DTI.

По време на IDS издателите от DTI публикуваха всекидневно издание за изложението – вестника TODAY, в кооперация с немската сродна компания Oemus Media.

DTI представи и първия носител на глобалната Dental Tribune награда, създадена с цел да отличи значимите професионалисти, екипи и практики в стоматологията, проявили активен интерес и отчели продължително професионално развитие. Носителите на наградата ще бъдат избрани чрез гласуване онлайн от жури – техни колеги, съставено от над 650 000 дигитални професионалисти, които четат изданията на Dental Tribune по света – в хартиен, дигитален и онлайн формат.

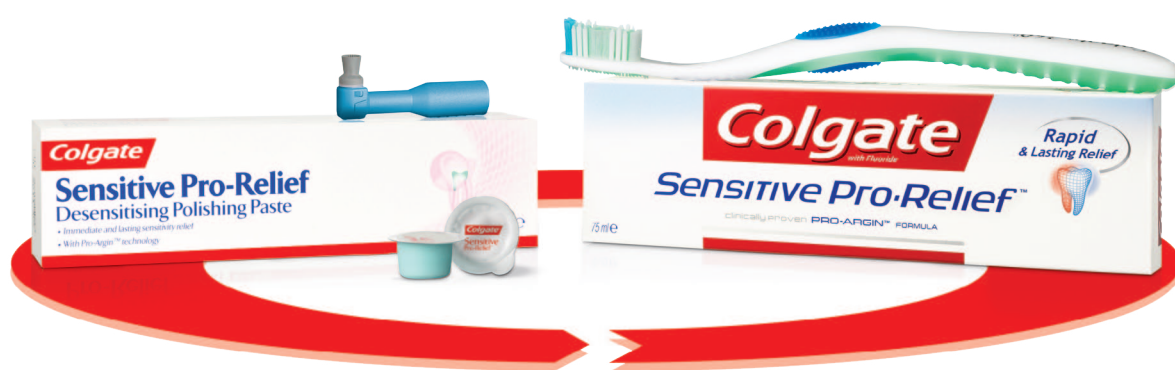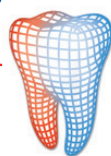
Торстен Оймус сподели, че има 15 възможни категории за номинации, сред които са: „Цялостно постижение“, „Иновация в стоматологията“ и „Дигитален лектор на годината“. Категориите са избрани чрез онлайн гласуване и ще бъдат публикувани на сайта на Dental Tribune [www.dental-tribune.com](http://www.dental-tribune.com).

По време на срещата Оймус даде за пример локалния български проект „Усмивка на годината“, който успешно се реализира за 4-та поредна година в България. Той обяви също, че големият победител в конкурса „Усмивка на годината“ ще бъде автоматично номиниран за първото издание на глобалните Dental Tribune награди.

Централното управление на DTI е базирано в Лайпциг, Германия, и разполага с множество локални офиси в по-големите градове по света, като Хонконг и Ню Йорк. Портфолиото на издателската група на DTI включва повече от 100 вестника и списания в 90 страни по света и е подкрепено от постоянното текущо образование, предлагано чрез платформата на Dental Tribune Study Club ([www.DTStudyClub.com](http://www.DTStudyClub.com)). DT

## Sensitive Pro-Relief™

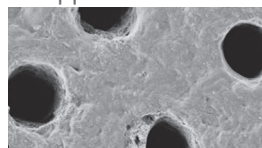
### ЛЕЧЕБНА ПРОГРАМА



Представяме Ви незабавно\* облекчение на чувствителността, което пациентите могат да вземат ВКЪЩИ

#### Революционна Pro-Argin™ технология

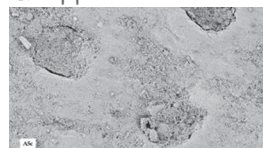
ПРЕДИ<sup>1</sup>



In vitro СЕМ на нелекувана дентинова повърхност

Тубулите, които причиняват чувствителност са отворени

СЛЕД<sup>1</sup>



In vitro СЕМ на дентинова повърхност след апликация

Тубулите са запушени за незабавно и продължително облекчение

С Pro-Argin™ технологията най-накрая осигуряваме незабавно\* и продължително облекчение на дентиновата свръхчувствителност, използвайки лечебната програма на Colgate® Sensitive Pro-Relief™.

- Десенситизираща полирна паста за професионална употреба
- Паста за зъби за ежедневна домашна употреба

Pro-Argin™ технологията работи посредством естествени процеси на запушване на дентиновите тубули като привлича аргинина и калциевия карбонат върху дентиновата повърхност формирайки защитен слой, който предоставя незабавно облекчение.<sup>2</sup>

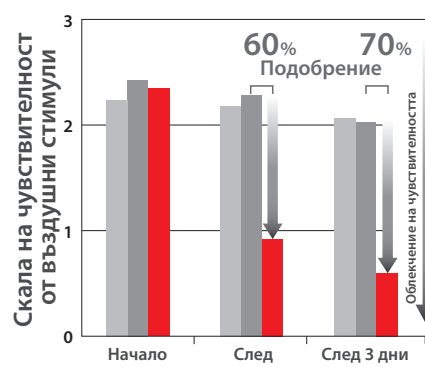
\*Незабавно облекчение постигнато чрез директна апликация на пастата за зъби чрез масажиране на чувствителния зъб за 1 мин.

Цитирани научни изследвания:

1. Petrou I et al. *J Clin Dent.* 2009;20(Spec Iss):23-31.
2. Cummins D et al. *J Clin Dent.* 2009;20(Spec Iss):1-9.
3. Nathoo S et al. *J Clin Dent.* 2009;20(Spec Iss):123-130.

#### Революционни резултати

Незабавно облекчение, постигнато с директна апликация на пастата за зъби посредством втриване върху чувствителния зъб за 1 минута и продължително облекчение с четкане на зъбите два пъти дневно<sup>3</sup>



Нанесена директно върху чувствителния зъб с върха на пръста и масажни движения за 1 минута, Colgate® Sensitive Pro-Relief™ предоставя незабавно облекчение на чувствителността, в сравнение с позитивния и негативния контрол. Облекчението бе потвърдено след 3 дневно четкане, два пъти дневно.

■ Colgate® Sensitive Pro-Relief™ паста за зъби  
 ■ Позитивен контрол: Паста за зъби с 2% калиеви йони  
 ■ Негативен контрол: Паста за зъби само с 1450 ppm флуор

Посетете [www.colgateprofessional.co.uk](http://www.colgateprofessional.co.uk) за да научите как незабавното облекчение на дентиновата свръхчувствителност може да повлияе на вашата практика.

Colgate

YOUR PARTNER IN ORAL HEALTH

[www.colgateprofessional.co.uk](http://www.colgateprofessional.co.uk)

BULDENT

Правилният продукт е от значение!

Официален дистрибутор на десенситизираща полирна паста Colgate Sensitive Pro-Relief

Булдент ООД  
 ул.Демир капия 56  
 0700 16 101  
 т/ф: 02 / 936 06 44  
[www.buldent.eu](http://www.buldent.eu)



## Месец на детското зъбно здраве

**Ф**акултетът по дентална медицина при Медицинския университет – Пловдив с подкрепата на Българския зъболекарски съюз, Wrigley's–България и STS Cosmetic организира Месец на денталната профилактика и оралното здраве на децата до 18 години. Инициативата, която се провежда за пета поредна година, продължава от 19 март до 19 април 2011 г., а проектът се казва „Красива усмивка“. Патрон на проявата е ректорът на МУ–Плов-

див гоц. г-р Георги Паскалев.

На 19 март 2011 г. (събота) в Катедрата по детска дентална медицина се състоя празник за децата „Красива усмивка“. В него традиционно бяха поканени да участват деца с увреждания на слуха, със специфични здравословни проблеми, както и в неравностойно социално положение. На всички желаещи бяха направени безплатни прегледи, специализирани консултации, беше предложен и индивидуален план за лечение на зъбите.

Финансирането е осигурено от Медицинския универ-

ситет–Пловдив. От него могат да се възползват децата не само от Пловдив, но и от цялата област, а организаторите заявиха, че нито едно дете няма да бъде върнато.

Основна цел на благотворителните инициативи е да се популяризират възможностите на Катедрата по детска дентална медицина за безплатни прегледи, консултации и лечение. В инициативата ще се включат 200 студенти, 16 преподаватели и трима докторанти от Факултета по дентална медицина–Пловдив. През минала-



та година над 500 деца са се възползвали от услугите, които предлагат безплатно пловдивските зъболекари в рамките на благотворителната кампания, каза проф. г-р Мария Куклева, зам.-декан на факултета и ръководител на Катедрата по детска дентална медицина–Пловдив.

У нас през 2010 г. са извадени 9 хил. зъба на деца до 18 години, съобщиха председателят на Българския зъболекарски съюз г-р Николай Шарков. Лоша лична хигиена, нездравословно хранене, ненавременно лекуване на зъбите са в основата на стряскащата статистика. **DT**

## Today стъпва на „Булмедика/Булдентал 2011“

**С**ветовноизвестният бизнес гайд за посетители и изложители, обслужващ IDS и големите дентални изложения по света, за първи път ще бъде осъществен в България.


„Дентал Трибюн България“ ще прибави нов продукт към портфолиото си, който ще бъде реализиран за изложението Булмедика / Булдентал в дните 17–20 май 2011 г. Той е по лиценз на Dental Tribune International и представява официалното издание за изложението IDS в Кьолн. Проектът Today съществува успешно вече 10 години. Българският Today има амбицията да пред-



стави всичко най-интересно от изложението в България, а изчерпателността му ще е предпоставка за голямото търсене от страна на изложители и посетители. 10 дни преди всяка изложба изданието ще бъде безплатно разпространявано до всички во-

деци български зъболекари, вносители, дилъри и дистрибутори. Българският Today ще може да се намери и във всички точки на изложението, като по този начин ще даде възможност на участниците и посетителите да бъдат постоянно и качествено информирани за случващото се на територията на Интер Експо център в столицата, където ще се състои по традиция „Булмедика/Булдентал“. Очаквайте всичко около новите продукти, фирми, интригуващи лица и различни бизнес перспективи – вече и на български с Today. Проектът се реализира съвместно с Агенция „Булгарреклама“. **DT**

## DT Study Club – вече и в България



**О**тчитайки всички новости, които непрекъснато се появяват в денталната индустрия, не е случайно, че на много практикуващи специалисти им е трудно постоянно да следят информационния поток. Навлизането на нови продукти и техники е едно от основните предизвикателства пред зъболекарите днес. И това в най-голяма степен се отнася за онези, които имат собствена практика.

Платформата на DT Study Club, създадена от Dental Tribune International, има за цел да помогне на специалистите интерактивно да развиват своите умения, да учат нови неща в неформална среда и да са посто-

янно в час с последните световни дентални тенденции. DT Study Club предоставя възможността стоматолозите да натрупат необходимите знания по различни теми чрез опита и анализа на техни колеги, както и чрез директните лекции на изтъкнати специалисти в областта. DT Study Club дава шанс за множество професионални онлайн срещи между колеги в различни краища на света, като по този начин могат да обменят опит в спокойна и максимално удобна за всички среда, в подходящо за участниците време.

Онлайн присъствието на DT Study Club издига идеята на още по-високо ниво. Интерактивното обучение предоставя най-добро от раз-

личните култури и дава поглед върху нови професионални перспективи.

Скоро в България ще се включи към международната група на DT Study Club, с локално разработена платформа, адаптирани случаи на български език и интерактивна връзка с видни специалисти по цял свят.

Разработената от „Дентал Трибюн България“ платформа на DT Study Club ще включва интерактивни онлайн курсове на живо по всяко време на денонощието 7 дни в седмицата; дискусийни форуми; видеоревию на продукти; прегледи на клинични случаи. **DT**

За повече информация посетете сайта: [www.dtstudyclub.com](http://www.dtstudyclub.com)

**Carestream DENTAL**  
**Промоцията продължава!**  
**Обадете се сега!**

**Kodak 2100**  
**Kodak 2200**

**Система за екстраорална образна диагностика**  
**Комбинира панорамна и 3D технология**

**Интраорални високочестотни кугели**

**Kodak 9500 3D компютър-томограф с коничен лъч**

**Дигитални сензори**

**New**  
**Kodak RVG 6500 Wireless**

**БЕЗПЛАТНО!**

Първият безжичен (Wi-Fi) RVG сензор По-бърз и много сигурен трансфер на образа Най-високата реална резолюция на пазара 20 lp/mm Съвместим с iPod и iPhone

Представител за България: **АЛБА ТМ**  
 1233-София, ул. Клокотница 35-37  
 Тел./Факс: 02-9314719, 02-8320067  
 e-mail: [carestream\\_albatm@abv.bg](mailto:carestream_albatm@abv.bg)  
[www.albatm-carestreamhealth.com](http://www.albatm-carestreamhealth.com)

**Kodak Dental Systems**



# Клинични приложения на Er:YAG лазерите при пародонтално лечение

ПРОФ. ТЦИ КАНГ ПЕНГ, DDS, MS, PhD

Използването на лазери за лечението на пародонтални заболявания е особено индицирано при пациенти с неблагоприятни медицински състояния. При третирането с лазер пациентите често нямат нужда от локална анестезия през фаза I от пародонталното лечение. В тази статия оценяваме потенциала на новия Er:YAG лазер (LiteTouch, Syneron) при различни пародонтални процедури, включително гингивектомия, редуциране или елиминиране на пародонтални джобове, хирургия с ламба и угължаване на корони. Лазерът Er:YAG е безопасен и по-контролиран, когато се използва за срязване на меки и костни тъкани, но не осигурява добри хемостатични свойства при агресивна пародонтална хирургия.

## ВЪВЕДЕНИЕ

Използването на лазери в клиничното зъболечение става все по-разпространено. Дори се изказват мнения, че се преминава през промяна в парадигмата благодарение на семейството ербиеви лазери, включващо Er:YAG (2940 nm) и Er,Cr:YSGG (2780 nm), които имат много сходни свойства и осигуряват отлична абсорбция във водата на меките и твърдите тъкани и на хидроксиапатита<sup>2,3</sup>. Ербиевите лазери контурират костните структури, без да увреждат зъбните тъкани, чрез използването на охлаждащ воден спрей при процедури върху твърдите тъкани, като апаратите могат да бъдат превключвани за работа върху меките тъкани<sup>4</sup>.

Използват се различни типове лазери при нехирургично пародонтално лечение като алтернатива или като допълнителна процедура към механичното почистване и кондициониране на корените<sup>5-8</sup>. Петгодишно клинично изследване показва, че подпомогнатата с Er:YAG лазер пародонтална хирургия с ламба върху зъби с единични корени има за резултат по-голямо редуциране дълбочината на пародонталните джобове, като се постига клиничен атачмънт, сравним с резултатите при конвенционалното лечение, посред-

ством модифицираната процедура с ламба на Widman<sup>9</sup>.

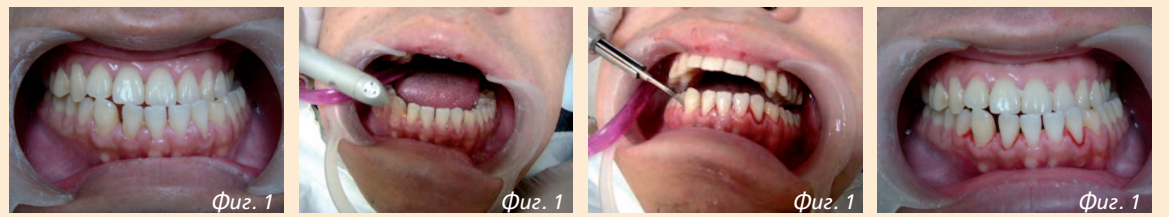Клинични изследвания и разработки показват, че ербиевите лазери са индицирани за работа върху всички орални тъкани и за всички нива на абсорбция във водата на меките и твърдите тъкани. Ербиевите лазери имат качеството да отстраняват кариеза в емайла и дентина с използването на много по-малки количества местен анестетик или изобщо без такъв<sup>2,10-12</sup>. Светлината на ербиевия лазер може да бъде използвана в пародонтологията като допълнително средство към конвенционалната терапия (фаза I)<sup>13,14</sup> или в пародонталната хирургия<sup>9,17</sup>, тъй като периодонциумът се състои от твърди и меки тъкани. Това дава възможност на зъболекарите да осъществяват широк набор от клинични процедури в областта на пародонтологията с подобрени резултати за пациента, по-малка травматичност и редуцирани постоперативни усложнения. Фотоните на лазера Er:YAG се насочват точно към хромофора на молекулярната вода в калцифицираните тъкани, но не и към калцифицираните структури сами по себе си.

През 2006 г. Syneron Medical в Израел разработва новия LiteTouch Er:YAG за използване в зъболечение. В този апарат лазерът е включен изцяло в оконечника, като е премахната нуждата от проводна система с оптични влакна.

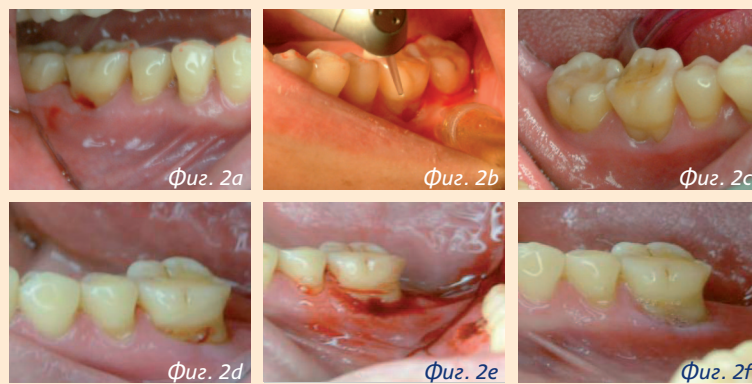
Целта на тази статия е да опише използването на този Er:YAG лазер при различни пародонтални процедури, като почистване на налети и кондициониране на корени, гингивектомия, елиминиране на джобове и хирургия с ламба. С последните постижения в тази достъпна днес система за директно доставяне на лазера практикуващите могат да използват лазерите върху твърдите и меките тъкани безопасно и предсказуемо в различни направления.

## ИЗБОР НА ПАЦИЕНТИ И ОЦЕНЯВАНЕ

Пациентите, които идват в нашата клиника за лазерно пародонтално лечение, преминават през цялостен и



**Случай 1 Фиг. 1а:** Хроничен гингивит. **Фиг. 1б:** Лек режим: Начално калибриране. **Отстраняване на възпалена гингивална тъкан и зъбен камък с 4.0 W, 200 mJ, 20 Hz без локална анестезия.** **Фиг. 1с:** Отстраняване на субгингивален камък с ултразвук. **Фиг. 1д:** Раните след отстраняване на възпалената гингивална тъкан и субгингивалния зъбен камък с Er:YAG лазер.



**Случай 2 Фиг. 2а:** Умерен пародонтит при зъб 46. **Фиг. 2б:** Лек режим: Отстраняване на възпалена гингивална тъкан с 1.0 W, 100 mJ, 10 Hz. **Усилен режим: Отстраняване на възпалена гингивална тъкан, субгингивален камък и кристална кост около корена и фуркацията с 4.0 W, 200 mJ, 20 Hz без местна анестезия.** **Фиг. 2с:** Заздравяване на раната с адекватен атачмънт на гингивалната тъкан след само две седмици.

**Случай 2 Фиг. 2д:** Умерен пародонтит на зъб 46. **Фиг. 2е:** Лек режим: Отстраняване на възпалената гингивална тъкан, субгингивалния камък и кристална кост около корена и фуркацията с 4.0 W 200 mJ, 20 Hz без локална анестезия. **Фиг. 2ф:** Заздравяване на раните с адекватна прикрепена гингивална тъкан след две седмици.

подробен пародонтален преглед със снемане на медицинска и дентална анамнеза, пародонтални индекс и рентгенографици, включително и панорамни снимки. При първия случай изследвахме способността на Er:YAG лазера да отстранява възпалената гингивална тъкан и субгингивалния зъбен камък при пациент с хроничен гингивит без фаза I пародонтално лечение. При всички други случаи беше завършена фаза I от пародонталното лечение. Интервалът на поддържане, включващ увеличаване на оралната хигиена, почистване на интерденталните пространства, използване на конци или лазерно лечение, варира от на всеки няколко седмици, един месец и три месеца до на всеки шест месеца според нуждите и мотивацията на пациентите.

## ОПЕРИРАНЕ С ЛАЗЕРА

Лазерната енергия от Er:YAG лазера е в инфрачервения

спектр. Лазерният лъч се насочва към таргетната тъкан при средни параметри на настройките. При конкретния лазер ускоряванията на фотони се осъществяват при дължина на вълната от 2,940 nm и продължителност на пулсацията от 0.5–1.0 микросекунди при повторемост, която може да варира от 10 Hz до 50 Hz. При хирургични процедури развиваната мощност е 1.0 W–8.4 W, а плътността на енергията – 100–700 mJ. Сапфирният крайник има диаметър от 600, 800, 1000 или 1300 μm. По време на хирургичната процедура сапфирният режещ крайник е на приблизително 2 mm от таргетната тъкан. Срязването на меки и твърди тъкани представлява сложно взаимодействие на лазерната енергия с водата в тъканите (хидрофотоника). Така необходимата лазерна енергия за постигането на желаните резултати варира в зависимост от тъканта, върху която се работи.

## ПРЕДСТАВЯНЕ НА КЛИНИЧНИ СЛУЧАИ

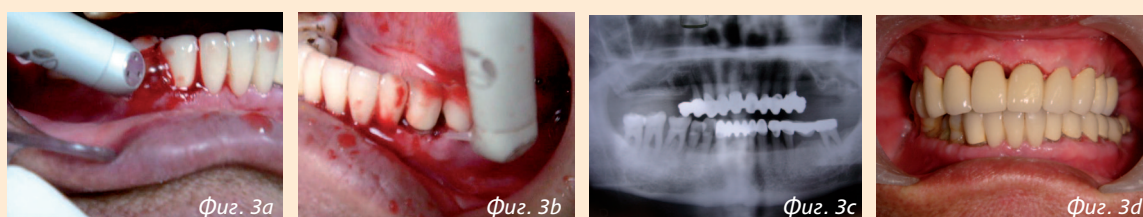**Случай 1. Хроничен гингивит: Отстраняване на възпалена гингивална тъкан и зъбен камък**

Пациентът гоице при нас с умерен хроничен гингивит на долните фронтални зъби (фигури 1а-д). За да се оцени ефектът от отстраняването на субгингивалния камък и възпалените

гингивални тъкани, се направи сравнение между почистването с лазер и с ултразвук без въвеждането на локален анестетик. Лазерът отстранява възпалените меки тъкани, като премахва селективно няколко клетъчни слоя, както и субгингивалния зъбен камък. Ултразвуковият скалер отстранява само субгингивалния камък. Изглежда, че използването на този лазер ни позволява да постигаме резултати, които преди се получаваха само чрез фаза I пародонтално лечение. Протоколът обикновено включва по-голям инстурктаж относно оралната хигиена с интердентално четкане и използване на конци, последвано от лазерно лечение. Златният стандарт за успешно лечение на пародонтита се определя от поддържането и усвояването на клинични техники. Възпалената мека тъкан беше отстранена със сапфирен крайник (800 микрона), начални настройки от 10 Hz и 100 mJ (1.0 W) и контакт при лек режим. След това бяха отстранени възпалените меки тъкани и субгингивалният зъбен камък с помощта на същия сапфирен крайник и финално калибриране от 20 Hz и 200 mJ (4.0 W) с редуване на ориентиране в много голяма близост и контакт при режим за твърди тъкани. Ако не беше поставен анестетик, щяхме да използваме по-ниски стойности на началните настройки и лек контакт.

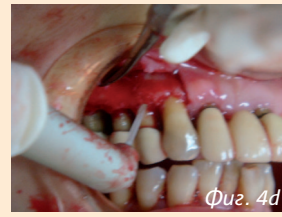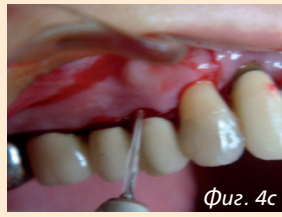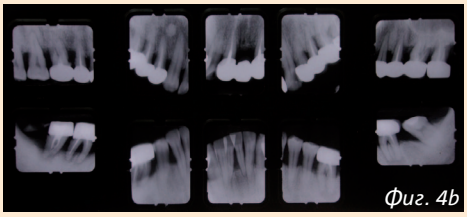
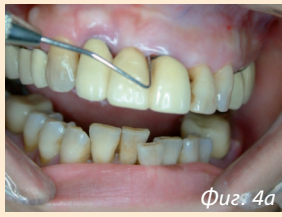**Случай 2. Засягане на фуркацията степен I: Отстраняване на възпалени гингивални тъкани и оформяне на костната архитектура с лазер**

Зраба 55-годишна жена беше насочена към нашата клиника за пародонтално лечение. Пациентката имаше умерен пародонтит при зъби 36 (фигури 2а-с) и 46 (фигури 2д-ф), като бяха налице болка и подуване, от които тя се оплаквала с години. Възпалените меки тъкани бяха отстранени чрез използването на сапфирен крайник (800 микрона) и начално калибриране от 10 Hz и 100 mJ (1.0 W) при контактен лек режим. След това възпалените меки тъкани и част от костта бяха отстранени чрез използването на същия сапфирен крайник и финал-



**Случай 3 Фиг. 3а и 3б:** Лек режим: Отстраняване на възпалена гингивална тъкан с 1.0 W, 100 mJ, 10 Hz; Усилен режим: Отстраняване на възпалена гингивална тъкан, субгингивален зъбен камък и кост около корена и фуркацията първоначално с 2.0 W, 100 mJ, 20 Hz, а след това с 4.0 W, 200 mJ, 2 Hz без местна анестезия. **Фиг. 3с:** Видим рентгенографски напреднал пародонтит с порцеланови корони и мостове на зъби 15–25 и 34–37, 33–43. **Фиг. 3д:** Заздравяване на раните с адекватна прикрепена гингивална тъкан след две седмици.





**Случай 4 Фиг. 4а:** Сондиране при напреднал пародонтит. **Фиг. 4б:** Рентгенографиите показват напреднала загуба на кост. **Фигури 4с и 4д:** Лек режим: Начална вертикална инцизия с 1.0 W, 100 mJ, 10 Hz, последвана от крестална инцизия с 2.0 W, 100 mJ, 10 Hz. Усилен режим: Отстраняване на възпалена гингивална тъкан и зъбен камък първоначално с 4.0 W 200 mJ, 20 Hz, а след това с 6 W, 300 mJ, 20 Hz.

ни настройки от 20 Hz и 200 mJ (4.0 W) при безконтактен усилен режим. При началните настройки накрайникът беше придвижван по гребена на гингивалните тъкани до дълбоко на джоба с повтарящи се движения, както при сондирането на джоб. За отнемането от костта се използва накрайник със същия диаметър, така че да се отстранява крестална кост по дължината на корена и във фуркацията и да се позволи вторично заздравяване на гингивалните тъкани при опериране без отваряне на ламбо. Не беше поставен анестетик. Изглежда, че минималното редуциране на количеството костни структури при подхода без отваряне на ламбо може да доведе до отлични резултати с адекватна прикрепена вестибуларна гингивална тъкан и използване на контактен локален анестетик.

### Случай 3. Напреднал пародонтит със засягане на фуркацията степен III: Отстраняване на възпалените гингивални тъкани и субгингивалния зъбен камък с помощта на Er:YAG лазер

При нас гоиде осемдесет и седем годишен мъж с увреждане на коронарните артерии, който беше на антикоагулантно лечение. Той имаше напреднал пародонтит, травматична оклузия и болка, подуване и кървене (фигури 3а-д). Проведе се екстракция на зъбите 25-27 с напреднал пародонтит, като се изработиха порцеланови конструкции на зъби 15-25 с цел коригиране на травматичната оклузия, причинена от разклащането на горните зъби. С помощта на Er:YAG лазера се продължи с пародонталната терапия на долната зъбна редица без местна анестезия. Възпалените меки тъкани бяха отстранени с помощта на сапфирен накрайник (800 микрона) при начално калибриране от 10 Hz и 100 mJ (1.0 W), контакт и лек режим. Възпалените меки тъкани бяха отстранени чрез използването на същия сапфирен накрайник и стойности първо от 20 Hz и 100 mJ (2.0 W), а после от 20 Hz, 200 mJ (4.0 W) при контакт и усилен режим. За отстраняване на грануляционната тъкан, субгингивалния зъбен камък и контурирането на костта беше използван 1000-микронен накрайник без контакт при усилен режим. За да се реконструира костта, накрайникът беше придвижван по границите на костта около корена и фуркацията, което позволи вторично заздравяване на гингивалните тъкани при хирургията без отваряне на ламбо. Ербиевите лазери не осигуряват добра хемостаза по вре-

ме на хирургията без отваряне на ламбо, но могат да създават по-добри резултати с физиологични контури на периодонциума след един месец. В конкретния случай

пациентът поиска да не се слага локална анестезия.

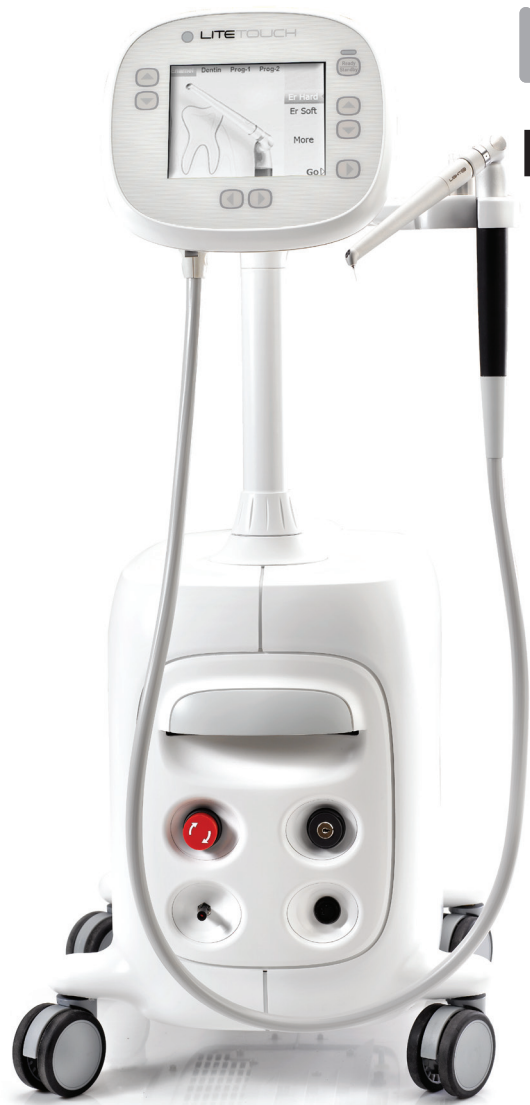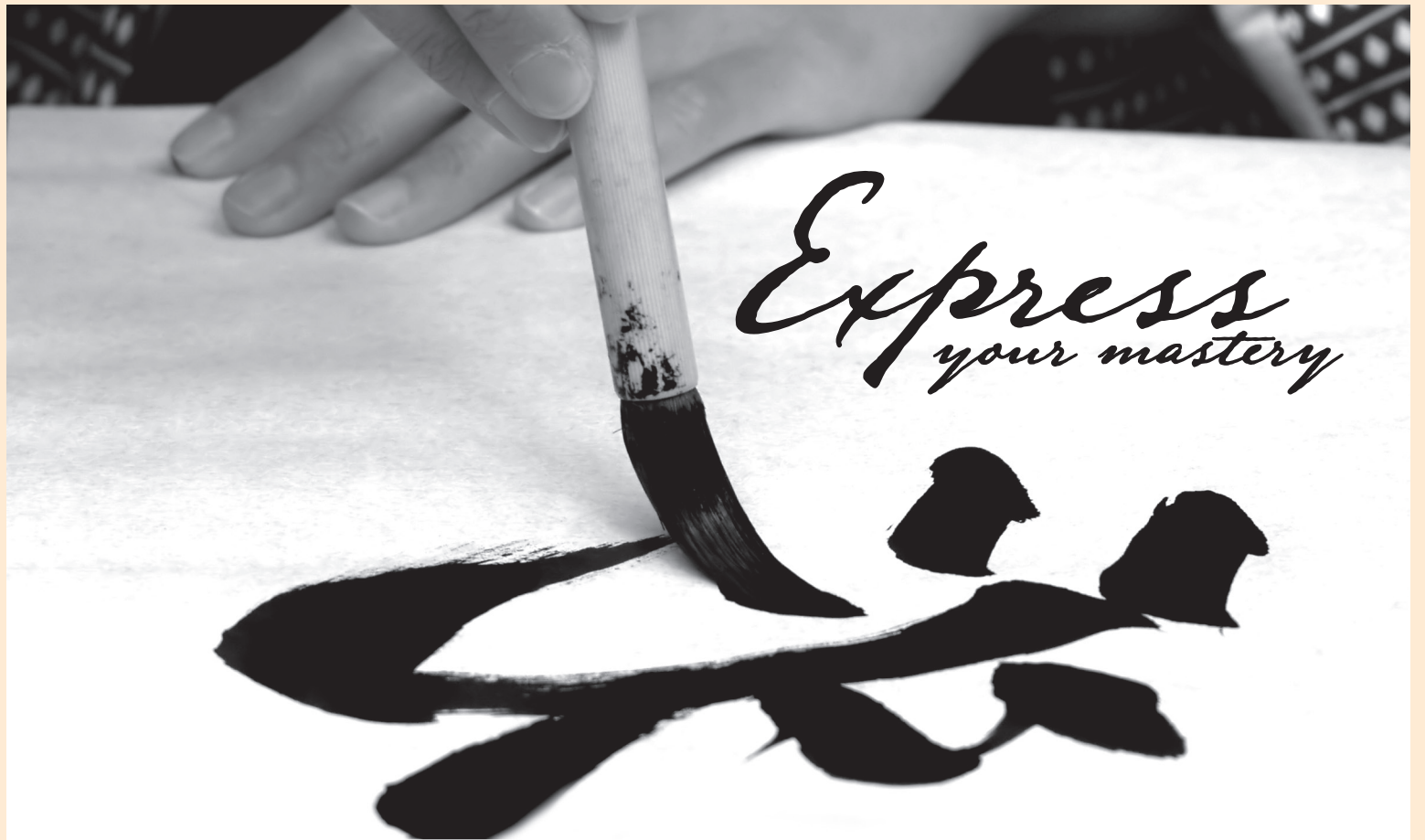**Случай 4. Напреднал пародонтит: Опериране с ламбо за отстраняване на възпалената гингивална**

**тъкан, субгингивалния зъбен камък и костно реконструиране с Er:YAG лазер**

При нас гоиде 45-годишна жена с напреднал пародонтит (фигури 4а-д). Предло-

жихме следния лечебен план при тази пациентка:

- Фаза I: Лечение: Инструкции за орална хигиена, почистване и кондициониране на кореновите повърхности.



## LITETOUCH™

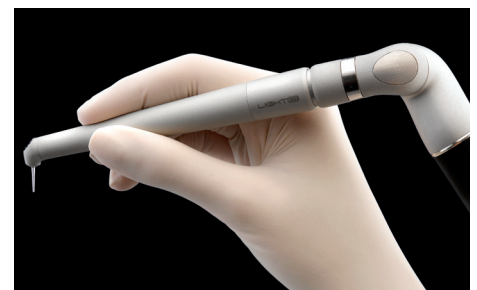### Ново поколение Erbium: YAG лазер

#### LITETOUCH Erbium: YAG лазер Нова концепция за лазерно лечение

- Революционен високочестотен и мощен **лазер**, разположен в **ръкохватката**
- Ефективно приложение при обработка на **твърди и меки тъкани** в имплантологията, хирургията, кариеологията, пародонтологията, ортопедията, козметиката и др.
- Единственият в света лазер **без** оптичен проводник
- Уникална ергономична структура - 360 градусово въртене на ръкохватката с максимална свобода за работа в устната кухина

#### Технически показатели:

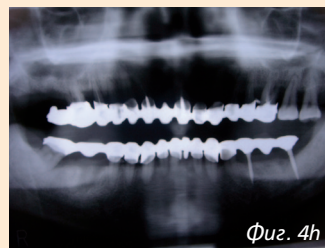
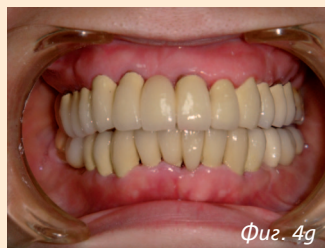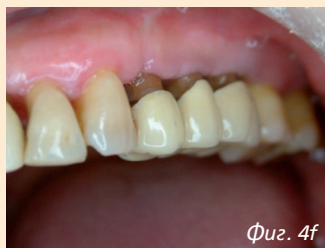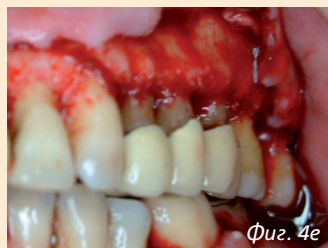
- Дължина на вълната: 2940 nm
- Мощност: 8,4 W
- Честота: до 50Hz
- Енергия: до 700mJ



официален представител  
**DENTA CON**

Пловдив, бул. „Васил Априлов“ 92, тел.: 032/ 263 263, 644 552, 0888/ 983 483;  
София, ул. „Георги Софийски“ 1, тел.: 02/ 953 03 20; 0888450667  
Варна, ул. „Васил Кънчев“ 11, тел.: 052/ 64 50 65, 0885/ 16 18 93;  
dentacon@yahoo.com; www.dentaconbg.com; www.dentallasers.info





**Фиг. 4е:** Отстраняване на грануляционна тъкан и костно реконструиране с Er:YAG лазер. **Фиг. 4ф:** Заздравяване на раните един месец след лазерната пародонтална хирургия с отваряне на ламбо. **Фиг. 4г:** Завършване на реконструкцията на цялата уста с порцеланови корони и мостове след лазерно пародонтално лечение. **Фиг. 4h:** Ортопантомографията показва порцелановите корони и мостове с MDI импланти при зъби 35 и 37.

● Фаза II: Хирургия с ламбо и лазер.

С помощта на Er:YAG лазера беше осъществена пародонтална терапия върху цялото съзъбие при хирургия с отворено ламбо и местна анестезия. Процедурата беше започната с вертикална инцизия и използването на сапфирен найкрайник (800 микрона) при начално калибриране от 10 Hz и 100 mJ (1.0 W) и контакт с лек режим. След това беше направена крестална инцизия по гребена на гингивата. Възпалените меки тъкани бяха отстранени чрез използването на същия диаметър сапфирен найкрайник с настройки от 20 Hz и 100 mJ (2.0 W), последвани от 20 Hz, 200 mJ (4.0 W) при контакт в усилен режим. За отстраняване на грануляционната тъкан и субгингивалния зъбен камък, както и за контуриране на костта беше използван найкрайник с диаметър от 1000 микрона при безконтактен усилен режим. За костното реконструиране найкрайникът беше придвижван по костните граници около корена и фуркацията при хирургията с отваряне на ламбо. Отново да отбележим, че ербиевите лазери не осигуряват добра хемостаза при хирургията с отваряне на ламбо, но могат да дадат добри резултати с физиологично контуриране на периодонциума след месец. При този случай пациентката поиска по-нататъшно лечение, което да включва реконструкция на цялото съзъбие в съчетание с миниимпланти след екстрахирането на зъби 36, 37 и 46. Порцелановите конструкции в областта на зъби 17–25 и 37–47 се фиксираха с помощта на MDI миниимпланти.

**Случай 5. Умерен до напреднал пародонтит с**

**травматична оклузия и конвексен профил: Угължаване на корони и отваряне на ламбо за отстраняване на грануляционната тъкан и субгингивалния зъбен камък, остеотомия с Er:YAG**

При нас гоише 52-годишна жена с умерен до напреднал пародонтит на горната зъбна редица, нестабилни временни корони, мостове при зъби 12–22 и разклащане на зъб 27 (фигури 5а-г). При тази пациентка препоръчвахме следния лечебен план:

● Фаза I: Инструкции за орална хигиена, почистване на зъбния камък и кондициониране на корените.

● Фаза II: Угължаване на короните и пародонтална терапия при отваряне на ламбо с използването на Er:YAG лазер.

Пациентката беше с нестабилни временни конструкции в областта на зъби 12–22, останал корен на зъб 22 и умерен до напреднал пародонтит. Пациентката също така имаше конвексен профил с екзостози по вестибуларната повърхност на максиларните алвеоли в областта на зъби 14–24. Посредством Er:YAG лазера беше извършена пародонтална терапия за отстраняване на възпалените меки тъкани, като се следваха описаните по-горе параметри. Аблацията на вестибуларните екзостози при зъби 14–25 беше осъществена с диаметър на найкрайника от 1300 микрона, без контакт при усилен режим и използването на техниката с отваряне на ламбо. Процедурата беше стартирана с вертикална инцизия, осъществена посредством сапфирен найкрайник (800 микрона) при начални параметри от 10 Hz и 100 mJ (1.0 W) при контакт и лек режим. След това се направи

крестална инцизия по ръба на гингивата. Възпалените меки тъкани бяха отстранени с използването на същия диаметър сапфирен найкрайник и параметри 20 Hz и 100 mJ (2.0 W), последвани от 20 Hz, 200 mJ (4.0 W) при контакт и усилен режим. За отстраняване на грануляционната тъкан, субгингивалния зъбен камък и контурирането на костта беше използван найкрайник с диаметър от 1000 микрона, без контакт при усилен режим. За костното реконструиране найкрайникът беше придвижван по костните граници около корена. По-нататъшното отстраняване на екзостозите по вестибуларната повърхност на максиларните алвеоли беше осъществено с използването на 1300-микронен сапфирен найкрайник и параметри от 20 Hz, 400 mJ (8.0 W), а реконструирането на останалите екзостози – с използването на същия найкрайник и параметри от 40 Hz, 200 mJ (8.0 W). Накрая заглаждането на вестибуларните повърхности на максиларните алвеоли беше осъществено с използването на костна пила. След завършването на тези процедури гингивата се репозиционира към зъбите и се фиксира с помощта на шевове. Осъществи се угължаване на короните при зъби 12–24, като се разкри останалият корен на зъб 22. Алвеоларната архитектура повтаря границите на възстановяванията 3.0 мм апикално, което позволява възстановяване на биологичната ширина до нормалната крестална позиция. Дефинитивните порцеланови корони и мостове в областта на зъби 15–25 бяха завършени след лазерната пародонтална терапия и угължаването на короните. По-нататък се

поставиха гентални импланти със синус-лифтинг. С процедурите по угължаване на короните, цялостно подобряване на естетиката и увеличаване на зъбните структури за поставяне на възстановяванията, се демонстрира и прецизността на лазерите. Отстраняването на тъканни трябета да бъде планирано внимателно, така че да се запази биологичната ширина.

### ОБСЪЖДАНЕ И ЗАКЛЮЧЕНИЕ

Контролните клинични изследвания и докладите на случаи показват, че нехирургичната и хирургичната пародонтална терапия с Er:YAG лазер са свързани с редица предимства по отношение на клиничния атачмънт<sup>5-9</sup>. Отбелязва се ефективността на Er:YAG лазера в редуцирането на субгингивалния бактериален потенциал<sup>7</sup>. Лазерните параметри, използвани в тази статия, са различни от тези в 5-годишното клинично изследване, докладвано от Gaspirс В9 и Skaleric<sup>8</sup>. Тези изследвания показват, че обновяването на биосъвместимостта на кореновите повърхности с Er:YAG лазерно лечение може да подпомага образуването на нов атачмънт поради намаляването на бактериални потенциални в гъбовете. При взаимоделиствието между лазера и тъканите се развива абсорбция поради наличието на свободни водни молекули, протеини, пигменти и други органични вещества. Лазерната светлина, която се абсорбира добре от водата (Er,Cr:YSGG, Er:YAG), може да отнема механично от емайла, дентина и алвеоларната кост, докато лазерната светлина, която не се абсорбира добре от водата, а само от кръв и тъканни пигменти (Diode, Nd:YAG), води до силни термични реакции, като овъгяване, обгаряне и разпадане на органична тъкан. Затова ербиевият лазер отнема от твърдите тъкани посредством „микроексплозия“, а не чрез загаряване на тъканта, което води до минимални термични ефекти. Folwaczny et al показват, че Er:YAG лазерът може да отнема значителни количества зъбен камък, цимент или и гвете, като навлизането в цимента се увеличава значително при 150 mJ/пулсация<sup>19</sup>. Ръчното инструментване може да отнема до 264.4–343.3  $\mu\text{m}$ <sup>20,21</sup>. Лазерът на 100 mJ може да отнема от цимента до 386.12  $\mu\text{m}$ <sup>19</sup>. Aoki et al оспорват тези данни, като показват стойност на максимално отстраняване на цимент с лазер от 140  $\mu\text{m}$ <sup>22</sup>.

Никое от тези представяния на случаи не показва вредни резултати, нито големи термични увреждания

от Er:YAG лазера, когато се използва за почистване на кореновите повърхности при пародонтално лечение.

В тази статия описваме случай с венечна усмивка и максиларни екзостози. Паралелни хирургични интервенции и поставяне на протетични конструкции при използване на Er:YAG лазер са приложими не само при конкретния докладван случай, характерен с наличието на къси оригинални протетични корони, когато част от естествената корона е разположена цервикално от границите на протетичната корона, но и за всички случаи на лекуване на горен фронт.

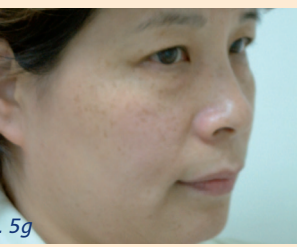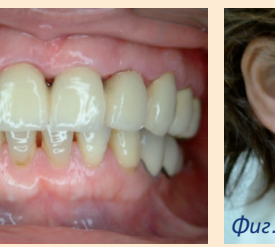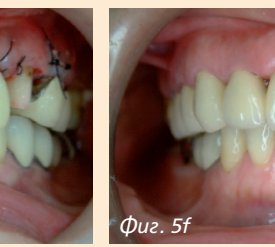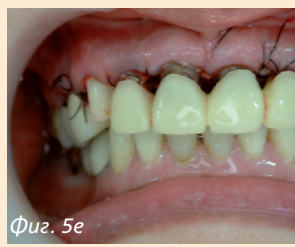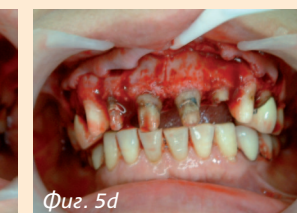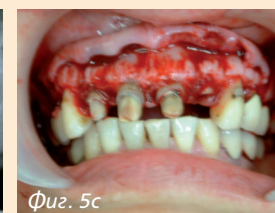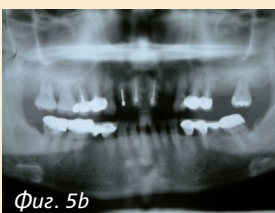
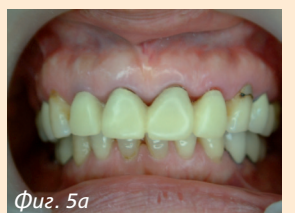Тази статия обръща внимание върху свързаната с лазера пародонтална терапия и демонстрира техниката за прилагане на този лазер при отстраняване на зъбен камък, гингивектомия, премахване на гъбове, пародонтална хирургия и угължаване на корони с постигането на естетика. Er:YAG лазерът може да реже костни структури с използването на охлаждащ воден спрей при процедури върху твърди тъкани, като се превключва за хирургия на меки тъкани без нуждата от скъпи проводници или обемни артикуларни рамена.

Необходимите са обаче допълнителни клинични изследвания, оценявани от специалисти, за да се разбере пълният потенциал на лазерите по отношение на пародонталното лечение и поставянето на импланти.<sup>DT</sup>

Материалът е публикуван в брой на *сп. Australasian Dental Practice*

### Информация за автора:

**Тци Канг Пенг** е директор и професор към Отделението по зъболечение, Рехабилитационен медицински център „Ченг Хсин“, Дентален факултет, Медицински център на Националната охрана, Тайван. Той е дипломант на Интернационалния конгрес на оралните имплантолози; бивш президент на Тайванската академия по пародонтология, бивш президент на Академията по орална имплантология ROC; вицепрезидент и директор на Научната комисия към 24-тия Световен конгрес, 2006, и консултант на Тайванската академия по имплантологично зъболечение, на Конгреса за дентална имплантология в Тайпей, на Академията по орална имплантология ROC и на Тайванската академия по лазерно зъболечение.



**Случай 5 Фиг. 5а:** Умерен до напреднал пародонтит с букална екзостоза на максиларните алвеоли. **Фиг. 5б:** Панорамната снимка разкри останал в костта корен на зъб 22, щифтове на зъби 12–21, умерена костна загуба при зъби 13–17, 23–25, напреднала костна загуба при зъб 27. **Фиг. 5с:** Букалната екзостоза и останалият корен при зъб 22 бяха визуализирани след лазерната инцизия. Лек режим: Началната инцизия с параметри 1.0 W, 100 mJ, 10 Hz, последвани от 2.0 W, 100 mJ, 10 Hz. Усилен режим: Отстраняване на възпалената гингивална тъкан и костно реконструиране/остектомия с 4.0 W 200 mJ, 20 Hz, последвани от 6.0 W, 200 mJ, 20 Hz. **Фиг. 5д:** Отчетте се нормална костна архитектура след лазерното отнемане на екзостозата и угължаването на короните. **Фиг. 5е:** Заздравяване на раните след лазерната пародонтална терапия и угължаването на короните. **Фиг. 5ф:** Завършване на порцелановите конструкции от зъб 15 до 25 след лазерната пародонтална терапия и угължаването на короните. **Фигури 5г:** Профилът на пациентката беше променен след лазерната пародонтална терапия и угължаването на короните с отстраняване на екзостозите.



## Лазери без граници от Syneron



Ира Пригат (влясно), президент на Syneron Dental, по време на пресконференцията. (DTI/Photo Georg Isbaner, Oemus Media)

**П**резидентът на Syneron Dental – Ира Пригат, представи апарат, който се справя с всички предизвикателства на лазерната стоматология. В рамките на из-

ложението в Кьолн израелските специалисти по лазери от компанията Syneron разкриха тайната на новата технология – цялата електроника на лазера е внедрена в самото устройство. Безкабелната технология спомага за

(почти) постоянното трансфериране на мощност без загуба на енергия според Пригат. Чувствителността на лазера е сведена до минимум. Освен това тежлото е само една трета от това на стандартните системи и свободата на движение на потребителите не се ограничава от тромави артикулационни рамена със седем огледала.

Терапевтичният спектър на лазерното зъболечение започва от работата върху твърди и меки тъкани и стига до имплантологията и насочената костна регенерация (НКР). За пациентите лазерното лечение в много случаи е предпочитано, защото не се изисква анестезия. С технологията на Syneron Dental Lasers практикуващите имат в ръцете си една система, която се справя с много от недостатъците на настоящата лазерна технология според Пригат. **DT**

## Иновативните решения на Carestream Dental

**C**arestream Dental, ексклузивният производител на дентални системи KODAK, направи демонстрация на четири иновативни решения, създадени специално за ориентирания към оралното здраве пазар:

- Гъвкавата многоцелева екстраорална система за образна диагностика – хибриден юнит, съчетаващ 2D образите с 3D възможностите на средното поле, за покриване на най-широк набор от приложения в груповите практики.

- Интраоралната камера CS 1600 с функция за откриване на кариеси – следващо поколение многофункционална интраорална камера, която съчетава изключителната патентована технология за откриване на кариеси с водещо за индустрията качество



на образите при Carestream Dental.

- Компактната дигитална интраорална рентгенографска система CS 7600, която преоткрива технологията на образния сензор чрез подобряване на практичността, продуктивността и си-

гурността.

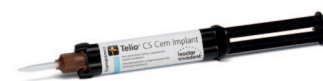- CS Imaging, софтуерна система, която помага на професионалистите в сферата на оралното здраве да оперират и анализират огромния брой дигитални образи в съвременните модерни дентални практики. **DT**

## Ivoclar Vivadent с пореден технологичен пробив на IDS



**П**о време на пресконференцията с Ivoclar Vivadent представиха IPS e.max Press Multi. Според специалистите в компанията продуктът ще позволи на денталните лаборатории да създават високоестетични възстановявания, които показват живо преливане на цветовете само с един цикъл на пресоване без отнемачото време наслойване. Блокчетата, които ще станат гостъпни от това лято, са подходящи за изработването на високоестетични монолитни корони за фронталните и задните участъци, както и на фасети.

Изпълнителният директор на Ivoclar Vivadent Робърт Гентли обясни, че всички изцяло керамични конструкции представляват най-важният сектор на растеж за компанията през 2010 г. Международните продажби са се увеличили с повече от 10% през последната година, особено на пазари като Северна Америка и Азия. От голямата компания представиха още и последната



разработка на съвременното поколение блокчета CAD/CAM, както и новите пещи за прес-керамика Programat EP 5000 и EP 3000. Сред другите нови продукти се нарешиха и Ivoclean, универсална почистваща паста, с която се обработват ефективно повърхностите за бонгване на протетичните възстановявания след интраорално изпробване, двйнополимеризиращият композитен цимент Telio CS Cem Implant, както и фотополимеризиращите високоестетични нанохибридни композити IPS Empress Direct Color и IPS Empress Direct Oraqe. **DT**

## BICON представи „най-гребните“ си импланти

**П**о традиция денталните импланти бяха в центъра на интереса на повечето изложители. Имплантите от всякакъв вид, произход и качество присъстваха на IDS, подобно на коледните играчки на предновогодишните сер-

гии в София. Колосите в имплантологията мереха щандове с размерите на паркинг пред мол, много от тях имаха и спикърс корнър. Имплантацията на живо традиционно присъстваше, но никой не беше силно впечатлен. Щедро фирмено гостоприемство предлагаше бира и брец-

ли на желаещите. Не останаха незабелязани въпреки твърде малкия си размер и новите „най-гребни“ импланти на Bicon-USA само 3x8 мм. За посетителя остава да преодолее психологическата бариера на малкия размер и да се възползва от предимствата им при недостатъчен обем кост. **DT**

