

# cosmetic

## dentistry

— beauty & science

1 2017

### Fachbeitrag

Der natürliche Erhalt des Emergenzprofils –  
Prävention statt Rekonstruktion

### Veranstaltung

DGKZ-Jahrestagung in Hamburg  
erneut mit interdisziplinärem Ansatz

### Kunst

Fotokunst in der Praxis –  
auf die Hängung kommt es an

dentissimo

# Die Kunst zu glänzen

**IDS**  
**2017**

Besuchen Sie uns!  
Halle 10.2  
Stand R10/S19



## **BRILLIANT** EverGlow<sup>®</sup> Universal Submicron Hybridkomposit

- Hervorragende Polierbarkeit und Glanzbeständigkeit
- Brillante Einfarb-Restaurationen
- Ideales Handling dank geschmeidiger Konsistenz
- Gute Benetzbarkeit auf der Zahnschmelze





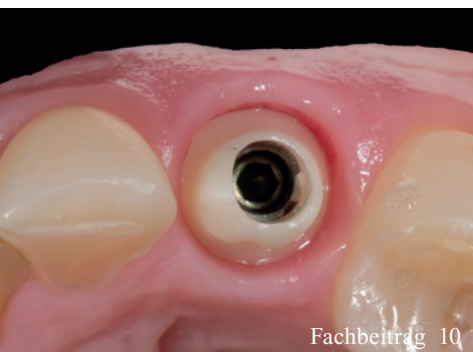
Prof. inv. Dr. Jürgen  
Wahlmann

# Eine Lanze für die Totalprothetik!


Totalprothetik ist seit vielen Jahren das ungeliebte Stiefkind in der Ästhetischen Zahnmedizin. Hip sind andere Themen, wie Veneers, Bleaching, Implantate und Ähnliches. Hier werden die Patienten in den Praxen umfassend über die Möglichkeiten der verschiedenen Versorgungen mit Konzepten wie Vorher-Nachher-Fotos, Wax-up/Mock-up, Digital Smile Design aufwendig beraten. Im Gegensatz dazu findet bei der Versorgung mit Totalprothesen in den meisten Praxen fast keine Beratung über die unterschiedlichen ästhetischen Möglichkeiten, wie hochwertige Zahngarnituren, phonetische Aufstellungen oder die absolut perfekte ästhetische Gestaltung der Gingiva, statt. Eine Umfrage des Autors auf Facebook in verschiedenen Gruppen für Zahnärzte und Zahntechniker hat ergeben, dass die meisten Zahnärzte nicht wissen, welche Zahngarnitur(en) ihr Labor verwendet, geschweige denn, dass dem Patienten verschiedene Qualitäten zur Auswahl gestellt würden. Auch über weitere ästhetische Möglichkeiten wie zum Beispiel die Gingivaindividualisierung wird kaum mit den Patienten gesprochen. Zudem sind die Patienten selbst kaum informiert. Die Suchanfrage bei Google zum Thema „Veneers“ liefert deutlich mehr Ergebnisse als die Suchanfrage zum Thema „Totalprothese“. Auch in der Publikumspresse sind viele Artikel zum Thema Veneers zu finden, während Totalprothesen bestenfalls im Zusammenhang mit Druckstellen erwähnt werden.

Umso mehr ist daher der Behandler in Zusammenarbeit mit dem Zahntechniker gefragt, den Patienten nicht nur über neue Techniken (die nahende IDS wirft ihre Schatten voraus) zu informieren, die den Halt der Prothese verbessern, wie zum Beispiel die CAD/CAM gefräste Prothesenbasis, sondern darüber hinaus mit der gleichen Selbstverständlichkeit wie bei anderen Versorgungsformen eben auch über alle ästhetischen Möglichkeiten, damit auch diese Patienten in den Genuss einer perfekten Ästhetik kommen. In diesem Sinne wünsche ich Ihnen ein erfolgreiches Jahr 2017!

Ihr  
Prof. inv. Dr. Jürgen Wahlmann



Fachbeitrag 10



Event 28



Reise 40

## | Editorial

- 03 Eine Lanze für **die Totalprothetik!**  
Prof. inv. Dr. Jürgen Wahlmann

## | cosmetic dentistry

- 06 Diastemataschluss und Zahnformkorrektur mittels **adhäsiv befestigter Keramikveneers**  
Dr. Navid Jalilvand, Dr. Sahar Hajilou, M.Sc.
- 10 **Der natürliche Erhalt des Emergenzprofils – Prävention statt Rekonstruktion**  
Dr. Umut Baysal, Dr. Arzu Tuna
- 16 **Einfaches Kompositsystem für komplexe Direktversorgungen**  
Dr. Florian Klumpp
- 20 Von der Komplexität **zur Einfachheit: Herstellung** einer umfangreichen vollkeramischen Versorgung **im Ober- und Unterkiefer**  
Dr. Tetsuya Uchiyama, Michiro Manaka

## | Spezial

Praxisplanung

- 32 **Mit viel Liebe** zur Präzision  
Christine Kaps

Event

- 28 **Ästhetik auf der Internationalen Dental-Schau (IDS) 2017**
- 36 **DGKZ-Jahrestagung in Hamburg** erneut mit interdisziplinärem Ansatz

## | Lifestyle

Reise

- 40 **Le Mans Classic – The Leading Vintage Car Racing Event**  
Prof. inv. (Universität Sevilla) Dr. Martin Jörgens

Kunst

- 44 **Fotokunst in der Praxis – auf die Hängung** kommt es an

## 26 News

## 38 Produkte

## 48 Impressum

# Das schöne Gesicht Praxis & Symposium

Referent | Dr. Andreas Britz/Hamburg

## Unterspritzungstechniken

Für **Einsteiger, Fortgeschrittene** und **Profis**

6. Mai 2017 in Hamburg – EMPIRE RIVERSIDE HOTEL

### Programmpunkte

- I Wissenschaftliche Vorträge zu folgenden Themen:
  - Das schöne Gesicht aus zahnärztlicher Sicht
  - Das schöne Gesicht aus ärztlicher Sicht
  - Das schöne Gesicht aus psychologischer Sicht
- I Theoretische Grundlagen und allgemeine Fragestellung (bildgestützte Erfahrungsberichte bzw. Fallbeispiele, Misserfolge, Problemmanagement, Vorher-Nachher-Bilder)
- I **Unterspritzungstechniken**
  - Praktische Übungen
  - Demonstration am Patienten

### Organisatorisches

Kursgebühr 225,- € zzgl. MwSt.

Tagungspauschale\* 59,- € zzgl. MwSt.

\* Umfasst Pausenversorgung und Tagungsgetränke. Die Tagungspauschale ist für jeden Teilnehmer verbindlich.

#### In Kooperation mit

DGKZ – Deutsche Gesellschaft für Kosmetische Zahnmedizin  
[www.dgkz.com](http://www.dgkz.com)



## Faxantwort an +49 341 48474-290

Hiermit melde ich folgende Personen zu dem Kurs „Das schöne Gesicht – Praxis & Symposium“ am 6. Mai 2017 in Hamburg verbindlich an:

\_\_\_\_\_  
Name, Vorname

\_\_\_\_\_  
E-Mail-Adresse (Bitte angeben!)

Die Allgemeinen Geschäftsbedingungen der OEMUS MEDIA AG (abrufbar unter [www.oemus.com](http://www.oemus.com)) erkenne ich an.

\_\_\_\_\_  
Datum, Unterschrift

Praxisstempel / Laborstempel

cd 1/17

# Diastemataschluss und Zahnformkorrektur mittels **adhäsiv befestigter Keramikveneers**

**Autoren:** Dr. Navid Jalilvand, M.Sc., Dr. Sahar Hajilou, M.Sc.

Ästhetisch motivierte Behandlungen prägen zunehmend den zahnärztlichen Alltag. Neben einer perfekten Ästhetik äußern Patienten zunehmend den Wunsch nach minimalinvasiven Therapiemöglichkeiten. Adhäsiv befestigte Keramikveneers stellen eine substanzschonende Therapieoption zur Versorgung von verfärbten, kariösen, frakturierten oder fehlgestellten Zähnen dar. Zugleich ermöglichen sie herausragende ästhetische Ergebnisse, wodurch sie von natürlichen Zähnen häufig nicht zu unterscheiden sind.<sup>1</sup>

Jede **Veneerversorgung** bedarf einer sorgfältigen funktionellen und ästhetischen Diagnostik unter Berücksichtigung der Indikationsstellung, der Einhaltung der Präparationsrichtlinien sowie der korrekten Verarbeitung, um eine langfristig stabile Versorgung zu erreichen.<sup>2</sup>

Einer der wichtigsten Entscheidungsgründe für die Versorgung mit Keramikveneers ist die zahnhartsubstanzschonende Präparationstechnik. Während für die Aufnahme einer Vollkrone bis zu 72 Prozent der Hartsubstanz einer natürlichen Zahnkrone durch Präparation abgetragen wird, um die notwendigen Materialstärken für die künstliche Krone zu erhalten,<sup>3</sup> beträgt der Substanzabtrag für ein Veneer je

nach Präparationstyp lediglich zwischen 3 und 30 Prozent.<sup>3</sup> Hierbei bleibt die Präparation in der Regel auf die labiale Fläche der Zähne und auf den Schmelzbereich begrenzt.<sup>4</sup> In Einzelfällen kann bei der Versorgung mit sogenannten Non-Prep Veneers sogar komplett auf die Präparation verzichtet werden.<sup>5</sup> Für diese Art der Restauration liegen jedoch noch keine klinischen Langzeitstudien vor.<sup>6</sup>

Adhäsiv befestigte Keramikveneers haben sich in verschiedenen klinischen Studien als langlebig und zuverlässig bewährt.<sup>7-13</sup> Überlebensraten von über 90 Prozent in Beobachtungszeiträumen von fünf bis zehn Jahren zeigen die klinische Ausgereiftheit dieser Therapiemethode.<sup>14,15</sup>

**Abb. 1a-d:** Ausgangssituation der 25-jährigen Patientin – Lippenbild mit sichtbarem Diastema mediale, Frontalansicht, sichtbare Lücke zwischen 11 und 12, zapfenförmiger Zahn 22.

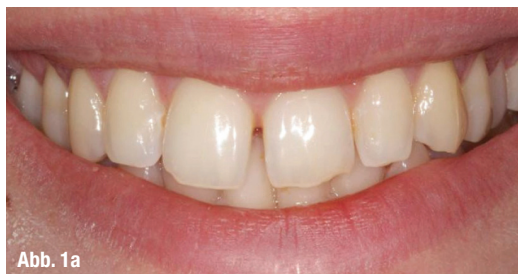

Abb. 1a

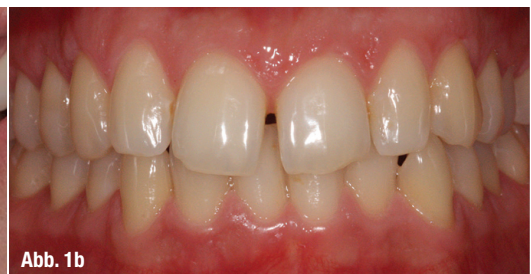

Abb. 1b

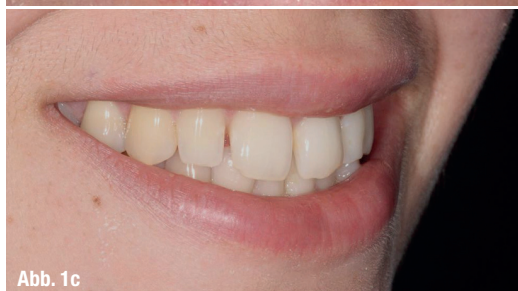

Abb. 1c

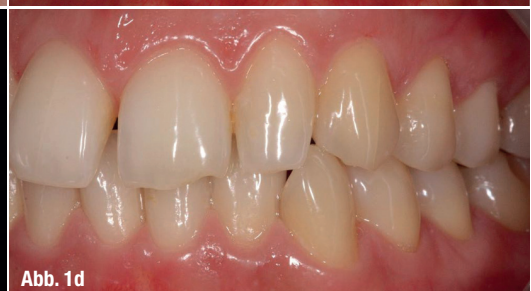
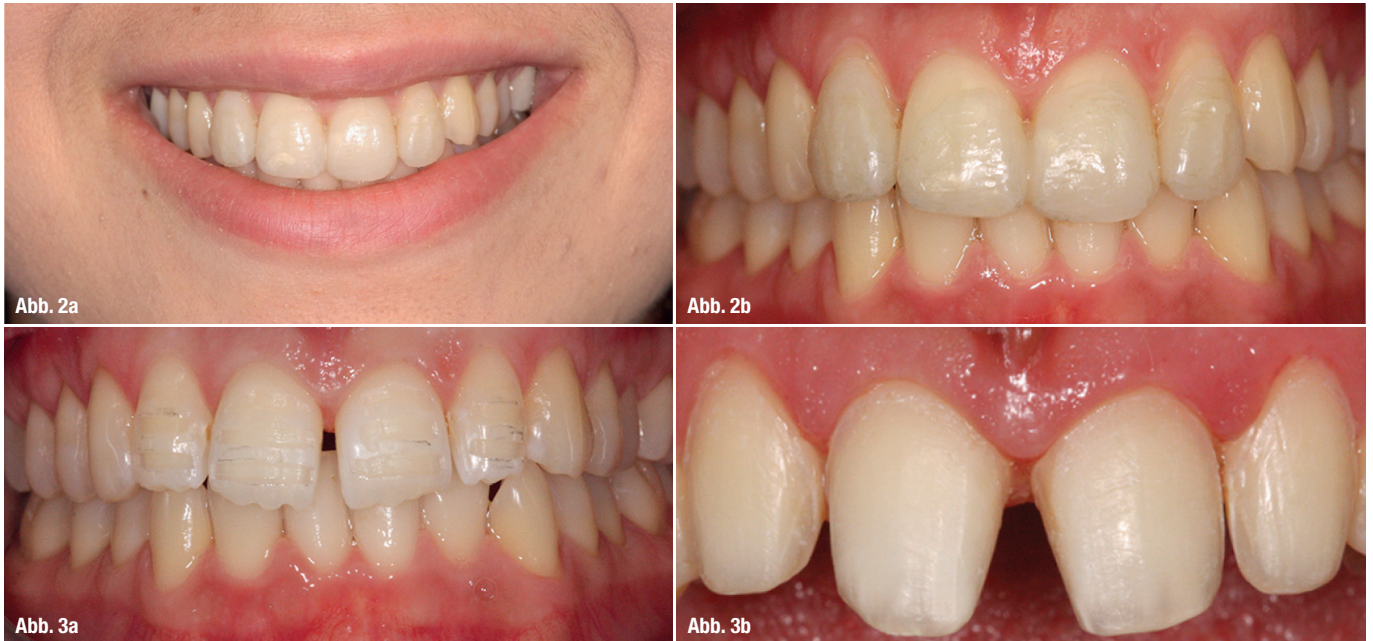
Abb. 1d



Der vorgelegte Fallbericht beschreibt die minimal-invasive Frontzahnumformung bei gleichzeitigem Diastemataschluss im Oberkieferfrontzahnbereich mittels adhäsiv befestigter Keramikveneers bei einer 25-jährigen Patientin.

### Ausgangssituation

Die Patientin stellte sich mit dem Wunsch nach einem Lückenschluss und einem insgesamt harmonischen Gesamtbild der Oberkieferfrontzähne in unserer Praxis vor (Abb. 1a–d). Da sie ein schnelles Behandlungsergebnis wünschte, lehnte sie eine Vorstellung beim Kieferorthopäden ab. Die Befundaufnahme ergab ein kariesfreies, konservierend versorgtes Gebiss mit gingival und parodontal gesunden Verhältnissen. Die Zähne 12 bis 22 wiesen weder Kompositfüllungen noch unbehandelte kariöse Läsionen auf. Die Übersichtsaufnahmen (Abb. 1a–d) zeigen die sichtbaren Lücken zwischen den Zähnen 12/11, 11/21 und 21/22. Als ebenso störend empfand die Patientin die zapfenförmigen lateralen Schneidezähne 12 und 22 (Abb. 1c und d).

### Therapieplanung

Bei der geplanten Therapie handelte es sich um eine rein ästhetische Intervention. Eine adäquate Funktion und eine uneingeschränkte Phonetik waren bereits im Voraus gegeben. Als Behandlungsziel wurden daher der Diastemataschluss und die Formkorrektur der Zähne 12–22 definiert. Um hierbei möglichst zahnhartsubstanzschonend zu arbeiten, entschieden wir uns gemeinsam mit der Patientin für eine Versorgung mit Keramikveneers mit einer rein auf den Zahnschmelz begrenzten, minimalinvasiven Präparation.

### Behandlungsablauf

Um im Vorfeld eine Visualisierung des späteren Behandlungsergebnisses zu ermöglichen, wurden im zahntechnischen Labor anhand von Situationsmodellen Kunststoffschalen aus einem lichthärtenden Komposit (crealign, Bredent) angefertigt. Hiermit konnte der Patientin ähnlich wie bei einem Mock-up ein erster harmonischer Eindruck von der veränderten Ästhetik vermittelt werden (Abb. 2a und b).

Die Präparation der Zähne 12–22 erfolgte rein schmelzbegrenzt und mit inzisaler Überkupplung („overlapped incisal edge preparation“).<sup>16</sup> Mittels eines speziellen Tiefenmarkierungsdiamanten (Komet) wurden im labialen Schmelz ca. 0,3–0,5 mm tiefe horizontale Rillen angelegt (Abb. 3a), um eine rein schmelzbegrenzte Präparationstiefe zu gewährleisten. Anschließend wurde mit einem konischen Diamantschleifer (Komet) die Zahnschmelz labial bis zur markierten Tiefe abgetragen und zervikal eine umlaufende epi- bzw. supragingivale Hohlkehle präpariert (Abb. 3b).

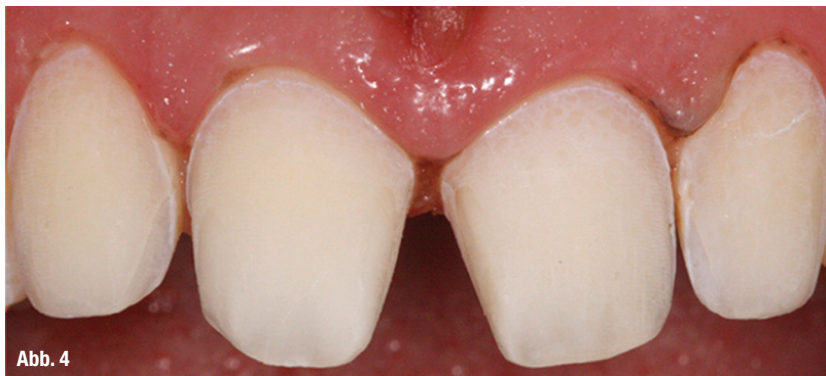Um aus zahntechnischer Sicht die Diastemata schließen zu können, wurden die Approximalflächen mit in die Präparation einbezogen (Abb. 3b). Die Abformung der präparierten Zähne erfolgte in der Doppelmischtechnik mit Präzisionsabformmassen (Impregum, 3M Espe).

Die definitiven Keramikveneers wurden in der Schichttechnik aus einer speziellen Feldspatkeramik (Delight, Tanaka Dental) angefertigt. Die fertigen Restaurationen wurden mit einer speziellen Veneer-Try-in Paste (Ivoclar Vivadent) einprobiert, um die Passgenauigkeit und das ästhetische Ergebnis beurteilen zu können. Dann erfolgte die Vorbehandlung der Keramikveneers mit 4,9%iger Flußsäure für 60 Sekunden.

**Abb. 2a und b:** Mock-up-Anprobe mit laborgefertigten Kompositsschalen zur ästhetischen, funktionellen und phonetischen Evaluierung der zukünftigen definitiven Versorgung – Lippenbild und Frontalansicht.

**Abb. 3a:** Präparation von horizontalen Rillen unter Verwendung eines Tiefenmarkierungsdiamanten (Komet).

**Abb. 3b:** Schmelzbegrenzte Präparation der Zähne 12–22.



**Abb. 4:** Konditionierter Schmelz nach Verwendung von 37%igem Phosphorsäure-Gel.

Nach gründlichem Absprühen mit Wasser und Trocknen wurden die Keramikoberflächen mit einem Ein-Komponenten-Haftsilan (Monobond-S, Ivoclar Vivadent) bearbeitet. Die präparierten Zahnoberflächen wurden mit Polierkelch und Prophylaxepaste gereinigt und anschließend mit 37%iger Phosphorsäure für 60 Sekunden konditioniert (Abb. 4). Auf die präparierten Bereiche wurde anschließend das Adhäsivsystem Syntac (Ivoclar Vivadent) aufgetragen. Als definitives Befestigungskomposit diente Variolink Veneer (Ivoclar Vivadent). Es erfolgten regelmäßige Kontrollen inklusive einer abschließenden Fotodokumentation zwei Monate nach der definitiven Eingliederung (Abb. 5a–d).

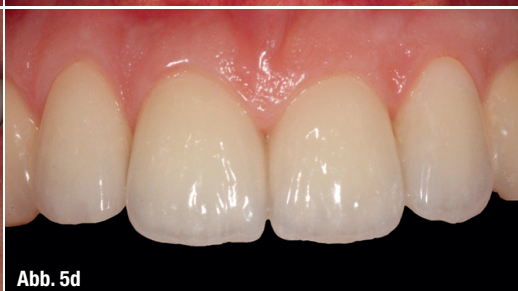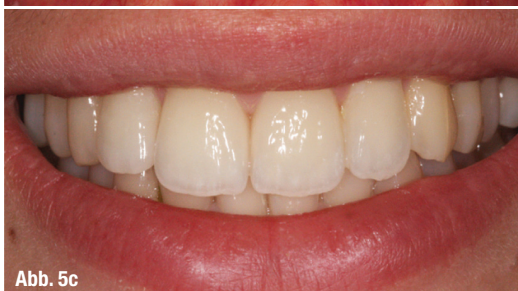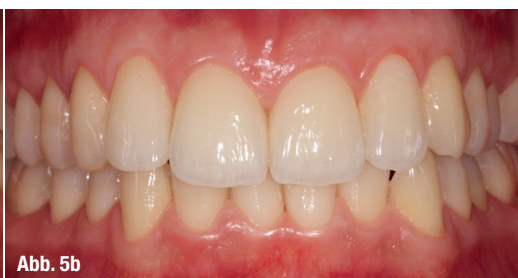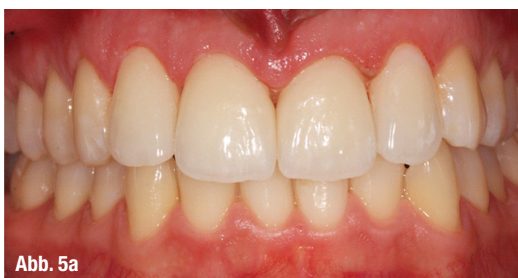### Diskussion/Epikrise

Der vorliegende Patientenfall beschreibt eine minimalinvasive Möglichkeit der Zahnformkorrektur bei gleichzeitigem Diastematschluss im Frontzahnbereich. Folgende Behandlungsoptionen sollten bei Diastematschluss und Zahnformkorrektur grundsätzlich in Erwägung gezogen werden: kieferorthopädische Maßnahmen, die direkte Versorgung mittels Komposit sowie die indirekte Technik mit laborgefertigten Keramikveneers. Welches Verfahren in-

frage kommt, muss individuell nach sorgfältiger Diagnostik und ausführlicher Planung eruiert werden. Bei dem vorliegenden Fall kam eine kieferorthopädische Behandlung für die Patientin nicht infrage, da sie ein möglichst schnelles Behandlungsergebnis wünschte. Da sie höchste ästhetische Ansprüche stellte, wurde die indirekte Technik mit Keramikveneers der direkten Technik mit Kompositrestaurationen vorgezogen. Bei richtiger Indikationsstellung ermöglichen Keramikveneers eine herausragende Ästhetik mit einer Lichtführung in der Keramik, welche von der natürlichen Zahnhartsubstanz nicht zu unterscheiden ist.<sup>1</sup> Aufgrund der optischen Eigenschaften der Silikatkeramiken, die dem natürlichen Zahnschmelz sehr nahe kommen, bleiben die Transluzenz und das Lichtverhalten des Zahnes optimal erhalten.<sup>17</sup> Bedeckt das Keramikveneer die gesamte Labialfläche und reicht ausreichend tief in die Approximalräume hinein, lassen sich in der Regel keine Übergänge zum Zahn erkennen. Durch eine iso- bzw. supragingival verlaufende Präparationsgrenze lässt sich eine optimale Rot-Weiss-Ästhetik herstellen. Bei dem vorliegenden Patientenfall wurde durch die Verwendung einer speziellen Feldspatkeramik (Delight, Tanaka Dental), die zweimal mehr Leuzitkristalle enthält als eine konventionelle Feldspatkeramik, die Festigkeit der Keramikveneers erhöht und zugleich eine hervorragende und naturgetreue Ästhetik geschaffen. Um ein optimales ästhetisches Ergebnis zu erzielen, ist eine offene und reibungslose Kommunikation zwischen Patient und Behandler, und insbesondere zwischen Zahnarzt und Zahntechniker, unabdingbar. Hierbei müssen die Wünsche und Vorstellungen des Patienten im Vorfeld hinterfragt und deren Umsetzungsmöglichkeiten mit dem Zahntechniker besprochen werden.<sup>18</sup> Eine Versorgung mit Komposit wurde von den Autoren abgelehnt, da erfahrungsgemäß eine umfangreiche Zahnformkorrektur bei gleichzeitigem Dias-

**Abb. 5a:** Definitive Eingliederung der Keramikveneers.

**Abb. 5b–d:** Zwei Monate nach Eingliederung – Frontalansicht, Lippenansicht, Nahaufnahme.





temataschluss wie im vorliegenden Fall chairside mit Komposit nicht zu dem gewünschten ästhetischen Ergebnis geführt hätte. Auch wenn sich grundsätzlich mit Kompositmaterialien ästhetisch zufriedenstellende Resultate erzielen lassen,<sup>19</sup> können sie dennoch in komplexen Fällen, verglichen mit Veneers, den hohen ästhetischen Ansprüchen der Patienten häufig nicht voraussagbar gerecht werden.<sup>17</sup> Darüber hinaus existieren bis heute nur wenige evidenzbasierte klinische Studien zur Langzeitstabilität von Kompositen für ästhetische Formkorrekturen im Frontzahnggebiet.<sup>20</sup> Bei einer indirekten keramischen Restauration hingegen bieten sich dem Zahntechniker bei der Herstellung bessere Möglichkeiten, die Anatomie des Zahnes und insbesondere die individuelle Farbgebung und Transluzenz des Schmelzes exakt zu gestalten. Auch bezüglich der Haltbarkeit müssen bei der Anwendung von Kompositen Abstriche gemacht werden. Mit der Zeit kommt es zu Verfärbungen des Materials, was besonders im sichtbaren Bereich zu Einschränkungen führt.<sup>21,22</sup> Studien bezüglich der Patientenzufriedenheit nach Versorgung mit Veneers zeigten ein erhöhtes Selbstwertgefühl<sup>23</sup> und eine deutlich höhere und langfristige Zufriedenheit als bei der Versorgung mit Kompositfüllungen.<sup>24</sup>

Da bei dem hier vorgestellten Patientenfall die zu versorgenden Zähne 12-22 keine ausgedehnten Füllungen zeigten und kariesfrei waren, erwies sich das Schmelzangebot für die adhäsive Befestigung der Keramikveneers als optimal. Zusätzlich lagen weder Zahnverfärbungen noch Fehlfunktionen vor. Zwar mussten die Zähne im Rahmen der Behandlung beschliffen werden, blieb die Präparation jedoch rein schmelzbegrenzt, um eine optimale adhäsive Befestigung zu gewährleisten (Abb. 4). Hierbei konnte der Schmelz-Dentin-Verbund und somit die natürliche Steifigkeit des Zahnstumpfs erhalten werden, wodurch das Frakturrisiko der Keramikveneers gesenkt wird.<sup>25,26</sup> Aufgrund der rein schmelzbegrenzten Präparationstechnik und damit des sehr geringen Präparationstraumas traten bei der vorgestellten Patientin keine postoperativen Beschwerden im Sinne einer erhöhten Sensibilität oder gar eines Vitalitätsverlustes auf, was insgesamt zu einer hohen Zufriedenheit seitens der Patientin führte.<sup>27</sup>

Die klinische Langzeitstabilität und Haltbarkeit von Keramikveneers sind in der Literatur hinreichend dokumentiert.<sup>7-13</sup> Eine Übersichtsarbeit von Della und Kelly zur klinischen Haltbarkeit von keramischen Restauration berichtet über Ausfallquoten von weniger als 5 Prozent nach einer Beobachtungsdauer von fünf Jahren, Land und Hopp von 10 Prozent über zehn Jahre Beobachtungszeitraum. In einer retrospektiven Studie von Friedmann<sup>9</sup> konnte über einen Zeitraum von 15 Jahren eine Erfolgsrate von über 94 Prozent für Keramikveneers ge-

zeigt werden. Die klinische Verweildauer ist mittlerweile mit jener von Kronen vergleichbar.<sup>6,28</sup>

## Schlussfolgerung

Adhäsiv befestigte Keramikveneers sind zu einem festen Bestandteil der modernen, konservierenden Zahnheilkunde geworden. Die herausragende Ästhetik und ein im Vergleich zu Vollkronen deutlich geringerer Zahnhartsstoffabtrag erhöhen und sichern langfristig die Patientenzufriedenheit. Zugleich bieten Keramikveneers bei korrekter Indikationsstellung und Anwendung langfristig beständige und langlebige Versorgungen.

## Danksagung

Herrn ZT Akito Kani (Organ Dental Technology Hamburg) gilt unser Dank für die Herstellung der zahn-technischen Arbeiten.

## Kontakt



### Dr. Navid Jalilvand, M.Sc.

DG Paro-Spezialist für Parodontologie®  
Master of Science in Oral Implantology (DGI)  
Zahnarztpraxis  
Dr. Jalilvand & Kollegen  
Am Kaiserkai 46  
20457 Hamburg  
www.dr-jalilvand.de

Zahnarzt und wissenschaftlicher Mitarbeiter  
Universitätsklinikum Hamburg-Eppendorf  
Poliklinik für Zahnerhaltung und Präventive Zahnheilkunde  
Martinistraße 52  
20246 Hamburg

### Dr. Sahar Hajilou, M.Sc.

Master of Science in Parodontologie & Periimplantäre Therapie  
Universitätsklinikum Hamburg-Eppendorf  
Poliklinik für Zahnerhaltung und Präventive Zahnheilkunde  
Martinistraße 52  
20246 Hamburg

Infos zum Autor



Infos zur Autorin



Literatur

