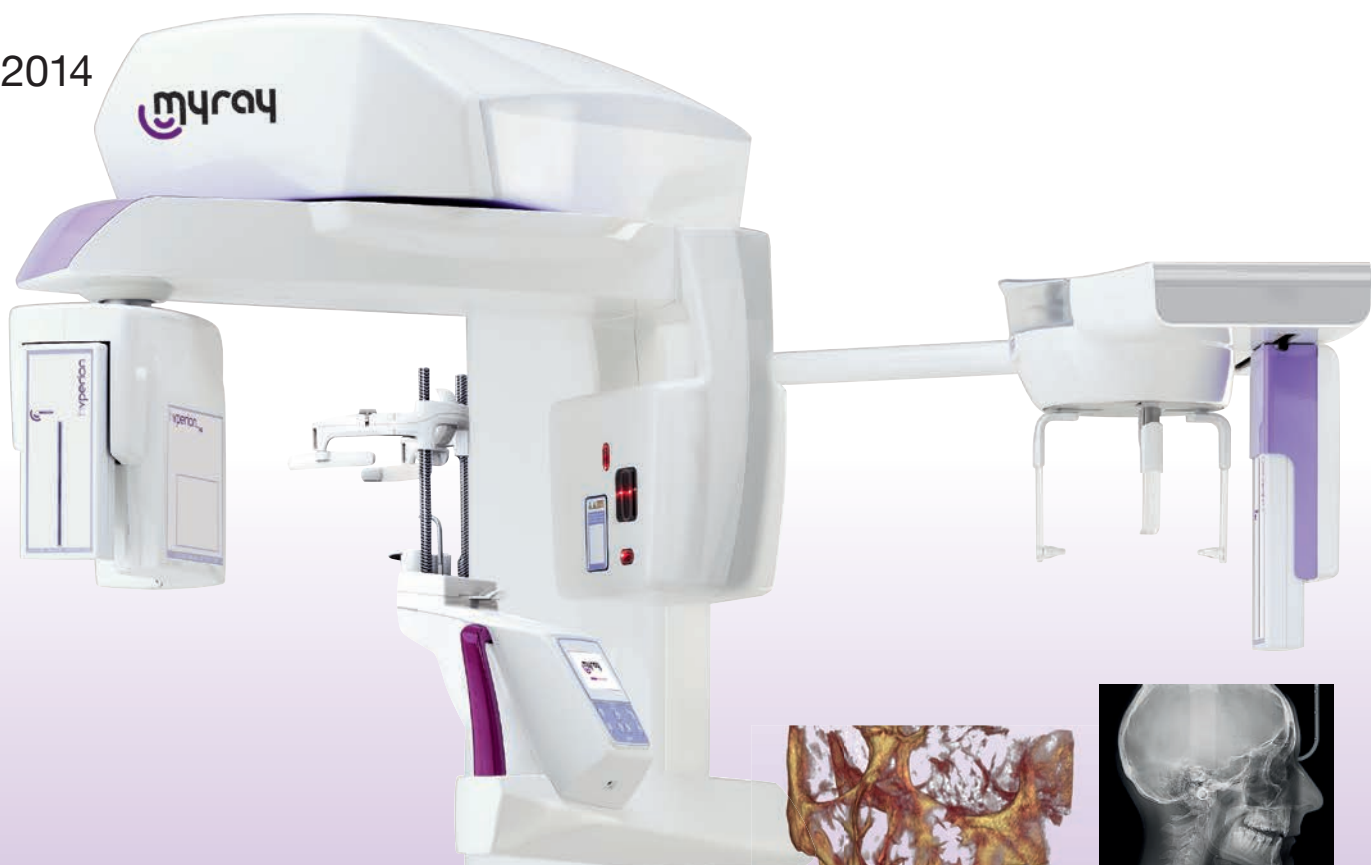

implants

international magazine of oral implantology

2²⁰¹⁴



| **research**

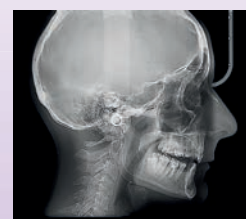
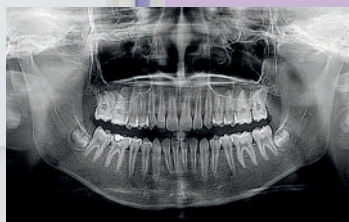
Massima estetica nel mascellare anteriore compromesso

| **industry report**

Studio pilota su 396 impianti

| **C.E. article**

The Virtual Facebow. A digital companion to implantology



Poste Italiane s.p.a. - Spedizione in Abbonamento Postale - D.L. 353/2003 (conv. in L. 27/02/2004 n° 46) art. 1, comma 1, DCB Torino - Contiene inserti pubblicitari




DIETRO OGNI IMPIANTO UN PROGETTO INNOVATIVO

Da più di 20 anni progettiamo, produciamo e curiamo in Italia una linea implantare ad alto livello qualitativo, pensata per essere l'alleata ideale per professionisti e la soluzione definitiva per i pazienti.

** Novità*



LINEA INT PS
Internal Hexagon Platform Switching
Double Thread Micro - Double Thread Normo



oxyimplant.com

CE
0434

MADE IN ITALY

by BIOMECC S.r.l.

Via Nazionale Nord, 21/A - 23823 Colico (Lc)
Tel. +39 0341 930166 - Fax +39 0341 930201
info@oxyimplant.com - www.oxyimplant.com



Chirurgia orale è medicina

SICOI presenta il progetto multidisciplinare



Antonio Barone

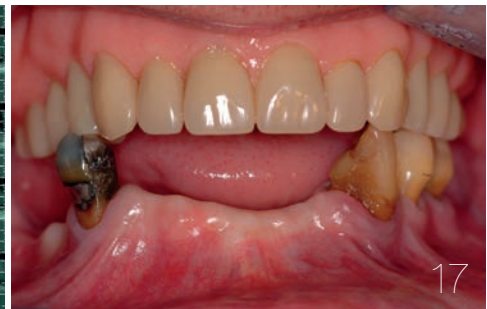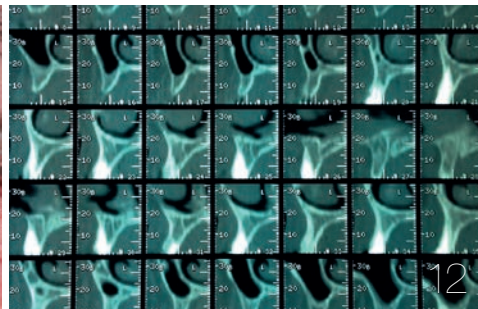
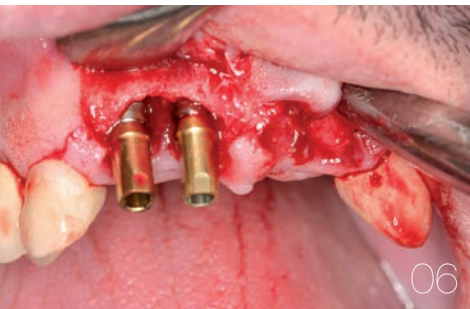
Quanta medicina c'è nella nostra pratica chirurgica quotidiana? Quanti pazienti con patologie sistemiche? Quanti assumono farmaci vecchi e nuovi? Quanto conta la conoscenza della medicina all'interno della formazione e dell'aggiornamento di un odontoiatra?

La chirurgia orale è una branca dell'odontoiatria mirata alla diagnosi e alla terapia di numerose patologie, dall'avulsione di denti compromessi, alla risoluzione di infezioni odontogene, alla terapia delle cisti dei mascellari, fino al trattamento implantare o alle tecniche avanzate di ricostruzione ossea. La chirurgia orale, in quanto branca chirurgica, richiede un corretto iter di pianificazione, che passi dalla selezione del paziente, l'identificazione dei fattori di rischio medico, la scala di emergenze e complicanze con la loro gestione, la prescrizione farmacologica generale, la profilassi eventuale, la gestione del post-operatorio e il follow-up clinico. Pertanto è indispensabile per il chirurgo orale seguire delle linee guida che siano il sunto di un'attenta conoscenza della semeiotica medica e della diagnostica generale, accompagnate da una valutazione specialistica multidisciplinare del paziente a rischio medico, in particolare in quei casi di presunta o dichiarata patologia, nel momento in cui lo si dovrà sottoporre a stress operatorio più o meno esteso.

La SICOI ha identificato, dopo una attenta revisione della letteratura scientifica e un ampio confronto con gli altri settori della medicina, i pazienti con maggiore possibilità di impatto medico sulla branca specialistica, sia per frequenza e incidenza di diffusione delle patologie, che per contiguità tra sedi anatomiche. Per questi pazienti si impegnerà in un nuovo grande progetto. Un progetto, un'idea, che valgono! Perché utili, ai colleghi e alla professione. È proprio il paziente il nucleo del nostro ragionamento, il fine ultimo di ogni nostra ambizione. È dall'attenzione per la sua salute, per i dettagli, che parte la qualità delle nostre terapie.

Nel prossimo Congresso internazionale verrà presentato questo progetto che vede la collaborazione di SICOI con numerose società scientifiche del mondo della medicina specialistica: ematologi, cardiologi, otorinolaringoiatri, anestesisti. Un progetto che punta a una visione multidisciplinare, finalmente aperta a nuovi orizzonti. L'obiettivo è stilare, in maniera semplice, fruibile, e nello stesso tempo dettagliata, consigli terapeutici che possano quotidianamente affiancare la professione del chirurgo orale. Nuovi farmaci, nuove strategie terapeutiche per il paziente speciale, che si avvicina alla nostra osservazione con numerose patologie. Tutto questo all'interno di una visione comune, ovvero ridare centralità alla salute come bene primario, come diritto di ogni individuo: recuperare la bellezza del rapporto medico-paziente. L'empatia, il dialogo, e la capacità clinica come elemento di un rapporto scevro da inclinazioni commerciali. Un rapporto che risponde alla decadenza del nostro tempo e della professione. Un rapporto che ridona all'odontoiatra un ruolo centrale, fondato su solide basi. Conoscenza, qualità, aggiornamento, preparazione. Per formare una classe di odontoiatri all'avanguardia, che sia espressione di scienza e di cultura, che sia finalmente risultato di merito, e di capacità. Avere nel nostro Congresso internazionale ospiti d'onore del mondo della ricerca e della scienza, parlare di nuove scoperte, di frontiere future. Parlare del domani. Puntare in alto, sempre con coraggio e determinazione. Questo è il ruolo di SICOI. Questo è il principale messaggio da inviare alle nuove generazioni, per una nuova odontoiatria, per una medicina moderna, per un mondo sempre ad altissimo tasso di curiosità, di impegno, di passione.

_Antonio Barone



editoriale

- 03 **Chirurgia orale è medicina**
SICOI presenta il progetto multidisciplinare
_A. Barone

research

- _case report
- 06 **Massima estetica nel mascellare anteriore compromesso** dal punto di vista parodontale: impianto immediato
_N. Papagiannoulis, E. Sandberg, M. Steigmann

case report

- _rialzo del seno mascellare
- 12 **Rialzo del seno mascellare** e contestuale inserimento di impianti
_G. Malerba
- _chirurgia implantare
- 17 **Chirurgia implantare** minimamente invasiva nel **paziente geriatrico a rischio**
_U. Marchesi, P. Borelli

industry report

- _chirurgia guidata
- 24 **Studio pilota su 396 impianti**
Individuazione intraoperatoria della stabilità primaria nel carico immediato mediante tecnologia digitale
_L. Quattromini, L.M. Banfi, P. Arosio

C.E. article

- _virtual facebow
- 30 **The Virtual Facebow**
A digital companion to implantology
_L. Kalman

expert article

- _chirurgia parodontale
- 36 **La gestione dei tessuti molli** in chirurgia parodontale e mucogengivale
_D. Cardaropoli

aziende

- 38 _news

eventi

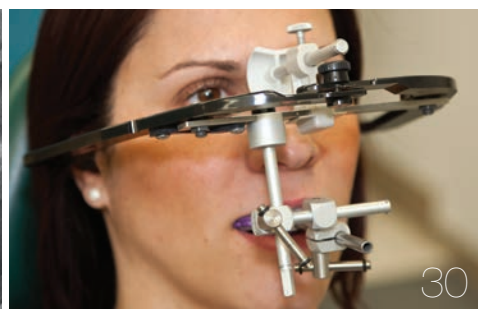
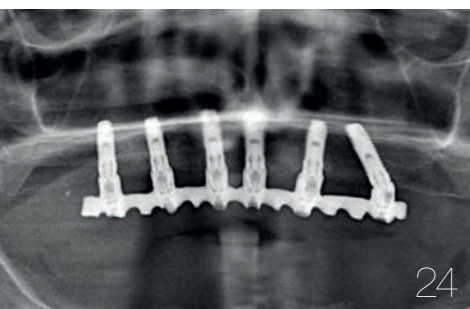
- 42 _Simposio internazionale BBB
- 45 _Research Day BioHorizons
- 46 _Congresso internazionale SICOI

l'editore

- 50 _gerenza

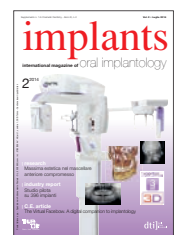
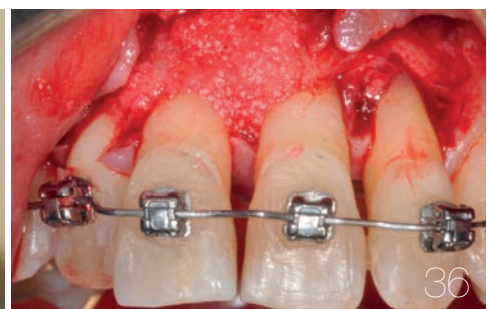
Immagine di copertina
Hyperion X9
cortesemente concessa da
MyRay (www.my-ray.com)



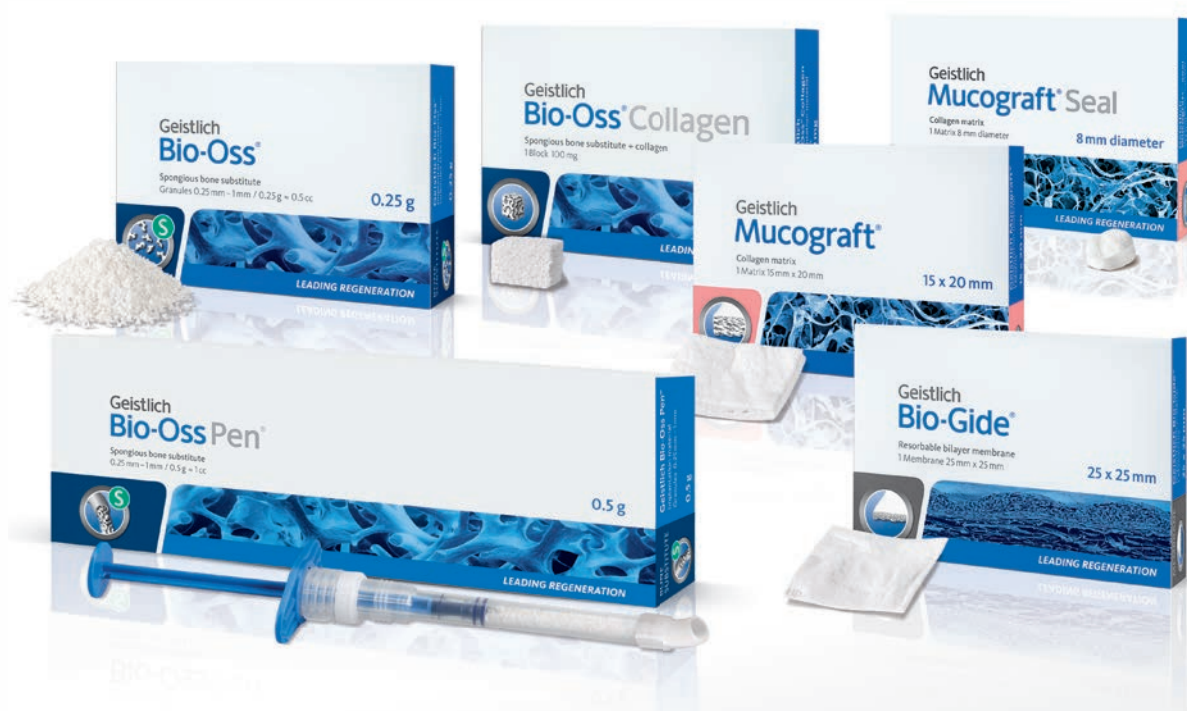Indicazioni cliniche e tecniche chirurgiche su:

Regeneration
focus

www.regenerationfocus.it

Geistlich
Biomaterials

Alla base del Suo successo



Richiedi il **Passaporto Rigenerativo Geistlich** e comunicaci al suo paziente qualità e sicurezza con gli unici biomateriali supportati da:

- *più di 800 pubblicazioni scientifiche*
- *oltre 28 anni di successi clinici*
- *distribuzione in oltre 90 Paesi nel mondo*

Inoltre il Centro Nazionale Sangue ha dichiarato che i biomateriali Geistlich non comportano limitazioni nella donazione di sangue.



www.geistlich.it
shop.geistlich.it

 swiss made

LEADING REGENERATION

Massima estetica nel mascellare anteriore compromesso

dal punto di vista parodontale: impianto immediato

Autori _dr. Nikolaos Papagiannoulis, dr. Eduard Sandberg & dr. Marius Steigmann, Germania

_Web Article

DT

Questo articolo è presente sul sito www.dental-tribune.com

_Introduzione

Oltre alle malattie sistemiche e alle abitudini parafunzionali e il bruxismo, anche le malattie parodontali rappresentano un problema per l'implantologia orale. In questo ambito, i chirurghi hanno a che fare con la perdita di denti, l'epitelio prolungato, il riassorbimento osseo e la perdita di legamento parodontale. Nel caso qui presentato, abbiamo potuto vedere chiaramente al momento dell'analisi preclinica che si era verificato un importante riassorbimento osseo sia orizzontalmente sia verticalmente. I difetti ossei erano a carico di più di una parete, il riassorbimento osseo intorno alla radice era simile a un cratere, con infiltrazione di tessuto molle. Era quindi difficile ottenere la stabilità primaria dell'impianto.

Il trattamento parodontale rappresentava il primo passo, accompagnato da otturazioni ed estrazioni per curare le infiammazioni acute e ripristinare l'igiene orale. In ogni caso, i tratta-

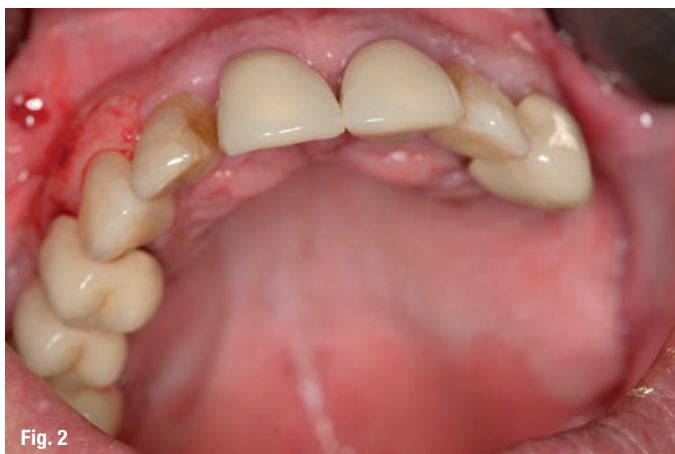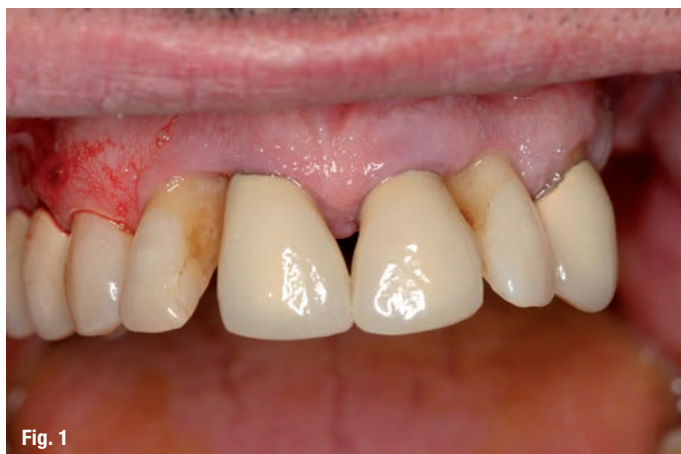menti parodontali solitamente portano a situazioni compromesse dal punto di vista funzionale ed estetico e a pazienti insoddisfatti. Inoltre, il trattamento parodontale non assicura il corretto trattamento protesico del paziente. In base al tipo di restauro, i denti spesso devono essere estratti, nonostante il successo del trattamento parodontale. Così, la domanda che bisogna porsi è se e quando ha senso un trattamento parodontale come trattamento definitivo o se dovrebbe essere uno strumento per migliorare le successive procedure chirurgiche e protesiche.

_Risultati clinici e radiologici

L'esame clinico mostrava un grave difetto parodontale, indice di screening di grado IV, tasche fino a 6 mm, mobilità dentale di grado II-III e un indice di sanguinamento di 3-4. La funzionalità era molto limitata e la situazione estetica insoddisfacente. Le protesi esistenti sugli incisivi centrali erano troppo lunghe per coprire le re-

Fig. 1_Situazione clinica iniziale.

Fig. 2_Vista coronale della situazione clinica iniziale.



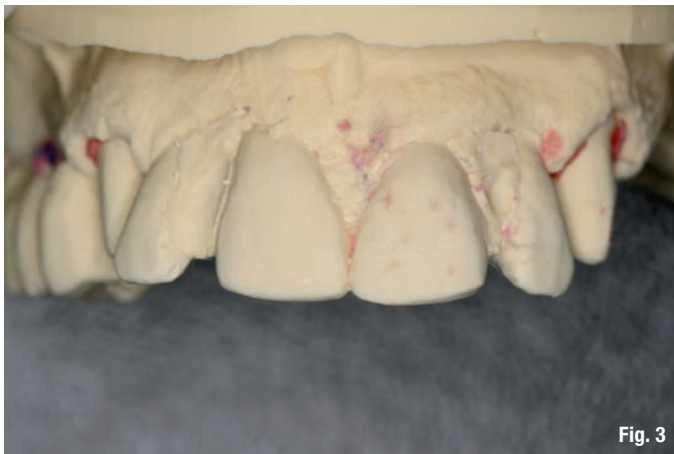

Fig. 3

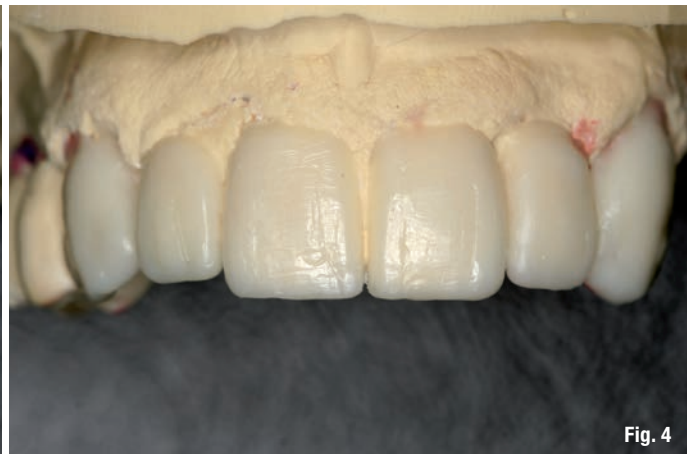

Fig. 4

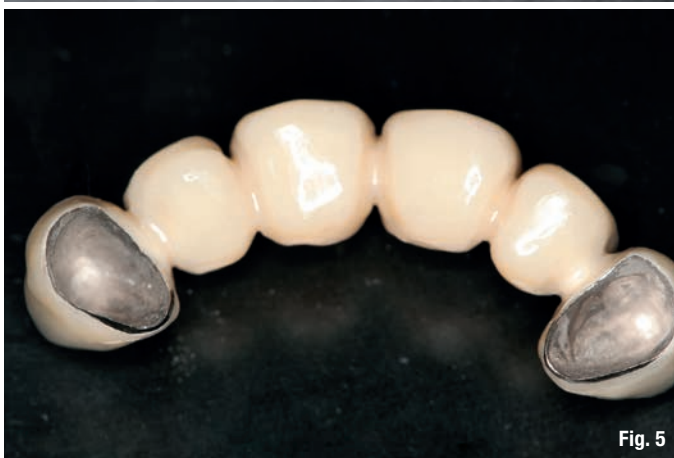

Fig. 5

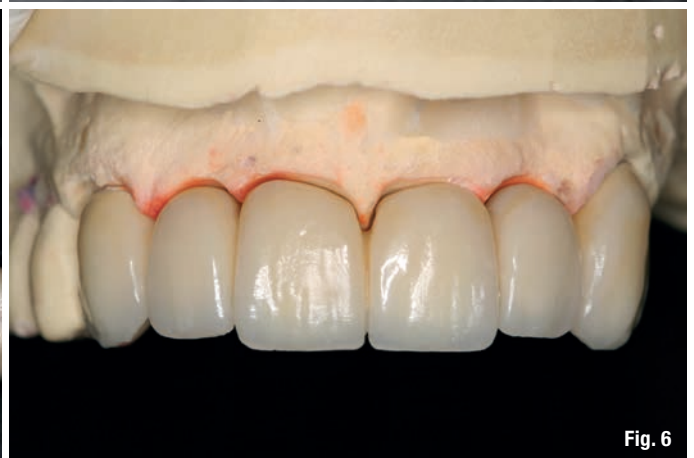

Fig. 6

cessioni, con il risultato di un'ulteriore perdita di attacco. Anche l'estetica era compromessa a seguito della perdita di fibra parodontale e supporto osseo. Soprattutto gli incisivi laterali soffrivano gravemente della perdita di osso interprossimale, seguita da mesiorotazione e ante-inclinazione (Figg. 1 e 2).

I risultati radiologici confermavano che tutti i quattro incisivi superiori dovevano essere estratti.

Piano di trattamento

Tenendo in considerazione che l'obiettivo dei trattamenti parodontali chirurgici è un indice di screening di 2-3 mm e che essi quasi sempre esistono in recessioni, il risultato di queste procedure è esteticamente scarso. Soprattutto in biotipi altamente festonati, difficilmente i pazienti sono soddisfatti. D'altra parte, queste procedure non hanno sempre successo, risultando ulteriormente in sensibilità termica e mobilità dentale persistente. A causa dei costi elevati della parodontologia chirurgica e le precedenti argomentazioni, i pazienti richiedono sempre più procedure alternative. Nel caso discusso in questo articolo, il trattamento parodontale non avrebbe portato a un miglioramento estetico e funzionale, ma

solo al mantenimento dei denti per alcuni mesi o anni. Il rischio sarebbe stato quello di un'ulteriore perdita di osso e tessuto molle, compromettendo piani futuri e possibilità protesiche. Il piano di trattamento di questo caso includeva un trattamento parodontale conservativo e richiami per il trattamento di infiammazioni, estrazione dei denti e impianto immediato con rigenerazione ossea e tissutale guidata.

Chirurgia

Prima di estrarre gli incisivi, le corone 13 e 23 sono state rimosse e i denti sono stati preparati per l'applicazione di un ponte provvisorio. Con una ceratura sul modello della situazione e sui pontic, è stata creata una forma ottimale per supportare e modellare il tessuto mole durante la fase di guarigione. Nello stesso tempo, il ponte provvisorio funziona come copertura della ferita se non è possibile la chiusura primaria (Figg. 3-6)¹⁻⁴.

Nella fase successiva, i denti da 12 a 22 sono stati estratti. Il contorno del lembo risparmiava la papilla mediana e quella mesiale su 12 e 22. A causa dei difetti ossei interprossimali, lo scollamento della papilla in questa regione avrebbe portato a gravi recessioni.

Fig. 3 Modelli per la pianificazione dei provvisori.

Fig. 4 Ceratura del ponte provvisorio.

Fig. 5 Ponte provvisorio con pontic.

Fig. 6 Vista frontale del ponte provvisorio.

I difetti ossei verticali, soprattutto tra 11 e 12, erano ovvi dopo lo scollamento del lembo a tutto spessore. Sono state eseguite incisioni di rilascio distalmente ai canini e solo nella gengiva aderente per evitare la formazione di cicatrice attraverso tagli verticali nella mucosa. Il vestibolo basso rendeva meno logico un lembo a spessore parziale o a tasca periostale. Mobilizzando il tessuto molle dalle labbra mediante altri design di lembo porterebbe a limiti funzionali, tensione della sutura e plastica gengivale secondaria per riposizionare il tessuto molle coronale trasposizionato. I margini della ferita sono stati ridefiniti per rimuovere l'epitelio prolungato e i difetti ossei liberati dalla crescita interna del tessuto molle (Figg. 7-10). La perdita di osso orizzontale era moderata. Gli impianti sono stati posizionati leggermente sottocrestali. Sebbene il gap tra gli impianti e il piano buccale fosse di circa 1-1,5 mm e lo spessore del piano buccale 1-1,5 mm a causa del riassorbimento, abbiamo optato per impianti 3,8 mm, lasciando un gap di 1,5 mm al piano buccale⁵⁻¹⁰.

manipolare il riassorbimento del piano buccale. Come barriera è stata utilizzata una membrana di pericardio (Fig. 11).

L'anatomia dell'arcata superiore e il vestibolo basso non permettevano una chiusura primaria. Per proteggere la membrana dal riassorbimento proteolitico e l'incremento, abbiamo applicato due strati di tessuto sulla membrana. Attraverso lo strato di collagene e la protezione del ponte provvisorio, dopo 2 settimane ci si aspettava granulazione libera della copertura dell'alveolo estrattivo (Fig. 12)^{11,12}.

Il paziente è stato sottoposto a richiami settimanali con profilassi e istruzioni di igiene. Tre settimane dopo l'intervento, sono state rimosse le suture. La situazione clinica non mostrava irritazione e la guarigione e la chiusura della ferita erano ideali (Fig. 13).

_Seconda fase e protesi

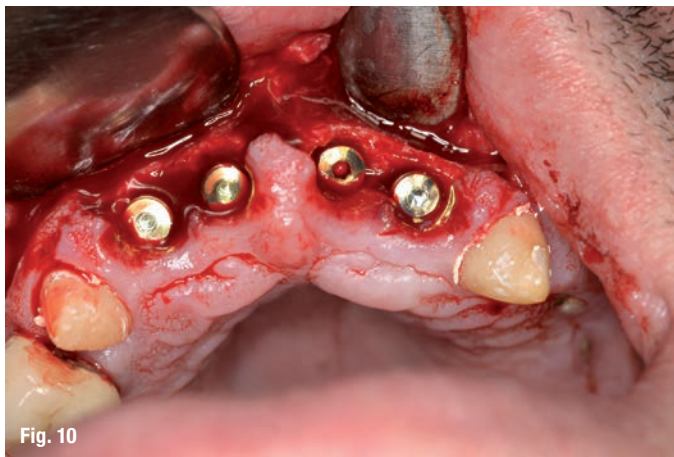
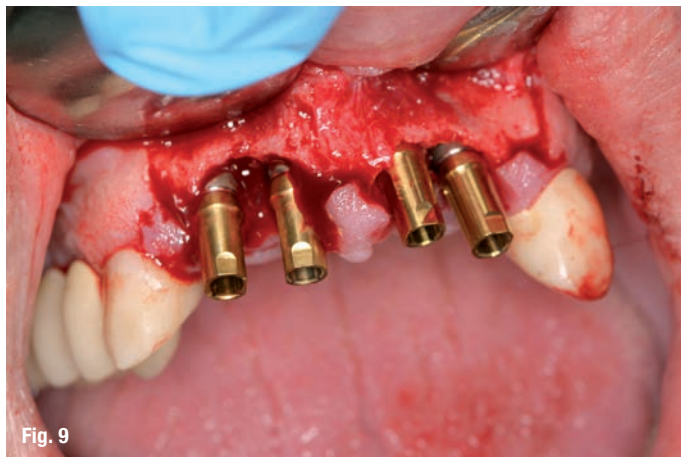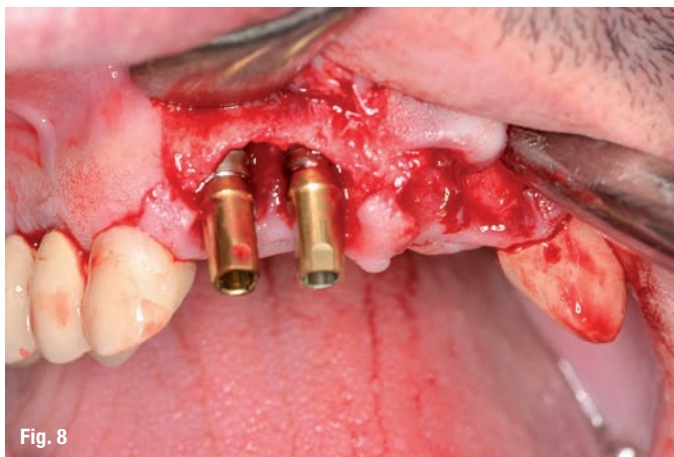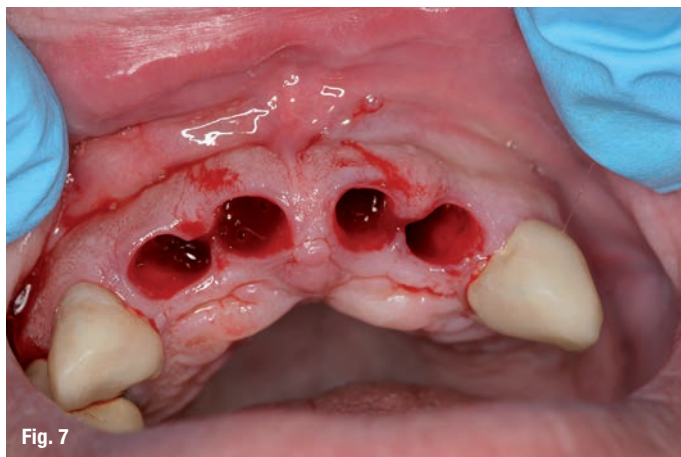
La riapertura è stata eseguita dopo 3 mesi con incisioni crestali minimamente invasive. Una papilloplastica ha modificato i margini della ferita tra 11-12 e 21-22 (Fig. 14). Dopo 3 ulteriori settimane, è stata rilevata l'impronta. La situazione guarita mostrava una qualità ottimale del tessuto molle e una quantità di gengiva aderente

Fig. 7_Alveoli estrattivi.

Fig. 8_Scollamento del lembo e posizionamento degli impianti.

Fig. 9_Inserimento di quattro impianti.

Fig. 10_Vista coronale degli impianti inseriti.



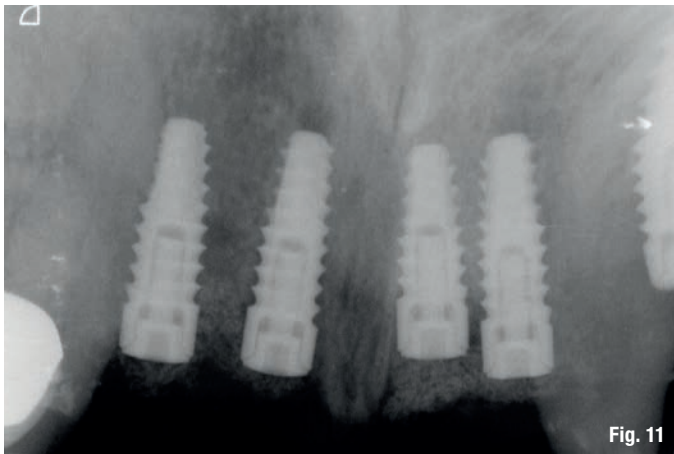


Fig. 11

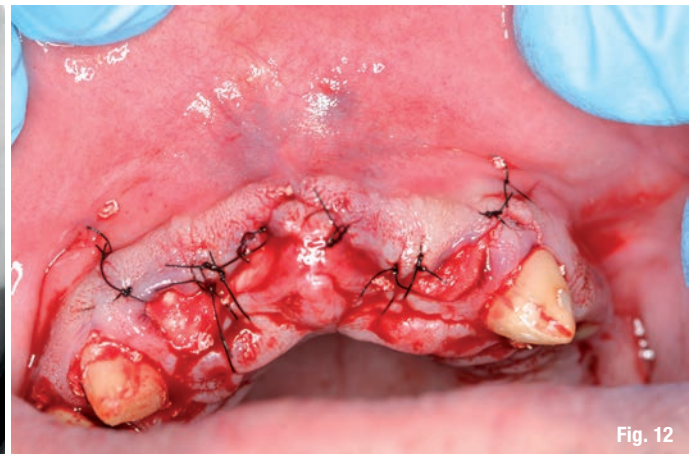


Fig. 12

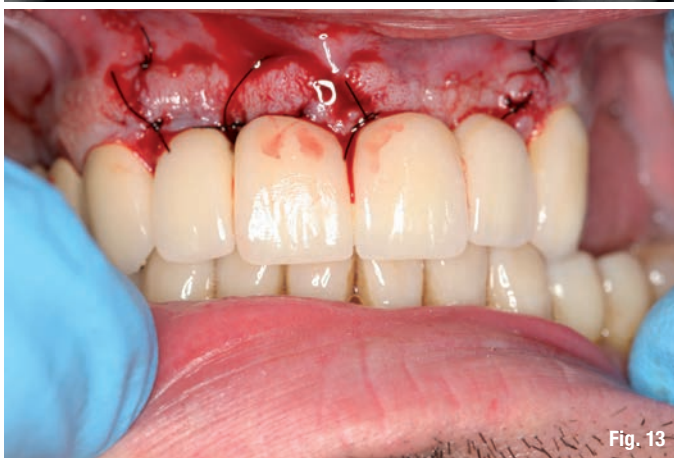

Fig. 13

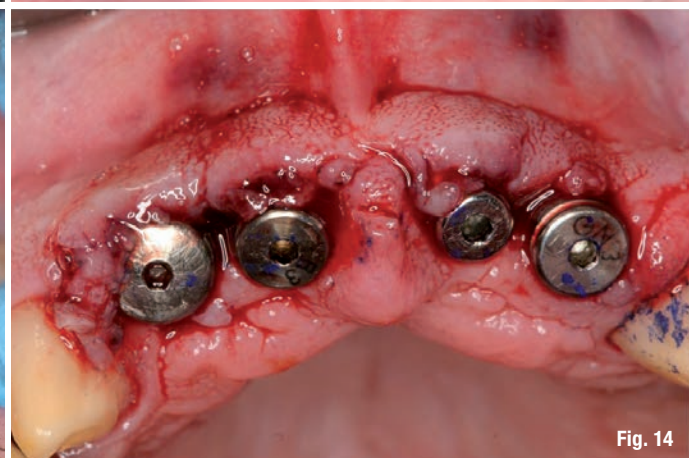


Fig. 14

adeguata. Abbiamo misurato 2-2,5 mm di altezza di tessuto molle sopra ai colletti implantari, sufficienti per il necessario profilo di emergenza. Con l'aiuto di protesi con forma convessa o concava il tessuto molle può essere modellato nella direzione necessaria per l'estetica (Figg. 15-16)¹³⁻¹⁶. Le corone finali mostravano un risultato di successo. Le papille e le pseudo papille riempivano lo spazio prossimale. Il contatto prossimale doveva essere più lungo e largo del normale al fine di compensare la precedente perdita ossea verticale, soprattutto nella regione 11-12. In ogni caso, non vi erano triangoli neri, il paziente era soddisfatto e con un'igiene corretta il risultato estetico si sarebbe ottimizzato nei mesi successivi. Quindi, non vi era necessità di intervenire con ceramica rosa (Figg. 17-19).

_Discussione

Nella situazione parodontalmente compromessa, è importante decidere se un trattamento parodontale curativo offre risultati soddisfacenti a lungo termine. Come in questa occasione, l'estrazione in un momento cruciale aiuta a preservare ciò che abbiamo, usarlo al massimo per la chirurgia implantare e non rischiare ulteriore perdita di osso o recessioni. Qualunque altra pro-

cedura avrebbe portato a un approccio chirurgico a due fasi e probabilmente a una protesi mobile. Il biotipo spesso del paziente era molto favorevole, così come la linea labiale bassa. La quantità di tessuto molle era evidente. La tensione della chiusura del lembo era impossibilitata dal protocollo chirurgico e dalla granulazione libera della ferita. La quantità ossea ha assicurato un inserimento implantare con stabilità implantare. L'inserimento immediato dell'impianto ha assicurato la stabilità dell'incremento e l'uso di una minor quantità di materiale. Il posizionamento dell'impianto ha permesso di creare un profilo di emergenza ottimale, rendendo inutili le complicate procedure a carico del tessuto molle¹⁷⁻¹⁹.

La situazione clinica e i difetti ossei rendevano chiaro durante la chirurgia che sarebbe stato necessario un compromesso estetico nella regione 11-12. Il supporto osseo del tessuto molle interprossimale è difficile da rigenerare e la formazione della pseudo papilla non predicibile. L'impianto immediato in queste aree conserva il tessuto duro e molle. Attraverso il posizionamento degli impianti e la granulazione libera della ferita di estrazione, abbiamo migliorato il tessuto molle, un vantaggio principale per la seconda fase e la protesi.

Fig. 11 _Controllo radiologico dopo la chirurgia.

Fig. 12 _Chiusura del lembo.

Fig. 13 _Ponte provvisorio in situ.

Fig. 14 _Riapertura con abutment di guarigione.