

## Protetická stomatitida: Ošetření diodovým laserem

Dr. Maziar Mir, Prof. Norbert Gutknecht,  
Dr. Masoud Mojahedi, Dr. Jan Tunér, Prof. Ramin  
Mosharraf & Dr. Masoud Shabani / Německo,  
Švédsko, Irán

**Protetická stomatitida (PS) je jednou z nejčastějších orálních lézí u pacientů, kteří nosí celkovou nebo částečnou snímatelnou náhradu. V literatuře je zaznamenáno pouze velmi málo případů, pokud jde o ošetření protetické stomatitidy laserem. Předkládáme zde případ ošetření PS bez použití jakýchkoli farmaceutických prostředků.**

Míra výskytu PS je mezi pacienty používajícími snímatelné zubní náhrady 15 až 70 %.<sup>[1,2]</sup> PS je chronickou infekcí způsobovanou bakterií kandida. Hlavním příčinným organismem je konkrétně *Candida albicans*. Kromě *Candida albicans* mohou hrát ve vzniku a progresi PS roli i další predispoziční faktory, zahrnující špatnou hygienickou péči o dutinu ústní a náhradu, nepřetržitě nošení snímatelných náhrad i přes noc, zhoršenou úroveň slinění, bakteriální a kvasinkovou kontaminaci povrchu náhrady, i špatně dosedající náhrady. Všechny uvedené faktory jsou schopny zvýšit schopnost *Candida albicans* kolonizovat jak náhradu, tak i povrch orální sliznice. Vývoji PS může rovněž napomáhat dlouhodobá antibiotická léčba, užívání kortikosteroidů, diabetes, poruchy imunity, zhoubné nádory, konzumace alkoholu, úraz a strava.<sup>[3, 7]</sup>

PS je klasifikována do tří typů (Newtonova klasifikace): bodové hyperemické léze nebo prostý zánět (typ I), rozptýlený erytém nebo generalizovaný zánět (typ II) a zánětlivá papilární hyperplazie (typ III).<sup>[8, 9]</sup>

Léčba PS tradičně začíná zavedením dobré orální hygieny a péče o náhradu, úpravou špatně dosedající náhrady, ukončením nošení náhrady přes noc, užíváním lokálních činidel jako je nystatin a mikonazol a nakonec podložním nebo výměnou náhrady. V případech recidivy a u pacientů kontraindikovaných pro chirurgický zákrok jsou rovněž účinná systémová antimykotika, jako amphotericin B a flukonazol. Chirurgické ošetření lézí v případech typu II a typu III je možné použít ve formě zákroku prováděného skalpelem, ve formě elektrochirurgie a kryochirurgie. Nedávno bylo zaznamenáno také laserem asistované fotodynamické ošetření.<sup>[10]</sup>

Pro velké povrchové léze omezující se na epitel je ideální vaporizace,<sup>[11]</sup> zatímco kryochirurgie je možností pro odstranění povrchových, širokých lézí v dutině ústní. Jak laserová vaporizace, tak kryochirurgie vylučují histologickou diagnostiku. Obě techniky se proto provádí pouze v oblastech, z nichž byly předem odebrány vzorky pro biopsii nebo byla-li řádně stanovena klinická diagnóza. Nevýhody kryochirurgie zahrnují nepředvídatelnou míru otoku, nedostatečnou přesnost ohledně hloubky a oblasti zmrazení, a vysokou míru závislosti na dovednostech a zkušenostech ošetřujícího lékaře. Nicméně, výhody kryochirurgie zahrnují absenci bolesti, nízké riziko infekce a eliminaci nutnosti odstraňování stehů.<sup>[12, 15]</sup>

### Kazuistika

Na ošetření k nám byla odeslána 65letá pacientka s pocitem bolesti v ústech, která šest let nepřetržitě nosila snímatelnou náhradu, aniž by je na noc vyjímala.

### Lékařská anamnéza

Anamnéza pacientky neodhalila žádné systémové zdravotní problémy, žádné alergické reakce, žádné užívání léků nebo drog a nebyl žádný záznam o provedených chirurgických zákrocích, takže nebylo nutné odesílat pacientku na další odborná vyšetření.

### Stomatologická anamnéza

Orální a maxilofaciální vyšetření pacientky neodhalilo žádné problémy s TMK nebo myofasciální poruchy.

### Klinické nálezy

Byly zjištěny staré a špatně dosedající snímatelné náhrady, resorbovaný alveolární hřeben a rozptýlené erytematózní léze patra (obr. 1).

### RTG vyšetření

RTG vyšetření neprokázalo žádné abnormální destruktivní vlivy.

### Klinická diagnóza

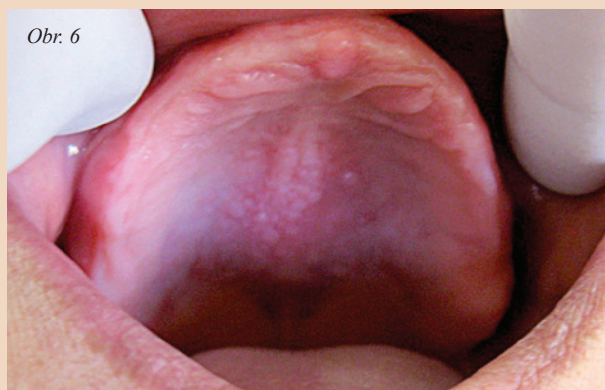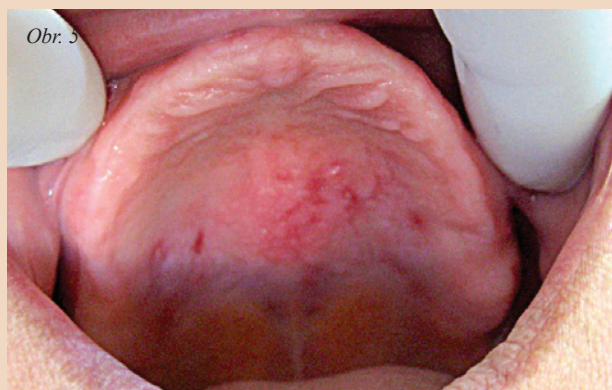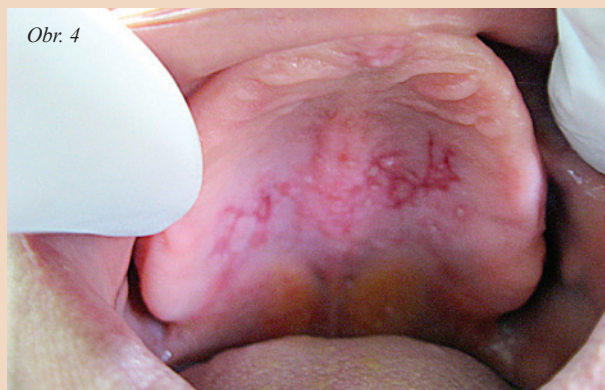
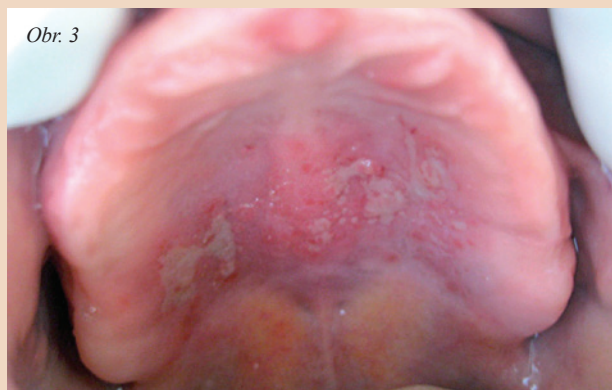
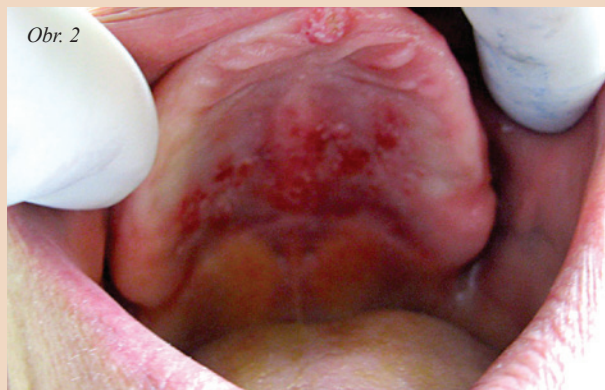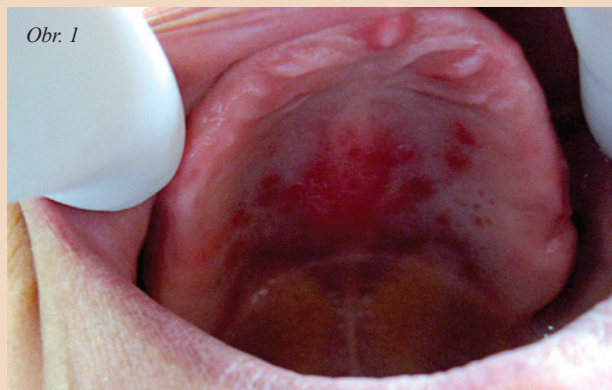
Případ byl klinicky diagnostikován jako protetická stomatitida typu II podle Newtonovy klasifikace a rozhodli jsme se ji ošetřit diodovým laserem.

### Parametry laseru

Laser měl vlnovou délku 980 nm, vlákno 400  $\mu$ m, výstupní výkon 1,2 W a byl použit kontinuální režim s iniciovaným vláknem.

### Postup před poskytnutím ošetření

Po vyplnění formuláře k informovanému souhlasu byla do oblasti chirurgického zákroku aplikována anestezie, a to infiltrační metodou za použití 2% lidokainu s Epinefrinem 1:100000, 1,8 ml. Poté byly provedeny následující kroky ošetření:



Obr. 1: Klinický snímek PS typu II podle Newtonovy klasifikace. – Obr. 2: Bezprostředně po vaporizaci povrchové kontaminované vrstvy diodovým laserem. – Obr. 3: Jeden den po ošetření. – Obr. 4: Pět dní po ošetření. – Obr. 5: Jeden týden po ošetření. – Obr. 6: Dva týdny po ošetření.

**BIOLASE**

nový EPIC X  
a Epic 10  
na InDentu  
2016



**epic 10™**   **epic X™**

Profesionální diodový laser pro měkké tkáně, bělení, terapii bolesti. 940 nm | 10 W | kontinuální a pulzní režim „ComfortPulse“

InDent 2016  
akční cena



**iLase™**

První kapesní výkonový laser pro měkké tkáně. 940 nm | 5 W | kontinuální i pulzní režim

Waterlase  
iPlus 2.0  
na InDentu  
2016



**WaterLase™ iPlus 2.0**

Světová jednička v dentálních laserech, preparace všech typů tkání, rychlost, komfort, výkon. Er,Cr:YSGG laser 10W/100Hz



- Vymezení ošetřované oblasti a správné umístění varovných značek pro laser, čímž bylo zajištěno pracovní pole.
- Zajištění kontroly nad bezpečností pro pacienta formou brýlí, ochranného štítu na oči a ochrany očí pro asistenta.
- Nastavení laseru a zkouška správné funkce laseru (roztřepení vlákna, kontrola výkonu laseru, kontrola zaměřovacího paprsku, odhad velikosti bodu, iniciace vlákna s tmavým artikulačním papírem a zkouška zapálení laserem), za použití minimálního výkonu a nastavení.
- Kontrola informací o pacientce (záznam o vyšetření a RTG snímky, informovaný souhlas, atd.).

### Vaporizace lézí

Odstranění povrchových kontaminovaných epitelálních povrchů bylo provedeno pomocí kombinace kontaktního a skenovacího režimu a léze byly odpařeny. Během ošetření bylo použito velkoobjemové odsávání, kterým se odsávaly oblaky výparů a nežádoucí zápach vznikající v místě zákroku. V průběhu celého zákroku byla respektována interakce mezi laserem a tkáněmi, aby se zabránilo veškerým nežádoucím reakcím v okolních tkáních. Odstraňování zuhelnatělé tkáně bylo provedeno kartáčkem s mikroaplikátorem napuštěným 3% roztokem peroxidu vodíku.

### Poučení pacienta po ošetření

Pacientka byla poučena, aby udržovala oblast čistou a vyhýbala se potravinám a nápojům, které by mohly způsobit bolest nebo podráždění citlivých tkání, ale že podle potřeby může používat volně prodejné analgetika.

### Konečný výsledek

Po ošetření bylo vidět, že došlo k vynikající laserové vaporizaci kontaminované vrstvy bez krvácení, bez zuhelnatění a opálení (obr. 2). Pacientka necítila nepohodu a byla spokojená.

### Kontrola

První kontrola proběhla jeden den po ošetření laserem (obr. 3). Pacientka se opět dostavila po pěti dnech a po jednom týdnu. Jak ukazují obrázky 3 a 4, proces hojení probíhal podle očekávání, takže hojení pokračovalo dobře a neobjevila se bolestivost ani nepohoda. Konečného cíle bylo dosaženo po dvou týdnech (obr. 5). Po skončení ošetření byla pacientce zhotovena nová náhrada (obr. 6).

### Diskuze

K chirurgickým zákrokům na měkkých tkáních v dutině ústní se používají diodové lasery s vlnovými délkami v rozmezí 810 až 980 nm. Ve srovnání s konvenční léčbou PS (technika použití skalpelu, kryochirurgie, lokální nebo systémová antimykotika) je možné ošetření PS pomocí laseru provést rychle, bez krvácení, s malou nebo žádnou bolestivostí, bez otoku a s malou nutností nebo zcela bez nutnosti užívání volně prodejných analgetik. Přestože jsou antimykotika, jako nystatin (100 000 jednotek na ml) a amphotrocin B (3% roztok) účinná ve zmírňování klinických příznaků a symptomů kandidové infekce, mají nepříjemnou chuť a mohou se při tomto modelu léčby objevit vedlejší účinky jako nevolnost, zvracení a průjem. Lokální prostředky se navíc mohou rozředit slinami a posunout se vlivem pohybů orálních tkání, takže léčba může trvat déle a odstranění infekce nemusí být vždy úspěšné, a rov-

něž se mohou vyvinout odolné druhy bakterií. [16-18] Systémová antimykotika nedokážou zcela vymýt mikroorganismy kolonizují náhradu. [19] Při užívání systémových antimykotik se mohou objevit další vedlejší účinky jako gastrointestinální poruchy, hypersenzitivita, ledvinová a jaterní toxicita a interakce s jinými léky. [20] Po ukončení antimykotické léčby byla také zaznamenána vysoká míra recidivy protetické stomatitidy a opětovné kolonizace kandidou. [19, 21]

Použití dezinfekčních prostředků také může mít menší nežádoucí účinky, jako jsou diskolorace a změny chuti. [22] Jako konzervativní léčba PS bývá navrhováno fotodynamické ošetření, ale tento druh ošetření podporuje dosud jen málo literatury. [19, 23]

V oblasti ošetření orálních lézí je možné použít také kryochirurgii, ale jednou z jejích nevýhod je relativně dlouhá doba hojení ran a je při ní třeba vzít v potaz prevenci úniku plynu související s unikáním a odpařováním, a nebezpečí nehod při skladování. [24, 25]

### Závěr

980 nm diodový laser je užitečným nástrojem pro ošetření protetické stomatitidy.

*Redakční poznámka: Seznam použité literatury je k dispozici u vydavatele. [D]*



nechte na jaře rozkvést  
i svoji ordinaci

## Přednášející

- Peter Brehm (DE)
- Roland Benz (DE)
- DT Mata Dávid (HU)
- Dr. Michail Drobiazgo (UA)
- Dr. Jos Z. Gal (DE)
- Dr. Alexandros Manolakis (GR)
- Dr. Florian Obadan (RO)
- MDT Mario Parra (ES)
- Dr. Alexij Shamray (UA)
- DT Karel Špička (CZ)
- MDT Krisztian Törő (HU)
- DT Elizaveta Potlog (UA)

## Hlavní témata

- Okamžité náhrady:  
Jeden zub a celý oblouk
- Regenerace
- Fyziologická protetika
- Digitální zpracování

## Jazyk kongresu

- angličtina
- maďarština

## Místo konání

- Aquaworld Hotel and  
Water Theme Park PLC.  
H-1044 Budapest,  
Íves út 16
- [www.aquaworldresort.hu](http://www.aquaworldresort.hu)

## Kongresový poplatek

- 210 € / účastník
- Kongres  
včetně workshopů  
a gala večera

## Registrace

- **Petra Štenglová**  
✉ [info@krbec.cz](mailto:info@krbec.cz)  
☎ +420 377 223 380
- **Attila Csontos**  
✉ [a.csontos@chello.sk](mailto:a.csontos@chello.sk)  
☎ +421 903 712 455

# BREDENT GROUP DAYS

20.-21. května 2016

~~210,-~~  
Při včasné platbě\*  
**180,-** €  
kongres  
včetně 2 workshopů  
a gala večera  
\*platné do 30. dubna 2016



## Budapest

“Vedoucí úloha  
v okamžitém ošetření  
pomocí  
fyziologické protetiky.”

Právo na změny a tiskové chyby vyhrazeno.

40 YEARS DENTAL INNOVATIONS  
1974  
2014

bredent group

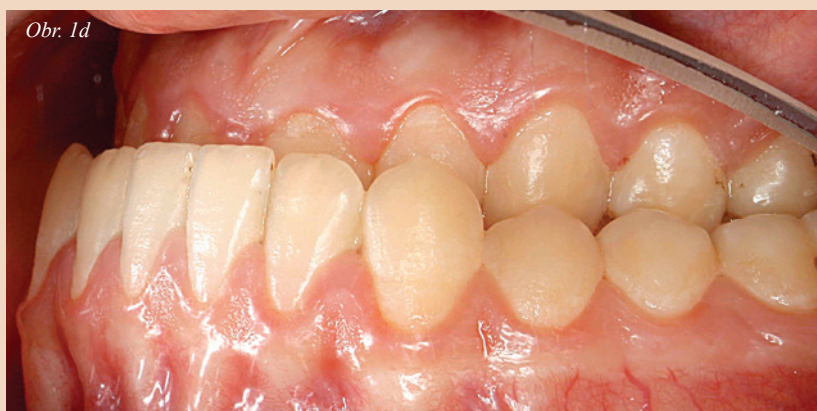
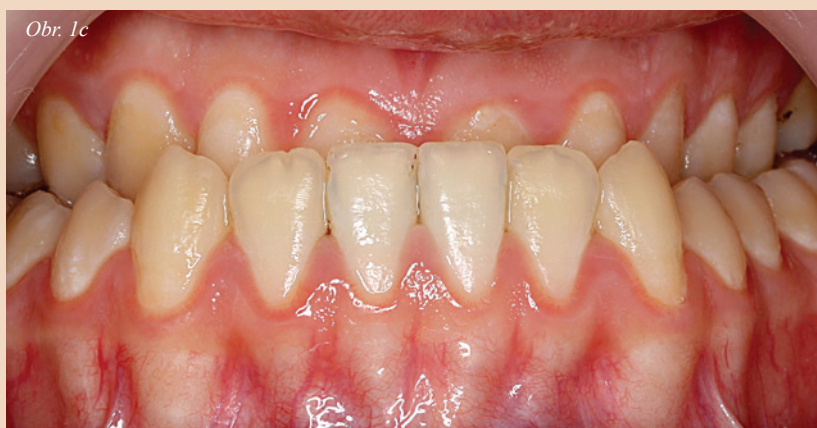
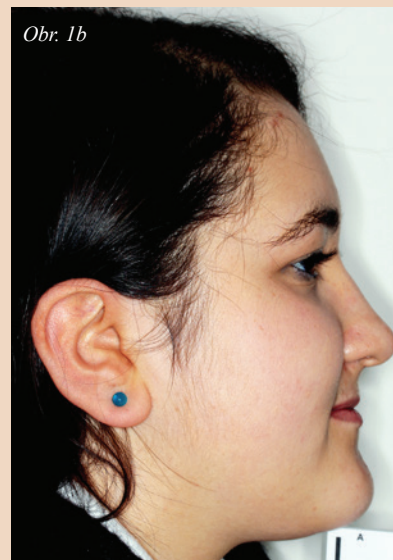# Komplexní ortodonticko-chirurgické ošetření funkčně estetické vady

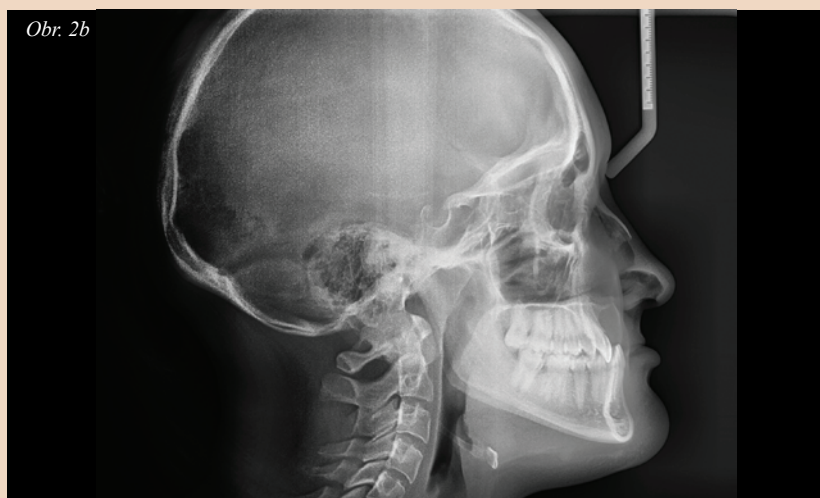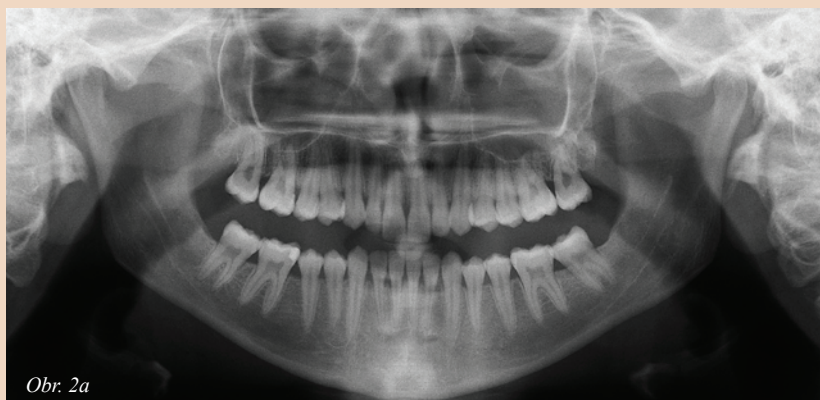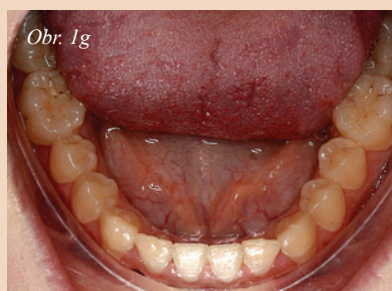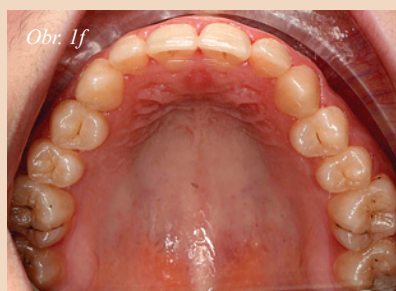
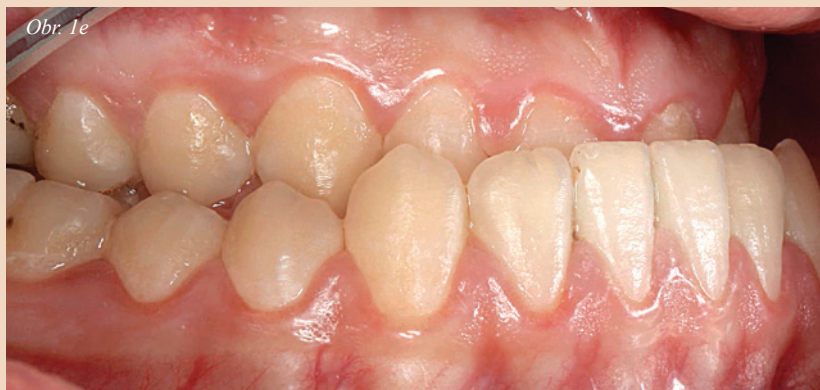Dr. Martin Jaroč

Případy čelistních progní s výraznými estetickými omezeními staví lékaře zpravidla před velkou výzvou. V minulosti – tím je míněna v Německu klasicky rozdělená struktura praktických zubních lékařů a zubních specialistů – následovalo v takových případech odeslání na oddělení ortodontie, jež se po domluvě s ošetřujícím lékařem pokusilo takový případ adekvátně vyřešit, jak funkčně, tak i esteticky. V dnešní době má zubní lékař četné možnosti (studijní plány, doktorandská studia, atd.) se vysoce odborně vzdělávat ve speciálních oborech stomatology, dokud není schopen ošetřit komplexní případ zcela sám. Tento moderní vývoj umožňuje brát v úvahu zub, dutinu ústní a člověka jako takového, aniž by byl ošetřující odborně fixován pouze na jediný dílčí problém. Toto má největší význam zvláště u případů s vysokými nároky na estetiku, neboť rozdělení zubní péče mezi více ošetřujících a jejich odlišné koncepty ošetření mohou vést k rozdílným, které mohou mít negativní účinek na pooperační výsledek. Navíc je dnešní zubní lékařství značně esteticky orientovaným oborem, jenž snese srovnání s kosmetickou chirurgií. Kvalitní kosmetický chirurg se též nemůže zaměřit pouze na nos, nýbrž musí posuzovat celý obličej jako takový.

Ortodontická chirurgie představuje jakožto estetický směr zubního lékařství důležitý základní kámen. Pohyby zubů jsou u výraznějších prognenních vad skusu možné pouze v omezeném rozsahu a jsou pokaždé závislé nejen na vzájemném chybném postavení horní a dolní čelisti, ale i na vztahu čelistí a ostatních kostí obličeje. Anomálie mohou úspěšně působit velkou újmou a těžiště ortodontické terapie se pak primárně nachází v estetické a funkční úpravě stavu. Optimální dentice a obnovení žvýkácké funkce představují rozhodující faktory pro za-



Obr. 1a–g: Představení pacientky na začátku ošetření. Na obrázcích je zřetelně patrný rozsah prognie.



Obr. 2a, b: OPG a boční telorentgenový snímek pacientky na začátku ošetření. Telerentgenový snímek objasňuje nutnost operačního postupu.

chování zubů a profylaxi sekundárních poruch. Je mimo diskuzi, že motivací většiny pacientů je zlepšení estetiky a s tím spojeného sebevědomí, přičemž v úvahu berou i případnou chirurgickou korekci.

#### Příčiny dysgnacie

V současné literatuře se vedou spory jak o příčinách dysgnátních nálezů tak i o etiologii dysgnátních symptomů u ortodontických pacientů. V Schopfově práci o podílu exogenních faktorů, jež se podílejí na vzniku dysgnacie, se nedokázali dopracovat k žádným konkrétním údajům o procentuelním zastoupení pacientů se získanou a dědičně podmíněnou dysgnacií (Schopf, 1981). Přesto se během posuzování jednotlivých příznaků pacientů podařilo získat poznatek, že pouze u 48 procent pacientů bylo možné spojit přítomnost dysgnátních symptomů s vnějšími etiologickými faktory. Saekele a Brodmann dospěli ve své expertize z roku 2001, provedené na základě Schopfovy publikace, k závěru, že 20 procent anomálií by muselo být podmíněno dědičně a tím pádem by se nedaly ovlivnit profylaktickými prostředky. Následkem toho by 80 procent dysgnacií muselo být v předstihu řešitelné prevencí, takže by se ve spojení s redukcí vzniku kazů u dětí, vycházející z Německé studie orálního zdraví, musel teoreticky snížit i počet pacientů potřebujících ortodontický zákrok. Univerzitě v Greifswaldu s profesorem Henselem se však podařilo určit, že 20,3 % symptomů je klasifikováno jako podmíněné dědičně, 44,3 procent jako exogenní a 35,3 procent jako nejednoznačně zařaditelné, takže na základě těchto výsledků se na ně nemůže vztahovat předpoklad, že 80 procent dysgnacií by muselo být ovlivnitelné prevencí (Hensel, Stanovisko DGKFO – Německá ortodontická společnost, 2001).

Rozdílná data a názory ozřejmují složitost jednoznačného zařazení dysgnacií. Bez ohledu na to tu však stojí pacient se svou úzkostí a očekává léčbu svých příznaků včetně dlouhodobě stabilních výsledků provedeného ošetření. V důsledku toho by se u případů dysgnacie, jež se už nejeví ošetřitelné čistě ortodonticky, mělo uvažovat nad ortodonticky-chi-

PRINT  
DIGITAL  
EDUCATION  
EVENTS

# ESSENTIAL DENTAL MEDIA

[www.dental-tribune.com](http://www.dental-tribune.com)

VISIT US DURING  
**FDI 2016**  
PAVILION 8  
BOOTH C27-C36



The DTI publishing group is composed of the world's leading dental trade publishers that reach more than 650,000 dentists in more than 90 countries.

**dti** Dental  
Tribune  
International

rurgickou léčbou, než se vůbec vyzkouší léčba pouze dentoalveolárními kompenzačními opatřeními. Vyzkoušet nejprve kompenzační mechanismy v zubní oblasti by sice mohlo pacientovi ušetřit operační zákrok, současně ale může léčbu zbytečně a riskantně prodloužit.

#### Cílová skupina ortodontické chirurgie

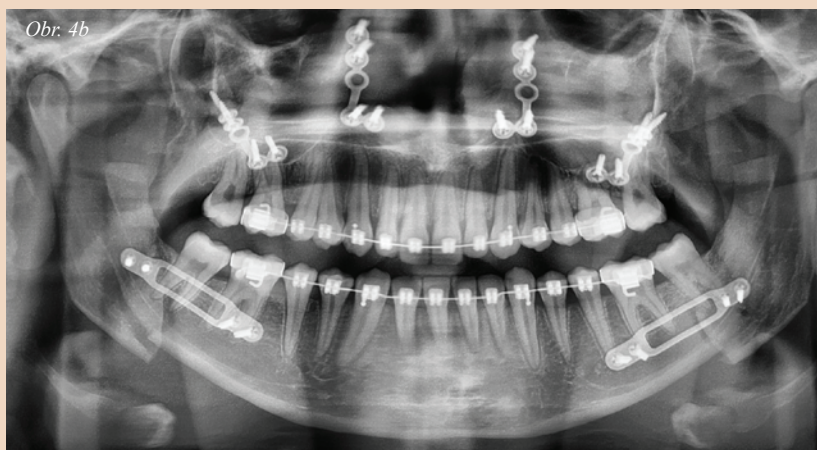
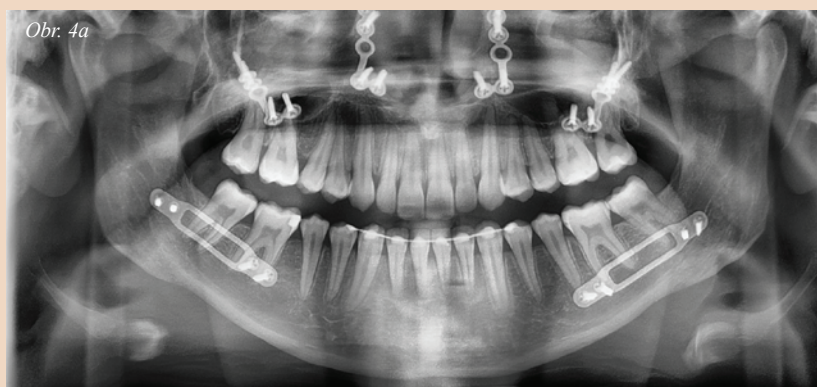
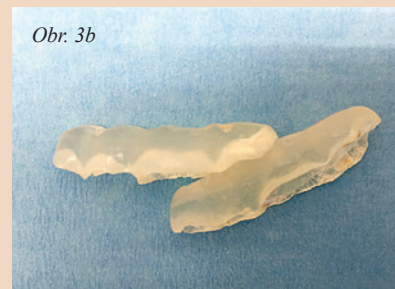
Velkou část pacientů dnes v ortodontické praxi tvoří dospělí lidé. Vedení vysokými sociálně kulturními požadavky a přáním perfektní zubní estetiky se zvyšuje ochota k úpravám vadného skusu. V případě dospělých mohou být skeletálně způsobené vady řešeny konvenční ortodontickou terapií k plné spokojenosti pacienta jen vzácně, takže je nezbytná kombinace ortodontické a chirurgické terapie.

#### Kazuistika

Kombinovaná ortodonticky-chirurgická terapie vyžaduje nejen úzkou a cílenou spolupráci s čelistním chirurgem, nýbrž také absolutní přijetí plánu léčby pacientem nebo případně rodiči. Ošetřování je zdoluhavé a nelze vyloučit případné pooperační korekce. Pacient musí být během podrobného lékařského rozhovoru dostatečně poučen o rizicích kombinovaného ošetření, měl by ale být zpraven i o rizicích neléčené dysgnacie, neboť vadná poloha skusu může vyvolat četné doprovodné symptomy, jako bolesti zad, hlavy až po chronické migrénové stavy. U výrazného dolichofaciálního typu obličeje může docházet k pharyngeální tísní, jež se může projevovat obstrukčním syndromem spánkové apnoe (Hochban a kol., 1997).

Pacientka prezentovaná v této kazuistice netrpěla nuceným progenním skusem pouze esteticky, ale také příjem potravy byl značně narušen (obr. 1a-g). Pacientka udávala, že například do jablka musela nakusovat obráceně tak, že používala dolní frontální zuby. Na bočním tele-rentgenovém snímku byl patrný a jasně viditelný rozsah progenie, takže v tomto případě nebude stačit pouhé posunutí dolní čelisti dozadu (obr. 2a a b).

Před začátkem terapie byl stanoven rozsah dysgnacie a s ní spojeného nuceného skusu pomocí nákusné dlahy, jež se nosí



Obr. 3a, b: Znárodnění skusových bloků a dlahy pro osteosyntézu. Je zřejmé, jak obtížná musí být pro pacienta cesta až k samotné operaci. – Obr. 4a, b: OPG snímek po operaci a 1 rok po zákroku.

šest až osm týdnů, aby bylo možné zaručit určení fyziologické polohy kondylů. Následně proběhla ortodontická korekce v dentoalveolární oblasti, jež byla v prezentovaném případě řešitelná pouze pomocí masivního nákusy pevně fixovaného na premoláry a moláry. Nákusné dlahy umožnily odemčení zkříženého skusu ve frontě a vyklonění vpáčených řezáků v horní čelisti. Optimální pozice horní a dolní čelisti byla posouzena podle operace na modelech. Podle těchto modelů byla následně vyrobena dlahy a fixována v ústech během operace, aby

bylo možné přenést předoperačně určenou fyziologickou pozici kondylů. Předoperační vyšetření pacientky ukázalo pacientku s fixními rovnátky v ústech a finální okluzí, jež byla možná jen díky masivním nákusným dlahám (obr. 4a a b). Je jasně patrné, že nákusy musely být navrženy tak, aby mohly být horní řezáky předoperačně vykloněny.

Po úspěšné ortodontické přípravě před operačním výkonem si pacientku přebírá čelistní chirurg a plánuje osteotomie nutné k posunutí čelisti. Zároveň se vytvoří





Obr. 5a



Obr. 5b



Obr. 6a



Obr. 6b

Obr. 5a, b: Vzhled pacientky s fixními aparáty krátce před chirurgickým zákrokem. – Obr. 6a, b: Estetická korekce a rozsah ortodonticko-chirurgické léčby jsou vskutku působivé.

operační přístup ke kostem, jež budou v určených bodech rozděleny (osteotomie kosti). Následně podle informací z operace na modelech a podle výrobných dlah proběhne korekce postavení kostí a následné hojení v nové, zafixované pozici. V čelistní oblasti se po posunutí musí sledovat nejen vzájemná poloha čelistí, nýbrž také zuby a jejich okluze. Tento rozhodující krok musí ortodontista připravit maximálně precizně, neboť podle okluze se pak orientuje nová pozice čelistí. Při transpozici osteotomii se může posunovat horní anebo i jen dolní čelist. V tomto případě byla indikována bignátní procedura. V dnešní době jsou téměř vždy posouvány celé části čelisti nesoucí zuby. Segmentová osteotomie se v minulosti neosvědčila a korekce chybného postavení zubů jsou přenechávány kolegovi ortodontistovi.

V prezentované kazuistice byla provedena kombinace operačních technik Obwegeser-Dal Pont a Le Fort I. Bignátní přístup má smysl, protože během porušeného růstu se horní a dolní čelist navzájem ovlivňují (obr. 4a a b). Přesto je častokrát možné dosáhnout velmi dobrého a méně riskantního výsledku i jen s pomocí techniky Obwegeser-Dal Pont. U této techniky se jedná o stupňovitou osteotomii z intraorálního přístupu na vzestupné větvi mandibuly.

Fixace oddělených částí čelistí probíhá zpravidla kombinací dlah určených k osteosyntéze, jež se pevně sešroubují s čelistí. Na základě většího zákroku při odstraňování osteosyntetických dlah se jeví jako vhodnější metoda Obwegeser-Dal Pont, při které se fixace provádí pouze šrouby (Hochban, 1997). Při osteotomii

Le Fort I se horní čelist oddělí klasickým způsobem, patřičně se posune a poté se zafixuje čtyřmi adaptačními dlahami. Mezičelistní fixace není nutná.

## Rizika ortodonticko-chirurgického ošetření

Jako u každého operačního zákroku mohou nastat nečekané komplikace, které se musí vždy pečlivě zvážit dle principu riziko vs. užitek. Dnes je transpozici osteotomie stále velmi živě diskutována, neboť chybné postavení čelistí nepředstavuje v podstatě žádné srovnatelně vážné onemocnění, jakými jsou třeba tumor, absces nebo fraktura kosti, které by si vyžádaly operační řešení. Protože se jedná o tzv. volitelné zákroky, měly by platit zvláště vysoké nároky na bezpečnost operací. Izolovaným osteotomiím dolní čelisti, jež jasně představují nepatrné operační riziko, by jakožto kombinovaným ortodonticko-chirurgickým zákrokům měla být věnována zvláštní pozornost. Nejvýznamnější riziko osteotomie dolní čelisti s pravděpodobností kolem 5 procent představuje poškození nervus alveolaris inferior a inervace dolního rtu a oblasti brady. V případě osteotomie Le Fort I se riziko týká poškození nervus palatinus major a příslušné arteria palatina.

V případě technik Obwegeser-Dal Pont nebo Le Fort I se není třeba obávat dalších vážných rizik a recidivy krvácení se dají zpravidla zvládnout v rámci pooperační péče.

Nehledě na výše uvedené musí být pacient dlouho před operací psychicky připraven na to, že se jeho vzhled změní tak výrazně, až může docházet k poruchám osobnosti. Toto nelze podcenit a v literatuře bylo již mnohokrát popsáno, že pacienti po transpozici osteotomii museli být delší čas pod psychologickým dohledem. Je zcela na lékaři, aby posoudil pacienta, provázal ho celou fází ošetření a zhodnotil, zda je pacient z psychologického pohledu na takto vážný zákrok připraven (obr. 5a až 6b). **DT**