



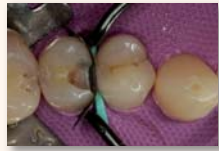OCTOBRE 2015 – Vol. 7, No. 10

POUR LES DENTISTES PAR DES DENTISTES

www.dental-tribune.fr

## CAS CLINIQUE

Le choix des matrices sectorielles est essentiel pour réaliser correctement les surfaces de contact inter-proximales. Au travers de cas cliniques, découvrez les avantages des matrices LumiContrast® de chez Polydentia.



► PAGES 2 | 3

## GÉNÉRATIONS CEREC

La venue du Cerec en cabinet demande une gestion différente du carnet de rendez-vous tout en gardant en mémoire les grands standards de l'organisation. Révélation en exclusivité afin de gérer au mieux votre rentabilité.



► PAGES 16 | 17

## QUE CHOISIR

Lors de l'installation du cabinet, il est important de consacrer à l'éclairage l'attention qu'il mérite en prenant conscience qu'il a une incidence directe sur la qualité du travail et le bien-être du praticien. Besoin d'éclaircissements ?



► PAGE 18

## DENTAL TRIBUNE

P1 À P20

Édito du Dr Revise	P 1
Cas clinique du Pr C. P. Ernst	P 2   3
Planète dentaire	P 4
Actus produits	P 6   13
Tendance : Orthodontie	
holistique du Dr C. Met	P 8
Homéopathie	P 10
Trucs et Astuces de	
l'académie du sourire	P 12
Talents : « Le curieux » cabinet	
du Dr P. Dorr	P 14   15
Généralisations CEREC	P 16   17
Que choisir : Le plafonnier	P 18   19

## ENDO TRIBUNE

P 21 À P 28

Actus produits	P 21   22
Cas clinique	
du Dr T. Mc. Mahon	P 23   24   25
Cas Clinique du	
Pr F. Dos Reis Goyatò	P 26   27

## LASER TRIBUNE

P 29 À P 40

Planète dentaire	P 29
Actus produits	P 30
Cas Clinique	
du Pr. C. Fornaini	P 31   32   34
Cas clinique du Dr .S. Mareschi	P 36   38

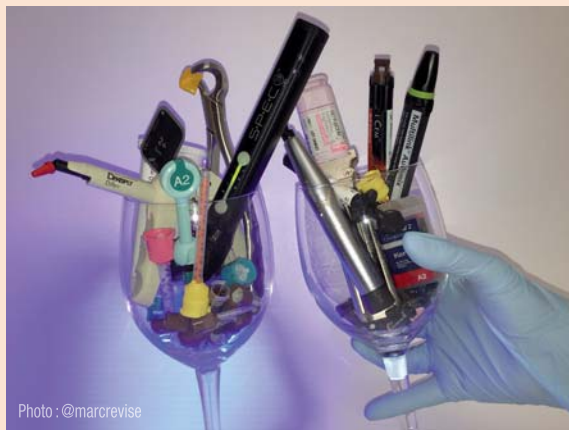# ÉDITO

## La foire aux 20 !

Traditionnellement, les foires aux vins qui se tiennent dans tout l'hexagone au cours des mois de septembre à octobre représentent une manne providentielle pour les vigneron et permettent d'écouler un bon nombre de barriques... Mais vous pensez bien que je ne vais pas ici vous parler des bonnes affaires quand bien même un certain Scamandre aurait un incontestable rapport avec l'implantologie... Vingt, c'est le taux de TVA généralement constaté sur le poste achat des cabinets dentaires. Il s'agit du gros matériel et de la petite instrumentation, mais aussi des consommables tels les composites, fraises, colles et autres produits à empreinte. L'implantologie, justement, n'est pas en reste, puisque

les différentes fournitures à acquérir pour un traitement sont chargées à 20 % de TVA. Alors que notre Président fait son mea-culpa sur la TVA sociale de son prédécesseur, je m'interroge sur le mode de pensée des décideurs politiques quant à cet impôt. Les travaux destinés à l'habitation principale ne sont taxés qu'à 10%, comme la restauration qui a vu son taux relevé de 7% à 10%. Voilà de bonnes mesures pour favoriser le bien loger et le bien manger... Le taux appliqué aux

spectacles et à l'alimentation n'est que de 5,5%. Qu'en est-il alors du bien soigner? Le taux particulier de 2,1% est accordé aux médicaments remboursés par la sécurité sociale et aux anesthésiques, seule exception pour les cabinets dentaires. Je ne rentrerai pas dans des explications juridiques pour débattre de ce qui devrait être pris en compte pour bénéficier d'une TVA à 2,1%, mais il serait bon de questionner nos chers élus et qu'ils revoient la définition de « produits utilisés pour les soins, à titre curatif ou préventif, des maladies... » Une baisse du poste dépense ne peut-être que favorable aux patients, voire à l'emploi ou encore à l'investissement. En outre, considérer que les soins dentaires bénéficient d'une TVA réduite à 2,1%, voire 5,5% dans un premier temps, serait une avancée non négligeable afin de placer la santé des Français devant les loisirs, les sorties resto-ciné et l'amélioration de l'habitat.



**2,1 ça va, mais 20 %, bonjour les dégâts !**



Dr Marc Revise  
m.revise@dental-tribune.com

## DENTAL TRIBUNE

The World's Dental Newspaper · Édition Française

### Dental Tribune édition française

Les articles provenant de Dental Tribune International, Allemagne, repris dans ce numéro sont protégés par les droits d'auteur de Dental Tribune International GmbH. Tous droits de reproduction réservés. La reproduction et la publication, dans quelle langue que ce soit et de quelque manière que ce soit, en tout ou en partie, est strictement interdites sans l'accord écrit de Dental Tribune International GmbH, Holbeinstr 29, 04229 Leipzig, Allemagne. Dental Tribune est une marque commerciale de Dental Tribune International GmbH. Dental Tribune édition française est une publication de MMG SAS société de presse au capital de 10.000 Euros.

#### DIRECTION GENERALE :

Philippe C. Maters  
MMG SAS  
43 avenue Marceau, 75116 Paris  
philippe.maters@m-m-g.fr

#### DIRECTEUR DE PUBLICATION :

Torsten OEMUS  
RÉDACTEUR EN CHEF :  
Dr Laurence BURY  
l.bury@dental-tribune.com

#### REDACTEUR SCIENTIFIQUE :

Dr Marc REVISE  
m.revise@dental-tribune.com

#### JOURNALISTES SCIENTIFIQUES :

Dr Norbert BELLAÏCHE  
Dr David BLANC  
Dr Florine BOUKHOBZA  
Dr Jacques VERMEULEN

#### PUBLICITÉ :

Laurence HOFMANN  
l.hofmann@dental-tribune.com

#### MAQUETTE :

Matthias ABICHT  
m.abicht@dental-tribune.com

#### CRÉATION GRAPHIQUE :

bloody-marie.com

#### DEMANDE D'ABONNEMENT ET SERVICE DES LECTEURS :

Dental Tribune édition française  
43 avenue Marceau, 75116 Paris  
abonnement@dental-tribune.com

#### IMPRIMERIE :

Dierichs Druck+Media GmbH  
Frankfurter Str. 168, 34121 Kassel – Allemagne

#### DÉPÔT LÉGAL : JUILLET 2011

ISSN : 2105-1364

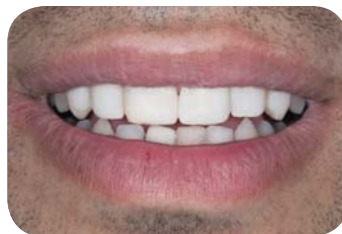
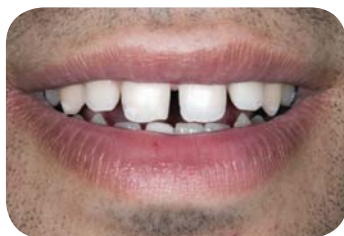
# Protalab

## Facettes easyfit® ultrafines e.max

- ✓ Correction simple des dents colorées, ébréchées et mal alignées
- ✓ Extrême finesse (jusqu'à 0.3 mm)
- ✓ Réalisation en 2 ou 3 séances seulement

### Jamais la pose de facettes n'a été si easy\* !



« Les facettes pelliculaires easyfit® ont un rendu esthétique spectaculaire, la dent est d'un naturel parfait ! Mon patient est enchanté. Quant à la pose, elle est d'une simplicité déconcertante. »

Dr. F. (Franche Comté)



# Forme et couleur – facteurs également dans les matrices sectorielles ?

Les restaurations directes avec composites peuvent maintenant être considérées comme une méthode de traitement standard éprouvée dans la région postérieure<sup>[1-3]</sup>. Cependant, le traitement peut varier de façon significative en ce qui concerne la prolongation et les contraintes, et ceci peut avoir une influence certaine sur la survie à long terme. Il y a de nombreux facteurs qui déterminent la réussite à long terme d'une restauration avec composite : des bords bien scellés sont principalement garantis par la technique adhésive<sup>[2]</sup>. Pour les matériaux dentaires, outre la faible contrainte de rétraction<sup>[4-11]</sup>, le matériau présente également une résistance à la flexion élevée<sup>[6, 10]</sup> de manière à minimiser le risque que la restauration ne subisse une défaillance de type cohésif. Il est évident qu'une obturation fracturée représente un événement plus alarmant pour le patient qu'un bord décoloré. Ainsi, pour le patient, la réussite d'un traitement dentaire postérieur direct avec des composites dépend de sa stabilité. Outre la technique adhésive et la sélection de matériaux pour la restauration, la fonction clé essentielle d'une photo-polymérisation adéquate joue également un rôle décisif<sup>[5]</sup>. Il est entièrement possible de doubler la résistance à la flexion du composite d'un patient en utilisant la technique de photo-polymérisation adéquate. Une autre influence possible sur la stabilité d'une res-

tauration avec composite de dent postérieure est moins bien connue : la forme anatomique correcte de la surface interproximale. Si celle-ci a la forme d'une dent naturelle, le contact interproximal se trouve à la hauteur de l'équateur de la dent, et la crête marginale n'est pas trop excentrée. Ceci réduit le risque de fractures de crête (à la fois les fractures avec écaillage uniquement cohésif et les mélanges de défaillances cohésives/adhésives plus complexes). Lohmanns et al.<sup>[8]</sup> ont pu démontrer que la stabilité d'une restauration composite interproximale peut être nettement augmentée en utilisant une matrice dont la forme correspond à la partie anatomique. Le positionnement correct du contact interproximal aide également à obtenir une force de contact suffisante (à condition que les anneaux de serrage soient utilisés correctement). Il est surprenant de constater que la force de contact interproximale n'est pas le résultat de la pression d'un coin en bois ; elle est principalement causée par la force de séparation de l'anneau de la matrice sectorielle<sup>[7, 9]</sup>. Automatiquement (comme effet secondaire), il en résulte moins d'ingressions interproximales causées par de la nourriture.

Pour cette raison, les matrices sectorielles sont maintenant le premier choix quant il s'agit de concevoir correctement des surfaces de contact interproximales. Les ma-

trices circulaires, même quand leur forme correspond à la partie anatomique, doivent être utilisées lorsqu'il est impossible de fixer des matrices sectorielles. C'est le cas par exemple pour les cavités distales sur la dernière dent d'une arcade, ainsi que pour les dents qui ne sont pas positionnées correctement, comme une dent ayant subi une rotation. L'acceptation générale des systèmes de matrice sectorielle est également démontrée par la vaste gamme de matrices et d'anneaux sectoriels maintenant disponibles. En général, les matrices sectorielles peuvent être approximativement divisées en deux groupes : les matrices en acier malléable et les versions en acier stable. Les partisans des matrices sectorielles malléables aiment leur adaptabilité à la dent. Cependant, les critiques n'aiment pas leur manque de stabilité si un contact interproximal (n'ayant pas été touché et ayant dû être dépassé par la matrice) ou un coin en bois ne peut pas être placé de façon optimale et que, par conséquent, la matrice sectorielle le pousse à l'intérieur de la cavité.

Trois cas cliniques sont présentés ci-dessous dans lesquels un nouveau système de matrice sectorielle est appliqué. En raison de la méthode de coloration spéciale malgré l'acier malléable, ce système appartient au deuxième groupe de systèmes de matrice sectorielle stables et donc, d'une certaine manière, utilisés de façon plus sûre.

## Cas clinique 1 : 2<sup>ème</sup> pré-molaire supérieure droite

Le patient de 48 ans a été traité il y a six mois avec une obturation avec Biodentine (Septodont) à la 2<sup>ème</sup> pré-molaire supérieure droite 15 (Fig. 1). L'obturation provisoire va maintenant être remplacée par une obturation permanente. L'excavation suivante de la cavité occluso-mésiale très profonde a été possible sans aucun problème ; une ouverture de la pulpe a pu être évitée en utilisant cette approche à deux étapes. La figure 2 met en évidence la cavité avec la matrice sectorielle LumiContrast (Polydentia) en combinaison avec l'anneau associé sous l'isolation d'une digue dentaire en caoutchouc (Rubberdam). Cette matrice sectorielle extrêmement stable et donc « infroissable » peut être facilement manipulée et positionnée dans la zone de contact. Un avantage de ce système de matrice porte sur la couleur presque noire qui a été obtenue en utilisant un procédé de coloration spécial (sans revêtement !) pour la feuille métallique. Cela produit un contraste exceptionnel dans la transition vers le tissu dur de la dent et facilite l'inspection du scellement cervical (aucune perturbation causée par les réflexions dans le film métallique). Un coin en bois classique a été utilisé de façon cervicale afin de serrer la marge cervicale à ce niveau.

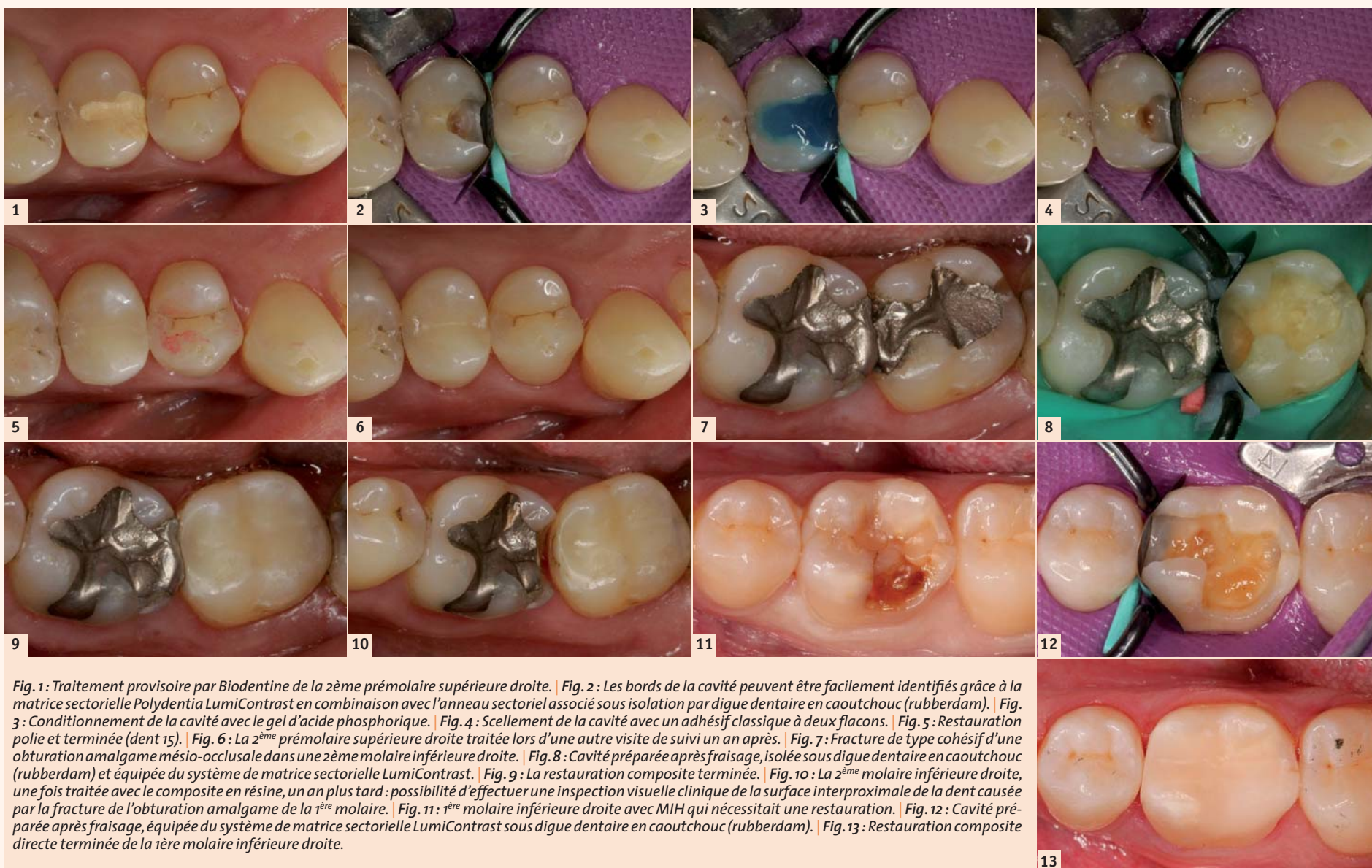


Fig. 1 : Traitement provisoire par Biodentine de la 2<sup>ème</sup> pré-molaire supérieure droite. | Fig. 2 : Les bords de la cavité peuvent être facilement identifiés grâce à la matrice sectorielle Polydentia LumiContrast en combinaison avec l'anneau sectoriel associé sous isolation par digue dentaire en caoutchouc (rubberdam). | Fig. 3 : Conditionnement de la cavité avec le gel d'acide phosphorique. | Fig. 4 : Scellement de la cavité avec un adhésif classique à deux flacons. | Fig. 5 : Restauration polie et terminée (dent 15). | Fig. 6 : La 2<sup>ème</sup> pré-molaire supérieure droite traitée lors d'une autre visite de suivi un an après. | Fig. 7 : Fracture de type cohésif d'une obturation amalgame méso-occlusale dans une 2<sup>ème</sup> molaire inférieure droite. | Fig. 8 : Cavité préparée après fraisage, isolée sous digue dentaire en caoutchouc (rubberdam) et équipée du système de matrice sectorielle LumiContrast. | Fig. 9 : La restauration composite terminée. | Fig. 10 : La 2<sup>ème</sup> molaire inférieure droite, une fois traitée avec le composite en résine, un an plus tard : possibilité d'effectuer une inspection visuelle clinique de la surface interproximale de la dent causée par la fracture de l'obturation amalgame de la 1<sup>ère</sup> molaire. | Fig. 11 : 1<sup>ère</sup> molaire inférieure droite avec MIH qui nécessitait une restauration. | Fig. 12 : Cavité préparée après fraisage, équipée du système de matrice sectorielle LumiContrast sous digue dentaire en caoutchouc (rubberdam). | Fig. 13 : Restauration composite directe terminée de la 1<sup>ère</sup> molaire inférieure droite.



L'anneau de séparation LumiContrast peut être utilisé dans deux versions, tout d'abord comme illustré sur la figure, correspondant à un anneau de séparation classique en argent. Cependant, il y a également la possibilité de placer de petits ergots triangulaires en silicone pour permettre un meilleur scellement interproximal des côtés, car ils permettent de mieux presser les films de matrices sectorielles sur les côtés des surfaces de préparation interproximales. Ceci n'était toutefois pas nécessaire dans le cas présent. La figure 3 met en évidence la cavité conditionnée avec le gel d'acide phosphorique ; la figure 4 met en évidence la surface adhésive scellée avec un adhésif classique à deux flacons (Optibond FL, Kerr). La restauration a été construite à partir d'un nanocomposite hybride (Venus Diamond A3, Heraeus Kulzer, Hanau, Allemagne) en utilisant une technique d'apposition de couches obliques (Fig. 5). La figure 6 met en évidence la même dent lors d'une autre visite de suivi, un an après.

### Cas clinique 2 : 2<sup>ème</sup> molaire inférieure droite

Le patient de 50 ans présentait une fracture de type cohésif d'une obturation amalgame méso-occlusale de sa 2<sup>ème</sup> molaire inférieure droite (Fig. 7). Dans la crête marginale distale, l'on pouvait voir une quantité mineure d'émail présentant des signes d'abfraction. Après avoir expliqué au patient toutes les options de traitements possibles, il a été convenu que la meilleure option pourrait être la restauration avec composite placée directement. La figure 8 met en évidence la cavité préparée après fraisage, isolée avec digue dentaire en caoutchouc (Rubberdam) et également équipée du système de matrice sectorielle LumiContrast (Polydentia, Suisse). Contrairement au cas 1, les côtés interproximaux étaient beaucoup plus ouverts. Pour cette raison, les ergots triangulaires en silicone ont été adaptés aux anneaux de séparation LumiContrast. Cela a permis une meilleure adaptation de la feuille de matrice sectorielle aux côtés de la préparation et par conséquent, de minimiser le chevauchement de matériaux, permettant ainsi de réduire le travail de vernissage et de polissage. Grâce notamment aux ergots en silicone qui peuvent être placés individuellement au cas par cas, p. ex. un seul pied d'anneau peut devoir être placé avec un ergot, les autres peuvent rester libres. Ceci augmente nettement la flexibilité dans l'utilisation d'un anneau de serrage et simplifie aussi la procédure de préparation, de sorte qu'il n'est pas nécessaire de préparer

l'anneau séparément. La figure 9 met en évidence la restauration terminée (Optibond FL/Kerr, Venus Diamond A3/Heraeus Kulzer) ; la figure 10 met en évidence la situation au bout d'un an : la portion distale de l'obturation amalgame dans la 1<sup>ère</sup> molaire inférieure droite fracturée – ceci a fourni une rare opportunité d'effectuer une inspection visuelle clinique de la surface interproximale de la 2<sup>ème</sup> molaire inférieure droite créée un an plus tôt.

### Cas clinique 3 : 1<sup>ère</sup> molaire inférieure droite

Le patient de 20 ans présentait une hypominéralisation des molaires et incisives (MIH). Sa 1<sup>ère</sup> molaire droite inférieure nécessitait une restauration dans la région de la surface occlusale buccale (Fig. 11). Pour des raisons de coût et pour avoir un traitement mini-invasif des caries, il a été convenu avec le patient d'effectuer tout d'abord un traitement direct sous la forme d'une restauration avec composite. La figure 12 met en évidence la cavité préparée après fraisage, équipée du système de matrice sectorielle LumiContrast sous digue dentaire en caoutchouc (rubberdam). Dans le cas présent – semblable au cas 1 – il n'était pas non plus nécessaire d'adapter les ergots en silicone à l'anneau de serrage LumiContrast. Il était possible ici d'obtenir un moulage et une adaptation suffisants de la feuille de la matrice sectorielle. Il est possible de visualiser à nouveau l'excellent contraste entre la feuille de matrice sectorielle presque noire et la crête en émail de la dent interproximo-cervical. La restauration composite directe était à nouveau fabriquée à partir du nanocomposite hybride Venus Diamond (Heraeus-Kulzer), cette fois-ci dans les teintes A2,5 à l'aide d'un système adhésif à deux flacons (Optibond FL, Kerr) (Fig. 13). Une caractérisation de la couleur de la surface occlusale a été délibérément évitée, car l'application de colorant dans la fissure des cas les plus graves pour-

rait mettre en péril l'intégration globale de la restauration<sup>[12]</sup>. En général, la plupart des patients préfèrent éviter de tels colorants. Pour eux, il est important que la restauration ne puisse pas être identifiée à une distance normale de conversation. C'est le cas dans la restauration présente. Avec des conclusions complexes comme MIH, la priorité est placée sur la stabilité de la restauration. Cette exigence a été prise en compte de sorte que tous les aspects sectoriels soient satisfaits, c.-à-d. scellement adhésif avec un adhésif éprouvé, utilisation d'un composite de résine stable présentant une contrainte de rétraction réduite, forme anatomique (système de matrice sectorielle suffisant) et photo-polymérisation adéquate.

#### Références :

1. Geinzer E, Muschweck A, Petschelt A, Lohbauer U. Mechanical fatigue degradation of ceramics versus resin composites for dental restorations. *Dent Mater* 2014 ; n° 30, p. 424-432.
2. Ernst CP: Die 20 beliebtesten Fehler beim Kleben. *DFZ* 2010 ; n° 11, p. 66-83.
3. Ernst CP: Komposit im Seitenzahnbereich: Möglichkeiten und Grenzen. *Quintessenz* 2010 ; n° 61, p. 545-557.
4. Ernst CP, Rullmann I, Janssen B, Willershausen B. Polymerization shrinkage stress of bulk fill resin composites. *Conférence à la Réunion annuelle 2014 de l'IADR*. <https://iadr.confex.com/iadr/13iags/web-program/Paper170911.html>.
5. Ferracane J, Watts DC, Barghi N, Ernst CP, Rueggeberg FA, Shortall A, Price R, Strassler H. Der effiziente Einsatz von Lichtpolymerisationsgeräten – ein Leitfaden für Zahnärzte. *ZMK* 2014 ; n° 30, p. 166-180.
6. Hahnel S, Henrich A, Bürgers R, Handel G, Rosentritt M. Investigation of mechanical properties of modern dental composites after artificial aging for one year. *Oper Dent* 2010 ; n° 35, p. 412-419.
7. Loomans BA, Opdam NJ, Roeters FJ, Bronkhorst EM, Burgersdijk RC Comparison of

proximal contacts of Class II resin composite restorations in vitro. *Oper Dent* 2006 ; n° 3, p. 688-693.

8. Loomans BA, Roeters FJ, Opdam NJ, Kuijts RH. The effect of proximal contour on marginal ridge fracture of Class II composite resin restorations. *J Dent* 2008 ; n° 36, p. 828-832
9. Loomans BA, Opdam NJ, Roeters FJ, Bronkhorst EM, Plasschaert AJ. Influence of composite resin consistency and placement technique on proximal contact tightness of Class II restorations. *J Adhes Dent* 2006 ; n° 8, p. 305-310
10. Rosentritt M, Behr M, Kolbeck C, Handel G. Flexural strength of restorative composites after different aging conditions. *Conférence à la Réunion annuelle 2014 de l'IADR*. <https://iadr.confex.com/iadr/13iags/web-program/Paper171330.html>
11. Rullmann I, Schattenberg A, Marx M, Willershausen B, Ernst CP. Spannungsoptische Messungen der Polymerisations-schrumpfkraft schrumpfreduzierter Komposite. *Schweiz Monatsschr Zahnmed* 2012 ; n° 122, p. 8-12.
12. Pucci CR, Barcellos DC, Palazon MT, Borges AB, da Silva MA, de Paiva Gonçalves SE. Evaluation of the cohesive strength between resin composite and light-curing characterizing materials. *J Adhes Dent* 2012 ; n° 14, p. 69-73



Prof. Claus-Peter Ernst

Clinique de restauration dentaire pour les patients ambulatoires, Centre médical universitaire de l'université Johannes Gutenberg Mainz, Augustusplatz 2, 55131 Mainz  
Chirurgien-Dentiste à Gutenberg-Center, Haifa-Allee 1, 55128 Mainz  
Centre médical de l'université Johannes Gutenberg Mainz  
Service de chirurgie dentaire Augustusplatz 2, 55131 Mainz, ernst@uni-mainz.de



Qualité

Satisfaction

Formation

### Dentifree recrute.

Rejoignez le réseau N°1 des centres dentaires indépendants en France (\*).

[dentifree.com/recrutement](http://dentifree.com/recrutement)

garantir à nos patients les dernières innovations médicales dans un environnement moderne et sécurisant (centre lillois certifié ISO 9001:2008).

proposer une offre de soins conforme aux attentes de nos patients (93% de nos patients nous recommandent selon une enquête réalisée en janvier 2015 par EFG).

inciter nos collaborateurs à développer leurs compétences en se formant aux pratiques cliniques les plus performantes.

(\*Présent à Avignon, Belfort, Bordeaux, Lille, Marseille, Nantes, Toulouse et Versailles.

Pour devenir un de nos testeurs contactez par mail Dr Laurence BURY

[l.bury@](mailto:l.bury@)

[dental-tribune.com](http://dental-tribune.com)



## VISION remporte le FOX AWARD dans deux catégories.



VISION, le magazine client de Sirona, a été récompensé par le FOX AWARD SILBER de la catégorie Concept Intégré dans la communication externe, pour le domaine Santé/Technique médicale, ainsi que le FOX VISUALS SILBER pour son concept convaincant. « Avec VISION, nous informons nos clients à l'échelle internationale des innovations et des nouveaux produits du secteur dentaire, et même au-delà. En outre, nous leur permettons de prendre part à nos visions du progrès en matière de médecine dentaire », a déclaré le Dr Jürgen Serafin, vice-président du marketing d'entreprise chez Sirona. VISION paraît deux fois par an sur 29 sites dans le monde, en allemand et en anglais, sous forme imprimée et numérique. Il est disponible dans l'App-Store, pour tablette. Divisé en quatre rubriques, le magazine traite de manière distrayante les tendances du secteur, relate les nouveautés chez Sirona, propose idées et suggestions pour le quotidien du cabinet et présente des histoires inédites au sujet de personnalités connues de la profession. Ce concept reçoit un bon accueil auprès des dentistes et des prothésistes puisque le magazine a enregistré une hausse fulgurante des abonnements.

## De la collecte du sel à la mise en sachet.



Au Laos, quand la télé met son grain de sel sur des sujets relatifs à la santé bucco-dentaire et à la prévention, cela donne une série hebdomadaire de reportages et d'interviews. L'équipe de tournage de la télévision nationale laotienne s'est rendue à l'usine de Veunkham afin de filmer, pour cette émission, la production du sel iodé et fluoré. L'AOI

appuie le programme de fluoration du sel en soutenant la législation, la production, le contrôle de qualité, la commercialisation et l'évaluation du sel iodé fluoré. L'AOI soutient également cette décision des autorités sanitaires laotiennes de sensibiliser la population sur les mesures engagées pour l'amélioration de la santé bucco-dentaire.

## Bien Air dévoile une solution unique via son Club !

Les dentistes rencontrent souvent le même problème : le processus de réparation des instruments est souvent long et compliqué. Le Club Bien Air assure en effet une prise en charge express au sein du cabinet, une réparation prioritaire de ses instruments ainsi

inscrire la référence et le numéro de série de son instrument. Dès réception de sa réponse au devis qui lui sera envoyé par mail, la réparation se fera sous 48h environ ! Simple, efficace et rapide, le Club Bien Air assure aux dentistes un service sur-mesure de qualité. Sur



qu'une remise de 100 € lors de la première réparation. L'inscription sur le Club Bien Air est très simple et intuitive. Dans la rubrique « demander une réparation », il n'aura qu'à

son espace Club, le praticien a également la possibilité d'étendre à un an de plus la garantie de l'instrument qu'il vient d'acheter via le Plancaire.

## Likez, suivez, partagez...

ULTRADENT lance un programme de communication e-média vers le grand public. Les objectifs étant bien sûr de faire connaître la marque Opalescence auprès du grand public ainsi que la technologie Opalescence Go, mais également de communiquer sur l'éclaircissement dentaire. Ce traitement, très sollicité par les patients, mérite quelques explications quant aux principes et technologies. Ultradent insiste sur le fait que seul le dentiste est habilité à prescrire ce type de traitement. Pour ce faire, la société a déployé

de très nombreux outils comme un site internet dédié au patient ; Facebook avec une campagne publicitaire ; Instagram ; Twitter ; YouTube ; Google+ ; et 3# : #sourirestar #opalescence #go comme mots clefs pour une

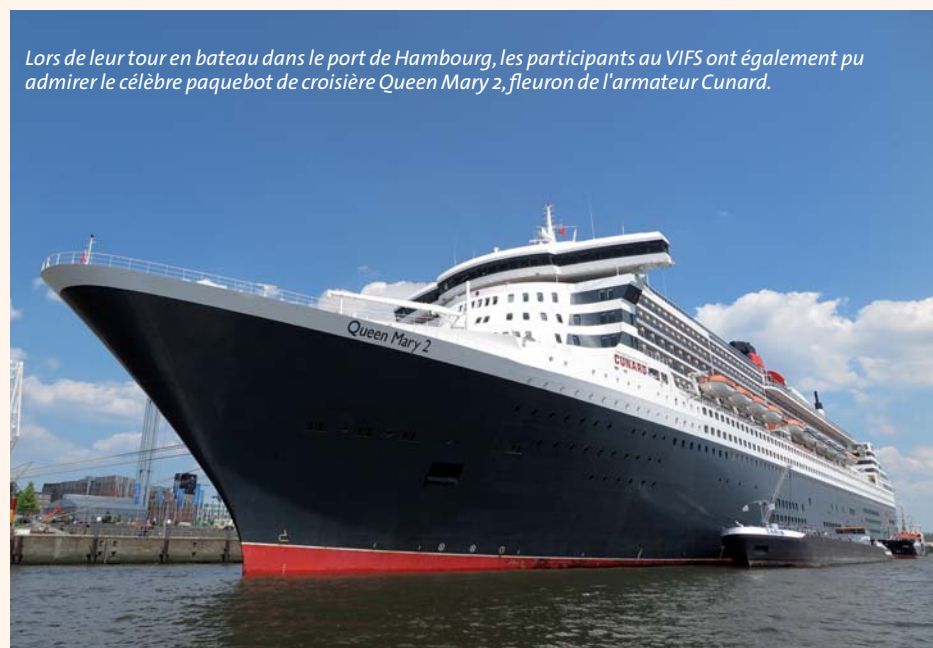**ULTRADENT**  
PRODUCTS, INC.  
*Improving Oral Health Globally*

identification facile. L'ensemble est soutenu par un jeu concours, sur tous les réseaux, pour gagner des dentifrices Opalescence.

## 2<sup>ème</sup> « VOCO International Fellowship Symposium »

Après une première réussie en 2013, VOCO a reconduit sa série de rencontres VIFS du 8 au 13 juin 2015. Plus de 50 chirurgiens-dentistes et prothésistes de près de 20 pays différents, se sont retrouvés à Cuxhaven, ville d'Allemagne située en Basse-Saxe, pour

**VOCO**  
LES DENTALISTES



Lors de leur tour en bateau dans le port de Hambourg, les participants au VIFS ont également pu admirer le célèbre paquebot de croisière Queen Mary 2, fleuron de l'armateur Cunard.

échanger avec les « Dentalistes » sur les tendances actuelles et les méthodes de traitement modernes en odontologie. La manifestation était articulée autour d'un programme de conférences variées. Des stands mis en place dans le hall du bâtiment principal de VOCO permettaient par ailleurs de s'informer sur les nouveaux produits de la marque et de tester leur utilisation. Klaus Peter Hoffmann, directeur du service Commu-

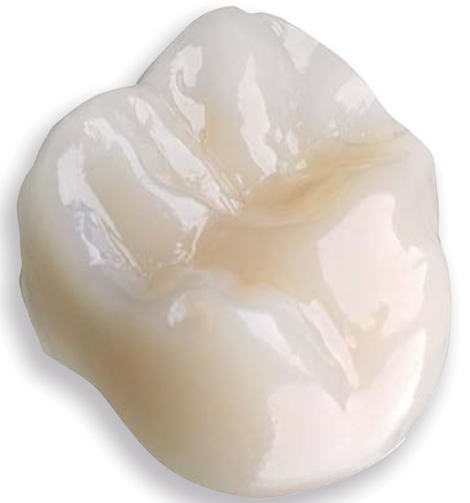nication des connaissances qui a organisé le VIFS, s'est montré très satisfait du déroulement et du résultat de cette deuxième édition : « Grâce à cette manifestation, VOCO a pu à nouveau contribuer à entretenir et à élargir ses relations avec des praticiens en odontologie allemands et étrangers. Nous maintenons ainsi un dialogue constructif entre le secteur de la fabrication et celui de l'exercice en cabinet dentaire. »





# LABOCAST®

L'ÉTHIQUE DE L'EXCELLENCE



## Notre centre d'usinage CFAO en Allemagne

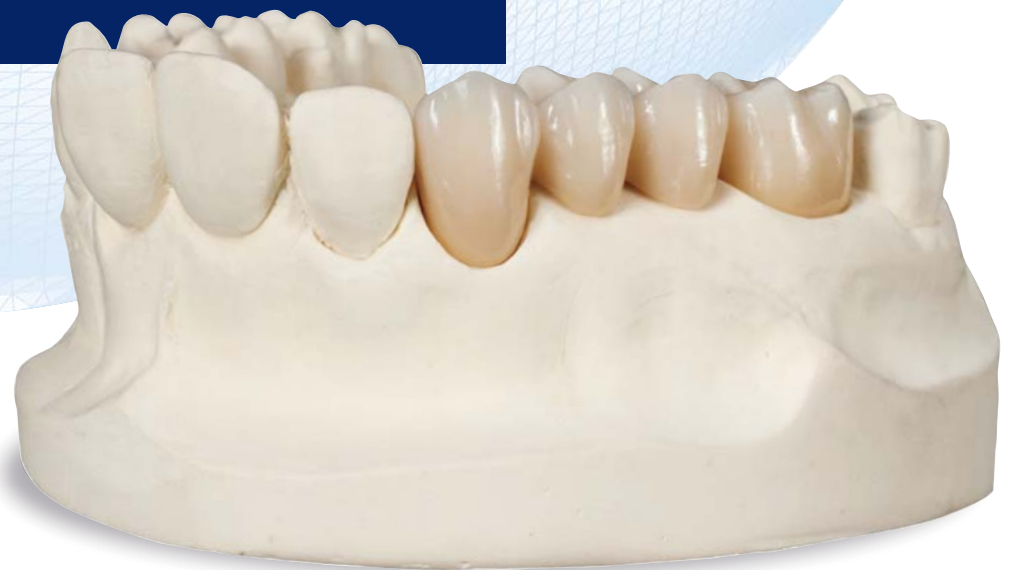

### POUR PLUS D'INFORMATIONS

N'hésitez pas à nous  
demander notre  
brochure "Solutions  
numériques".



- Excellente qualité
- "Made in Germany"
- Garantie 5 ans
- Gamme de matériaux innovants



DES PROCESSUS D'USINAGE FIABLES,  
EN PARTENARIAT AVEC LES FABRICANTS SUIVANTS :



**kuraray**

LABOCAST | 46-56 rue des Orteaux | 75020 PARIS

e-mail : [labocast@labocast.fr](mailto:labocast@labocast.fr) | Site institutionnel : [www.labocast.org](http://www.labocast.org) | Site patients : [ww.labocast.com](http://ww.labocast.com)

**N° Azur 0811 115 000**





## ▷ Blue PolyShapes POLYDENTIA

### La transparence pour une qualité visible !

Les Blue PolyShapes de Polydentia sont des instruments de placement et de modelage des composites en matière plastique de haute qualité. Le kit contient deux instruments à double extrémité. Les différents em-

bouts sont conçus pour permettre un meilleur contrôle de la pose et du tracé d'une restauration postérieure directe en forme finale. De plus, ils sont indiqués pour créer des points de contact parfaits, maintenant fermement la bande de la ma-



trice contre la dent adjacente. Autoclavables et thermodésinfectables, ils résistent aux procédés de stérilisation les plus récents ; transparents, ils transmettent la lumière et optimisent la polymérisation ; bleus, pour un contraste chromatique avec la dent et les matériaux de restauration. De design ergonomique, ils sont légers, flexibles, évitant la fatigue manuelle et surtout, fabriqués dans un matériau de qualité supérieure, les composites n'adhèrent pas aux Blue PolyShapes !

AIR COMPRIMÉ | ASPIRATION | IMAGERIE | ODONTOLOGIE CONSERVATRICE | HYGIÈNE

## Nous réinventons l'aspiration.



En 1964, nous avons inventé le système d'aspiration qui permettait de réaliser le traitement sur un patient allongé. Une étape importante dans la technique dentaire. Animés par la même exigence de qualité et de fiabilité, nous avons développé un tout nouveau système doté de la technologie radiale. Le résultat : un poids divisé par deux et jusqu'à 50% d'économies d'énergie.

**Nouveau: Tyscor VS 2 de Dürr Dental.**

Plus d'informations sous [www.duerrdental.com](http://www.duerrdental.com)

Dispositif Médical de class IIa **CE 0124**  
Nous vous invitons à lire attentivement les instructions figurant sur les notices.  
Produits non remboursés par les organismes de santé.

Made  
in  
Germany

**DÜRR  
DENTAL**

## ▷ Diamond Clean PHILIPS SONICARE

### Une technologie brevetée, une efficacité cliniquement prouvée !

DiamondClean, la brosse à dents sonique emblématique de Philips Sonicare se décline aujourd'hui en trois couleurs : Blanc, Noir mat et Rose poudré. Alliant toujours un design élégant au meilleur de la technologie sonique pour des résultats exceptionnels, elle élimine jusqu'à 7 fois plus de plaque qu'une brosse à dents manuelle, et améliore significativement la santé gingivale en seu-



lement deux semaines. De plus, **DiamondClean** retire en douceur les taches extrinsèques, dès la première semaine d'utilisation, redonnant aux dents leur teinte naturelle. Son manche rétroéclairé fin et élégant affiche 5 modes de brossages (Clean, White, Polish, Gum Care, Sensitive). Son design trouve sa place dans toutes les salles de bain. **Philips** a imaginé un double système de charge afin de pouvoir profiter de sa brosse à dents à la maison comme en voyage : une version high-tech du « verre à dents » permet de recharger la brosse par induction à la maison, et un coffret de voyage avec port USB pouvant se brancher aussi bien sur un ordinateur que sur une prise secteur permet la recharge en déplacement.

Offres promotionnelles réservées aux chirurgiens-dentistes sur [dentiste.philips.fr](http://dentiste.philips.fr) ou 0 800 710 580.

**MORE BONE** Where it Matters Most...



Find out more about the new V3 Implant at: [www.V3-implant.com](http://www.V3-implant.com)

**V3** By *MIS*



# De l'orthodontie curative vers une orthodontie préventive et holistique.

« Au commencement », l'orthodontiste a le devoir, étymologiquement et donc éthériquement, de mettre ou remettre les dents droites à ses patients, par « tous » les moyens techniques, mécaniques, chirurgicaux, mis à sa disposition, et, d'après les propos tenus par un orthodontiste « qualifié », selon des critères établis et « reconnus » il y a plus de 100 ans maintenant...

Pourquoi laisser un enfant qui respire mal, qui déglutit mal, en inversé d'articulé, en rétrognathie, en prognathie dans cet état, jusqu'à l'adolescence et la perte de ses dents lactéales, pour lui remettre ses dents droites ?

Le très jeune enfant, voire déjà le fœtus, va grandir dans un monde émotionnel, avec pour modèle ses parents et leur mode de fonctionnement. Il va les « copier » dans la façon de respirer, manger, parler, réagir émotionnellement, et le schéma peut ainsi se répéter au fil des générations, modifié par les courants et contre-courants d'éducation.

« Tout n'est qu'action et réaction. »

Les dents reflètent notre réaction émotionnelle aux aléas de la vie et notre façon d'agir.

Les incas, paraît-il, pratiquaient déjà l'orthodontie en mettant leurs futurs guerriers en prognathie (classe III) pour les envoyer au combat.

Un enfant en classe II (rétrognathe), sera plus dans l'introspection et la réflexion avant d'agir.

Nous avons la chance aujourd'hui (depuis plus de 50 ans tout de même, grâce à Mrs Soulet et Besombes), de disposer de moyens thérapeutiques pour corriger de manière précoce, en denture LACTÉALES, des désordres structurels et fonctionnels ; ils s'appellent activateur de Soulet et Besombes, activateur multifonctionnel, harmoniseur, éducateur fonctionnel, appareil myofonctionnel, etc, ...

Sachant qu'en ostéopathie, l'articulation crânio-mandibulaire, et donc l'articulé dentaire, est considérée comme la première articulation vertébrale, un décalage de celle-ci va entraîner une « compensation » de toute la structure corporelle pour trouver un « équilibre ».

Ces gouttières fonctionnelles permettent d'interagir avec nos fonctions primitives de respiration, de phonation, de mastication, de déglutition, et de donner un AXE de développement, de croissance, de Vie (comme le tuteur d'un arbre fraîchement planté), lorsque celui-ci est dévié. Elles constituent un « guide » de développement harmonieux de nos arcades dentaires et des fonctions de la sphère oro-faciale, que l'enfant (ou l'adulte) utilisera avec plus ou moins d'assiduité et de persévérance, en fonction de la Qualité du message transmis par le thérapeute, de l'accompagnement parental, et de son chemin de vie.

La synchronicité entre la pose d'une gouttière fonctionnelle et l'arrêt de cauchemars



© Doglikehorse/Shutterstock.com

immédiat pour un enfant, l'arrêt du « pipi au lit » pour un autre, l'apparition de rêves et un sommeil réparateur pour un adulte qui faisait des apnées, par exemple, sans parler de la nuit reposante pour le voisin nocturne d'un(e) ronfleur(se), interpelle...

Il est dommage de mettre des années à corriger une béance, un inversé d'articulé, alors qu'il peut être résolu en quelques mois chez le très jeune enfant (dès 3ans!).

Tout l'art sera pour le thérapeute d'agir le mieux possible, au meilleur moment pour aider à corriger ces désordres et permettre au patient de tendre vers le meilleur équilibre possible. Nous devons juste les aider à mieux « fonctionner ».

Associés (ou non) aux ostéopathes (qui à eux seuls font parfois de l'excellente orthodontie), aux orthophonistes, aux sophro-

logues, et autres thérapeutes, nous pouvons les guider pour trouver cet équilibre.

Les parents pourront ainsi, abandonner la tétine dès que l'enfant pleure, ou la télé (et autres écrans) dès qu'il s'agite un peu trop, et donner une pomme à croquer plutôt qu'une compote à téter...

Des exercices, avec ou sans la gouttière, pourront être indiqués pour aider au développement et à l'équilibre général de la structure : des « pompes » ou des « abdos » pour les adolescents manquant de confiance et pour stimuler la respiration nasale, gonfler des ballons pour tonifier la musculature labiale et les poumons, masser le visage et le nez pour la respiration et apaiser les tensions musculaires parasites, mettre la langue au palais, pour un prognathe, et en position basse, pour un rétrognathe.

Le port d'une gouttière est parfois aléatoire, si le message n'a pas été transmis correctement par le thérapeute, mais également si le patient n'est pas « prêt » à générer ce mouvement global. Les « résistances » vont empêcher ce mouvement de réharmonisation. Nous devons avoir l'humilité et la patience dans ces cas là, pour stimuler le mieux possible (sans carotte et sans bâton) ce mouvement.

Ainsi une adolescente portait peu son harmoniseur car ses dents ressemblaient à celles de son grand-père et elle ne voulait pas changer ce sourire. Après 3 ans de traitement peu fructueux, tout d'un coup elle a décidé qu'elle ne voulait plus ce même sourire. Elle est enfin prête à faire bouger ses dents et à devenir elle-même. Aurait-il été judicieux de faire bouger « en force » les dents précédemment ? Une autre adolescente est contente d'avoir des dents de « vampire » et ne veut surtout pas en changer... Pas facile dans ces cas, de faire bouger. Alors qu'une fois la volonté en marche, le mouvement pourra se faire beaucoup plus facilement. Beaucoup de parents ont souffert du regard moqueur de leurs camarades, et ne veulent pas que leur enfant subisse le même sort. Mais l'enfant, qu'en pense t'il ?

Aujourd'hui des adolescents cherchent eux-même sur internet, et disent à leurs parents : « je veux une gouttière ! »

L'équilibre obtenu sera toujours fragile, car dépendant des tempêtes de la vie et du vécu émotionnel.

Tout l'enjeu consiste donc à « armer » nos patients sur le chemin des vies émotionnelles à venir, qui pourront déstabiliser cette « forteresse » du Soi, dont le rempart est constitué par les arcades dentaires. Avec une grande Humilité, car le chemin de leur Âme ne nous appartient pas.

Ils pourront avoir une parole juste pour eux-même et les autres, ne pas faire une affaire personnelle de l'état émotionnel de leur entourage, éviter de faire des suppositions et générer leur propre vérité, et donner le meilleur d'eux-mêmes chaque jour.

À tous ces patients qui nous permettent d'avancer, et de remettre en question nos certitudes, MERCI.

À tous ces patients qui nous permettent d'avancer, et de remettre en question nos certitudes, MERCI.



Christophe Met

- orthodontiste fonctionnel « non qualifié, holistique et toltèque » ☺
- études en homéopathie plurielle et uniciste
- Diplômé en médecine chinoise et phyto-aromathérapie.
- dr.met.christophe@free.fr pour les références...



# DITES SCHEIN...

et votre cabinet est conçu  
à votre image !



 **HENRY SCHEIN®**

[www.henryschein.fr](http://www.henryschein.fr)

## 20 ANS D'EXPERTISE POUR VOUS ACCOMPAGNER

Depuis 20 ans, le groupe Henry Schein propose une expertise unique en matière de distribution de matériel et consommable dentaire ainsi que de prestation de services. C'est cette expérience qui nous permet de vous apporter des conseils personnalisés.

**De l'analyse de votre besoin à l'installation, nous créons ensemble un cabinet, à votre image.**