# DENTAL TRIBUNE

The World's Dental Newspaper

JUNIJ 2023 www.dental-tribune.com Leto XIV, Št. 3

IZOBRAŽEVANJE

Govorno-jezikovna terapevtka Adria Thompson v članku pojasni, kako komunicirati s pacienti obolelimi z demenco.

Stran 1 in 4

ŠTUDIJA PRIMERA

Uporaba novega hidrogenskega gela pri zdravljenju paradontalnih žepkov: serija primerov.

Stran 8

INTERVJU

Z Janezom Vrbošekom, dr. dent. med. o delu njegove zobozdravstvene ordinacije VV Dental in o prednostih sodelovanja v Partnerskem programu VBO.

Stran 10


# Spoštovani bralci časopisa Dental Tribune Slovenija

**Slika 1:** Katja T. Pintar, urednica časopisa

Pomlad počasi prehaja v poletje, rastline dobivajo lepšo podobo in tako je prišel čas, da tudi naš časopis dobi nov, moderen in svež videz. S to izdajo časopisa je uredništvo prevzela naša nova sodelavka, Katja T. Pintar, ki ima več kot 20 letne izkušnje na področju marketinga in oglaševanja. Njena želja je, da bi še naprej ohranili kvaliteto časopisa kot do sedaj in da bili tudi vi aktivni ustvarjalci vsebin. Da bo naša komunikacija čim bolj dvosmerna in proaktivna vas vabimo, da nam vaše želje, predloge, uspehe in novosti, ki jih uporabljate pri svojem delu posredujete na e-mail: katja.pintar@dental-tribune.si, da bomo lahko z njimi seznanili vaše stanovske kolege in imeli v časopisu vsebine, ki vas zanimajo.

Ponosni smo na to, da izhajamo že 14 leto, za kar so zaslužni tudi naši oglaševalci, s čimer aktivno oblikujejo slovensko dentalno kulturo in dvigujejo standard zobozdravstvene storitve.

Iskreno se zahvaljujemo tudi prejšnjemu uredniku Zoranu Gromu za njegovo delo in mu želimo veliko uspeha na njegovi nadaljnji poslovni in osebni poti.

Želimo vam lepo poletje, prijetno branje in nova znanja, ki vas čakajo tudi na naši spletni strani Dental Tribune Slovenia (dental-tribune.com).

Se vidimo septembra.

www.dental-tribune.com

# »Ordinacijo je vredno narediti demenci prijazno!«

**Slika 1:** Zobozdravniki večinoma nismo posebej usposobljeni za oskrbo pacientov z demenco, prav tako težko ustrezno svetujemo njihovim najbližjim, kako naj skrbijo za ohranjanje oralnega zdravja obolelih (slika RossHelen/Shutterstock).

Anisha Hall Hoppe,
Dental Tribune International

**Adria Thompson je govorno-jezikovna terapevtka, katere poslanstvo je pomoč zdravstvenemu osebju in skrbnikom oseb z demenco, da bi jim lahko nudili najboljšo ustrezno oskrbo. Preko družbenih medijev je dosegla na milijone ljudi, ki pred tem niso bili deležni navodil o tem, kako kakovostno skrbeti za obolele z demenco. Dental Tribune International se je z njo pogovarjal o njenem podjetju Be Light Care Consulting in nasvetih za zobozdravnike, ki si želijo nuditi odlično oskrbo, ustvariti klinično okolje, prijazno zdravljenju pacientov z demenco, in svetovati njihovim bližnjim, kako poskrbeti za ohranjanje oralnega zdravja obolelih.**

Ga. Thompson, ste ena od najvidnejših inštruktoric, ki učijo skrbnike, kako pravilno skrbeti za bolnike z demenco. Ali lahko malo več poveste o svoji izobrazbi in ustanovitvi podjetja Be Light Care Consulting?

Od leta 2014 sem kot govorno-jezikovna patologinja delala v različnih institucijah, kot so domovi starejših občanov, stanovanjske skupine in skupnosti za starejše. Nudim storitve govorne terapije ena-na-ena za starejše osebe, ki imajo težave s komuniciranjem, požiranjem in kognitivnimi primanjkljaji. V zadnjih letih sem spoznala, kako zelo rada delam z osebami z demenco, zato sem se prednostno posvetila učenju o tem, kako jim nuditi najboljšo možno terapijo.

Poiskalo me je podjetje, s katerim smo izdelali izobraževalni program za druge terapevte, da bi postali tako sproščeni in učinkoviti, kot sem bila jaz v svoji instituciji. To je bila odlična priložnost za moj razvoj in trening za učenje drugih. Ko smo se zaradi moževe službe preselili iz Kentuckyja v Washington, sem se odločila tvegati in septembra 2021 odpr-

> Pomembno je, da pacientu ves čas zdravljenja govorimo, kaj bomo naredili, razlago tega, kar lahko pričakujejo, pa podkrepimo z gestami.

Nadaljevanje na strani 4

# Znanost o materialih pri ojačani silikatni keramiki za CAD/CAM

## Keramični bloki iz polno kristaliziranega litijevega disilikata

Annett Kieschnick

### prof. dr. Bogna Stawarczyk, Nemčija

Dr. Stawarczykova je po dokončanem izobraževanju za zobnega tehnika študirala zobno tehnologijo (dodiplomski študij) na Univerzi za aplikativne znanosti v Osnabrücku. Študij je zaključila leta 2006 z diplomskim delom, ki ga je končala na Kliniki za zobno protetiko na Univerzi v Bernu. Pozneje je na Donavski univerzi Krems v Avstriji magistrirala iz zobne tehnologije. Med leti 2008 in 2009 je bila vodja Oddelka za raziskovanje in znanost o materialih na Kliniki za fiksno in snemljivo protetiko in znanost o dentalnih materialih na Univerzi v Zurichu (Švica). Doktorat je zaključila leta 2013 ter 2015 habilitirala na Univerzi Ludwiga-Maksimilliana v Minhnu, kjer je postala tudi vodja Oddelka za raziskave in znanost o materialih ter leta 2020 še izredna profesorica. Trenutno je podpredsednica Evropskega združenja za zobno tehnologijo (EADT) in predava o sodobnih dentalnih materialih. Obenem poučuje predmet Znanost o materialih na različnih višjih šolah za zobne tehnike. Napisala je več kot 350 člankov, objavljenih v domačih in tujih publikacijah. Pri raziskavah se osredotoča na materiale v barvi zob, tehnike njihovega procesiranja in cementiranja. Poleg aplikativnih raziskav namenja veliko pozornosti temeljnim raziskavam, optimizaciji in razvoju novih, inovativnih zobnih materialov in tehnologij za njihovo proizvodnjo.

**Intervju s prof. dr. Bogno Stawarczyk, Nemčija**

Ob poplavi različnih CAD/CAM keramik je na prvi pogled težko razlikovati med njimi. Da bi jih lahko ustrezno razvrstili, se moramo nasloniti na znanost o materialih. V tem intervjuju se je Annett Kieschnick pogovarjala s prof. Dr. Bogno Stawarczyk (Raziskovanje in znanost o materialih na Oddelku za protetično zobozdravstvo, LMU v Minhnu), ki se je v raziskovalnem delu skupaj s svojo ekipo posvetila materialom za CAD/CAM. Med drugim je njena raziskovalna ekipa tako nacionalno kot mednarodno poznana po svojem pionirskem delu na področju cirkonovega oksida in silikatne keramike. V tem intervjuju bomo govorili o litijevem disilikatu. Obravnavali bomo nedavno lansirani izdelek, Initial LiSi Block (GC), ki ga odlikuje nekaj posebnih lastnosti.

**Ali lahko natančneje opredelite, v kateri razred materialov spada keramika iz litijevega disilikata?**

Dentalno keramiko lahko v grobem razdelimo na dve skupini – oksidno keramiko (npr. cirkon) in silikatno keramiko. Litijev disilikat je silikatna keramika, ki je dodatno ojačana s kristali litijevega disilikata. Ti učvrstitveni kristali omogočijo boljše mehanske značilnosti (npr. fleksurno moč ali frakturno odpornost) v primerjavi z neojačanimi silikatnimi keramikami (na bazi glinenca ali leucitna keramika). Nadrejena skupina keramike iz litijevega disilikata je torej litijev silikat. V tej skupini so tri podskupine. Keramika iz litijevega disilikata je na trgu že dolgo časa. Poleg tega že nekaj let poznamo še keramiko iz litijevega metasilikata in litijevega aluminosilikata. Glavna sestavina teh keramik sta litijev in silicijev oksid.

**Obstaja torej več različnih silikatnih keramik in več izdelkov različnih proizvajalcev. Kako lahko med njimi razlikujemo z vidika znanosti o materialih?**

Za nas sta najbolj zanimiva sestava keramike in proizvodni proces, ki določata končne lastnosti materialov. Steklena faza vseh treh silikatnih keramik je silicijev oksid; kristalna faza je litijev oksid. Keramike iz litijevega disilikata in litijevega metasilikata se oblikujejo s kristalizacijo litijevega in silicijevega oksida. Molarno razmerje med litijevim in silicijevim oksidom v stekleni fazi določa formiranje kristalov bodisi litijevega metasilikata ali litijevega disilikata. Pri keramiki iz litijevega aluminosilikata pa pride do so-kristalizacije litijevega disilikata in litijevega aluminosilikata.

**Slika 2:** CAD/CAM izdelana prevleka za prednji zob iz litijevega disilikata (Initial LiSi Block) po brušenju. Z dovoljenjem zobnega tehnika C. Von Bukowskega, Nemčija.

**Slika 3:** Posteriorna krona je bila prav tako rezkana iz bloka polno kristaliziranega litijevega disilikata (Initial LiSi Block). Slika prikazuje visoko stabilnost robov, ki jo omogoča nekoliko nižja trdota po Martensu. Z dovoljenjem zobnega tehnika C. Von Bukowskega, Nemčija.

**To zveni zelo tehnično. Kakšne so razlike pri obdelavi v ordinaciji in laboratoriju?**

Tudi pri tem bi lahko rekli, da industrijski proizvodni proces in sestava keramike določajo uporabne značilnosti materialov. Ker so keramike različno ojačane, vsekakor prihaja do razhajanj pri določenih značilnostih. Na primer, vse tri silikatne keramike so primerne za CAD/CAM rezkanje, a trenutno obstaja le keramika iz litijevega disilikata za tehniko prešanja. Poleg tega so nekatere keramike predhodno kristalizirane, druge pa polno kristalizirane, kar spet vpliva na proizvodni proces. Keramike iz litijevega aluminosilikata se na primer ne da individualizirati z glazurnim pečenjem v pečici s klasično keramiko zaradi nizkega koeficienta termalne ekspanzije (CTE). V nasprotju z njo lahko keramiko iz litijevega disilikata lepo karakteriziramo z barvami na osnovi keramike. Na splošno imajo keramike iz litijevega disilikata podobno CTE vrednost kot cirkon. Da poenostavimo: če je CTE vrednost keramike primerljiva s cirkonom, se keramika veže tudi na keramiko iz litijevega disilikata. To je pomembna razlika med silikatnimi keramikami, ki jo morajo uporabniki poznati.

**Dandanes se na trgu pojavljajo vedno nove optimizirane keramike. Nedavno je GC lansiral polno kristalizirane bloke za CAD/CAM (Initial LiSi Block). Kakšne so njegove posebnosti?**

Initial LiSi Block je dejansko keramika iz litijevega disilikata. Njegova posebnost je, da je material že v definitivnem kristaliziranem stanju in že ima maksimalno gostoto in končno fleksurno moč. Keramike po rezkanju torej ni potrebno ponovno kristalizirati v pečici. Druga pozitivna lastnost je, da so njeni parametri trdote po Martensu (modeli trdote in penetracije po Martensu) nekoliko nižji v primerjavi z drugimi keramikami iz litijevega disilikata, kar pomeni, da je stabilnost robov zelo visoka. Keramiko je preprosto rezkati. Zaradi parametrov trdote po Martensu je tveganje za lome ali krhkost manjše. Svetlobno-optične značilnosti so zelo dobre. Z vidika obdelave je posebna odlika tudi hiter čas izdelave; ni potrebe po dodatni kristalizacijski peki. Kljub temu je mogoče material še dodatno individualizirati. V kratkem času je možno restavracijam iz enobarvnega bloka dodati značaj z barvami na osnovi keramike.

**Keramiko ste v preliminarnih raziskavah pregledali tudi v laboratoriju. Kakšne so bile prve ugotovitve?**

V primerjavi z drugimi silikatnimi keramikami za rezkanje je imela nižjo trdoto po Martensu, kar korelira z dobro stabilnostjo robov Initial LiSi Blocka. Poleg tega je penetracijski modul (modul ugrezanja/modul elastičnosti) nekoliko nižji kot pri primerljivih silikatnih keramikah. Zato lahko natančno izdelamo tudi fino koničaste, ostre robove. Testirali smo različne mehanske značilnosti in ugotovili, da je zanesljivost (Weibullov modul) Initial LiSi Blocka velika. Iz tega lahko zaključimo, da material ne bo spontano in nepričakovano počil. Če povzamem, iz prvih preliminarnih testov je jasno razviden trend: material ima pozitivne parametre trdote po Martensu, kar nakazuje visoko stabilnost robov rezkanih restavracij.

**Na univerzi obsežno raziskujete materiale za CAD/CAM in pri tem upoštevate zelo praktična vprašanja iz ordinacij in laboratorijev. Ali so se kakšna vprašanja pogosteje pojavljala?**

Materiali za CAD/CAM imajo ključno vlogo pri našem raziskovanju, saj predstavljajo prihodnost. Kakovost teh materialov je visoka in zaradi industrijske izdelave tudi standardizirana. Vprašanja iz ordinacij in laboratorijev se v glavnem nanašajo na obdelavo: »Kako lahko material brusimo in poliramo?«, »Koliko dodatne obdelave zahtevajo?«, »Ali so materiali kompatibilni (npr. z barvami)?« in tako naprej. Pogosto povprašujejo tudi glede intraoralnega lepljenja. Če se pri tem povrnem na keramiko iz litijevega disilikata Initial LiSi Block, po mojem mnenju je treba restavracije iz te keramike adhezivno cementirati. Rezkano restavracijo 20 do 30 sekund jedkamo, nato prevlečemo s primerjem, ki vsebuje silan, jo namestimo s klasičnim smolnato kompozitnim cementom ali v skladu z navodili proizvajalca s samoadhezivnim smolnatim kompozitnim cementom (npr. G-CEM ONE iz GC-ja) po ustreznem protokolu. Poznavanje znanosti o materialih je še posebej pomembno pri občutljivem koraku lepljenja. Vse o tej pomembni temi lahko najdete in preberete v interaktivnem kompendiju Materials Science Compendium "Dentale Befestigungsmaterialien" (na voljo le v nemščini, op.ur.).

**Kakšne materialne trende vidite v protetičnem zobozdravstvu – v bližnji in daljnji prihodnosti?**

Na splošno poskušamo pri restavracijskih materialih posnemati značilnosti naravne trdne zobne substance. To s trenutnimi materiali, ki jih imamo na voljo, ni mogoče. Na primer, modul elastičnosti keramičnih materialov je previsok, pri materialih na osnovi polimerov pa prenizek. Če sprejmemo nek kompromis, nam spodleti drugje. Zato gre vedno za iskanje ravnotežja. Menim, da bo v prihodnosti prišla v ospredje termoplastika, vendar so njene trenutne estetske značilnosti omejene. Ko govorimo o estetiki, so keramični materiali prepričljivi in bodo v igri še mnogo let. Če jih bo nekoč mogoče uporabiti v procesu 3D tiskanja, bi lahko še veliko privarčevali v smislu porabe materialov in hitrega doseganja dolgotrajnih restavracij. Tiskanja dentalne keramike vsekakor ne moremo pričakovati v bližnji prihodnosti protetičnega zobozdravstva, je pa zelo verjeten bodoči scenarij.

*Obj. v GCget connected[20], s privolj. avt. dr. Sebastian Däröste*

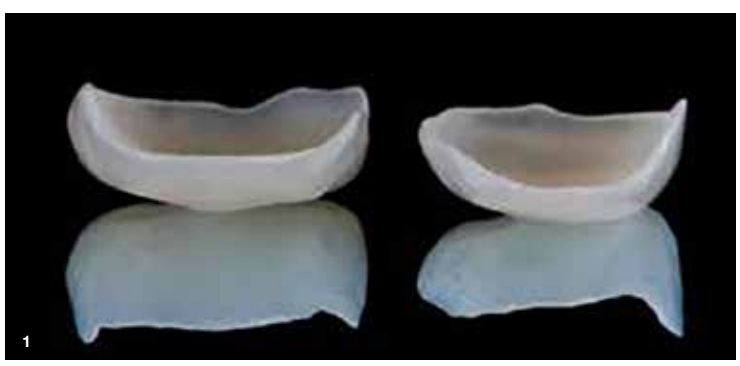

**Slika 1:** CAD/CAM izdelane prevleke iz litijevega disilikata Initial LiSi Block (GC). Z dovoljenjem zobnega tehnika C. Von Bukowskega, Nemčija.

*Opomba urednika

*Keramika iz polno kristaliziranega litijevega disilikata Initial LiSi Block temelji na GC-jevi avtorski HDM tehnologiji, ki se je izkazala že pri prešani keramiki Initial LiSi Press. Za individualiziranje rezkanih restavracij je mogoče uporabiti keramični koncept za barvanje in oblikovanje Initial IQ ONE SQIN (GC).*

# Obnova naravne lepote

initial™
LiSi Block

Polno kristaliziran litijev
disilikatni CAD/CAM blok

GC

Smile for the World

Since 1921
100 years of Quality in Dental

**GC EUROPE N.V.**
East European Office-Slovenia
Ulica talcev 1a, 3310 Žalec
Tel: 03/710-32-70
info.slovenia@gc.dental
http://europe.gc.dental/sl-SI

Nadaljevanje iz strani 1



**Slika 2:** Adria Thompson, ustanoviteljica podjetja Be Light Care Consulting, je specializirana za pomoč skrbnikom, ki skrbijo za paciente z demenco (slika: Adria Thompson).

la svoje svetovalno podjetje. V šestih mesecih sem na družbenih medijih dobila na deset tisoče sledilcev, kar je odprlo številna vrata pogovorom o oskrbi pacientov z demenco!

### Ali delate le s pacienti z demenco?

Po enem letu dela v lastnem svetovalnem podjetju se vse bolj posvečam izobraževanju, podpori in urjenju posameznikov, ki skrbijo za ljudi z demenco, zato trenutno delam izključno s posamezniki z demenco in njihovimi skrbniki. Pred tem sem kot govorno-jezikovna terapevtka v institucijah za dolgotrajno oskrbo nudila storitve geriatričnim pacientom z zelo različnimi stanji in obolenji, ki vplivajo na komunikacijo, požiranje in kognicijo.

### Kakšne nasvete ali navodila bi dali zobozdravnikom, ki delajo s pacienti v različnih fazah demence?

Pomembno je vedeti, da obstaja veliko vrst demence in da lahko pacienti doživljajo različne faze kognitivnega upada v vsaki od njih. Zato je potrebno posameznike z demenco obravnavati enako kot vse druge paciente – kot individualne osebe. Moj nasvet zobozdravnikom je, naj se priučijo nenehnega presojanja trenutnega stanja in se mu ustrezno prilagodijo.

Zamislite si, kako nekaj storiti na spektru od najlažjega za razumevanje do najtežjega. Za primer vzemimo postavljanje vprašanj. Pacienta z demenco bi radi vprašali, ali čuti bolečine v ustih. Na zapleten način lahko vprašate: »Povejte, kako močno vas boli.« S tem predvidevamo, da oseba ve, da govorimo o njenih ustih (saj je vendar pri zobozdravniku) in da je zmožna o svoji bolečini nekaj povedati. Takšno odprto vprašanje je kompleksne narave. Če se pacient na to ne zmore odzvati, mu lahko pomagamo z enostavnejšim vprašanjem, na katerega lahko odgovori z da ali ne in dodamo več konteksta, na primer: »Ali vas boli kaj v ustih?« Nato pa ga lahko prosimo, naj nam pokaže, kje ga boli, namesto da pove. Na primer, »Ali mi lahko pokažete, kje vas boli?«

Če se pacient še vedno ne zmore odzvati na to, pričakujte zgolj neverbalni odziv na vprašanje. Morda je to edini način, na katerega lahko komunicira oseba z zelo hudo stopnjo demence. Na primer, pacientovo dlan položite na svojo roko, medtem ko se dotaknete vsakega zoba posebej. Spremljajte, ali bo kje trznil ali postal bolj napet. Vse te oblike pridobivanja informacij so učinkovite, z njimi pa upoštevamo različne stopnje pacientovih zmožnosti.

Adria Thompson, ustanoviteljica podjetja Be Light Care Consulting, je specializirana za pomoč skrbnikom, ki skrbijo za paciente z demenco.

### Kako lahko zobozdravniki pri delu s pacienti presežejo zgolj zdravljenje simptomov? Na primer, da jim omogočijo udobje, zastavijo realistične cilje zdravljenja in razumejo, koliko časa lahko pacienti zdržijo na stolu ali z odprtimi usti.

Da bi pacientom z demenco omogočili večje udobje na zobozdravniškem stolu, moramo poznati njihove simptome nevrološkega stanja. Ti so pri vsakem pacientu drugačni, na splošno pa lahko rečemo, da jih ima večina težave s komunikacijo, orientacijo in spominom.

Ko govorimo o primanjkljajih v komunikaciji, nas večina pomisli, da oseba ni več zmožna normalno povedati, kar želi. Vendar pa lahko demenca okvari vse vrste komunikacije, kot so izražanje, razumevanje, branje in pisanje.

Najboljši način za učinkovito komuniciranje s posamezniki z demenco je, da sedimo na njihovi dominantni strani, v njihovem vidnem polju, pred govorom pa poskušamo doseči očesni stik. Govorimo počasi in jasno, brez metafor, med stavki in zamislimi malce postojimo, da jih omogočimo dodaten čas za dojemanje besed. Povsem sprejemljivo je, če pred prvo interakcijo njihovega skrbnika prosimo za nasvete za boljše komuniciranje s pacientom. Pomembno je, da pacientu ves čas zdravljenja govorimo, kaj bomo naredili, razlago tega, kar lahko pričakujejo, pa podkrepimo z gestami.

Ljudje z demenco so lahko dezorientirani, kar pomeni, da včasih ne vedo, kje so in kaj lahko pričakujejo. Običajni pacienti brez kognitivnih primanjkljajev že po tem, da so v zobozdravstveni ordinaciji vedo, kaj se bo zgodilo. Pri pacientih z demenco pa ni tako – jasno jim moramo povedati in pokazati, kdo smo in kaj bomo počeli.

Z orientacijo je povezan tudi koncept propriocepcije. Propriocepcija pomeni zavedanje, kje se naše telo nahaja v prostoru. Številni ljudje z demenco imajo s tem težave, zato se nenadnih sprememb drže in položaja telesa ustrašijo. Zato jih morajo zobozdravniki zelo počasi spuščati na zobozdravniškem stolu, če se počutijo preobremenjene, pa je treba tekom obiska narediti več premorov.

Izguba kratkoročnega spomina je pri pacientih z demenco veliko pogostejša kot izguba dolgotrajnega spomina. To pomeni, da se težko spomnijo, kaj so jedli za zajtrk, zakaj čakajo v čakalnici in kaj ste jim dejali pred 30 sekundami. Zato je pomembno, da zobozdravniki izrečeno večkrat ponovijo in pojasnijo, kaj se bo zgodilo v naslednjem koraku.

Glede trajanja zdravljenja bi priporočila postavljanje prioritet na prvo mesto. Vedno začnite z najpomembnejšim indiciranim zdravljenjem za primer, če bi pacient na neki točki prekinil zdravljenje. Do takrat mu po potrebi omogočite več odmorov in nenehno ocenjujte njegovo ali njeno raven vznemirjenosti.

### Kako lahko zobozdravniki izobražujejo in podpirajo skrbnike pri ohranjanju oralnega zdravja pacientov? Kaj bi jim poleg ščetkanja še svetovali, na primer pri oskrbi brezzobih pacientov s snemljivimi delnimi ali totalnimi protezami?

Skrbnikov glede tega nihče ne izobrazi in vsak zase mora sproti ugotavljati dejstva. Nikoli ne predvidevajte, da že vse vedo! Nedavno me je kontaktirala gospa, potem ko sem na spletu objavila video o protezah. Dejala je, da ji nikoli ni nihče povedal, da je treba protezo hraniti v vodi. Vedno jo je odložila na mizo in tako se možu ni več prilegala. Bržkone je gospod to nekoč vedel, vendar gospa sama ni nosila proteze in ni vedela, kako je treba zanjo pravilno skrbeti. Nujno je, da enako kot paciente izobrazimo tudi njihove skrbnike, morda celo bolj!

### Kakšen nasvet za zobozdravnike, ki si želijo svojo ordinacijo bolj ciljno oglaševati kot prijazno pacientom z demenco?

Oglaševanje ordinacije kot pacientom z demenco prijazne bi bilo izredno dobrodošlo za številne skrbnike! Pomembno pa je, da je celotno osebje ustrezno usposobljeno. Prav vsi, od receptorke do zobozdravnika morajo znati ustrezno podpirati osebe z demenco in njihove skrbnike. Daljše obiske je treba ustrezno načrtovati in okolje mora biti varno. Vsekakor gre za človekoljuben korak, ki se lahko tudi dobro obrestuje!

> Moj nasvet zobozdravnikom je, naj se priučijo nenehnega presojanja trenutnega stanja in se mu ustrezno prilagodijo.

> Nujno je, da enako kot paciente izobrazimo tudi njihove skrbnike, morda celo bolj!

## IMPRINT INTERNATIONAL HEADQUARTERS

PUBLISHER AND CHIEF EXECUTIVE OFFICER: Torsten OEMUS

CHIEF CONTENT OFFICER: Claudia Duschek

Dental Tribune International GmbH
Holbeinstr. 29, 04229 Leipzig, Germany
Tel.: +49 341 4847 4302
Fax: +49 341 4847 4173
General requests: info@dental-tribune.com
Sales requests: mediasales@dental-tribune.com
www.dental-tribune.com

Material from Dental Tribune International GmbH that has been reprinted or translated and reprinted in this issue is copyrighted by Dental Tribune International GmbH. Such material must be published with the permission of Dental Tribune International GmbH. *Dental Tribune* is a trademark of Dental Tribune International GmbH.

All rights reserved. © 2022 Dental Tribune International GmbH. Reproduction in any manner in any language, in whole or in part, without the prior written permission of Dental Tribune International GmbH is expressly prohibited.

Dental Tribune International GmbH makes every effort to report clinical information and manufacturers' product news accurately but cannot assume responsibility for the validity of product claims or for typographical errors. The publisher also does not assume responsibility for product names, claims or statements made by advertisers. Opinions expressed by authors are their own and may not reflect those of Dental Tribune International GmbH

Prevod in lektoriranje:
Dental Tribune Slovenija

Grafično oblikovanje in prelom:
Identiteta agencija za marketing
Tisk: TISK Žnidarič, d.o.o., Kranj
Naklada: 2800 izvodov, (junij 2023)

Obiščite našo spletno stran:
www.dental-tribune.com
info@dental-tribune.com
Lastnik licence za Slovenijo: Bisernica Medicina d.o.o.,
Gmajnice 15, 1000 Ljubljana

Za založbo Bisernica Medicina:
Ronald Pintar, direktor
Glavni urednik: Boštjan I. Košak
Vodja produkcije: Katja T. Pintar

Kontakt slovenskega uredništva:
telefon: 041 853 513

Oglasno trženje:
Boštjan I. Košak (041 740 864)
Katja T. Pintar (041 853 513)

Naročnina: prodaja@dental-tribune.si

Uredniški material, preveden in tiskan v tej izdaji časopisa Dental Tribune, je avtorsko zaščiten s strani Dental Tribune International GmbH. Ta material se lahko objavlja z dovoljenjem podjetja Dental Tribune International GmbH. Dental Tribune je zaščitena blagovna znamka Dental Tribune International GmbH.
Vse pravice pridržuje © 2023 Dental Tribune International GmbH. Kakršnakoli reprodukcija na katerikoli način v katerem koli jeziku, v celoti ali delno, brez predhodnega pisnega dovoljenja podjetja Dental Tribune International GmbH je izrecno prepovedana.

Dental Tribune International GmbH se trudi, da natančno poroča o kliničnih informacijah in novicah proizvajalcev, vendar ne more prevzeti odgovornosti za veljavnost trditev o izdelku ali za tiskarske napake. Založnik tudi ne prevzema odgovornosti za imena izdelkov, trditve ali izjave oglaševalcev. Mnenja avtorjev so lastna in morda ne odražajo mnenja družbe Dental Tribune International GmbH.

ISSN 2232-3511

# Luxor Z
## True Nature

## $ZrO_2$ Multilayer je preteklost!

Osupljivo naravna,
prelivajoča se

- Barva
- Translucenca
- Trdnost

brez zvijanja
primeren za vse indikacije

DENTAL Concept Systems

Bredent d.o.o.
Topniška 29a
1000 Ljubljana

Tel. 01/ 43 66 156, Fax. 01/ 43 66 158
www.bredent-medical.com
e-mail: info@bredent.si

www.bredent.com

# Minimalno invazivna nekirurška parodontalna terapija z Vector paro pro ultrazvočno napravo

dr. Ivan Ćatović

Parodontitis je po definiciji 2. Svetovne delavnice za klasifikacijo parodontalnih in periimplantatnih bolezni leta 2017 kronična multifaktorska vnetna bolezen, povezana z disbiozo biofilma, za katero je karakteristična progresivna destrukcija zobnega podpornega aparata. Njegove glavne značilnosti vključujejo izgubo podpornega parodontalnega tkiva, ki se kaže s pomanjkljivo klinično pritrditvijo, radiološko vidno izgubo alveolarne kosti, prisotnostjo parodontalnih žepov in gingivalno krvavitvijo. Parodontitis predstavlja velik problem javnega zdravstva zaradi visoke prevalence kot tudi zaradi dejstva, da lahko privede do izgube zob in invalidnosti, negativno vpliva na žvečenje in estetiko, je lahko vir družbene neenakosti in ogroža kakovost življenja. Parodontitis je eden vodilnih vzrokov brezzobosti in žvekalne disfunkcije, kar rezultira z znatnimi stroški zobozdravstvene oskrbe ter negativno vpliva na splošno zdravje.

Cilj parodontalne terapije je odstranjevanje mehkih in trdih supra- in subgingivalnih oblog oziroma biofilma s površine zobne korenine ter redukcija števila parodontalno patogenih bakterij s ciljem preprečevanja napredovanja bolezni. Nekirurška parodontalna terapija, ki vključuje mehansko odstranjevanje oblog ter strganje in poliranje korenine, predstavlja zlati standard v terapiji parodontitisa. Najbolj pogosto uporabljani inštrumenti v nekirurški terapiji so zvočni/ultrazvočni strojni nastavki in Graceyove kirete. Številne raziskave so pokazale podobne rezultate nekirurške terapije za strojne (zvočne /ultrazvočne) inštrumente in kirete. Strojni inštrumenti so v prednosti z nekoliko boljšim izidom in krajšim časom terapije za molarne bifurkacije razreda I in II, slabosti pa vključujejo pooperativno preobčutljivost zob, možno kavitacijo hipomineralizirane sklenine, termalne poškodbe pulpe in/ali marginalne gingive, prenos infektivnih aerosolov in interakcije pri pacemakerju. Glavna razlika med zvočnimi in ultrazvočnimi inštrumenti je poleg delovne frekvence oscilacija konice nastavka. Pri zvočnih inštrumentih je aktivna sama konica nastavka, ki se giblje krožno ali elipsoidno, pri ultrazvočnih nastavkih pa so aktivne bočne strani samega nastavka, ki se gibljejo v horizontalni ravnini. Način delovanja je povezan z učinkovitostjo odstranjevanja oblog, poškodbami okolnih mehkih tkiv, občutljivostjo in nelagodjem tekom dela in pooperativno preobčutljivostjo. Vector Paro piezoelektrična naprava ima drugačen princip delovanja. Njen nastavek oscilira v vertikalni ravnini oziroma vzporedno s površino zobne korenine, hlajenje pa je zagotovljeno z intermitentnimi pulzacijami tekočine na sam nastavek. Omenjena tekočina vsebuje hidroksil apatitne delce velikosti 10 µm, ki pospešujejo učinkovitost delovanja nastavka po principu UZ kopeli, z istočasnim odlaganjem delcev na površino korenine pa jo dodatno polirajo in zmanjšujejo pooperativno občutljivost. Zahvaljujoč gibanju nastavka vzporedno s površino korenine sta občutno zmanjšana bolečina in nelagodje pri instrumentaciji in neželene poškodbe ter odstranjevanje zobne strukture, dentina in cementa zobne korenine (slika 1 in 2).

Z instrumentacijo koreninske površine je treba v celoti odstraniti biofilm, mehke in trde obloge, pri tem pa ne pretirano odstraniti zobne strukture (dentina in cementa). Kishida in sod. so z elektronskim mikroskopom analizirali površino korenine po instrumentaciji in primerjali Vector Paro, konvencionalni ultrazvočni nastavek ter kireto. Opazili so bistveno manjše odstranjevanje zdrave zobne strukture pri instrumentaciji koreninske površine z Vector Paro nastavkom v primerjavo z drugimi inštrumenti, količina preostalega zobnega kamna na površini korenine pa je bila podobna kot pri kireti. Konvencionalni ultrazvočni inštrument je imel bistveno višjo količino preostalega zobnega kamna. Dodatno so našli največje število fibroblastov, pritrjenih na površino korenine, po instrumentaciji z Vector Paro nastavkom v kombinaciji s hidroksil apatitno tekočino kot rezultat bolj gladke površine korenine.

Pri primerjavi Vector in kirete Sculean in sod. niso opazili razlik v izidu nekirurške parodontalne terapije enokoreninskih in večkoreninskih zob s srednje globokimi (4 – 5 mm) in globokimi (> 6 mm) žepi. Sklenili so, da Vector ultrazvočni nastavek lahko privede do podobnih rezultatov z zmanjšanjem globine sondiranja, ravni klinične pritrditve in recesije gingive po nekirurškem parodontalnem zdravljenju v primerjavi s konvencionalno ročno instrumentacijo (slika 3 in 4). Še ena prednost vertikalno oscilirajočega nastavka je lahko pri instrumentaciji molarjev z bifurkacijo razreda I in II, kjer je s posebej dizajniranim nastavkom možno dostopati in na učinkovit način odstraniti obloge s strehe bifurkacije (slika 5). Tudi pri instrumentaciji ozkih in globokih intraosalnih defektov je z Vektor Paro nastavki mogoče dostopati v najgloblje predele defekta ter na ta način ustvariti predpogoje za adekvatno celjenje parodontalnega žepa (slika 6).

Raziskava Riberia in sod. je primerjala minimalno invazivno nekirurško terapijo (minimal invasive nonsurgical therapy, MINST) in minimalno invazivno kirurško terapijo (minimal invasive surgical therapy, MIST) v celjenju intraosalnih defektov šest mesecev po zdravljenju, razlik med skupinama v uspehu terapije ni bilo, a je bil pri MINST skupini čas zdravljenja bistveno krajši. Pri MINST skupini so bili pred začetkom terapije globina sondiranja (periodontal probing depth, PPD) 6,35 mm, raven klinične pritrditve (clinical attachment level, CAL) 11,25 mm in recesija marginalne gingive (gingival margin, GM) 4,96 mm. Pri MIST skupini so bili PPD 7,07 mm, CAL 10,73 mm in GM 3,74 mm. Šest mesecev po terapiji so bili pri MINST skupini PPD 3,21 mm, CAL 8,70 mm in GM 5,41 mm; pri MIST skupini pa PPD 3,56 mm, CAL 7,88 mm in GM 4,22 mm.

Zaključimo lahko, da je nekirurška parodontalna terapija osnova zdravljenja pacientov s parodontitisom ter predhodnik kirurške terapije. Pri izvajanju MINST si je treba prizadevati za čim boljši rezultat in s tem reducirati potrebo po kirurških intervencijah.

*[1] Prevalenca ali razširjenost je število vseh bolnikov (starih in novih) z določeno boleznijo v kaki populaciji v času opazovanja (npr. na določen dan). Prevalenca je statistični pojem, s katerim se v epidemiologiji izraža skupno število obolelih oseb znotraj neke populacije ob določenem času (angl. point prevalence), ne glede na to, kdaj se je konkretna bolezen pojavila.*

**Slika 1:** Vector Paro Pro piezoelektična ultrazvočna naprava.



**Slika 2:** Vector Paro princip: vertikalno oscilirajoč nastavek kot rezultat prenosa ultrazvočne frekvence preko prstana.

**Slika 3:** Klinični primeri prizadetega enokoreninskega in večkoreninskega zoba pred zdravljenjem in 6 mesecev po nekirurški parodontalni terapiji z Vector Paro naprav.

**Slika 4:** Klinični primer instrumentacije površine korenine pri globokem žepu (6 mm). Hidroksil apatitna tekočina intermitentno pulzira na nastavek.

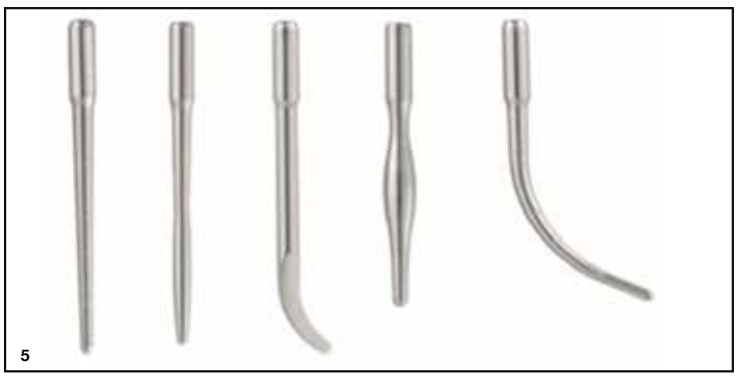

**Slika 5:** Delovni nastavki različnih dizajnov glede na površino, ki se instrumentira.

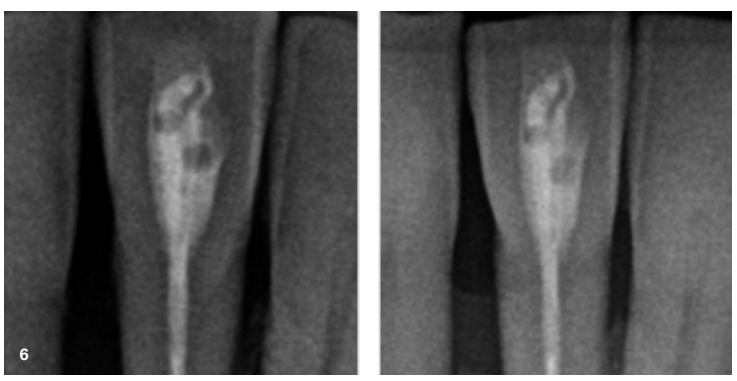

**Slika 6:** Radiološki prikaz pred zdravljenjem in 6 mesecev po minimalno invazivni nekirurški terapiji (MINST) z Vector Paro.

# Očarljiva inovacija: novi zobozdravstveni stol Axano postavlja standard za pametno, digitalno zobozdravstvo

Dentsply Sirona je največji proizvajalec dentalnih izdelkov in tehnologij za zobozdravnike in zobne tehnike na svetu. Hkrati razvija, izdeluje in trži celostne rešitve, izdelke za dentalno in oralno zdravje ter medicinski potrošni material, ki so del njegove široke ponudbe pod blagovno znamko Dentsply Sirona. Je sinonim za inovativne in učinkovite visokokakovostne rešitve za izboljšanje oskrbe pacientov ter boljše in varnejše zobozdravstvo.

## Dober občutek – delati ob najlepšem zobozdravstvenem stolu na svetu

Axano je novi zobozdravstveni stol, ki s svojo moderno zasnovo, intuitivnim delovnim procesom in pametnim digitalnim nadzorom omogoča užitek pri delu. Navdušil vas bo s številnimi inovacijami, zaradi katerih je zdravljenje učinkovitejše, enostavnejše in udobnejše.

Axano je simbol naprednega mišljenja, nenehnih izboljšav in rasti – vsega, kar zobozdravniki zahtevajo pri svojem delu. Navdih zanj izhaja iz sveta sodobnega oblikovanja, želja njegovih uporabnikov ter resničnega povratnega odziva iz ordinacij: vse to smo upoštevali pri razvoju Axana. Rezultat je zobozdravstveni stol, ki postavlja nove standarde oblikovanja, delovnega procesa in digitalnih funkcij. Že na prvi pogled je jasno, da Axano zobozdravnikom in asistentom omogoča visoko kakovostno delo. Integrirana ambientalna lučka omogoča individualne nastavitve, ki se prilagajajo razsvetljavi v prostoru. Indirektna LED lučka funkcionalno osvetli prostor, kar olajša čiščenje okrog stola. Odlikuje ga tudi velik grafični zaslon na dotik, ki združuje najnovejše oblikovalske standarde ter intuitivno, priročno delovanje – primerljivo s pametnimi telefoni. Elementi za zobozdravnika in asistenta ter pladenj je mogoče nastaviti neodvisno od drugega, kar omogoča fleksibilno preklapljanje med timskim in samostojnim delom.

Klinično varnost uporabnika zagotavljata tudi vgrajeni funkciji za endodontijo in implantologijo, ki omogočata gladek prehod med diagnosticiranjem, pojasnjevanjem in terapijo. Del popolnega delovnega procesa z Axanom je tudi sodobna komunikacija s pacientom. Zahvaljujoč integrirani kameri in 22-inčnemu monitorju Sivision, je mogoče intraoralne posnetke, 3D rentgenske posnetke ali videe vizualizirati neposredno na stolu ter se o njih pogovoriti s pacientom. Uporabniki stola Axano se lahko zanesejo tudi na usklajen koncept servisiranja. Spletna registracija zagotavlja, da lahko uporabnik na stol prenese sistemske posodobitve. Z Axanom se lahko zobozdravniki osredotočajo samo na svoje delo in zdravljenje pacientov, hkrati pa poskrbijo za rast in razvoj svoje ordinacije.

**Slika 1:** Ambientalna lučka izboljša koncept osvetlitve ordinacije in omogoča lažje čiščenje.

**Slika 2:** Velik grafični zaslon na dotik je preprost za uporabo in ponuja individualne nastavitve.



**Slika 3:** Integrirana intraoralna kamera in 22-inčni monitor Sivision olajša sodobno komunikacijo s pacientom.

**Slika 4:** Optimizirana delovna postaja: elemente za zobozdravnika in asistenta ter pladenj je mogoče nastaviti neodvisno od drugih elementov.

AD

Axano.
Innovation meets fascination.

Z Axanom boste imeli elegantno zobozdravstveno enoto, usklajeno z vašimi potrebami.
Spoznajte pametni dizajn z intuitivnim 10,3“ Smart Touch zaslonom in Smart Delivery Pro, ki vam bo omogočil izjemno ergonomsko izkušnjo. Integrirane inteligentne in terapevtske funkcije bodo vaš potek dela naredile naprednejši in vam zagotovile dodatno varnost, subtilna ambientalna osvetlitev pa bo ustvarila prijetno atmosfero v vaši ordinaciji.

Spoznajte Axano, spoznajte digitalno tehnologijo prihodnosti.

www.dentsplysirona.com/axano

THE DENTAL
SOLUTIONS
COMPANY™

Dentsply
Sirona

# Uporaba novega kolagenskega hidrogela pri zdravljenju parodontalnih žepkov: serija primerov

dr. Nicola De Rosa,
dr. Giulio Papa,
dr. Giacomo Tarquini, Italija

Članek predstavlja serijo primerov (10 kliničnih primerov) nekirurškega zdravljenja parodontalnih žepkov. V vseh primerih so uporabili nov kolagenski hidrogel (H42, Bioteck) po luščenju in glajenju korenin prizadetih zob z uporabo namenskih ultrazvočnih vložkov in ročnih kiret.

Deset zdravljenih bolnikov ni imelo sistemskih bolezni, imeli pa so naslednje parodontalne parametre: povprečna globina žepka (PPD) je bila 7,4 ± 1,2 mm, povprečni indeks oblog (PI) 1,7 ± 1 in CAL 7,8 ± 1,4 mm. Po mehanskem luščenju je bilo mesto suho ves čas nanašanja hidrogela, ki so ga skozi ustrezno iglo iztiskali neposredno iz brizge, polniti so začeli na dnu žepa in nato nadaljevali, dokler niso zapolnili celotnega prizadetega dela. V tem trenutku so s kirurškim aspiratorjem zagotavljali, da je zdravljeno mesto 5 minut ostalo suho. Bolnika so odpustili brez omejitev pri ustni higieni in prehranjevanju. Pri tako zdravljenih bolnikih se je že po 7 dneh pokazalo pospešeno celjenje gingivalnih tkiv in zmanjšanje vnetja tkiv.

Pri kontrolnem pregledu po 90 dneh so pri bolniku ugotovili izboljšanje vseh parodontalnih parametrov: PPD se je zmanjšal za približno 4 mm, PI na 1,2, CAL pa za približno 2,5 mm.

Periodontitis je kronična večfaktorska vnetna bolezen, ki v Evropi prizadene približno 150 milijonov ljudi.1. Vzrok zanjo je kopičenje bakterijskega biofilma, ki skupaj z nadaljnjim imunskim odzivom organizma povzroči postopno ločevanje gingivalnega epitelija od zoba.2,3. Posledično nastanejo parodontalni žepki in v nadaljevanju tudi poškodbo alveolarne kosti, torej pojavi se stanje, ki lahko, če ni ustrezno zdravljeno, privede do izgube prizadetih zob.

Da bi preprečili in zaustavili napredovanje parodontalne bolezni, prvi korak predstavlja nekirurško zdravljenje z glajenjem korenin, s katerim odstranimo bakterije in nastale zobne obloge. Ta postopek velja za zlati standard nekirurškega zdravljenja parodontitisa in spodbuja celjenje žepkov.

Pogosto pa se zgodi, da se okužba ponovno razširi in je zato potrebno nadaljnje zdravljenje. Zato so na voljo pripomočki, ki se uporabljajo po mehanskem luščenju, kot so antibiotiki in baktericidne snovi. Čeprav se je izkazalo, da so ti postopki boljši od samega mehanskega zdravljenja, se pri antibiotikih pojavljajo težave, povezane z razvojem bakterij odpornih na antibiotike in možnimi stranskimi učinki; pri baktericidnih snoveh, kot je klorheksidin ne smemo spregledati dejstva, da imajo lahko tudi negativne učinke na bakterijsko floro ustne votline in tako povzročijo disbiozo, ki lahko spodbuja nastanek zobnih bolezni.Predmet tega članka je ocena kliničnih rezultatov dobljenih pri 10 bolnikih po uporabi novega kolagenskega hidrogela kot dodatka mehanskemu zdravljenju parodontalnih žepkov, da bi preprečili ponovno kolonizacijo bakterij in spodbudili celjenje tkiva.

## Klinični primeri

Deset bolnikov ni imelo sistemskih bolezni, oboleli pa so za parodontitisom, ki je bil na različnih stopnjah, od II do IV. Devet parodontalnih žepkov je bilo intraosalnih, en žepek pa je bil povezan z endoparodontalno lezijo. Začetni parodontalni parametri so bili: globina žepka (PPD) = 7,4 ± 1,2 mm, klinična stopnja bolezni (CAL) = 7,8 ± 1,4 mm in indeks oblog (PI) = 1,7 ± 1.

V tkivih so na zdravljenih mestih ocenili vnetje na lestvici od 1 do 4, pri čemer stopnje pomenijo: 1 (hudo vnetje), 2 (zmerno vnetje), 3 (blago vnetje), 4 (tkivo brez vnetja). Ob prvem obisku je bila stopnja vnetja porazdeljena na naslednji način: pri štirih bolnikih je bila stopnja vnetja huda, pri treh bolnikih srednja, pri dveh bolnikih blaga in pri enem bolniku ni bilo opaziti vnetja.

Bolnikovo občutenje bolečine so izmerili z lestvico NRS (lestvica od 1 do 10) in je bilo ob prvem obisku v povprečju 3,9 ± 2,4.

Med pregledi so preverili tudi stanje celjenja mehkih tkiv in sicer z uporabo lestvice od 1 do 4: 1 (ni celjenja), 2 (vidna plast fibrina), 3 (dobro celjenje), 4 (zaceljeno tkivo).

Pri vseh bolnikih je bilo najprej opravljeno subgingivalno odstranjevanje zobnega kamna in glajenje korenin z namenskimi ultrazvočnimi vložki in ročnimi kiretami. Nato so žepke napolnili z novim kolagenskim hidrogelom v brizgi (H42, Bioteck) (slika 1), sestavljenim iz kolagena tipa I, polimerov z visoko molekulsko maso in dodatnih količin vitamina C za optimizacijo reologije. Izdelek so iztisnili s topimi iglami za irigacijo parodontalnih žepkov z merilom med 20 in 25, pri čemer so začeli polnjenje od dna parodontalnega žepka in nadaljevali do njegove popolne zapolnitve (slika 2). Med iztiskanjem izdelka in naslednjih 5 minut („čas strjevanja“) so s kirurškim aspiratorjem zagotavljali, da je mesto ostalo suho. V tem času je izdelek postal bolj lepljiv, hkrati pa je ohranil tekoč videz, tako da je bil oprijem na vezivna tkiva optimalen. V dneh po zdravljenju bolnikom ni bilo treba upoštevati posebnih previdnostnih ukrepov pri zobni higieni ali prehrani.

Kvalitativne preglede (stopnja vnetja, stopnja celjenja tkiva in bolečina) so tedensko opravljali prvi mesec, kasneje na tri mesece.

Periodontalne meritve so bile opravljene pri kontrolnih pregledih po 30 in 90 dneh.

Pri kontrolnem pregledu po sedmih dneh se je stopnja vnetja zmanjšala: štirje bolniki so bili brez vnetja, pet bolnikov je imelo blago stopnjo vnetja in le en bolnik je imel srednjo stopnjo vnetja. Pri sedmih bolnikih je bila stopnja celjenja tkiv dobra, pri treh bolnikih pa so bila tkiva popolnoma zaceljena. Bolečine pri vseh bolnikih skoraj ni bilo (povprečna vrednost NRS 1,7 ± 1,3).

Pri naslednjem kontrolnem pregledu po 14 dneh so ugotovili nadaljnje zmanjšanje vnetja, pri čemer je bilo osem bolnikov brez vnetja in dva bolnika z blagim vnetjem. Tudi celjenje tkiva se je še izboljšalo: pri petih bolnikih so potrdili dobro celjenje, pet pa jih je imelo rane popolnoma zaceljene. Enako je pri vseh bolnikih bolečina popolnoma izzvenela (NRS 1).

Pri kontrolnem pregledu po 30 dneh so bila tkiva vseh bolnikov zaceljena in brez vnetja. Izboljšali so se tudi parodontalni parametri: PPD 4,8 ± 1,5 mm, CAL 6,5 ± 2,6 mm in PI 1,4 ± 2. V nobenem primeru ni bilo opaziti ponovnega pojava okužbe.

Pri kontrolnem pregledu po 90 dneh so potrdili nadaljnje izboljšanje parodontalnih parametrov: PPD se je zmanjšal na 3,7 ± 1,2 mm, CAL na 5,5 ± 2,5 mm, PI pa na 1,2 ± 0,8. V nobenem primeru ni bilo opaziti ponovnega pojava okužbe.

Na slikah 3-8 je klinični primer nazorno predstavljen.

## Obrazložitev in zaključki

Periodontitis je večfaktorska vnetna bolezen, ki jo povzroča biofilm, ki ga sintetizirajo pato-

**Slika 1:** Kolagenski hidrogel H42 je na voljo v brizgah s priloženim zunanjim nastavkom luer lock za priključek najprimernejše igle.

**Slika 2:** H42 se nanaša od dna žepa do njegove popolne zapolnitve.

**Slika 3:** Lustrativni klinični primer. Pogled na začetno poškodbo od spredaj. Tkiva so videti edematozna, interdentalna papila je nabrekla in odstopila od površin sosednjih zob.

**Slika 4:** Parodontalno sondiranje. PPD 6 mm in CAL 7 mm za zob 33.

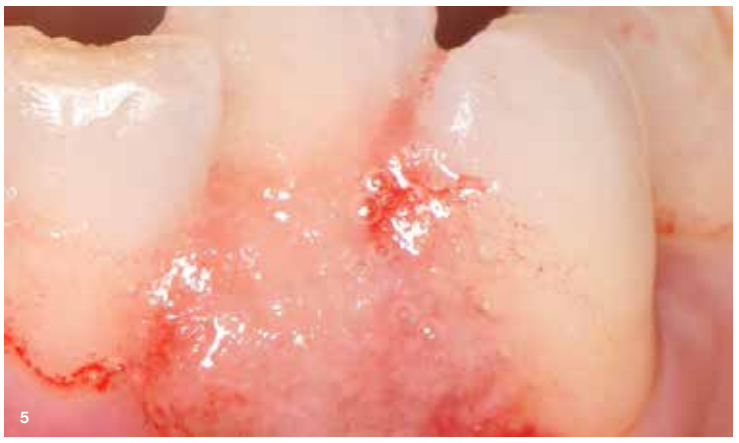

**Slika 5:** Faza nanašanja izdelka H42. Po nanosu izdelka H42 mora biti mesto 5 minut suho za boljši oprijem tkiva. Izdelek nanesite tako, da popolnoma zapolni žep in začne iztekati iz njega.

**Slika 6:** Okluzivni pogled na zdravljeno poškodbo pri kontrolnem pregledu po 7. dneh. Vnetja ne opazimo, tkivo je zaceljeno.

gene bakterije, kar sproži imunski odziv, ki postopoma poškoduje vezivni epitelij. Posledično nastanejo parodontalni žepki in možna je prizadetost alveolarne kosti. Zato je pomembno zgodnje zdravljenje, da se s spodbujanjem naravne regeneracije tkiva ustavi napredovanje parodontalne bolezni.

Standardni postopek vključuje mehansko luščenje, s katerim odstranimo bakterijski biofilm5, ki povzroča vnetje, ki poškoduje gingivalno tkivo. Vendar zagotovo najtežji izziv predstavlja, kako ohraniti zdravljeno mesto čisto, ne da bi pri tem vplivali na naravni proces regeneracije, ki traja približno štiri tedne. Številni izdelki z lokalnim delovanjem delujejo s pomočjo antibiotikov in/ali baktericidnih snovi, ki sicer učinkovito preprečujejo ponovno bakterijsko okužbo, vendar lahko motijo naravni proces regeneracije tkiva.

Kolagen pa je beljakovina, ki sestavlja večino vezivnih tkiv (vključno z gingivalnim tkivom), njegova zaloga pa je podlaga za razmnoževanje fibroblastov in celic, ki sodelujejo pri regeneraciji parodontalnega tkiva.

Ta serija primerov kaže, da je uporaba novega kolagenskega hidrogela (H42, Bioteck), sestavljenega iz kolagena tipa I, polimerov z visoko molekulsko maso in dodatne količine vitamina C učinkovita pri spodbujanju celjenja parodontalnih žepkov, zmanjšanju globine žepka za približno 4 mm, zmanjšanju CAL za približno 2,5 mm in zmanjšanju indeksa oblog na približno 1 do kontrolnega pregleda po treh mesecih. Poleg tega je bilo že sedem dni po nanosu H42 opaziti pospešeno celjenje tkiva in zmanjšanje vnetja. Hidrogel H42 je z okluzivnim delovanjem preprečeval ponovno kolonizacijo bakterij, hkrati pa je kolagen zagotovil potrebno ogrodje za fibroblaste, da so se lahko razrasli čez poškodbo in spodbudili regeneracijo gingivalnega epitelija okoli zoba ter tako zaprli parodontalne žepke. Stranskih učinkov niso opazili.

## Bibliografija

1. *Kassebaum NJ, et al. Global burden of severe periodontitis in 1990-2010: a systematic review and meta-regression. J Dent Res, 93, (11), 1045-1053 (2014).*
2. *Slots J. Periodontitis: facts, fallacies and the future. Periodontol 2000, 75, (1), 7-23 (2017).*
3. *Papapanou PN, et al. Periodontitis: Consensus report of workgroup 2 of the 2017 World Workshop on the Classification of Periodontal and Peri-Implant Diseases and Conditions. J Periodontol, 89 Suppl 1, S173-S182 (2018).*
4. *Kwon T, et al. Current Concepts in the Management of Periodontitis. Int Dent J, 71, (6), 462-476 (2021).*
5. *Loesche WJ & Grossman NS. Periodontal disease as a specific, albeit chronic, infection: diagnosis and treatment. Clin Microbiol Rev, 14, (4), 727-752, table of contents (2001).*
6. *Chatzigiannidou I, et al. Oral biofilms exposure to chlorhexidine results in altered microbial composition and metabolic profile. NPJ Biofilms Microbiomes, 6, (1), 13 (2020).*
7. *Fraser D, et al. Periodontal Wound Healing and Regeneration: Insights for Engineering New Therapeutic Approaches. Front Dent Med, (2022).*
8. *Christgau M, et al. Extracellular matrix expression and periodontal wound-healing dynamics following guided tissue regeneration therapy in canine furcation defects. J Clin Periodontol, 34, (8), 691-708 (2007).*

**Slika 7:** Pogled na zdravljeno poškodbo pri kontrolnem pregled po 30. dneh. Parodontalni parametri so se izboljšali: PPD 3 mm in CAL 4 mm. Klinični videz tkiv se je bistveno izboljšal. Edema iz začetne faze ni več in v sredini papile je vidna vdolbina, kar kaže na dobro celjenje.

**Slika 8:** Okluzivni pogled na zdravljeno poškodbo pri kontrolnem pregledu po 90 dneh. Papila se je zacelila z retrakcijo tkiva, ki je posledica zmanjšanja globine žepka. Globina žepka se je dodatno zmanjšala: PPD za 2 mm in CAL za 4 mm.
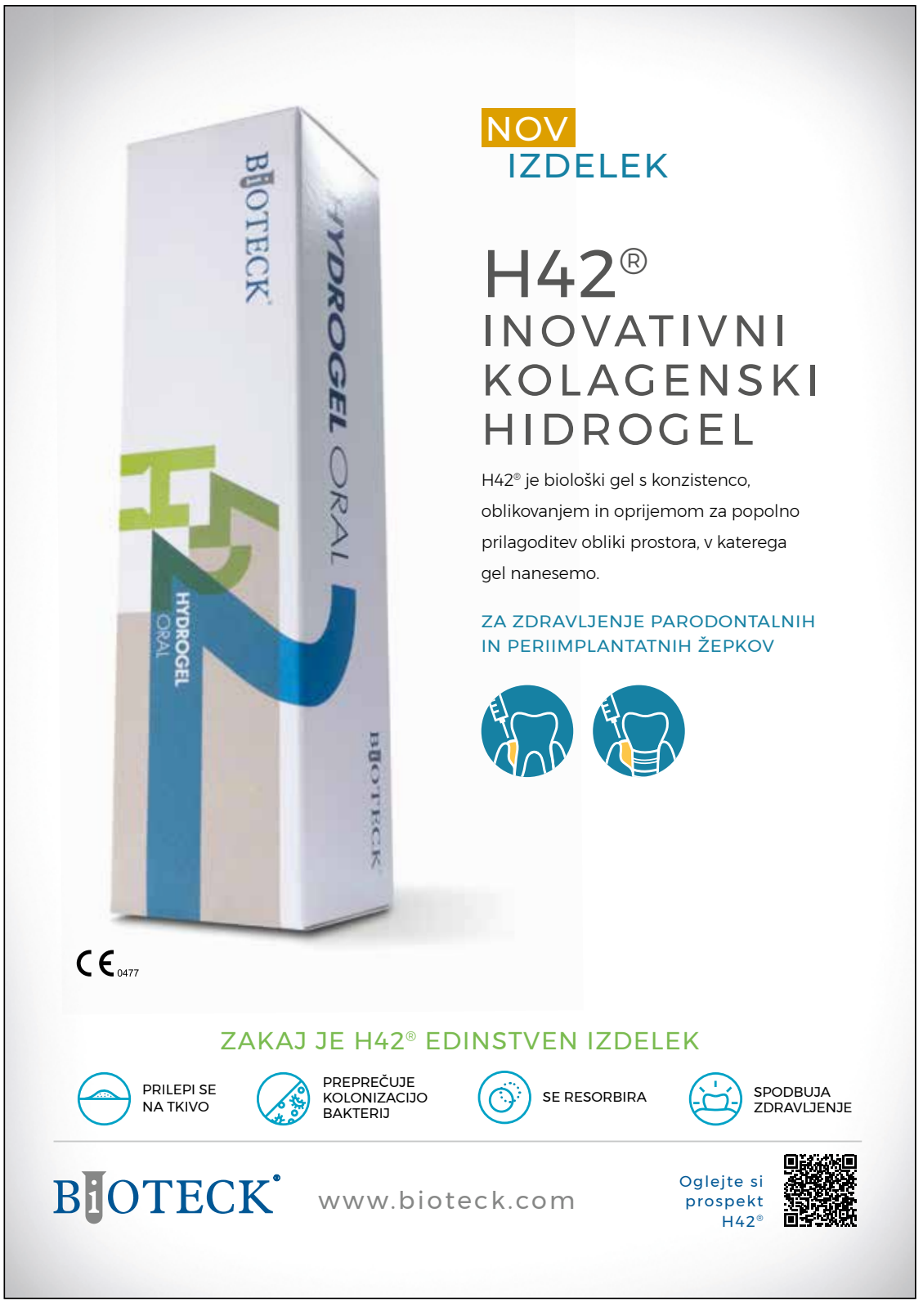
AD