

Ένα πραγματικό laser χειρός

C-LD-5 WhiteStar

CML

casadent
Τηλ: 210 381 33 255, 210 381 44 500

Τάσεις & Εφαρμογές

Βελτίωση του περιεμφτευματικού βιοτύπου με ενδιάμεσα μοσχεύματα συνδετικού ιστού

► σελίδα 13

Κλινικές τεχνικές

Μία απλοποιημένη, ελάχιστα επεμβατική τεχνική ανύψωσης ιγμορείου με αυτογενές οστού

► σελίδα 4

Σύγχρονες απόψεις

Προειδοποιήσεις των οδοντιάτρων για τα δόντια των παιδιών

► σελίδα 22

Συνέδρια και άλλα

UPDATE 09
WHAT TO USE
WHEN TO USE
HOW TO USE

Ο Dr. Ed McLaren στην Αθήνα για πρώτη φορά 23-24 Μαΐου 2009

► σελίδα 38

Εν Συντομία

Απώλεια δοντιών και προβλήματα της τρίτης ηλικίας

Σχετικά με την περαιτέρω ενίσχυση του συνδέσμου μεταξύ στοματικής υγείας και γενικής υγείας, μία έρευνα από Δανούς ερευνητές στο περιοδικό Journal of the American Geriatrics Society (Απρίλιος 2008) τονίζει πως η ύπαρξη λίγων ή καθόλου φυσικών δοντιών στην ηλικία των 70 ετών συνδέεται συχνά με άλλα προβλήματα υγείας και μπορεί να υποδεικνύει κίνδυνο για διάφορα νοσήματα για έναν ασθενή. Οι ερευνητές εξέτασαν 573 άνδρες και γυναίκες χωρίς αναπηρία που ήταν 70 ετών και ζούσαν στην Κοπεγχάγη.

www.dental-tribune.gr

Πως να αντιμετωπίσετε τις ακυρώσεις και τη μη προσέλευση ασθενών στο οδοντιατρείο

S.McKenzie

«Γιατρέ, ο κύριος X μόλις ακύρωσε τη δίωρη συνεδρία για γέφυρες και στεφάνες». Σε μία απλή πρόταση πάει χαμένη όλη η παραγωγικότητά σας για την ημέρα, μέσα σε αυτό το

τεράστιο κενό στο πρόγραμμά σας. Κάθε οδοντίατρος σε κάθε οδοντιατρείο αντιμετωπίζει τον ατελείωτο εκνευρισμό που σχετίζεται με τις ακυρώσεις και μη προσελεύσεις

ασθενών. Η διαρροή εισοδήματος είναι σημαντική καθώς τα ακυρωμένα ραντεβού στοιχίζουν περίπου 20 έως 30 χιλιάδες δολάρια το χρόνο. Και δεν έχουμε υπολο-

γίσει σε αυτά τα χρήματα που χάνονται σε παραγωγικότητα και τα οποία ο οδοντίατρος δεν μπορεί να διαγνώσει ούτε και να θεραπεύσει. Ενώ είναι σημαντικό

για τα οδοντιατρεία να διατηρείται ένα πλήρες πρόγραμμα, οι ομάδες συχνά παραβλέπουν το ρόλο τους στην πίεση των ασθενών να μη χά-

→ DT σελίδα 2

Πρέπει ή όχι να χρησιμοποιείται το φθόριο;

Από την επιστημονική επιτροπή του DTI.

Η προοπτική της βρετανικής κυβέρνησης που ξοδεύει χιλιάδες λίρες για να προσθέσει φθόριο στο νερό προκαλεί δυσπιστία. Μερικοί είναι ευχαριστημένοι που η βρετανική κυβέρνηση ανοίγει το δρόμο για την ξεκάθαρη αντιμετώπιση της οδοντικής τερηδόνας τόσο στα παιδιά όσο και στους ενήλικες. Αντίθετα, κάποιοι άλλοι-οδοντίατροι και απλοί πολίτες-έχουν ενδοιασμούς. Τι θα πρέπει να γίνει λοιπόν; Η εύκολη λύση για το κράτος θα ήταν να παραπέμψει κάποιο αμφιλεγόμενο θέμα σε «δημοψήφισμα». Ακούγεται σίγουρα καλό, αφού ενσωμα-

τώνει τις απόψεις όλων των κοινωνικών στρωμάτων. Μπορεί να ισχύει κάτι τέτοιο, αλλά δεν μπορούμε να διανοηθούμε πως θα γίνει ένα τηλεφώνημα όπου θα μας ζητείται να πούμε αν είμαστε υπέρ ή κατά της φθορίωσης. Αν συμβεί αυτό, τι θα μας ρωτήσουν; Θα μας πουν: «Γεια σας, σας αρέσει η ιδέα να προσλαμβάνετε μία ουσία που έχει χρησιμοποιηθεί ως εντομοκτόνο και είναι ύποπτη για την πρόκληση καρκίνου, κατάγματα λεκάνης, πνευματική καθυστέρηση, προβλήμα-

→ DT σελίδα 6

Λιοδικό LASER

sirona

€330 x 30 ΛΟΣΕΤΣ - €9900

DENTICA AE
Αθήνα: τηλ. 210 74 05 333
Θεσσαλονίκη: τηλ. 2310 95 04 41

aidec

5 ετή εγγύηση
No 1 διεθνώς

ΔΥΝΑΤΟΤΗΤΑ
ΑΓΟΡΑΣ ΧΡΗΜΑΤΟΔΟΤΗΣΗΣ

Το νέο Adec 500!

Η ανάπτυξη σε όλες τις αγγικές του σύγχρονου οδοντίατρο με 40 βελτιώσεις στην εργονομία και όλους τους τομείς!

1. Πραγματοποιεί σε όλη την διάρκεια της ζωής του ένα ποσοστό επέμβαση που αποτελείται από 2000.
2. Κατά συνέπεια βελτιώνει την ποιότητα και την διάρκεια των εργασιών που είναι οι πιο σημαντικές.
3. Πραγματοποιεί ταχύτερα και πιο άνετα τις διαδικασίες που είναι οι πιο σημαντικές.
4. Βελτιώνει την ποιότητα των εργασιών που είναι οι πιο σημαντικές.
5. Πραγματοποιεί ταχύτερα και πιο άνετα τις διαδικασίες που είναι οι πιο σημαντικές.

SADENT
The service company
ΜΕΛΕΤΙΑ: 17, Νικηφόρου 4, Τηλ: 210 82 40 403 (10 γραμμές)
ΤΟΥΡΑ: Τεσσαλονίκης 4-8, Τηλ: 210 82 49 495, 210 77 77 585
ΘΕΣΣΑΛΟΝΙΚΗ: 8, Τελεγκίου 5, Τ.Κ.: 540 36 • Τηλ: 2310 268 285
e-mail: sadent@usa.net • www.sadent.com
ΣΥΝΕΡΓΑΤΗΣ ΔΙΕΙΛΛΗΛΙΑΣ: DENTAL.ME-ΕΛΛΑΣ ΣΥΝΤΕΛΕΣΤΗΣ
Παρόνο 15-5 Τριφυλίας, Αθήνα • Τηλ: 2410 540152

← DT σελίδα 1

νουν τα ραντεβού τους. Πρακτικά, οι ακυρώσεις κι οι μη προσελεύσεις ξεκινούν από την οδοντιατρική έδρα. Είναι βασικό το προσωπικό του οδοντιατρείου να τονίζει την αξία της οδοντιατρικής φροντίδας που παρέχεται ακόμη και στην πιο συχνή οδοντιατρική θεραπεία καθώς και να εξηγεί στους ασθενείς τη σημασία του να μη χάνουν τα ραντεβού τους. Είναι ειρωνεία πως οι οδοντίατροι συχνά παραβλέπουν τη σημαντική επίδραση που έχουν στην αντίληψη του ασθενή για την καθημερινή οδοντιατρική φροντίδα. Σε μία προσπάθεια να

επιστρέψουν στον ασθενή τους, συχνά μειώνουν την αξία της συνεδρίας καθαρισμού των δοντιών. Σκεφτείτε αυτό το συχνό σενάριο: ο υγιεινολόγος ξοδεύει αρκετό χρόνο να εξηγήσει σε έναν ασθενή πως εμφανίζει σημεία περιοδοντικής νόσου και μπορεί να χρειάζεται πιο συχνές συνεδρίες στοματικής υγιεινής. Ο ασθενής προβληματίζεται κι είναι έτοιμος να προγραμματίσει συνεδρίες στοματικής υγιεινής κάθε 4 μήνες. Στη συνέχεια έρχεται ο οδοντίατρος να εξετάσει τον ασθενή. Τον χαιρετά και τονίζει την καλή δουλειά που έχει κάνει με τη στοματική υγιεινή. Ο γιατρός έχει δώσει άθελά του

επιβεβαίωση στον ασθενή για να μην προσέλθει στην επόμενη συνεδρία στοματικής υγιεινής. Πρώτον και κύριο, η οδοντιατρική ομάδα θα πρέπει να συνεννοείται. Αυτή η κατάσταση αντιμετωπίζεται εύκολα αν ο υγιεινολόγος ασχοληθεί για μία στιγμή να εξηγήσει στον οδοντίατρο τι βρήκε κατά την εξέταση και τι έχει συζητήσει με τον ασθενή. Είναι μία απλή λύση, αλλά υποβαθμίζει το ρόλο της οδοντιατρικής ομάδας για να τονίσει την αξία της συνεχιζόμενης οδοντιατρικής φροντίδας.

Εκπαιδεύστε τους ασθενείς σας

Συχνά οι ασθενείς δεν

αντιλαμβάνονται την αναστάτωση που προκαλεί η ακύρωση του ραντεβού τους σε εσάς και την ομάδα σας. Στην πράξη, έχει υπολογιστεί πως περισσότερο από το ένα τέταρτο των ασθενών σας, περίπου 28%, ακυρώνει συχνά ραντεβού κυρίως επειδή οι οδοντίατροι δεν τους εκπαιδεύουν σχετικά με τη σημασία των οδοντιατρικών επισκέψεων. Προτείνω οι οδοντίατροι να λάβουν συγκεκριμένα, σταθερά μέτρα για να ανακτήσουν τον έλεγχο στο πρόγραμμά τους. Το πρώτο βήμα είναι να καθοριστεί ένα επίπεδο υπευθυνότητας και πιθανής χρέωσης. Αναθέστε σε ένα συγκεκριμένο άτομο να ευθύνεται πως τα ραντε-

βού καταγράφονται σωστά, πως επιβεβαιώνονται 48 ώρες πριν και πως ικανοποιούνται οι στόχοι σε παραγωγικότητα. Επίσης, αναπτύξτε μια ξεκάθαρη πολιτική σχετικά με τα ακυρωμένα ραντεβού. Η πολιτική θα πρέπει να είναι συγκεκριμένη και σε κατάλληλο τόνο. Θα πρέπει επίσης να διανέμεται περιοδικά σε όλους τους ασθενείς, ειδικά τους νέους ασθενείς. Και κάθε φορά που προγραμματίζεται ένα ραντεβού η πολιτική θα πρέπει να επαναλαμβάνεται ευγενικά στον ασθενή.

Να είστε υπομονετικοί με τους ασθενείς σας

Δεν έχουν σκοπό να

προκαλέσουν χάος ή διατάραξη της καθημερινότητάς σας. Είναι κι αυτοί πολυάσχολοι και συχνά όταν θα πρέπει να παραμελήσουν κάτι στην απαιτητική τους ζωή, αυτό είναι το ραντεβού στον οδοντίατρο. Ωστόσο, η εκπαίδευσή τους για την πολιτική του οδοντιατρείου είναι ένα βασικό στάδιο που θα πρέπει να εφαρμόζει κάθε οδοντιατρείο για να ελέγξει τις ακυρώσεις και μη προσελεύσεις ασθενών.

Κάντε το προσωπικό

Οι κλήσεις επιβεβαίωσης είναι επιβεβλημένες για κάθε προγραμ-

→ DT σελίδα 5

Εν Συντομία

γη το 1984. Λιγότερο από 20% των ατόμων είχαν 20 ή περισσότερα δόντια όταν ξεκίνησε η μελέτη και περισσότερο από το 40% είχαν χάσει όλα τους τα φυσικά δόντια.

Στα επόμενα 5 και 10 χρόνια, αυτοί που είχαν λίγα ή καθόλου φυσικά δόντια είχαν υψηλότερα ποσοστά θνησιμότητας και μεγαλύτερο πρόβλημα στο περπάτημα ή το ανέβασμα σκάλας. Ο σύνδεσμος μεταξύ απώλειας δοντιών και προβλημάτων υγείας παρέμεινε ισχυρός ακόμη κι αφότου άλλοι παράγοντες, όπως προβλήματα υγείας κι εκπαίδευσης, λήφθηκαν υπόψη.

Ο Οδοντιατρικός σύλλογος της Πενσυλβάνια (ΟΣΠ) προειδοποιεί για τα αναψυκτικά

Ο ΟΣΠ είναι πολέμιος των σακχαρούχων αναψυκτικών. Προειδοποιεί πως μερικά από αυτά περιέχουν 11 κουταλιές του γλυκού ζάχαρη ανά μερίδα, εκτός της περιεκτικότητάς τους σε φωσφορικά και κιτρικά οξέα.

Το 2000, οι Αμερικανοί κατανάλωναν περισσότερα από 53 γαλιόνια αναψυκτικών ανά άτομο, μία ποσότητα που ξεπερνούσε όλα τα άλλα υγρά, όπως το γάλα και το νερό. Ένα στα τέσσερα υγρά που καταναλώνεται στις ΗΠΑ είναι ένα αναψυκτικό.

Ο ΟΣΠ προειδοποιεί πως οι άνθρωποι θα πρέπει να μειώσουν την κατανάλωση σακχαρούχων αναψυκτικών, όπως σόδα, χυμοί κι άλλα αναψυκτικά.

«Κάθε φορά που εσείς ή το παιδί σας τρώτε ή πίνετε σακχαρούχες ουσίες, τα βακτήρια χρησιμοποιούν τη ζάχαρη για να παράγουν επιβλαβή οξέα, που προσβάλλουν τα δόντια για τουλάχιστον 20 λεπτά», σημειώνει ο ΟΣΠ. «Μετά από πολλαπλές επιθέσεις, τα δόντια είναι ευπαθή στην τερηδόνα. Αν ένας οδοντίατρος δεν αφαιρέσει την τερηδόνα και δεν τοποθετήσει μία έμφραξη, η τερηδόνα μπορεί να επεκταθεί και στο υπόλοιπο δόντι». DT

International Imprint

Licensing by Dental Tribune International

Publisher Torsten Oemus

Group Editor/Managing Editor DT Asia Pacific
Daniel Zimmermann, newsroom@dental-tribune.com
+4934148474107

Managing Editor German Publications
Jeannette Enders
j.enders@dental-tribune.com

Editorial Assistants Claudia Salwiczek
c.salwiczek@dental-tribune.com

Anja Worm
a.worm@dental-tribune.com

Copy editors Sabrina Raaff
Hans Montschmann

International Editorial Board

Dr. Nasser Barghi, Ceramics, U.S.A
Dr. Karl Behr, Endodontics, Germany
Dr. George Freedman, Esthetics, Canada
Dr. Howard Glazer, Cariology, U.S.A
Prof. Dr. I. Krejci, Conservative Dentistry, Switzerland
Dr. Edward Lynch, Restorative, Ireland
Dr. Ziv Mazor, Implantology, Israel
Prof. Dr. Georg Meyer, Restorative, Germany
Prof. Dr. Rudolph Slavicek, Fuction, Austria
Dr. Marius Steigmann, Implantology, Germany

President/CEO Peter Witteczek

Director of Finance and Controlling Dan Wunderlich

Marketing & Sales Services Daniela Zierke

License Inquiries Jorg Warschat

Accounting Manuela Hunger

Product Manager Bernhard Moldenhauer

Executive Producer Gernot Meyer

Ad Production Marius Mezger

Designer Franziska Dachsel

DENTAL TRIBUNE

The World's Dental Newspaper - Greek Edition

Copyright 2008 by Dental Tribune International GmbH. All rights reserved.
Απαγορεύεται η αναδημοσίευση όλου ή μέρους της ύλης του περιοδικού χωρίς την γραπτή άδεια του εκδότη.

Το Dental Tribune καταβάλει κάθε δυνατή προσπάθεια για να παρουσιάσει με ακρίβεια τα κλινικά δεδομένα και τα στοιχεία για τα νέα προϊόντα των διαφόρων κατασκευαστών, αλλά δεν αναλαμβάνει την ευθύνη για την αξιοπιστία αυτών των στοιχείων ή για τυχόν τυπογραφικά λάθη. Επίσης, οι εκδότες δεν φέρουν καμία ευθύνη όσον αφορά τις ονομασίες των προϊόντων ή τις δυνατότητές τους ή αυτά που αναφέρονται από τις διαφημιστικές εταιρείες. Οι απόψεις που εκφράζονται από τους συγγραφείς των διαφόρων άρθρων αντιπροσωπεύουν μόνον τους ίδιους και δεν εκφράζουν απαραίτητα και τις απόψεις του Dental Tribune International

Dental Tribune International

Holbeinstr. 29, 04229, Leipzig, Germany
Tel.: +49-341-48474-302 Fax: +49-341-48474-173
Internet: www.dti-publishing.com
E-mail: info@dental-tribune.com

Regional Offices

Asia Pacific
Yonto Risio Communications Ltd
Room A, 26/F, 389 King's Road, North Point, Hong Kong
Tel.: +852-3113-6177 Fax: +852-3113-6199

The Americas
Dental Tribune America, LLC
213 West 35th Street, Suite 801
New York, NY 10001, U.S.A.
Tel.: +1-212-244-7181 Fax: +1-212-224-7185

Ελληνική έκδοση

Ιδιοκτήτης Omni Press
Ανδριτσαινής 48, 111 46 Γαλάτσι
Τηλέφωνο +210 2222637, +210 21320848
Fax +210 2222785
E-mail omni@hol.gr
Internet www.dental-tribune.gr

Κωδικός 7656
Αιτήσια συνδρομή 30
Εμβάσμα συνδρομών ΕΘΝΙΚΗ ΤΡΑΠΕΖΑ 179/44015225
ALPHA BANK 218/00-2002-000-260

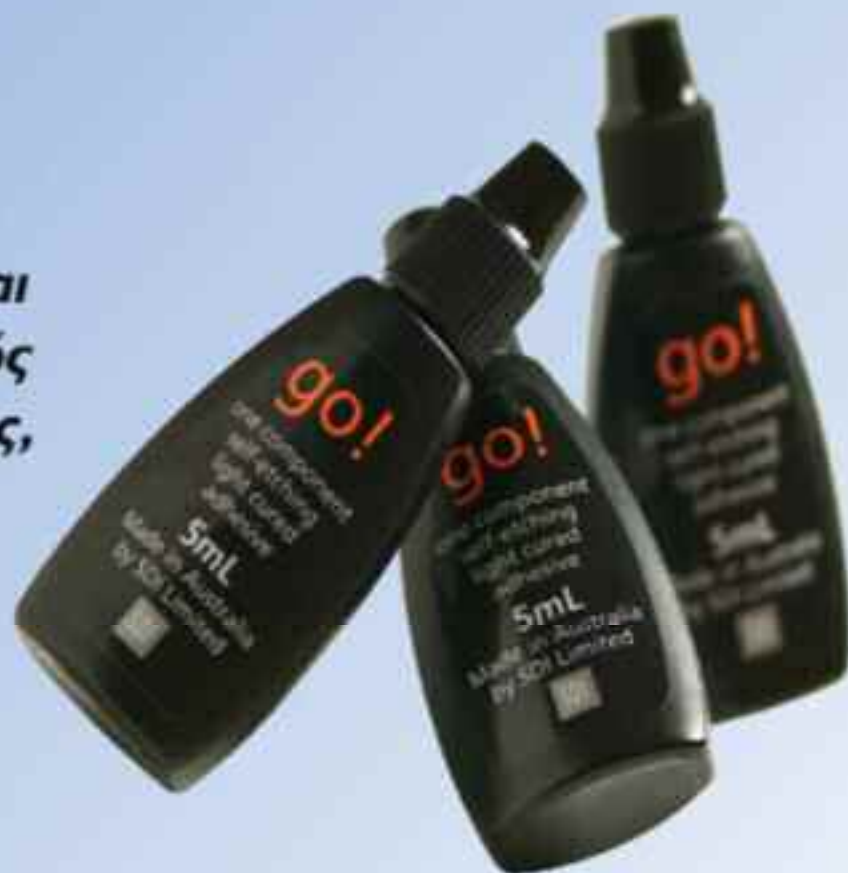Εκδότης-Διευθυντής Ιωάννης Ρούσσης
Διεύθυνση Σύνταξη Δημήτρης Αρ. Αλεξόπουλος
Επιμέλεια ύλης Ενώγγελος Κωνσταντίνος
Ειδικοί Συνεργάτες Χρήστος Κωνσταντινίδης
Κατερίνα Σπυροπούλου
Βασιλική Καραθανάση
Αριστείδης Αλεξόπουλος
Διαφημίσεις Δημήτρης Ρούσσης
Κώστας Σταμούλης
Ατελιέ Βαγγέλης Μακρίδης

SDI Go!

Ενός σταδίου, αυτοαδροποιητικός και φωτοπολυμεριζόμενος συγκολλητικός παράγοντας αδαμαντίνης – οδοντίνης, ο οποίος απελευθερώνει φθόριο



Το Go! διατίθεται σε φιαλίδιο και σε διανομείς μιας δόσης



- Ένα στάδιο – ευκολία στην χρήση
- Γρήγορη χρωματική αλλαγή
- Δεν υπάρχει μετεγχειρητική ευαισθησία
- Λεπτό φιλμ
- Πολύ υψηλή απελευθέρωση φθορίου
- Νανο-ενίσχυση
- Υψηλή αντοχή συγκόλλησης
- Κανένα υπόλειμμα νερού στην ενδοεπιφάνεια Go! / εμφρακτικού υλικού



Σας ενημερώνουμε ότι είμαστε αντιπρόσωποι της εταιρείας **USTOMED®** Γερμανίας, η οποία κατασκευάζει όλα τα είδη οδοντιατρικών εργαλείων και χειρουργικά εργαλεία αρίστης ποιότητας.

Έχουμε στην διάθεσή σας τους πλήρεις καταλόγους εργαλείων της USTOMED. Παρακαλούμε τηλεφωνήστε μας στο **210-6541340** και θα σας αποσταλούν άμεσα.




Μιλτιάδης Βιτσαρόπουλος Α.Ε.

Μεσογείων 348, 153 41, Αγ. Παρασκευή, Αθήνα, τηλ.: 210 6541 340, fax: 210 6541 618,
internet address: www.vitsaropoulos.gr, e-mail: info@vitsaropoulos.gr

Μία απλοποιημένη, ελάχιστα επεμβατική τεχνική ανύψωσης ιγμορείου με αυτογενές οστόύν

S.Lee, DDS

Η Εμφυτευματολογία στην οπίσθια περιοχή της άνω γνάθου αποτελεί συχνά μία πρόκληση λόγω της αεροφόρου κοιλότητας του ιγμορείου. Η μεταμόσχευση οστού στο ιγμόρειο αποτελεί μία πολύ προβλέψιμη επέμβαση με καλή μακροπρόθεσμη επιτυχία. Υπάρχουν αρκετές χειρουργικές τεχνικές που προτείνονται για την ανύψωση του ιγμορείου όπως η πλάγια θυρίδα, η τεχνική οστεοτομίας

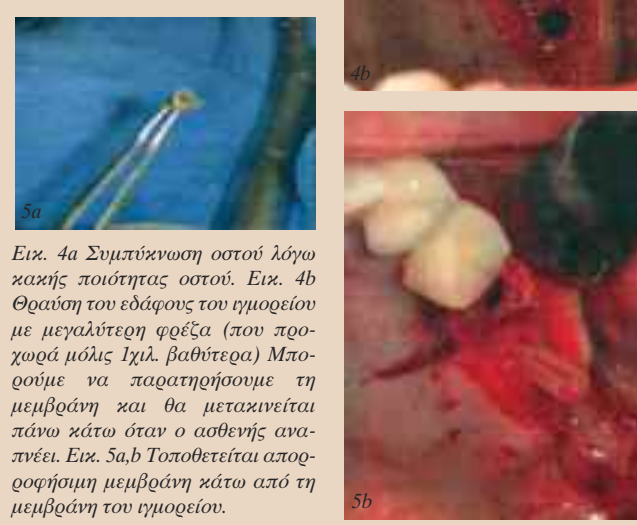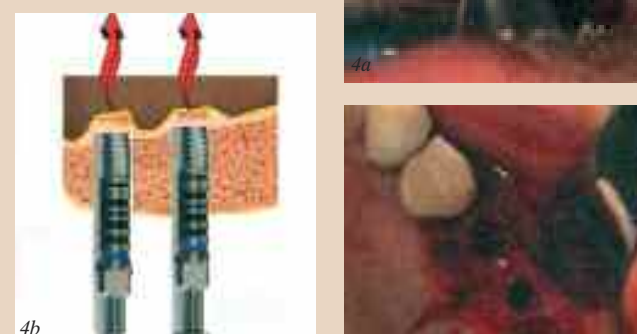
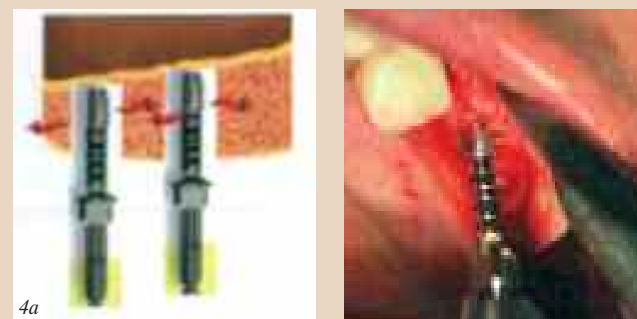
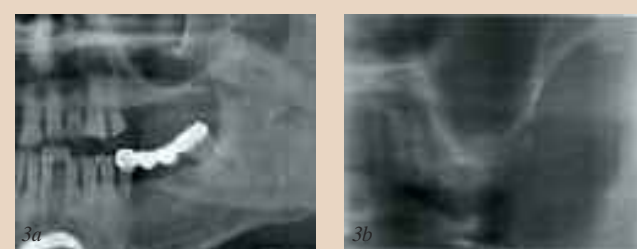


Εικ. 1a Συλλογή αυτογενούς οστού από την περιοχή της οστεοτομίας. Εικ. 1b Περίπου 1cc αυτογενούς οστού συλλέγεται από δύο περιοχές οστεοτομίας διαστάσεων 5X10 χιλ. από οστόύν πνκνότητας d3. Εικ. 2a Η τεχνική με ελάχιστο νερό επιτρέπει στο χειρουργό να νιώθει τη γλωσσική πλάκα, προλαμβάνοντας έτσι τη διάτρηση γλωσσικά στην οπίσθια περιοχή της κάτω γνάθου. Εικ. 2b Η τεχνική με ελάχιστο νερό επιτρέπει στο χειρουργό να νιώθει την παρειακή πλάκα, προλαμβάνοντας έτσι τη διάτρηση της προστομαχικής πλάκας στην πρόσθια περιοχή της κάτω γνάθου. Εικ. 2c Η τεχνική με ελάχιστο νερό επιτρέπει στο χειρουργό να νιώθει αντίσταση όταν αγγίζει ρίζες έτσι ώστε να αλλάξει τη γωνίωση του εμφυτεύματος για αποφυγή επιπλοκών. Εικ. 2d,e Το ΙΑ νεύρο στην περιοχή του 18 εντοπίζεται παρειακά και άνω. Με προσεκτικό σχεδιασμό μπορεί να τοποθετηθεί εμφύτευμα 5X10χιλ. γλωσσικά παρακάμπτοντας το νεύρο.

Summers, η υδραυλική ανύψωση ιγμορείου κ.α. Ωστόσο, η τεχνική της πλάγιας θυρίδας είναι

κάπως επεμβατική με αρκετές επιπλοκές και μετεγχειρητικό πόνο. Αντίθετα, οι τεχνικές

Summer και υδραυλικού τύπου είναι λιγότερο επεμβατικές, αλλά παρουσιάζουν μεγαλύτερη



Εικ. 4a Συμπύκνωση οστού λόγω κακής ποιότητας οστού. Εικ. 4b Θραύση του εδάφους του ιγμορείου με μεγαλύτερη φρέζα (που προχωρά μόλις 1χιλ. βαθύτερα) Μπορούμε να παρατηρήσουμε τη μεμβράνη και θα μετακινείται πάνω κάτω όταν ο ασθενής αναπνέει. Εικ. 5a,b Τοποθετείται απορροφήσιμη μεμβράνη κάτω από τη μεμβράνη του ιγμορείου.

τεχνική ευαισθησία. Ο συγγραφέας του άρθρου έχει αναπτύξει μία πολύ απλή και προβλέψιμη τεχνική για ανύψωση της μεμβράνης του Schneider και την ταυτόχρονη λήψη αυτογενούς οστικού μοσχεύματος. Αυτή η διαδικασία μπορεί να πραγματοποιηθεί με ή χωρίς κρημνό κι ελάχιστη μετεγχειρητική δυσανεξία. Η διαδικασία αυτή αποκαλείται τεχνική με «ελάχιστο νερό» και βραβεύθηκε στο κλινικό συνέδριο της Αμερικανικής Ακαδημίας Εμφυτευματολογίας το 2007 στο Λας Βέγκας. Στη συμβατική τεχνική οστεοτομίας πραγματοποιούνται εργώδεις διακλυσμοί στις 800-1600



VATECH & E-WOOD
World's No.1 Dental Digital Radiography & CT

Επειδή κάθε επιτυχημένη θεραπεία ξεκινάει από μία διάγνωση ακριβείας

σειρά PaX-500/500ECT/Uni3D
Ήλεκτρονικά Πανοραμικά-Κεφαλομετρικά & Τομογραφικά για τον Οδοντίατρο & τα Ακτινολογικά κέντρα

«η κορυφαία, πλήρης, πλέον πρακτική & προσιτή επιλογή...»

mediodent

Δ/ος Σαπαμπίου & Σολωμού 55, Αθήνα, Τ.Κ.10437
τηλ. 210 5282155 • fax: 210 5282307 e-mail: info@mediodent.gr
• www.mediodent.gr • www.vatech.co.kr/english/index.html

← DT σελίδα 4

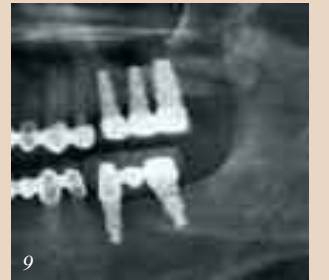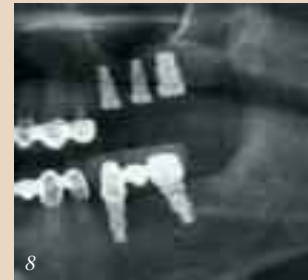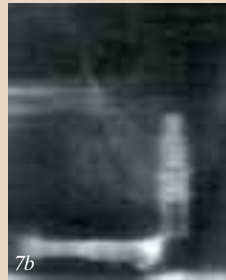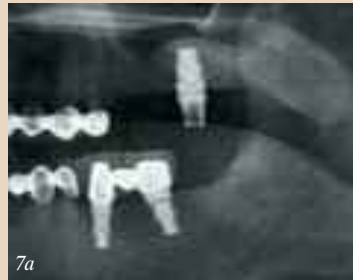σ.α.λ. για να προληφθεί η υπερθέρμανση του οστού. Ωστόσο, η χρήση νερού εκπλένει εξωτερικά σωματίδια του οστού που συγκεντρώνονται στα τρύπανα των εμφυτευμάτων. Αντίθετα, στην τεχνική με ελάχιστο νερό ο τρυπανισμός γίνεται στις 40σ.α.λ. στα 50Ncm χωρίς διακλυσμούς. Έτσι προλαμβάνεται η υπερθέρμανση του οστού, επιτρέπεται η συλλογή οστού κι αυξάνεται η απική ευαισθησία. Με το σωστό σχήμα φρεζών και χωρίς νερό σε χαμηλές στροφές, οι εμφυτευματολόγοι μπορούν να συλλέξουν αυτογενές οστούν έως και 0.5cc ανά οστεοτομία σε οστούν πυκνότητας d3 (Εικ. 1 a,b).

Με τη συμβατική οστεοτομία σε υψηλές στροφές, ο χειρουργός δεν μπορεί να αντιληφθεί την ανατομική δομή του οστού όπως και στην τεχνική με ελάχιστο νερό. Η εφαρμογή της τεχνικής με ελάχιστο νερό επιτρέπει στον οδοντίατρο να νιώσει το συμπαγές στρώμα του οστού.

ματισμένο ραντεβού. Θα πρέπει να γίνονται 48 ώρες πριν το ραντεβού. Τα οδοντιατρεία που έχουν τη μεγαλύτερη επιτυχία όσον αφορά τον έλεγχο των ακυρώσεων και μη προσελεύσεων ασθενών είναι σε θέση να ρυθμίσουν το ωράριο του συντονιστή των ραντεβού έτσι ώστε να μπορεί να κάνει τις απαραίτητες κλήσεις τις ώρες που είναι πιθανότερο να βρει τους ασθενείς, όπως τα απογεύματα.

Ο στόχος αυτής της κλήσης είναι η άμεση επικοινωνία με τον ασθενή. Αυτό απαιτεί πολύ μεγαλύτερη προσπάθεια από το να αφήσετε απλά ένα μήνυμα στον τηλεφωνητή ή σε κάποιο άλλο μέλος της οικογένειας.

Χρησιμοποιείτε έναν θετικό και ευχάριστο τόνο όταν επιβεβαιώνετε τα ραντεβού. Κρατήστε



Εικ. 6 Τοποθέτηση οστού σε αντίθετη διεύθυνση για να διανεμηθεί πλαγίως μέσα στην κοιλότητα του ιγμορείου μετά τη συμπύκνωση και την αφαίρεση της αποστειρωμένης γάζας. Εικ. 7a,b Τοποθετείται εμφύτευμα 6X10χιλ. μετά το οστικό μόσχευμα στο ιγμόρειο. Εικ. 8 Τοποθετούνται δύο ακόμη εμφυτεύματα εγγύς του ανηψωμένου ιγμορείου. Εικ. 9 Ένα χρόνο μετά τη φόρτιση. Προέκυψε κάποια συστολή του μοσχεύματος και σχηματίζεται νέο συμπαγές οστούν κάτω από το έδαφος του ιγμορείου.

Αυτό βοηθά στον προσδιορισμό της γωνίωσης του εμφυτεύματος για να αποφευχθεί η διάτρηση της γλωσσικής πλάκας στην οπίσθια περιοχή της άνω γνάθου (Εικ. 2a), της παρειακής πλάκας στην πρόσθια περιοχή της άνω γνάθου (Εικ. 2b), την αποφυγή προσβολής ριζών με άπω γωνίωση (Εικ. 2c) και την παράκαμψη του νεύρου ΙΑ (Εικ. 2d, e). Λόγω των χαμηλών ταχυτήτων σε αυτήν την τεχνική, ακόμη κι η άμεση επαφή με αρτηρία, νεύρο ή τη μεμβράνη του Schneder μπορεί να μην είναι τόσο επιβλαβής.

Η τεχνική με ελάχιστο νερό επιτρέπει στους στοματικούς χειρουργούς τη διαφοροποίηση του εδάφους του ιγμορείου, που είναι συμπαγές οστούν με μεγαλύτερη οστική πυκνότητα με απική ευαισθησία.

Με τη βοήθεια της ακτινογραφίας, υπολογίζεται το εγγύς μήκος προς το έδαφος και χρησιμοποιείται το τρύπανο για να φτάσει ακριβώς πριν το έδαφος του ιγμορείου. Ενώ πραγματοποιείται η οστεοτομία, συλλέγεται αυτογενές οστούν για μετέπειτα χρήση (Εικ. 1). Χρησιμοποιείται μία σειρά τρυπάνων για να συμπυκνωθεί πλάγια το οστούν αν είναι πολύ μαλακό (Εικ. 4a) και στη συνέχεια ανυψώνεται το έδαφος με μεγάλο ή τη μεμβράνη του Schneder μπορεί να μην είναι τόσο επιβλαβής.

Η μεμβράνη του ιγμορείου έχει κάποια ελαστικότητα κι έτσι επιτρέπεται συχνά η ανύψωση της κατά 1χιλ. χωρίς διάτρηση. Μόλις θραυστεί το έδαφος, τοποθετούμε γάζες στο ιγμόρειο για ανύψωση της

μεμβράνης του Schneder και στη συνέχεια αφαιρούνται οι γάζες και τοποθετείται απορροφησιμη μεμβράνη. Ο συγγραφέας του άρθρου έχει επίσης επινοήσει την περιστροφική τεχνική για την εισαγωγή απορροφησιμης μεμβράνης στην κοιλότητα του ιγμορείου για καλύτερη διατήρηση των μοσχευμάτων (Εικ. 5a,b). Μετά την τοποθέτηση της μεμβράνης, προστίθεται αργά οστικό μόσχευμα με μία φρέζα που δεν κόβει στο άκρο με αντίστροφη διεύθυνση. Αυτή η τεχνική συμπυκνώνει οστούν πλαγίως (Εικ. 6).

Η μεγαλύτερη διάμετρος του εμφυτεύματος με μεγαλύτερη πλατφόρμα σε σχέση με το σώμα είναι ιδανική για εσωτερική ανύψωση ιγμορείου, αφού η μεγαλύτερη πλατφόρμα θα

ανθίσταται στην προώθηση του εμφυτεύματος στο ιγμόρειο σε περίπτωση μικρής αρχικής σταθερότητας. Ο συγγραφέας προτιμεί την υπερώια τομή όταν εφαρμόζει αυτήν τη διαδικασία. Ωστόσο, σε έντονα απορροφημένες ακρολοφίες, η μείζων υπερώια αρτηρία μπορεί να βρίσκεται αρκετά κοντά στην τομή κι έτσι θα πρέπει να είμαστε προσεκτικοί.

Ο λόγος για την υπερώια τομή είναι πως αν προκύψει της μεμβράνης του ιγμορείου, αλλά μπορούμε να κλείσουμε τον κρημό και να αποφύγουμε την πιθανότητα δημιουργίας κολπικού συριγγίου στο στόμα. Η τοποθέτηση μη απορροφησιμης μεμβράνης προτείνεται για λεπτό ουλικό βιότυπο και λεπτό έδαφος ιγμορείου. Στη συνέχεια

αλλά επαναλαμβάνετε την επέμβαση μετά από 2-3 μήνες ανάλογα με το μέγεθος της διάτρησης. DT

Αναδημοσίευση από το DTI United Kingdom Edition, 15-21 Σεπτεμβρίου 2008

Είναι απόφοιτος Οδοντιατρικής και Μικροβιολογίας και διατηρεί ιδιωτικό ιατρείο στην Καλιφόρνια με τη σύζυγο του G.Lee που έχει σπουδάσει Οδοντιατρική και Ψυχολογία. Πραγματοποιεί πολλές ομιλίες στις ΗΠΑ για θέματα εμφυτευμάτων κι Ορθοδοντικής κι έχει τιμηθεί με διάφορες επισημονικές διακρίσεις.

σημειώσεις στο αρχείο του ασθενή σχετικά ένα συγκεκριμένο τομέα προβληματισμού κι ενισχύστε την ανάγκη της θεραπείας, με βάση τα στοιχεία του ασθενή. Για παράδειγμα «Κύριε X, γνωρίζω πως ο γιατρός σας θέλει να παρακολουθήσει την πορεία αυτού του δοντιού στην άνω αριστερή πλευρά». Έτσι προσωποποιείται η κλήση και τονίζεται τόσο η σημασία του ραντεβού όσο και το γεγονός πως ο οδοντίατρος ενδιαφέρεται πραγματικά για τον ασθενή.

Καλύψτε τις ακυρώσεις γρήγορα

Ένα πρόγραμμα υπολογιστή για ραντεβού είναι απαραίτητο για να γεμίσετε γρήγορα κι αποτελεσματικά τις ακυ-

ρώσεις και να διαχειριζέστε σωστά ολόκληρο το πρόγραμμά σας. Ο υπολογιστής δίνει τη δυνατότητα να διατηρείτε μία λίστα των ασθενών που ενδιαφέρονται να προσέλθουν συντομότερα για το ραντεβού τους. Όταν ένας ασθενής ακυρώσει, το πρόγραμμα διατηρεί τις πληροφορίες του ραντεβού κι εξετάζει τα διαθέσιμα ραντεβού και τη βάση δεδομένων των ασθενών για να γεμίσει τα κενά στο πρόγραμμα.

Παρακολουθείστε τους ασθενείς που δεν προσέρχονται

Να παρακολουθείτε κάθε ασθενή που δεν προσέρχεται, ακυρώνει ή δεν ανανεώνει το ραντεβού. Να επικοινωνείτε με αυτούς που δεν προσέρχονται μέσα σε

10 λεπτά από την ώρα του ραντεβού και να εκφράζετε την ανησυχία σας για την απουσία τους. Για παράδειγμα «Κύριε X σας καλώ από το οδοντιατρείο του Δρ. Τάδε. Σας περιμέναμε σήμερα στις 3 και ανησυχίσαμε που δεν ήρθατε. Είναι όλα εντάξει;»

Μετά από δύο μη προσελεύσεις θα πρέπει να σημειώνεται στο αρχείο του ασθενή πως είναι αναξιόπιστος. Ενημερώστε ευγενικά τον ασθενή πως θα επικοινωνήσετε μαζί του όταν υπάρχει κάποιο κενό. Αν οι ασθενείς ακυρώνουν συχνά λόγω δουλειάς και οικογενειακών υποχρεώσεων, θα πρέπει να σκεφτείτε το ενδεχόμενο προγραμματισμού ορισμένων ραντεβού το απόγευμα και/ή το Σαββατοκύριακο.

Οι ακυρώσεις κι οι μη

προσελεύσεις αποτελούν μία αντανάκλαση των γρήγορων ρυθμών και των υποχρεώσεων της εποχής μας. Είναι ένα πρόβλημα που επηρεάζει τα οδοντιατρεία που εξυπηρετούν ασθενείς με χαμηλό οδοντιατρικό δείκτη νοημοσύνης καθώς κι αυτά που εξυπηρετούν πολυάσχολα και καλά εκπαιδευμένα άτομα. Παρόλο που δεν μπορούν να εξαλειφθούν πλήρως, με μία ξεκάθαρη κι άμεση προσέγγιση οι ακυρώσεις κι οι μη προσελεύσεις μπορούν να ελαχιστοποιηθούν σημαντικά στο οδοντιατρείο σας. DT

Αναδημοσίευση από το DTI United Kingdom Edition 15-21 Σεπτεμβρίου 2008

Είναι εξειδικευμένη σύμβουλος Οργάνωσης και Διαχείρισης Οδοντιατρείων και Πρόεδρος της Ομώνυμης Εταιρείας στις ΗΠΑ.

Επιτυχημένος θεραπευτικός σχεδιασμός: η επανορθωτική/χειρουργική διεπιφάνεια

D.Bloom, DDS, J.Padayachy, DDS, G.McLellan, DDS

Ιστορικά, η χειρουργική τοποθέτηση εμφυτευμάτων (ειδικά στην πρόσθια περιοχή της άνω γνάθου) εξαρτάτο αποκλειστικά από το σημείο όπου ο χειρουργός πίστευε πως έπρεπε να τοποθετήσει, ανάλογα με την θέση του οστού, αντί να σκεφτεί πού θα επιθυμούσε ο προσθετολόγος να τοποθετηθούν. Η μακροβιότητα των εμφυτευμάτων είναι πλέον τόσο

επιβεβαιωμένη που ένα λειτουργικό εμφύτευμα δεν θεωρείται πλέον επιτυχημένο, εκτός αν εναρμονίζεται με την υπόλοιπη οδοντοφυΐα, τόσο όσον αφορά την θέση, την υγεία των μαλακών ιστών και την αισθητική. Η μεταχείριση των μαλακών ιστών είναι κρίσιμη για την επιτυχία ή αποτυχία ενός περιστατικού.

Προετοιμασία για थे-

ραπεία

Δεν έχει σημασία αν ο οδοντίατρος τοποθετεί κι αποκαθιστά προσθετικά ένα εμφύτευμα ή αν κάνει μόνο την προσθετική αποκατάσταση και παραπέμπει σε κάποιον άλλο οδοντίατρο για την τοποθέτηση. Αυτό που είναι σημαντικό είναι η σωστή διάγνωση κι ο θεραπευτικός σχεδιασμός. Αυτό ξεκινά με μία σχολαστική εξέταση, ψηφιακές ακτινογραφίες

και ψηφιακή φωτογραφία, εκμαγεία μελέτης και κατανόηση ή αντιμετώπιση των προσδοκιών του ασθενή.

Αν εξετάσουμε την τοποθέτηση ενός εμφυτεύματος στην πρόσθια περιοχή (αυτό παρουσιάζεται στα μελετώμενα περιστατικά), θα πρέπει να λάβουμε υπόψη τα εξής:

1. Πότε χάθηκε το δόντι; Αυτό σχετίζεται με το αν υπάρχει επαρκές

οστούν τόσο σε κατακόρυφο όσο και σε οριζόντιο επίπεδο. Ενώ οι κατακόρυφες βλάβες μπορεί να απαιτούν ένα οστικό μόσχευμα μία οριζόντια (παρειογλωσσική) βλάβη μπορεί να αντιμετωπιστεί με ένα μόσχευμα συνδετικού ιστού αρκεί να μην είναι πολύ οξυαίχμη η ακρολοφία που αποτελεί αντένδειξη για τη διεύρυνσή της. Συνεπώς, η εξέταση του οστού και

μία τμηματική CT μπορεί να χρειαστούν.

2. Αν υπάρχει το δόντι, έχουμε φλεγμονή και πόσο οστούν έχει απολεσθεί; Αυτό μπορεί να απαιτεί μία περίοδο επούλωσης πριν την τοποθέτηση του εμφυτεύματος και συνεπώς προσωρινές αποκαταστάσεις. Η άμεση τοποθέτηση (αμέσως μετά την εξαγωγή) κι η άμεση

→ DT σελίδα 15



Τα νέα κεραμικά ρουλεμάν στη χειρολαβή BORA προσδίδουν μεγάλη δύναμη και ευελιξία.

Οι οπτικές ίνες με το σύστημα διπλής γυάλινης ράβδου εγγυώνται

ιδανικό φωτισμό για ένα τέλειο πεδίο εργασίας χωρίς σκιάς.

Ευκαλόχρηστος ταχυμόνδαρος. Βελτιωμένα χαρακτηριστικά

ασφαλείας για απόλυτη ασιγουριά.



BORA L
long life

Το κεραμικό ρουλεμάν είναι πιο ανθεκτικό και διαρκεί περισσότερο

ΒΙΕΝ ΑΙΡ
ΕΠΙΧΕΙΡΗΣΙΑΚΗ ΜΟΝΟΤΗΤΑ
104 00 0000
144 00 0000
144 00 0000

ΒΙΕΝ ΑΙΡ
ΕΠΙΧΕΙΡΗΣΙΑΚΗ ΜΟΝΟΤΗΤΑ
104 00 0000
144 00 0000
144 00 0000

ΒΙΕΝ ΑΙΡ
ΕΠΙΧΕΙΡΗΣΙΑΚΗ ΜΟΝΟΤΗΤΑ
104 00 0000
144 00 0000
144 00 0000

ΒΙΕΝ ΑΙΡ
ΕΠΙΧΕΙΡΗΣΙΑΚΗ ΜΟΝΟΤΗΤΑ
104 00 0000
144 00 0000
144 00 0000

ΒΙΕΝ ΑΙΡ
ΕΠΙΧΕΙΡΗΣΙΑΚΗ ΜΟΝΟΤΗΤΑ
104 00 0000
144 00 0000
144 00 0000

← DT σελίδα 1

τα γονιμότητας, προβλήματα στον θυρεοειδή, εύθραυστα οστά, χρόνια κόπωση, έντονη δίψα, πονοκεφάλους, δερματικά εξανθήματα και οδοντικές ανωμαλίες;» Μάλλον όχι.

Προστιθέμενες βιταμίνες

Συζητώντας με τον Δρ. Cockcroft, την τελευταία εβδομάδα, άκουσα τα επιχειρήματά του υπέρ της φθορίωσης. Όταν ρωτήθηκε γιατί θα πρέπει όλοι να πίνουν φθοριωμένο νερό προς όφελος αυτών με τα περισσότερα τερηδονισμένα δόντια, απάντησε το εξής: « Δεν έχω το δικαίωμα να επιβάλλω τη φθορίωση, αλλά θα σταματούσατε την θεραπεία για τον καρκίνο του πνεύμονα επειδή οι άνθρωποι καπνίζουν;»

«Προσθέτουμε φολικό οξύ στο ψωμί και τα δημητριακά, περισσότερες βιταμίνες και μεταλλικά στοιχεία στα μπισκότα και τα γλυκά, οπότε ποια είναι η διαφορά; Αν χάσετε τα δόντια σας στην ηλικία των 10 ετών αυτό θα σας ακολουθεί για την υπόλοιπη ζωή σας. Τα δεδομένα υπέρ της φθορίωσης είναι πολύ συγκεκριμένα. Μελέτες σε ολόκληρο τον κόσμο υποστηρίζουν πως το μέσο παιδί θα εμφανίσει δύο λιγότερα δόντια με τερηδόνα και πως 15%

περισσότερα παιδιά δεν θα εμφανίσουν καθόλου τερηδόνα στα δόντια τους. Η κυβέρνηση προσθέτει επίσης πως «η φθορίωση είναι ένας αποτελεσματικός και σχετικά εύκολος τρόπος για την αντιμετώπιση ανισοτήτων στην υγεία δίνοντας στα φτωχότερα παιδιά μία βοήθεια για την οδοντική τους υγεία που μπορεί να διαρκέσει για μία ζωή, μειώνοντας την τερηδόνα των δοντιών και τις οδοντιατρικές εργασίες που θα χρειαστούν στο μέλλον». Σε απάντηση προς αυτήν την άποψη πολλοί ειδικοί κι έμπειροι αμφισβητίες που συνηθίζουν να κερδίζουν τις συζητήσεις εναντίον της φθορίωσης, θα σπύσουν να τονίσουν τα στοιχεία της άλλης πλευράς. Ο T. Lees, οδοντιατρικός σύμβουλος στο Βρετανικό συμβούλιο εναντίον της φθορίωσης, είναι ένας τέτοιος άνθρωπος. Παρουσιάζει στοιχεία από το περιοδικό York Review: «Καταδικάζει έναν στους 8 ανθρώπους σε ισόβια πληρωμή για Αισθητική Οδοντιατρική».

Η χώρα έχει υποστηρίξει πολλές φορές για περισσότερα από 40 χρόνια πως δεν επιθυμεί επικίνδυνα τοξικά δηλητήρια μέσα στην παροχή νερού. Τα επιστημονικά δεδομένα είναι η μόνη λύση σε αυτή τη μακροχρόνια διαμάχη. DT

KNOW HOW

STRENGTH

AT THE HEART OF EVERY ANTHOS UNIT

Η δύναμη ενός Unit Anthos βρίσκεται βαθιά μέσα του. Προσεκτικά επιλεγμένες πρώτες ύλες, ποιοτική κατασκευή και πρωτοποριακή τεχνολογία, είναι τα σημεία κλειδιά για την ανώτερη αξιοπιστία ενός Unit της Anthos

anthos

QUALITY CONCEPT

TECH

MATERIAL

IMAGE

C L A S S E A - C L A S S E R

w w w . a n t h o s . c o m

Βελτιωμένη αποτελεσματικότητα των πρόσθιων αισθητικών αποκαταστάσεων με άμεση τοποθέτηση εμφυτευμάτων

F.C.Lazar, A.Steup

Οι πρόσθιες αποκαταστάσεις αποτελούν ένα σύνθετο στόχο στην Προσθητική και την Εμφυτευματολογία. Επιστημονικά είναι προφανές πως η πρόωγη απώλεια φατνιακού οστού οδηγεί σε προοδευτική απώλεια των γύρω μαλακών ιστών. Ενώ η συμβατική θεραπεία με εμφυτεύματα προσδιορίζει ένα συνολικό χρόνο θεραπείας συνήθως 1-1,5 χρόνου, με την άμεση τοποθέτηση εμφυτευμάτων αυτός ο χρόνος μειώνεται περίπου στους 3 μήνες. Τα κριτήρια για την άμεση τοποθέτηση εμφυτευμάτων περιορίζουν τις ενδείξεις τους, αλλά υπάρχουν επιπρόσθετα οφέλη όπως μειωμένη φατνιακή απορρόφηση, μειωμένη βλάβη για τον ασθενή και μειωμένο κόστος.

Ωστόσο, οι προστομιακές οστικές βλάβες των μετεξακτικών φατνίων, ως αποτέλεσμα της διαδικασίας χειρουργικής εξαγωγής και/ή της περιοδοντίτιδας, θα περιορίσει τον αριθμό των ασθενών που μπορούν να δεχθούν άμεσα εμφυτεύματα.

Οι καλά διαμορφωμένοι κανόνες για ένα άμεσο πρωτόκολλο εμφύτευσης και διαβλεπνογονίας επούλωσης υποδεικνύουν προσεκτικές εξαγωγές και μη αναπέταση κρημνού καθώς κι ακριβή έλεγχο της πλάκας κι αν χρειαστεί, προσεκτική αντιμετώπιση των ιστών. Μία μη σταθερή σχέση φατνίου προς εμφύτευμα, ωστόσο, θα απαιτεί περαιτέρω διαχωριστικές τεχνικές όπως μεμβράνες ή άμεση αυξητική επέμβαση με τα ληφθέντα οστικά τεμάχια. Σχετικά με το σχήμα της στεφάνης, οι μασητικές επαφές καθώς κι οι πλάγιες επαφές κατά τη μάσηση θα πρέπει να αποφεύγονται αυστηρά (άμεση τοποθέτηση εμφυτευμάτων χωρίς άμεση φόρτιση). Μετά από 3 μήνες μπορεί να τοποθετηθεί η τελική προσθητική εργασία με σωστή σύγκλιση και αι-

σθητική.

Ακόμη κι αν επιλέξουμε μία θεραπεία όψιμης τοποθέτησης εμφυτεύματος (έξι εβδομάδες μετά την εξαγωγή) η απώλεια σκληρών και μαλακών ιστών είναι αναπόφευκτη. Οι Hartmann και Steup προσδιόρισαν τις διάφορες επιλογές για επιτυχή θεραπεία με εμφυτεύματα στην πρόσθια περιοχή με τον ακόλουθο τρόπο:

1. Άμεσα εμφυτεύματα σε ένα στάδιο με **α.** εξατομικευμένα κολοβώματα διαμόρφωσης ιστών

β. τελικές στεφάνες.

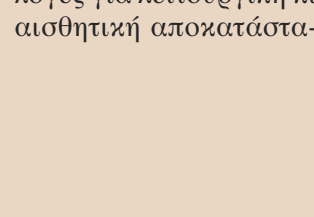
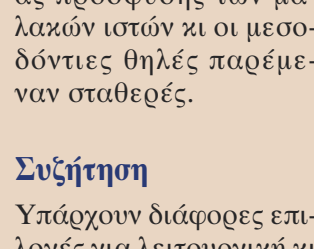
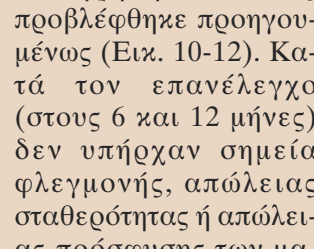
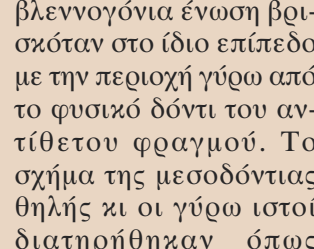
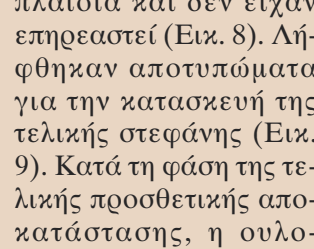
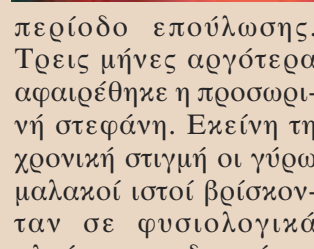
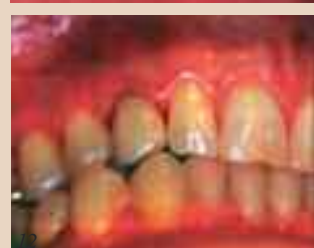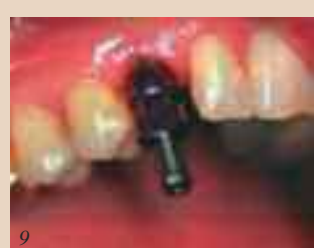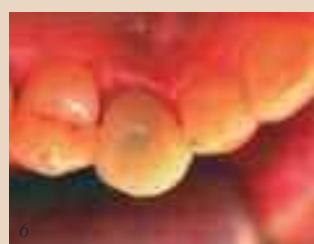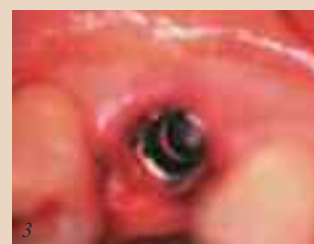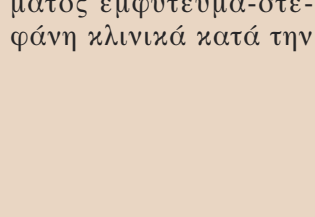
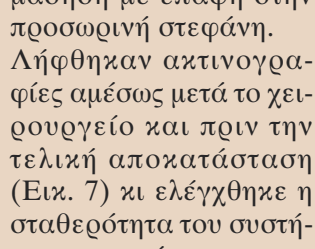
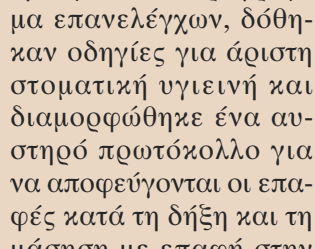
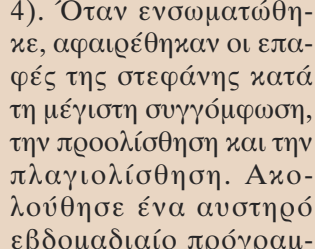
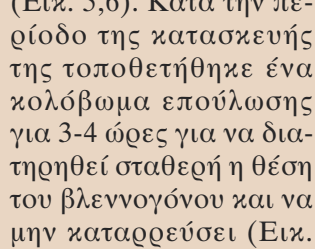
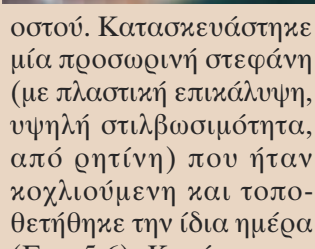
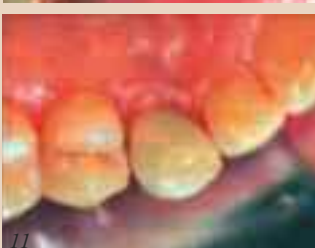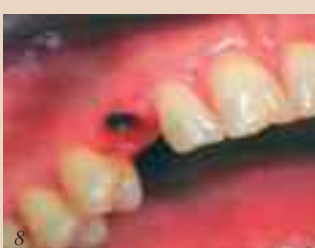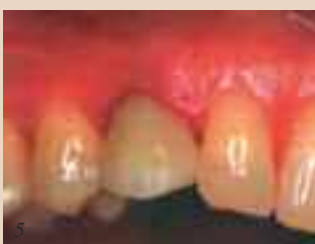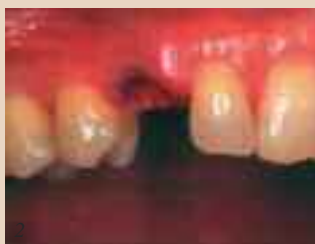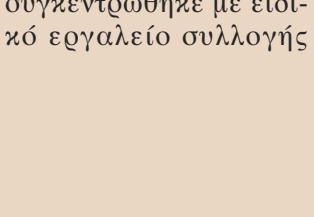
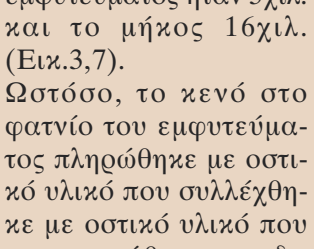
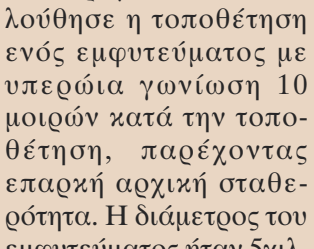
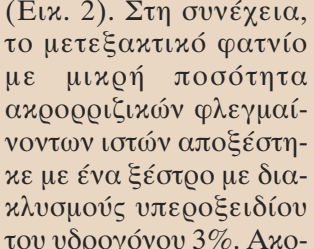
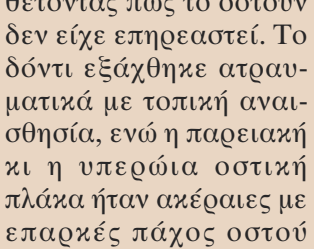
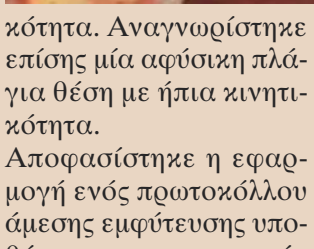
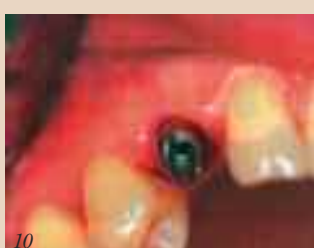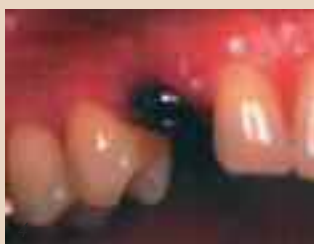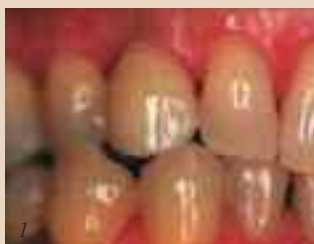2. Όψιμα άμεσα εμφυτεύματα που τοποθετούνται έξι έως οκτώ εβδομάδες μετά την εξαγωγή με **α.** άμεση λήψη αποτυπώματος και τοποθέτηση της στεφάνης μετά την αποκάλυψη του εμφυτεύματος

β. διαμόρφωση μαλακών ιστών με προσωρινές στεφάνες/κολοβώματα ακολουθούμενη από την τοποθέτηση της τελικής στεφάνης.

Το ακόλουθο περιστατικό, που στηρίζεται στην πρώτη επιλογή (άμεσα εμφυτεύματα σε ένα στάδιο με εξατομικευμένα κολοβώματα διαμόρφωσης ιστών), αντιπροσωπεύει μία διαδικασία που εφαρμόζεται ευρέως κι όταν είναι δυνατό στο οδοντιατρείο μας. Η εξατομίκευση των γύρω μαλακών ιστών ήταν οριστική στις περισσότερες περιπτώσεις.

Αναφορά περιστατικού

Μία γυναίκα 56 ετών παραπέμφθηκε με ιστορικό ενός καταδικασμένου άνω κυνόδοντα κι υπέφερε από περιοδοντίτιδα και ακρορριζική απορρόφηση. Μετά την ακτινογραφική αξιολόγηση, η κλινική εξέταση με ανιχνευτήρα αποκάλυψε ελάχιστο βάθος θυλάκων 3χιλ. χωρίς εξίδρωμα ή πύον. Η ζωπτικότητα του δοντιού ήταν αρνητική και το δόντι εμφάνιζε ελαφρά κινητι-



ση πρόσθιων δοντιών. Η επιλογή τους καθορίζεται από παράγοντες όπως η βαρύτητα της φλεγμονής στα δόντια που πρόκειται να εξαχθούν, το βάθος των θυλάκων κι οι σχετικές οστικές βλάβες. Η άμεση τοποθέτηση εμφυτευμάτων σε ένα στάδιο αποτελεί τη λιγότερο τραυματική επιλογή, που διατηρεί καλύτερα τόσο τους μαλακούς ιστούς όσο και το μετεξακτικό φατνίο.

Είναι απαραίτητη μία διαφορετική εφαρμογή των χειρουργικών και προσθητικών τεχνικών για εξατομικευμένες περιπτώσεις. Αν υπάρχει επαρκής ποσότητα σκληρών ιστών, το σχήμα των μαλακών ιστών μπορεί να αναμένεται να επιστρέψει στο φυσιολογικό όπως παρουσιάστηκε σε αυτήν την περίπτωση. Παρουσιάστηκε πώς τα άμεσα τοποθετούμενα εμφυτεύματα σε φρέσκα μετεξακτικά φατνία επούλωνονται με προβλέψιμο τρόπο με κλινικά σημαντική ποσότητα οστού και διατήρηση των γύρω μαλακών ιστών. Οι βλάβες του φατνιακού οστού, ιδιαίτερα στο προστομιακό τοίχωμα, που είναι ορατές κατά την εξαγωγή, απαιτούν επιπρόσθετα μέτρα που θα πρέπει να συζητηθούν σύντομα. **DT**

Βιβλιογραφία

Gomez-Roman G, Schulte W, d'Hoedt B, Axman-Krcmar D: The Frialit-2 implant System: live-year clinical experience in single-tooth and immediately postextraction applications. *Int J Oral Maxillofac Implants* 1997; 12:299-309.

Wohrle PS: Single-tooth replacement in the aesthetic zone with immediate provisionalization: four"leen consecutive Case reports. *Pract Periodontics Aesthet Dent* 1998;10: 1107-1114.

Romanos G: Sofortbelastung von Enossalen Implantaten im Seitenzahnbereich des Unterkiefers, Tierexperimentelle und klinische Studien, Quintessenz Vedags GmbH 2005.

Συζήτηση

Υπάρχουν διάφορες επιλογές για λειτουργική κι αισθητική αποκατάστα-

κότητα. Αναγνωρίστηκε επίσης μία αφύσικη πλάγια θέση με ήπια κινητικότητα.

Αποφασίστηκε η εφαρμογή ενός πρωτοκόλλου άμεσης εμφύτευσης υποθέτοντας πως το οστό δεν είχε επηρεαστεί. Το δόντι εξάχθηκε ατραυματικά με τοπική αναισθησία, ενώ η παρειακή κι η υπερώια οστική πλάκα ήταν αέριες με επαρκές πάχος οστού (Εικ. 2). Στη συνέχεια, το μετεξακτικό φατνίο με μικρή ποσότητα ακρορριζικών φλεγμαϊνών ιστών αποξέστηκε με ένα ξέστρο με διακλυσμούς υπεροξειδίου του υδρογόνου 3%. Ακολούθησε η τοποθέτηση ενός εμφυτεύματος με υπερώια γωνίωση 10 μοιρών κατά την τοποθέτηση, παρέχοντας επαρκή αρχική σταθερότητα. Η διάμετρος του εμφυτεύματος ήταν 5χιλ. και το μήκος 16χιλ. (Εικ.3,7).

Ωστόσο, το κενό στο φατνίο του εμφυτεύματος πληρώθηκε με οστικό υλικό που συλλέχθηκε με οστικό υλικό που συγκεντρώθηκε με ειδικό εργαλείο συλλογής

οστού. Κατασκευάστηκε μία προσωρινή στεφάνη (με πλαστική επικάλυψη, υψηλή στιλβωσιμότητα, από ρητίνη) που ήταν κοχλιούμενη και τοποθετήθηκε την ίδια ημέρα (Εικ. 5,6). Κατά την περίοδο της κατασκευής της τοποθετήθηκε ένα κολοβώμα επούλωσης για 3-4 ώρες για να διατηρηθεί σταθερή η θέση του βλεννογόνου και να μην καταρρεύσει (Εικ. 4). Όταν ενσωματώθηκε, αφαιρέθηκαν οι επαφές της στεφάνης κατά τη μέγιστη συγγόμφωση, την προολίσθηση και την πλαγιολίσθηση. Ακολούθησε ένα αυστηρό εβδομαδιαίο πρόγραμμα επανελέγχων, δόθηκαν οδηγίες για άριστη στοματική υγιεινή και διαμορφώθηκε ένα αυστηρό πρωτόκολλο για να αποφεύγονται οι επαφές κατά τη δήξη και τη μάσηση με επαφή στην προσωρινή στεφάνη. Λήφθηκαν ακτινογραφίες αμέσως μετά το χειρουργείο και πριν την τελική αποκατάσταση (Εικ. 7) κι ελέγχθηκε η σταθερότητα του συστήματος εμφύτευμα-στεφάνη κλινικά κατά την

περίοδο επούλωσης. Τρεις μήνες αργότερα αφαιρέθηκε η προσωρινή στεφάνη. Εκείνη τη χρονική στιγμή οι γύρω μαλακοί ιστοί βρισκόνταν σε φυσιολογικά πλαίσια και δεν είχαν επηρεαστεί (Εικ. 8). Λήφθηκαν αποτυπώματα για την κατασκευή της τελικής στεφάνης (Εικ. 9). Κατά τη φάση της τελικής προσθητικής αποκατάστασης, η ουλοβλεπνογονία ένωση βρισκόταν στο ίδιο επίπεδο με την περιοχή γύρω από το φυσικό δόντι του αντίθετου φραγμού. Το σχήμα της μεσοδόντιας θηλής κι οι γύρω ιστοί διατηρήθηκαν όπως προβλέφθηκε προηγουμένως (Εικ. 10-12). Κατά τον επανέλεγχο (στους 6 και 12 μήνες) δεν υπήρχαν σημεία φλεγμονής, απώλειας σταθερότητας ή απώλειας πρόσφυσης των μαλακών ιστών κι οι μεσοδόντιες θηλές παρέμεναν σταθερές.

SERIE ELITE



CORIAN

SERIE PRESTIGE



CPCV

ΚΡΥΣΤΑΛΛΙΝΟ ΤΡΟΧΗΛΑΤΟ
C2CHM



ΜΕ ΠΟΛΥΠΡΙΣΟ 56x50x129cm

ΜΕ ΠΟΛΥΠΡΙΣΟ 56x50x94cm

ΜΕΤΑΛΛΙΚΟ ΤΡΟΧΗΛΑΤΟ
C3R



ΚΡΥΣΤΑΛΛΙΝΟ ΤΡΟΧΗΛΑΤΟ
C3RV



ΜΕ 2 ΠΡΙΣΕΣ 40x45x80cm

ΜΕ 2 ΠΡΙΣΕΣ 40x37x77cm

SERIE AURORA



ΗΓΟΥΛΑΠΙ ΤΟΞΟΥ
PDM

100x30x50cm

ΜΕΤΑΛΛΙΚΟ ΤΡΟΧΗΛΑΤΟ
C3RT/M



ΜΕ 2 ΠΡΙΣΕΣ 50x54x94cm

ΚΡΥΣΤΑΛΛΙΝΟ ΤΡΟΧΗΛΑΤΟ
RC4Z



50x48x79cm



ΚΕΝΤΡΙΚΗ ΔΙΑΘΕΣΗ: ΟΔΟΝΤΕΜΠΟΡΙΚΗ Π. ΤΣΑΛΩΔΑΡΗ 211- ΚΑΛΛΙΘΕΑ • Τηλ: 210 9577770 - 771, Fax: 210 9577557, e-mail: odon-iki@otonet.gr
ΘΕΣΣΑΛΟΝΙΚΗ: ΟΔΟΝΤΙΑΤΡΙΚΑ ΑΠΟΣΤΟΜΙΑ Τέλλογλου 11, Τηλ: 801 11 27676, Fax: 2310 217102, e-mail: info@opostolides.gr
ΛΑΡΙΣΑ: DENTAL DESIGN Μουούλη 51, Τηλ: 2410 281420, Fax 2410 281421

www.odon-iki.gr

Made in Italy

