



Intervju

Prim. Dr. Muhamed Ahmić,
Generalni direktor Domova zdravlja
Sarajevo

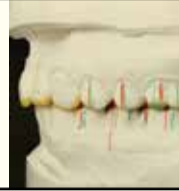
strana 2



Poruka

Koja nam je poruka i gledište pandemije
Covid-19
Prof. dr. sc. Adem Salihagić

strana 5



Ivoclar Vivadent

Zlatni standard: IPS e.max Press
Diether Reusch i Jan Strüder,
Westerburg, Njemačka

strana 6

Nova studija: Pregled preventivnih mjera protiv prenošenja SARS-CoV-2 u Italiji

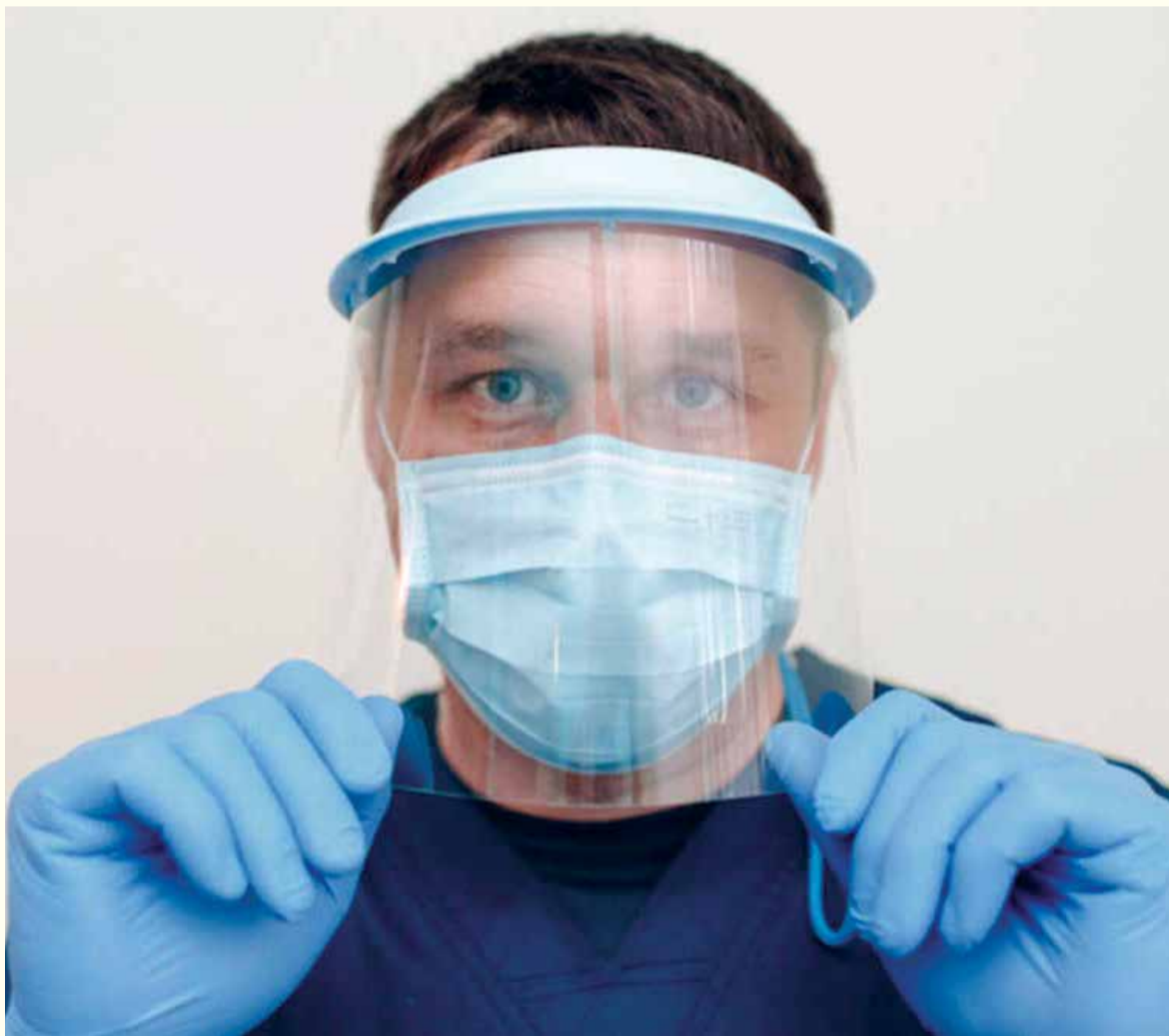By Dental Tribune International

PISA, Italija: Prema podacima Svjetske zdravstvene organizacije u Italiji je potvrđeno 225.435 slučajeva SARS-CoV-2 bolesti kao i 31.908 smrtnih slučajeva do 19. maja 2020. godine. Ovi podaci stavljaju Italiju na drugo mjesto u vezi sa pitanjem broja zaraženih u Evropi kao i najjače pogođenom državom na svijetu. Tim talijanskih istraživača je napravio pregled studija koje su se bavile preventivnim mjerama za ograničavanje prenosa SARS-CoV-2 u stomatološkim ordinacijama.

S obzirom na to da je SARS-CoV-2 visoko zarazni virus koji se prenosi zrakom, nekoliko radova koji su objavljeni u posljednjih nekoliko sedmica su pokazali da su ljekari dentalne medicine izloženi visokom riziku zaraze zbog izloženosti salivi, krvi i proizvodnji aerosola tokom većih stomatoloških zahvata. Nedavno objavljena pregledna studija koju su sproveli istraživači sa Univerziteta Pisa u Italiji imali su cilj podići svjesnost o mogućim rizicima prenošenja SARS-CoV-2 u stomatološkim ordinacijama te su izvijestili o mjerama kontrole infekcije. Na osnovu rezultata napravljenog pregleda, ova studija govori i preporučuje preventivne mjere kao one što su usvojene u Italiji za ograničavanje prijenosa zaraze.

Glavne preventivne mjere koje su identifikovane su trijaža pacijenta, propisivanje ispiranja usta sredstvima za ispiranje prije dentalnog tretmana, higijena ruku, lična zaštitna oprema za stomatologe, ograničavanje postupka proizvodnje aerosola kao i potencijalno čišćenje kontaminiranih površina. Ove mjere su u skladu sa prijedlozima Evropske federacije paradontologije za održavanje stomatološkog liječenja kako bi se spriječilo prenošenje bolesti.

„Stomatolozi su pružili značajnu podršku stanovništvu.“



Zahvaljujući rapidnom razvoju situacije, dodatna procjena učinaka pojave SARS-CoV-2 u stomatološkim ordinacijama širom svijeta se sprovodi 24/7. (Fotografija: Max4e Photo/Shutterstock)

Stomatolozima širom svijeta se preporučuje, a u nekim zemljama se to od njih i zahtijeva, da ograniče svoje aktivnosti na hitne tretmane te da odgode rutinske preglede i procedure estetske prirode do daljnjeg. U inter-

vju sa Dental Tribunal International, profesor paradontologije na Univerzitetu Pisa i koautor studije dr. Filippo Graziani je objasnio da Italija polako, ali sigurno uklanja mjere u ovom pogledu te da svi rade na ponovnom

uspostavljanju normalne rutine. Međutim, mogu samo nagađati kako će izgledati nova realnost za stomatologe i pacijente u budućnosti.

Trenutno stomatološki stručnjaci širom države nose maksimalnu ličnu

zaštitnu opremu poput maski, zaštitnih naočala, zaštitnog odijela i zaštitnih vizira. Ovo ima negativni psihološki učinak na anksioznost djece pacijenata i starijih pacijenata koji bi mogli imati problem sa nedostatkom ljudskog kontakta i stvaranjem distance sa stomatologom. I bez obzira na to što dr. Graziani želi da se stomatološke ordinacije vrte u normalnu situaciju što je prije moguće, objasnio je da bi se neke od mjera zaštite (poput zaštitnih vizira za lice) mogle zadržati u dužem vremenskom periodu.

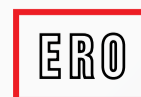Kada smo ga pitali da li se može još nešto uraditi kako bi se ograničilo inicijalno prenošenje virusa, dodao je: „Uvijek se može više uraditi. Smrtonosni virus je stigao tako brzo i bio je toliko kompleksan za prilagodbu tako da je svako radio najbolje što je mogao. Stomatolozi su pružili značajnu podršku stanovništvu i njihov fokus je zaista bio na služenju zajednici, a ne na biznisu“, zaključio je Graziani ističući važnost strpljenja jer se vrši sve više istraživanja i objavljuje sve više rezultata svaki dan.

Istraživanje pod naslovom „Prenošenje Covid-a-19 u stomatološkim ordinacijama: Kratak pregled preventivnih mjera u Italiji“ objavljeno je u *Journal of Dental Research* 17. aprila 2020. godine online, prije printanog izdanja. ■



STOMATOLOŠKA KOMORA FBiH

FEDCAR



fdi
FDI World Dental Federation

Poštovane kolegice i kolege doktori stomatologije, zubni tehničari i stomatološke sestre

By Stomatološka komora FBiH

U ovoj epidemiološkoj situaciji koja nas još uvijek okružuje, a u kojoj smo se svi nenadano našli, Stomatološka komora FBiH je sa svojim rukovodstvom i suradnicima, nastojala poduzeti sve mjere i radnje u skladu sa svojim ingerencijama, u cilju očuvanja i zaštite profesije, te osiguranja da se pacijentima, uprkos pandemiji, pruži osnovna stomatološka zaštita.

Nakon proglašenja stanja nesreće u Federaciji BiH od strane Kriznog štaba Uprave za civilnu zaštitu FBiH, rukovodstvo Stomatološke komore FBiH, na čelu sa predsjednikom prim. dr. Tokić Mirsadom, donijelo je odluku o osnivanju Kriznog štaba Stomatološke komore FBiH, čija je osnovna svrha da prati razvoj epidemiološke situacije kako u Federaciji tako i u svijetu, te svojim radom pomogne u provođenju odluka nadležnih organa za prevladavanje ove situacije, te poduzima odgovarajuće mjere da zaštiti kako stomatološke radnike tako i pacijente.

Temeljem Odluke Federalne uprave civilne zaštite o proglašenju stanja nesreće u Federaciji BiH, Stomatološka komora FBiH nije bila u mogućnosti organizovati već planirane edukacije i workshop-ove, te su u cilju sprječavanja širenja zaraze iste odgođene. Donesena je odluka da će se članovima koji su izvršili uplatu kotizacije za Kontinuiranu edukaciju Competence in esthetics planiranu za 14. 3. 2020. godine u Hotelu Hills priznati bodovi, te da će se održati edukacija ukoliko to uskoro dozvole epidemiološke prilike, ili eventualno organizovati edukacija putem online-platforme.

Nažalost, priroda naše profesije je takva da je i Svjetska zdravstvena organizacija procijenila da je stomatološka struka na samom vrhu ljestvice izloženosti i prenosa korona virusa, a dužni smo pružiti pomoć svim pacijentima u akutnim situacijama pa čak i onima koji dolaze iz rizičnih epidemioloških skupina.

Stručni tim Stomatološke komore FBiH izradio je Protokol/Preporuke za postupanje sa pacijentima u toku trajanja pandemije te je isti u saradnji sa Zavodom za javno zdravstvo FBiH usvojen kao zvanični Protokol za postupanje sa pacijentima u toku Pandemije Covid-19.

Stomatološka komora FBiH u jeku Pandemije Covid-19 bila je u svakodnevnom kontaktu sa državnim tijelima, a posebno sa Kriznim štabom Uprave za civilne poslove FBiH kao i Kriznim štabom Ministarstva zdravstva FBiH, te Zavodom za javno zdravstvo FBiH.

Stomatološka komora se u više navrata pismeno obraćala ovim državnim institucijama tražeći uputstva za dalji rad stomatoloških ordinacija, ali isto tako i da se obezbijede osnovna zaštitna medicinska sredstva za domove zdravlja koji su nakon zatvaranja privatnih stomatoloških praksi, Odlukom Kriznog štaba Uprave za civilnu zaštitu, bili dužni nastaviti pružati hitnu stomatološku pomoć.

Istovremeno, Komora se u više navrata obraćala Ministarstvu zdravstva FBiH, Ministarstvu finansija FBiH kao i Poreznoj upravi FBiH, povodom ublažavanja ekonomskih posljedica koje je Pandemija ostavila na privatnu stomatološku praksu usljed Naredbe o prestanku rada. Od nadležnih institucija traženo je oslobađanje od plaćanja poreza, doprinosa, zakupnine i drugih novčanih obaveza kako bi se omogućio opstanak privatnih stomatoloških ordinacija i spriječilo otpuštanje radnika. Na naša obraćanja oglasio se JKP Rad te je oslobodio privatne stomatološke ordinacije plaćanja naknade za odvoz smeća za mjesec mart.

Ministarstvo Privrede FBiH je objavilo Javni poziv za sufinansiranje plata za mjesec mart 2020. godine, izostavivši privatne stomatološke ordinacije i zubotehničke laboratorije na objavljenoj listi zabranjenih djelatnosti. Tek nakon dvije urgencije Stomatološke komore FBiH

privatne stomatološke ordinacije i zubotehnički laboratoriji uvršteni su na listu zabranjenih djelatnosti koje ostvaruju pravo na sufinansiranje plata za mjesec mart 2020. godine.

Stomatološka komora FBiH je u toku pandemije surađivala i sa stomatološkim komorama iz regiona K4, te prikupljala informacije bitne za zajedničke poduhvate na regionalnom nivou za suzbijanje pandemije i ublažavanje posljedica.

Stomatološka komora FBiH će i dalje pratiti razvoj epidemiološke situacije u FBiH, te molimo kolege da budu svjesni da je infekcija još uvijek u našem okruženju, stoga je i dalje neophodno provoditi mjere samozaštite kao i zaštite pacijenta.

Molim vas da pratite web-stranicu Komore, putem koje vas možemo obavještavati o svemu aktualnom što podliježe mogućim dodatnim i naglim promjenama.

Sa željama da ostanemo zdravi i nadama vraćanja naših svakodnevnih života. ■

Intervju sa generalnim direktorom Domova zdravlja Sarajevo Dr. Muhamed Ahmić, spec. neuropsihijatrije

By Dental Tribune BiH

Molim Vas da nam se prvo predstavite kao novi generalni direktori domova zdravlja Sarajevo?

Ja sam spec. neuropsihijatar. U JU Dom zdravlja KS došao sam iz Psihijatrijske bolnice KS (poznatija kao Jagomir). Tamo sam svojevrsteno obavljao funkciju direktora bolnice.

Oženjen sam i otac jednog djeteta.

Na funkciju generalnog direktora imenovani ste u jeku Pandemije Covid-19, možete li nam reći Vaše mišljenje kako su domovi zdravlja kao prvi na udaru dočekali Pandemiju Covid-19 i jesu li urađene neke promjene sa Vašim dolaskom?

Pandemiju Covid-19 svi smo dočekali nespremni. Najviše je nedostajalo zaštitne opreme.

Po dolasku u JU DZ KS, oformio sam Krizni štab koji



Dr. Muhamed Ahmić (Slika: Dental Tribune BiH)

je radio svakodnevno (a i danas radi). Zadatak Kriznog štaba je uočavanje problema u radu i njihovo brzo i efikasno otklanjanje.

Cilj je bio i prevencija incidentnih situacija. Istovremeno, nastojao sam promijeniti lošu sliku o radu uposlenika JU Dom zdravlja KS u medijima, koja je, mislim, potpuno neopravdana, te sam napravio promjene u radu naše press-sluzbe.

Posjeduju li domovi zdravlja dovoljno osnovne zaštitne opreme i hoćete li biti spremni ako dođe do drugog vala pandemije?

Sada imamo dovoljno osnovne zaštitne opreme, ali kako se ista troši u enormnim količinama i dalje radimo na njenoj nabavci. Analizirali smo potrebe ustanove za zaštitnom opremom i imamo razrađene planove nabavke. Drugi val ćemo dočekati spremni, iako se

ljudski nadam da do njega neće doći, makar u onom obliku koji je bio početkom godine.

Pošto Stomatološka komora FBiH zastupa interese stomatoloških radnika, zanima nas da li ste zadovoljni trenutnim funkcionisanjem stomatoloških službi u domovima zdravlja i namjeravate li uvoditi neke promjene?

Planiram unaprijediti rad svih službi, pa tako i rad Stomatološke službe. U ovoj krizi stomatolozi su imali ponekad nerealne zahtjeve i bili pošteđeni u radu.

Stanovništvo ima potrebu za ovom službom, radiće se u više ambulanti i, nadam se, pružati raznovrsnija usluga. Sve to mora biti popraćeno i nabavkom adekvatne opreme i materijala.

I za kraj, šta biste poručili našim članovima koji su uposlenici domova zdravlja Sarajevo?

Ljudi i ljudski resursi su naš najvažniji kapital. Menadžment ima zadatak da radi na njihovom razvoju, motivaciji i zadovoljstvu.

Očekujem i da članovi Komore našu ustanovu doživljavaju kao svoju kuću i tako se prema njoj i odnose. ■

DENTAL TRIBUNE
The World's Dental Newspaper • BiH Edition

LICENSING BY DENTAL TRIBUNE INTERNATIONAL

PUBLISHER AND CHIEF EXECUTIVE OFFICER: Torsten R. Oemus
CHIEF CONTENT OFFICER: Claudia Duschek

Dental Tribune International GmbH
Holbeinstr. 29, 04229 Leipzig, Germany
Tel.: +49 341 4847 4302 | Fax: +49 341 4847 4173
General requests: info@dental-tribune.com
Sales requests: mediasales@dental-tribune.com
www.dental-tribune.com

Material from Dental Tribune International GmbH that has been reprinted or translated and reprinted in this issue is copyrighted by Dental Tribune International GmbH. Such material must be published with the permission of Dental Tribune International GmbH. Dental Tribune is a trademark of Dental Tribune International GmbH.

All rights reserved. © 2020 Dental Tribune International GmbH. Reproduction in any manner in any language, in whole or in part, without the prior written permission of Dental Tribune International GmbH is expressly prohibited.

Dental Tribune International GmbH makes every effort to report clinical information and manufacturers' product news accurately but cannot assume responsibility for the validity of product claims or for typographical errors. The publisher also does not assume responsibility for product names, claims or statements made by advertisers. Opinions expressed by authors are their own and may not reflect those of Dental Tribune International GmbH.

Godina VI broj 22, septembar 2019.
Dental Tribune BiH Edition
ISSN broj: 2303-601X

VLASNIK LICENCE
Stomatološka komora FBiH
Antuna Hangija do br.3, 71000 Sarajevo, BiH

IZDAVAČ
Stomatološka komora FBiH
Antuna Hangija do br.3, 71000 Sarajevo, BiH
www.stomatoloskakomora.ba
Tel/Fax: +387 33 203 075
e-mail: info@stomatoloskakomora.ba

GLAVNI UREDNIK
Prim.dr. Mirsad Tokić

MARKETING
Adi Muhić
Stomatološka komora FBiH
e-mail: adi.m@stomatoloskakomora.ba
www.stomatoloskakomora.ba

DIZAJN
Adis Duhović, prof. / PERFECTA, Sarajevo

PREVOD
Edina Karić

LEKTOR
Zdenka Pejić

STRUČNI SAVJETNICI
Prim.dr. Mirjana Duspara
Prim.dr. Šems Bašović
Prof.dr.sc. Lejla Ibrahimović-Šeper
Prim.dr. Senol Bejtula

SEKRETAR
Remza Sladić

ŠTAMPA
A3 studio d.o.o.

TIRAŽ
1600 primjeraka

DTI - VLASNIČKA STRUKTURA

IZDAVAČ I VLASNIK LICENCE
Stomatološka komora FBiH
ODGOVORNA OSOBA IZDAVAČA
Prim.dr. Mirsad Tokić
IDENTIFIKACIONI BROJ
4200486540005
PDV BROJ
200486540005
SJEDIŠTE
Antuna Hangija do br.3
71000 Sarajevo, BiH
TEL/FAX
+387 33 203 075
NAZIV MEDIJA
Dental Tribune
VRSTA MEDIJA
Štampani

Save the date

**KONTINUIRANA
EDUKACIJA**

03. OKTOBAR 2020.

HOTEL HILLS | SARAJEVO



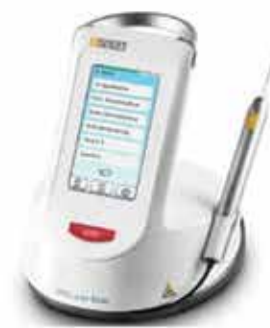PLANMECA

ProOne+ProX+ProSensor



45.000,00 KM

Dentsply
Sirona
Sirolaser blue



12.500,00 KM

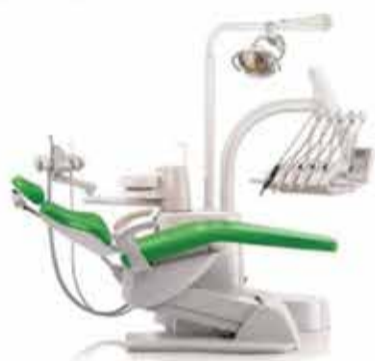sanitaria dental Akcijska ponuda opreme

Blajburških žrtava 23, 88000 Mostar

Tel.: +387 36 348 829

KAVO  Kerr

Primus 1058 Life



40.000,00 KM

MELAG®

Vacuklav 23 b+



8.500,00 KM

Zagrebački
Velesajam

 Hrvatska
komora
dentalne
medicine

 **Dentex**
Međunarodni sajam dentalne medicine
te radionice posvećene dentalnom turizmu
International Dental Medicine Fair

Zagreb, Zagrebački Velesajam

24.-26. rujna 2020.

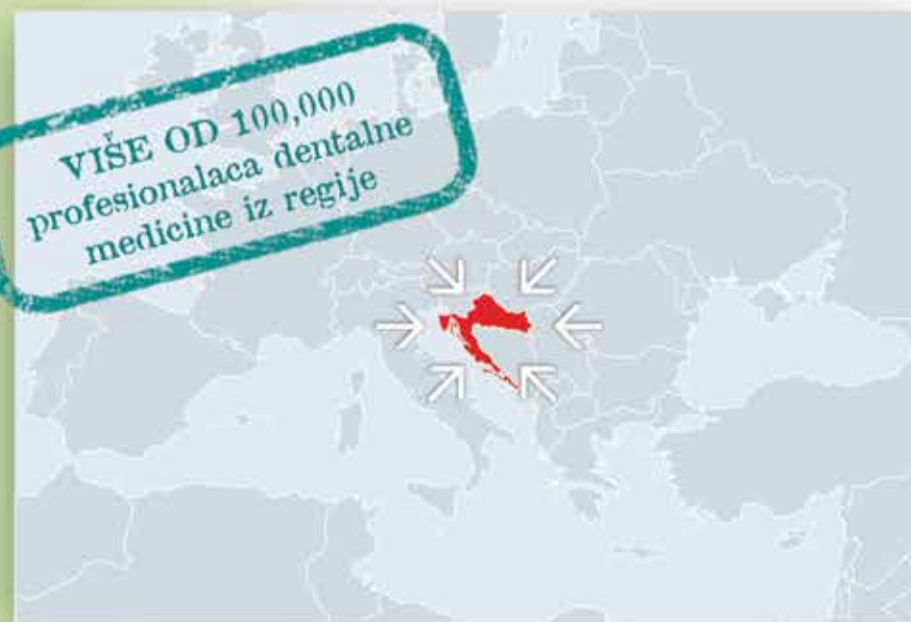Zagreb, Hrvatska

Kontakt:
Hrvatska komora dentalne medicine
Kurečeva 3, Zagreb
Mateja Mesić
01/4886-728
mateja.mesic@hkdm.hr

 25 godina brige za
zdravi osmijeh
Hrvatska komora
dentalne medicine

PROGRAM SAJMA

- Novi trendovi i tehnologije u dentalnoj medicini
- LIVE OP - edukacija i demonstracija uživo
- Radni tečajevi
- Višenamjenske radionice u dentalnoj medicini
- set stomatoloških radionica za svakodnevni rad u praksi
- Dječji kutak - mala škola oralne higijene
- Pravni kutak - primjena propisa u području dentalne medicine



HKDM će vrednovati Dentex za doktore
dentalne medicine, dentalne tehničare i
dentalne asistente

Zagrebački
Velesajam

Koja nam je poruka i gledište pandemije Covid-19

By Prof.dr.sc Adem Salihagić

Pitanje koje se nameće: "Da li je to novi preustroj na globalnom planu" ili je šansa korištenja tehnološko-bioinženjerskog dostignuća?"

Znanstvena istraživanja su usmjerena na biobanke i molekularnu biologiju, biotehnologiju koja uključuje: proteomiku, metaboličku analizu, genetsko testiranje i molekularnu medicinu.

Svijet u 21. vijeku oblikuju globalizacija, liberalizacija i tehnološki razvoj. Pitanje gdje je ovdje čovjek i čovjekovo zdravlje?

Razvojem informatičke i komunikacijske tehnologije svijet je postao jedinstveni sistem.

Političke integracije i znanstvena dostignuća u svim oblastima društva postaju uzročno posljedične. Svijet i sistemi u njemu se moraju mijenjati. Da li je pandemija poruka ili pokušaj mijenjanja stanja ili nešto drugo, vrijeme u budućnosti će pokazati. Svako promišljanje u ovom vremenu i sa ove distance je virtualno i imaginarno.

Ravnoteža, umjerenost, raznolikost i sigurnost "život u skladu s prirodom", može se postići personi-



Prof.dr.sc Adem Salihagić (Slika: Dental Tribune BiH)

ziranom medicinom koja je u začecu, što znači da joj treba pomoć za implantaciju.

Znanost je jedna od najznačajnijih ljudskih aktivnosti zasnovana na: razmišljanju, istraživanju i zaključivanju, dok je čovjekova znatizelja sigurnost

i potreba da poboljša uvjete života. Ovdje je pitanje s kojim instrumentom? Znanost zna istinu o svijetu, spoznaju istinitih činjenica i njihovo korištenje za dobrobit čovjeka. Je li to ovo vrijeme ili neko drugo, ostaje dilema sa i bez pandemije Covid-19.

Pojedinac, posebno u području tehničkih i prirodnih znanosti, ne može više sam provoditi složenu tehnologiju znanstvenih istraživanja, mora biti timski rad (multiprofesionalni multidisciplinarni rad), koji će imati bolje rezultate i veći kapital znanja i novca.

Do sada se nauka zlorabila radi profita najmoćnijih pojedinaca, najutjecajnijih, dominantih u razvoju, te počinje znanost da gubi svoju svrhu, spoznaju istine i principe etičnosti.

Kako prevazići ovu filozofiju pristupa u znanosti, da li jedinstvom na globalnom nivou, objedinjavanju zdravstvenog sistema ili korištenjem dostignutih istraživanja koja se dovoljno ne implantiraju u praksu?

Mora se postignuti zdravstvena ravnoteža i jedinstveni zdravstveni potencijali radi kvaliteta života koji obuhvataju: biološki, psihički, socijalni, zdravstveni, politički, ekološki, geografski i drugi brojni aspekti.

Budućnost traži u kliničkoj praksi bolje razumijevanje molekularne osnove bolesti najbolji mogući terapijski postupak, kako specifične sekvence oštećenih gena zamijeniti i ponovno ih vratiti u punu funkciju.

Regenerativna medicina je postigla svoj zavidan razvoj, a u kliničkoj praksi je malo zastupljena.

Danas bi trebalo biti ključno i nezaobilazno genetičko testiranje, posebice u predisponiranih osoba od kojih će bolesti oboljeti i u skladu s tim sprovesti adekvatne mjere prevencije da pacijent ne bude roba-prodaja za novac.

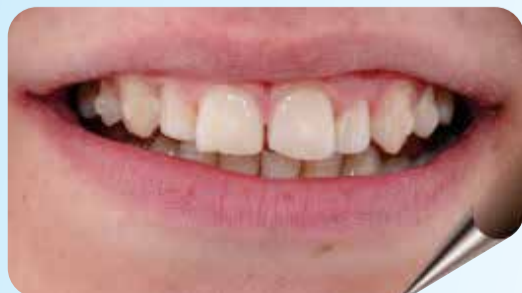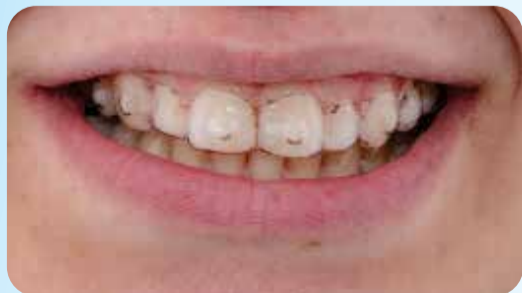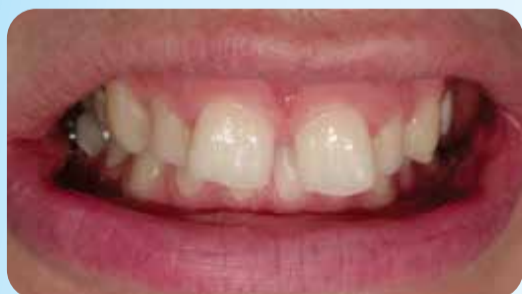Uvođenje nove grane u medicini, farmakogenetika, znanosti koja proučava vezu između genetičke predispozicije nekog pojedinca i njegove sposobnosti metaboliziranja nekog lijeka ili stranog spoja, otvara nam vidike da lijek treba propisivati prema genskom profilu pojedinca, smanjujući nuspojave, predoziranje, interakcije lijekova i izbjegavanje sadašnje polipragmazije.

Pitanje na kraju, koja nam je poruka pandemije Corona-19, šta smo shvatili, a šta naučili i sa kojim znanjem i vještinama idemo u budućnost, budućnost objedinjene znanosti, tehnologije i genetskog bioinženjeringa ili je to demonstracije dominantih i prijetnja za budućnost?

Bit će dilema kako na početku tako i na kraju Covid-19. ■

AD

Novi koncept ispravljanja zubi.



MOBILNI ORTODONTSKI APARAT IČ NOVE GENERACIJE Rad i podrška u radu sa Avicena alignerima

Ono što je najvažnije kod rada sa alignerima jeste postavljanje ispravne dijagnostike, kao i kvalitetan plan terapije. Ukoliko niste specijalista ortodontije, te nemate iskustva iz ove oblasti, mi vam nudimo podršku! Terapiju Avicena alignerima za vas određuje naš specijalista ortodontije, koji se edukovao širom EU, a među koja su i Invisalgin, ClearCorrect, Spark aligner i drugi. To iskustvo pomoglo nam je u poboljšanju naših alignera na svjetski nivo, koji će zadovoljiti sve najstrožije standarde!

AVICENA
aligner

Za više informacija obratite nam se putem kontakt broja:
+387 61 449 449 ili na mail: avicenapoliklinika@gmail.com

Postanite naš saradnik!

Radimo posebne pakete za doktore stomatologije. Vaš rad će biti podržan našim specijalistima ortodontije koji će Vam pomoći u kreiranju terapije!



Zlatni standard: IPS e.max Press – jedan materijal za gotovo sve indikacije?!

Knjiga pod naslovom “Keramičke estetske ljuske” Davida A. Garbera, RONALDA E. GOLDSTEINA i RONALDA A. FEINMANNIMA imala je veliki utjecaj na protetske i restaurativne metode koje su razvili autori. Na temelju velikog uspjeha adhezivne tehnike razvili su minimalno invazivan pristup za rekonstrukciju zubi.

Diether Reusch i Jan Strüder, Westerburg, Njemačka

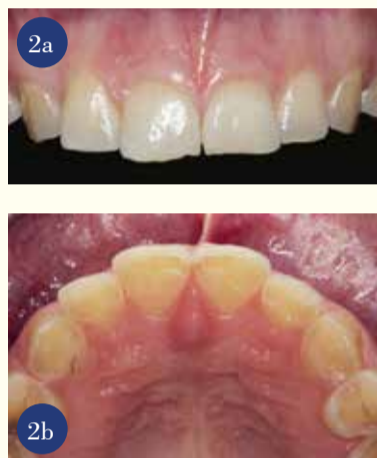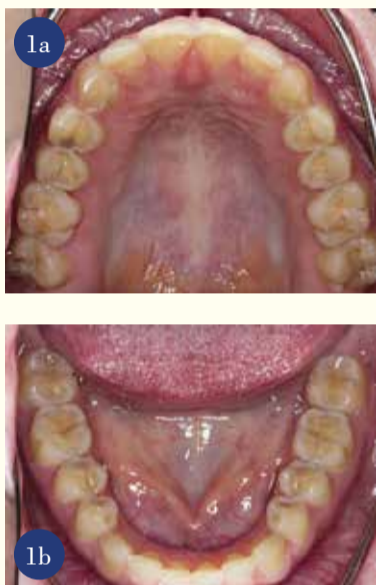Godine 1990. “Westerburger Kontakte”, privatni postdiplomski institut za stomatološku edukaciju, ponudio je prvi tečaj o izradi keramičkih krunica, inleja i ljusaka. Danas, kao i gotovo prije 30 godina, još uvijek se smatra prilično nevjerojatnim podvigom da se keramika može koristiti na isti način kao i zlatne legure. Istraživanje koje su proveli A. Krummel, A. Garling, M. Sasse i M. Kern sa Sveučilišta Christian Albrecht u Kielu pokazali su da okluzalne ljuske u stražnjoj regiji minimalne debljine od 0,3 do 0,6 mm nude vrlo perspektivno terapijsko rješenje. U našoj ordinaciji stražnje zube restauriramo okluzalnim ljuskama ili djelomičnim krunicama. Ovi nadomjesci izrađuju se u debljini od 0,5 do 7,0 mm od monolitne keramike IPS Empress ili LS2 i cementiraju adhezivnom tehnikom. Na prednjim zubima koristimo adhezivno cementirane monolitne 360° ljuske, djelomične krunice ili ljuske dimenzija 0,3 do 0,5 mm. Za razliku od zlata koje se lako deformira i metal-keramike koja je podložna lomovima, većina monolitnih keramičkih materijala gotovo je neuništiva. Stoga ovi materijali zadovoljavaju iznimno visoke standarde u pogledu statičke i dinamičke okluzije.

Dijagnoza i planiranje terapije

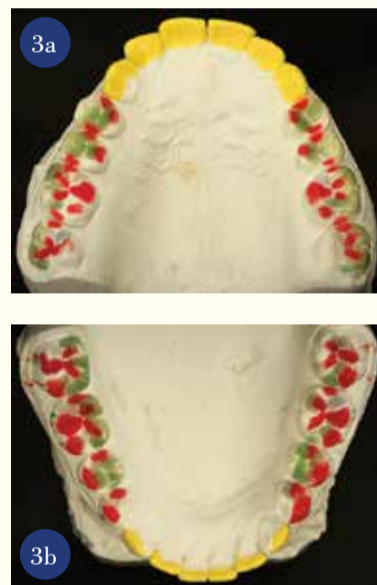Kao posljedica parafunkcijskih navika i biokorozije na prednjim zubima 23-godišnje pacijentice postojali su jasni znakovi atricije. Na gornjim zubima palatinalno je caklina bila potpuno istrošena (slike 1. i 2.). Gotovo da nije ostalo cakline okluzalno na stražnjim zubima.

Funkcijska analiza, dijagnostičko navoštavanje i planiranje preparacije

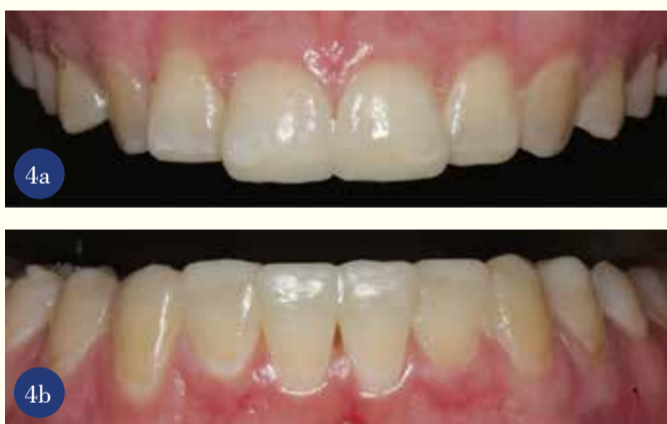Model gornje čeljusti montiran je u artikulatorku. Model donje čeljusti pridružen je s pomoću međučeljusnog registrata. Registrirani su pokreti donje čeljusti kako bi se programirao artikulatorku. Na udvostručnim modelima



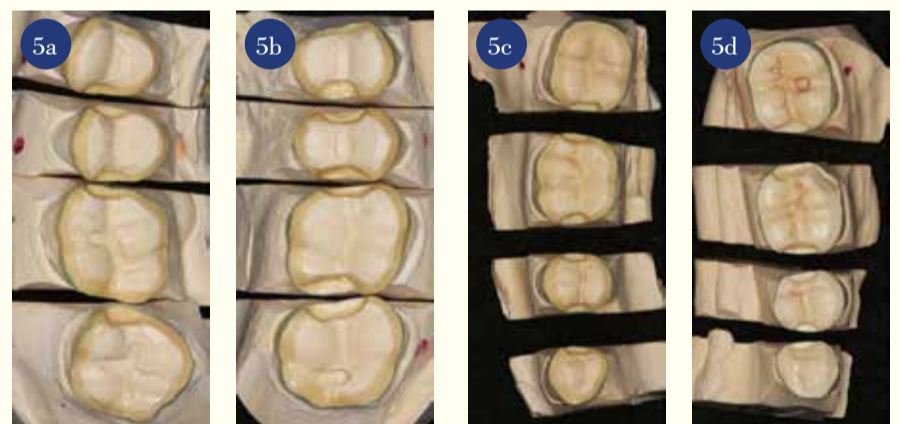
Slike 1. i 2. Početna situacija – skraćeni zubi i gubitak cakline palatinalno



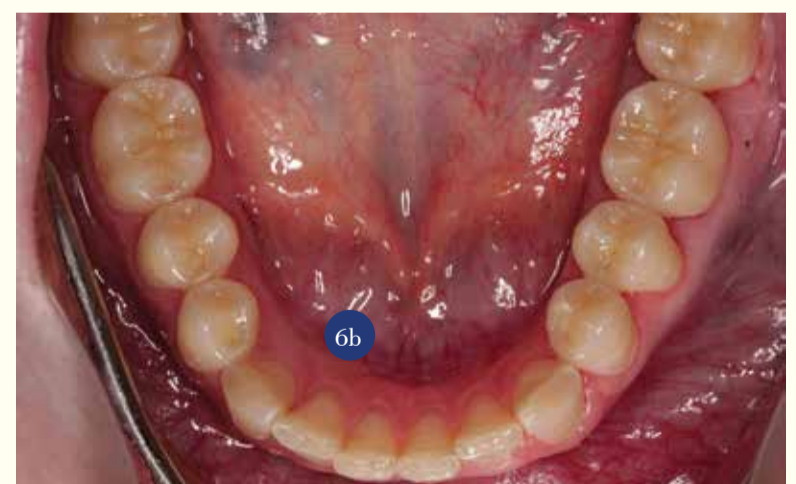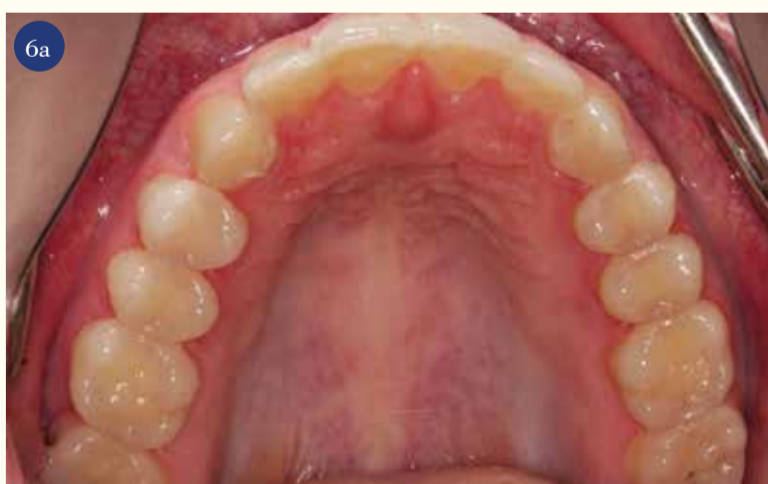Slika 3. Dijagnostičko navoštavanje



Slika 4. Mock up od kompozita za privremene nadomjeske



Slika 5. Modeli prepariranih stražnjih zubi



Slika 6. Gornji i donji prednji zubi: produženi kompozitom; gornji stražnji zubi s privremenim nadomjescima; donji stražnji zubi s trajnim djelomičnim krunicama (karakteriziranim)

provedeno je dijagnostičko navoštavanje (slika 3.). Cilj je bio podići vertikalnu dimenziju okluzije na razinu potrebnu za restauraciju prednjih zubi (“logičan” oblik zubi).

Dužina prednjih zubi definirana je s pomoću mock upa koji je korišten za provjeru fonetskih, funkcijskih i estetskih parametara. Što se tiče bočnih kretanja naš je cilj bio postići trenutnu

diskluziju stražnjih zubi. Sve interferirajuće kvržice su relocirane. Kao vodič za odgovarajuću funkcionalnu preparaciju, dentalni tehničar označio je izvorni položaj radnih kvržica (crvene linije) i potpornih kvržica (zeleno linije) na bukalnim ploham zubi.

Oznake su napravljene na gingivi modela kako bi se naznačio novi položaj kvržica i razmaci. Model dijagno-

stičkog navoštavanja udvostručen je termooblikovanom folijom. Kompozitna smola za privremene nadomjeske ulivena je u tako dobiveni kalup koji je postavljen preko zubi. Nakon stvrdnjavanja materijala kalup je uklonjen. Zajedno s pacijentom tada smo mogli procijeniti planirane promjene u smislu fonetike, funkcije i estetike (slika 4.) prije preparacije zubi.

1. faza liječenja: privremena opskrba gornjih stražnjih zubi i trajna opskrba donjih stražnjih zubi

Preparirani su stražnji zubi u gornjoj i donjoj čeljusti, a modeli su montirani u artikulatorku (slika 5.) na bazi prijenosa obraznim lukom i u centričnoj relaciji.

Incizalni pin podešen je u skladu s planiranom vertikalnom dimenzijom. Donji stražnji zubi navoštani su uz pomoć okluzalne ploče. U nastavku su voštane krunice uložene i reproducirane u keramici. Krunice su pričvršćene adhezivnom tehnikom cementiranja (samojetkajuća tehnika, Adhese® Universal, Variolink® i Monobond® Etch & Prime).

Izradili smo privremene nadomjeske od kompozitne smole na gornjim stražnjim zubima. Nepreparirani prednji zubi privremeno su opskrbljeni adhezivno cementiranim kompozitnim mock upom (slika 6.).

Gornji zubni luk lagano je proširen prema bukalno i prednji su zubi produženi. Restauracije su odražavale vertikalnu dimenziju i položaj kvržica koji su određeni s pomoću mock upa. Male prilagodbe provedene su na gornjem privremenom nadomjesku splintiranjem.

2. faza liječenja: trajni gornji i donji prednji nadomjesci

Preparacija i izrada privremenih restauracija

Gornji i donji prednji zubi preparirani su u skladu s minimalno invazivnim principima (slike 7. i 8.).

Prvi korak: Dijamantno svrdlo upotrijebljeno je za označavanje dubine do koje je bilo potrebno ukloniti incizalni rub kroz adhezivno pričvršćeni mock up (općenito 1,0 do 1,5 mm).

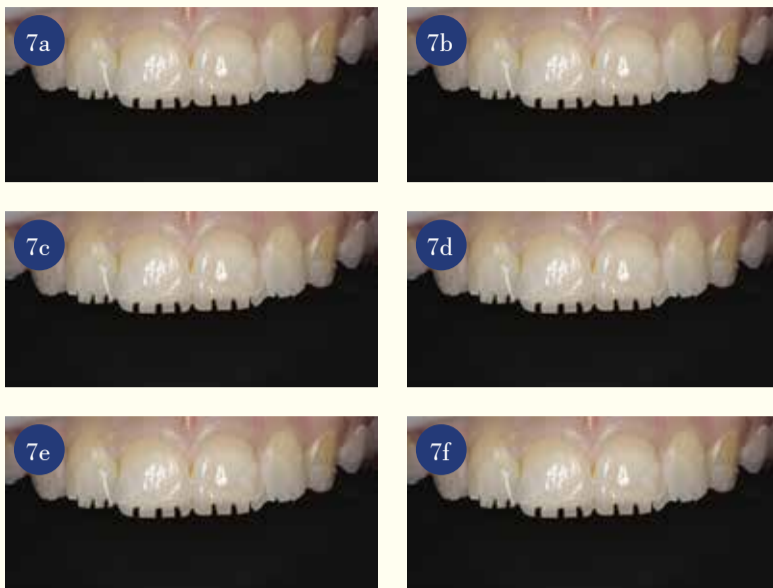
Drugi korak: Za urezivanje vodoravnih oznaka dubine od 0,5 mm na vestibularnoj površini korišteno je posebno svrdlo kroz mock up. Žljebovi su bili naglašeni vodootpornim flomasterom.

Treći korak: Incizalni bridovi su uklonjeni. U tu svrhu dijamantno svrdlo nagnuto je prema palatinalno pod kutom od oko 30°.

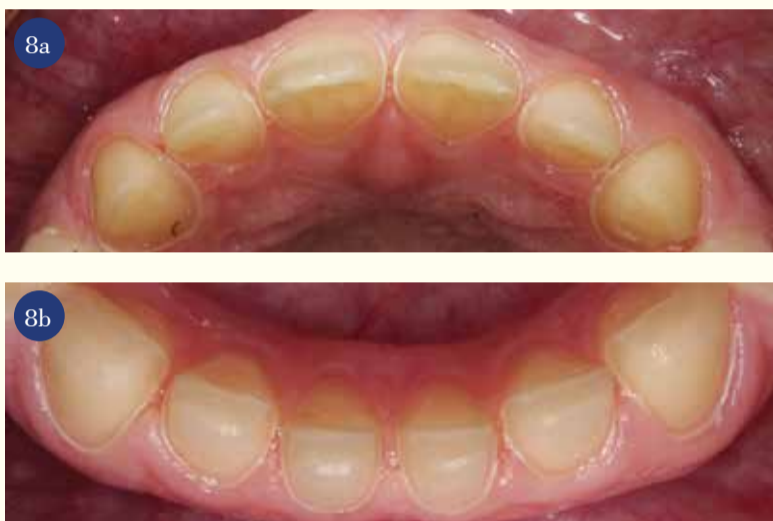Četvrti korak: Aproksimalni dijelovi zuba uklonjeni su dijamantnim svrdlom (0,3 mm).

Peti korak: mock up je uklonjen i labijalna caklina je izbrušena sve dok markacije više nisu bile vidljive. Cervikalna područja zubi preparirana su uz gingivni rub. Dubina palatinalne preparacije bila je između 0,3 i 0,5 mm. U područjima gdje se gubitak cakline na palatinalnoj plohi širio izvan tuberkula, zube smo preparirali za ljusku od 360°. To je učinjeno kako bi se spriječili lomovi u palatinalnom dijelu.

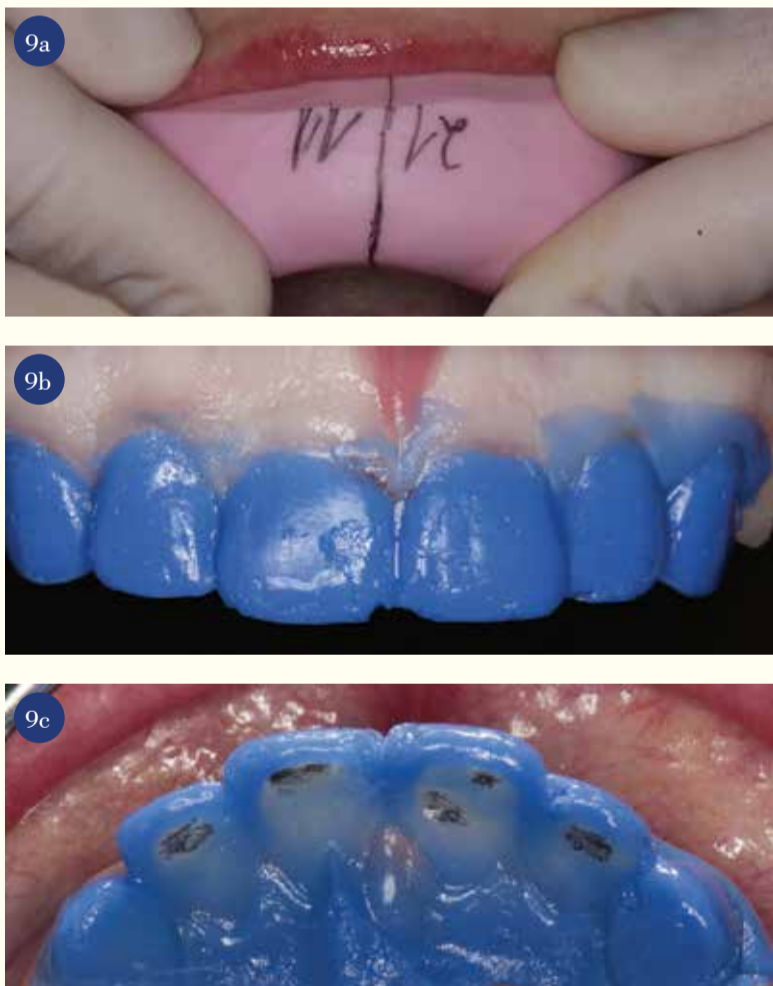Šesti korak: Prije završnog oblikovanja rubova postavili smo retrakcijski konac #000. Zubi su preparirani crvenim kolječnikom pri smanjenoj brzini (40 000 okr/min) do razine retrahirane



Slika 7. Individualna minimalno invazivna preparacija gornjih prednjih zubi



Slika 8. Gotova preparacija gornjih i donjih prednjih zubi (parcijalna preparacija)



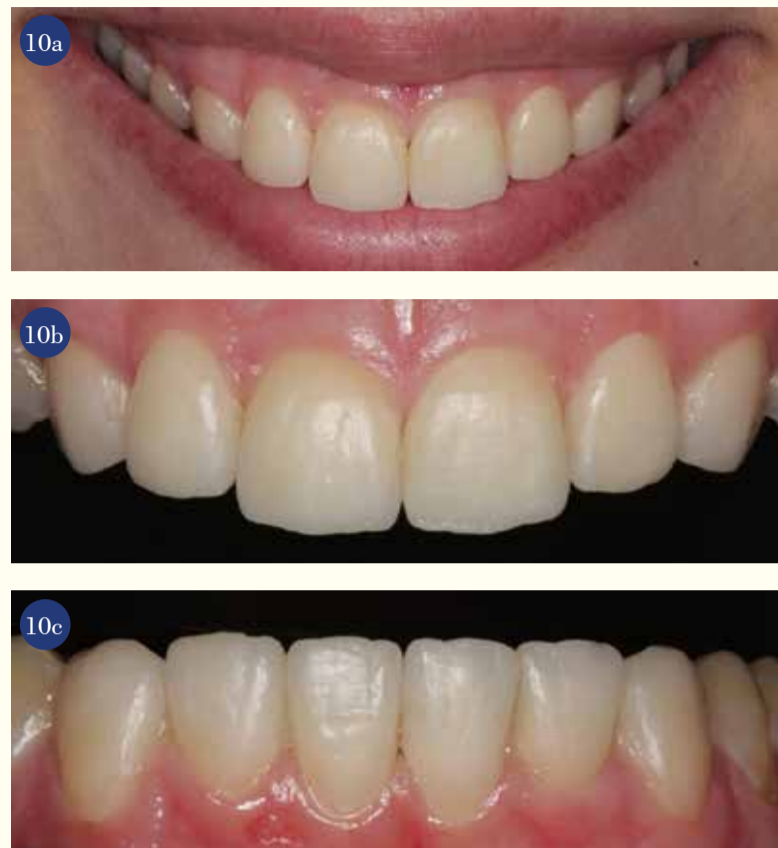Slika 9. Provjera izbrušenih zubi s pomoću hidrokoloida

gingive. Ovaj korak preparacije može se obaviti uz zračno hlađenje.

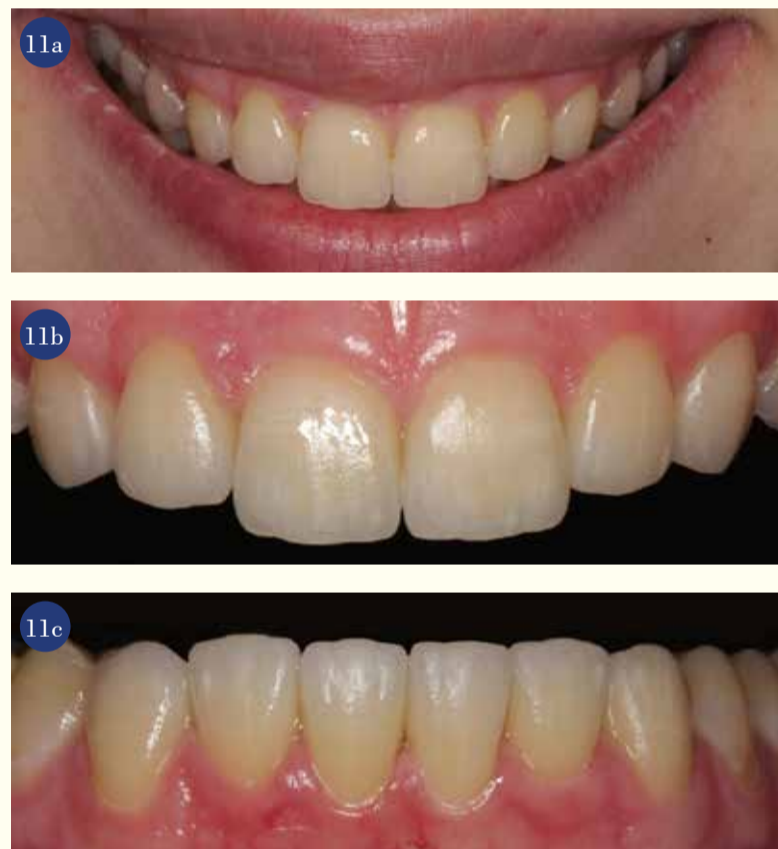Silikonska matrica koja je proizvedena na temelju modela dijagnostičkog navoštavanja napunjena je hidrokoloidom. Alternativno se može koristiti termooblikovana folija za izradu kalupa koji se mogao napuniti silikonskim otisnim materijalom. To nam je omo-

gućilo da provjerimo jesmo li uklonili dovoljno zubnog tkiva (slika 9.). Ako je hidrokoloid manje debljine od 0,3 mm označava se zubno tkivo koje je potrebno dodatno reducirati.

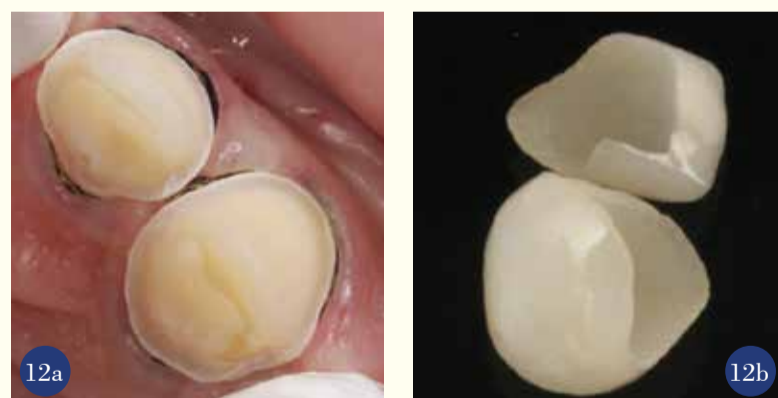
Nakon ovog koraka izrađuje se model od brzovezujuće sadre (Whip Mix Snap-Stone) kako bi se mogla provjeriti preparacija. Silikonska matrica



Slika 10. Provjera fonetike, funkcije i estetike



Slika 11. Proba restauracija nakon pečenja boja



Slika 12. Adhezivno cementiranje gornjih prednjih nadomjestaka

(dijagnostičko navoštavanje) dana je specijaliziranom dentalnom asistentu koji je izradio indirektnu privremenu restauraciju.

Preparacija donjih prednjih zubi i izrada modela

Donji prednji zubi su preparirani i provjereni na isti način kao i gornji

prednji zubi. Dubina preparacije nije smjela biti veća od 0,3 mm. Prije uzimanja otiska postavljen je retrakcijski konac #0 (natopljen u ViscoStat Clear, Ultradent) preko konca #000. Konac je uklonjen malo prije nego što je apliciran materijal za otiske. Retrakcijski konac #000 čuva sulkus otvorenim i suhim tijekom postupka otiskivanja.

Uzeli smo jedan sveobuhvatan oti-

sak i dva parcijalna otiska za rekonstrukciju pojedinih zubi. Artikulator je programiran sa svim potrebnim podacima o kretanjama donje čeljusti.

Dijagnostičko navoštavanje za analizu fonetike, funkcije i estetike

Dentalni tehničar navoštao je prednje zube s pomoću estetskog voska. Na taj način dentalni tehničar, terapeut i pacijent zajednički analiziraju fonetska, funkcijska i estetska svojstva restauracije (slika 10.). Prilagodbe su provedene uz pristanak pacijenta. Nakon toga voštani objekt je uloženi i zatim su prešani keramički nadomjesci.

Određivanje boje zubi i izrada krunica

Konačni izgled vrlo tankih ljušaka i krunica znatno ovisi o boji preostale zubne strukture. Stoga je određena boja svakog pojedinog prepariranog zuba. Nadalje, dentalni tehničar izradio je pojedinačne bataljke odgovarajuće boje u dentalnom laboratoriju (IPS Natural Die Material).

Prije probe krunice su karakterizirane. Fonetska, funkcionalna i estetska svojstva zubi provjeravaju se i dokumentiraju s pomoću fotografija snimljenih pametnim telefonom. Nakon nužnih prilagodbi restauracije su glazirane. Gotovi nadomjesci (360° ljuške/djelomične krunice) bile su debele između 0,3 i 0,5 mm (slika 11.).

Adhezivno cementiranje

Ako je moguće treba koristiti koferdam za osiguravanje suhog radnog polja za tehniku adhezivnog cementiranja. Alternativno, retrakcijski konac #00 treba staviti u sulkus prije postupka cementiranja kako bi se rub preparacije učinio dostupnim (slika 12.). U prikazanom slučaju susjedni zubi izolirani su teflonskom vrpcom. Krunice se obično cementiraju u parovima. U ovom slučaju nakon jetkanja 37%-tnom ortofosfornom kiselinom prikazana je čitava preparacija koja se nalazila u caklini. Dentin je bio vidljiv na pojedinim područjima gdje je bio izložen zbog parafunkcijskih navika pacijenta.

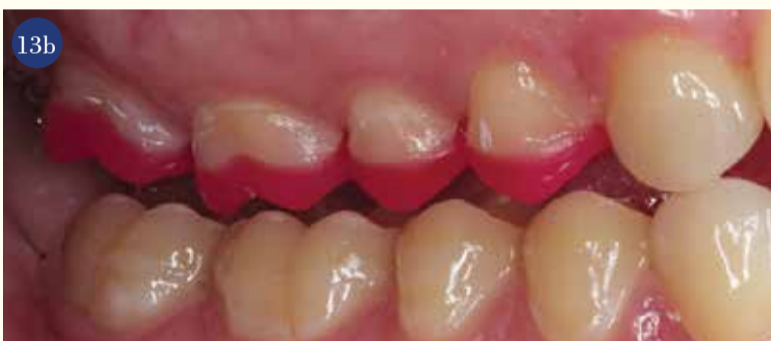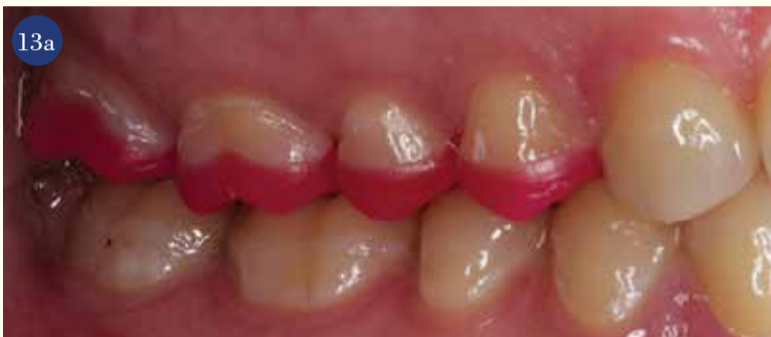Gornji i donji prednji zubi, kao i donji stražnji zubi trajno su opskrbljeni. Nekoliko manjih prilagodbi bilo je potrebno na okluzalnim površinama privremene gornje restauracije.

3. faza liječenja: trajni gornji stražnji nadomjestak

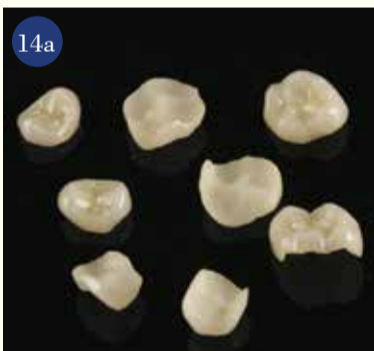
Uklonili smo indirektne restauracije u gornjem stražnjem segmentu i uzeli otiske obiju čeljusti. Centrični registrat uzet je s pomoću termoplastičnih štapića (GC Bite Compound, GC). Model

IPS e.max Press – zašto je zlatni standard?

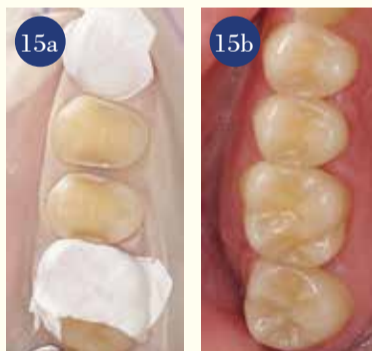- biokompatibilan
- biomimetički
- minimalno invazivan
- izuzetno čvrst
- dugovječan; nakon 25 godina jedva da ima neuspjeha
- jednostavna pretvorba voska u keramičke krunice
- jednostavan za korištenje
- jednostavno se boji
- visoka preciznost dosjeda
- kontrolirana funkcija, također kod bruksera
- prihvatljivi troškovi: glazirane monolitne krunice
- jedan materijal za gotovo svaku indikaciju



Slika 13. Provjera statičke i dinamičke okluzije s pomoću ReFu voska



Slika 14. Prešane keramičke restauracije prije cementiranja



Slika 14. Keramičke parcijalne krunice cementirane adhezivnom tehnikom

gornje čeljusti montiran je u artikulator na temelju obraznog luka. S pomoću centričnih registrata model donje čeljusti pridružen je gornjemu.

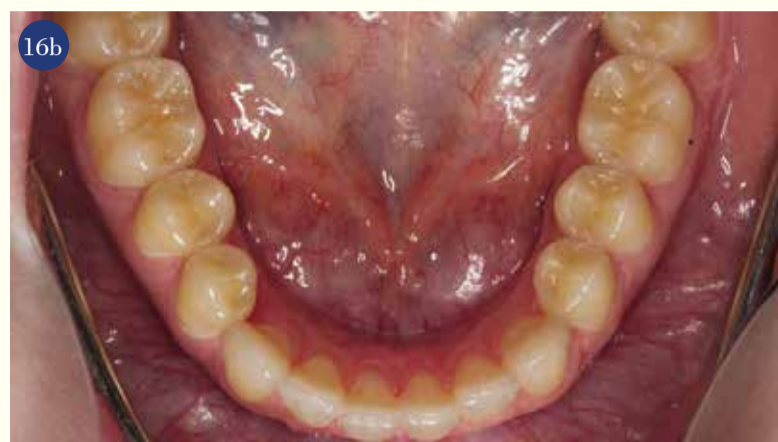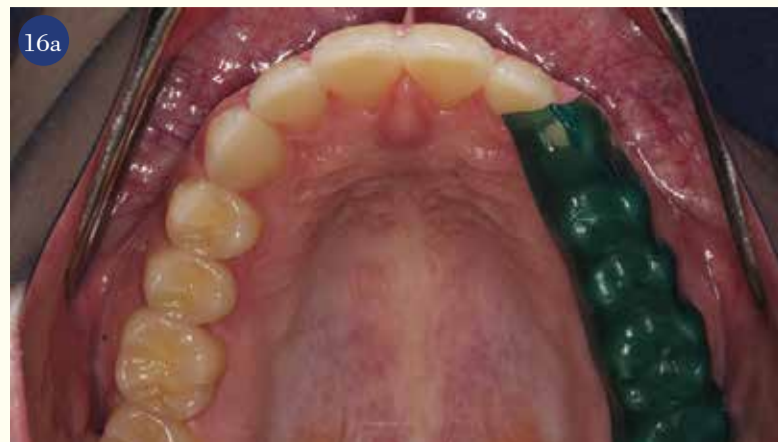Aplikacija ReFu voska

Izradili smo gornje parcijalne krunice s pomoću ReFu voska (Referentni funkcijski vosak, Keydent). U početku je taj vosak bio jako tvrd. Stoga smo bili u mogućnosti provjeriti kontaktne točke nakon postavljanja krunica uz pomoć Shimstock folije. U oralnom okruženju vosak je postao mekši. Zamolili smo našeg pacijenta da učini određene pokrete od kojih su neki simulirali parafunkcije (slika 13.). Ako je neka kvržica interferirala, to se pokazalo na žvačnoj površini i mogle su se provesti potrebne prilagodbe. Nakon toga voštani objekti su uloženi i mo-

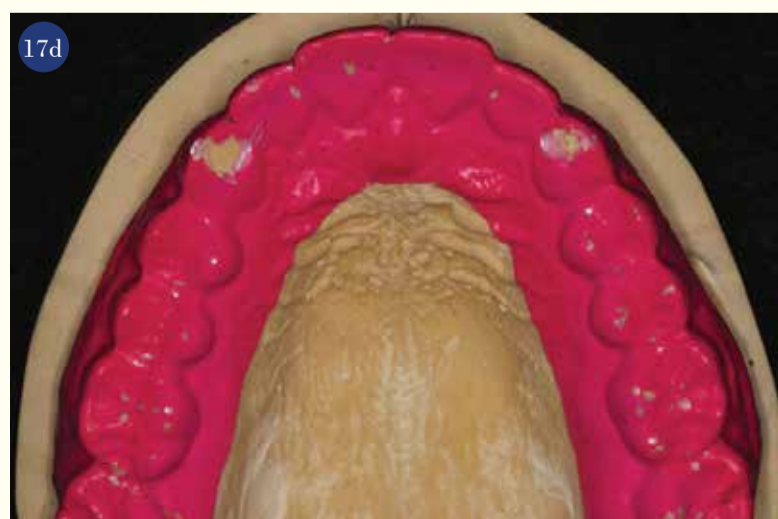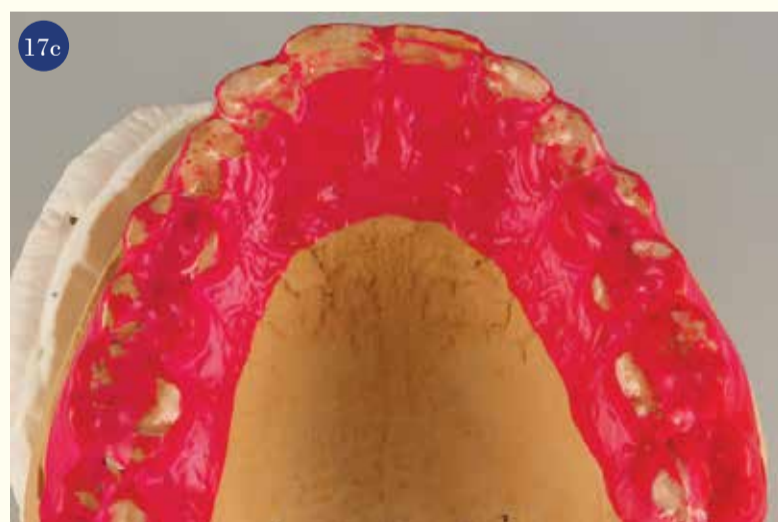
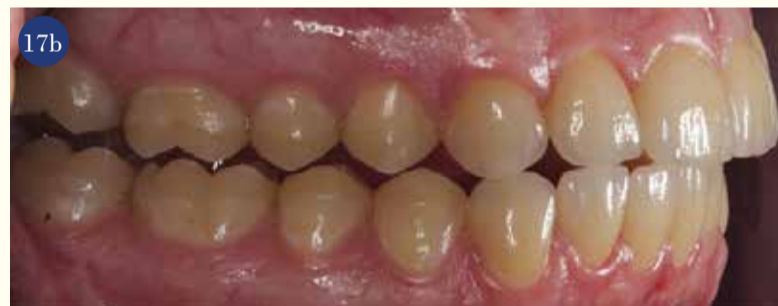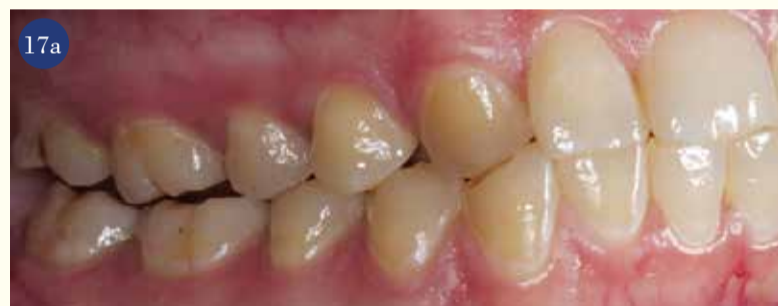nolitne djelomične krunice izrađene su od litijeva disilikata (IPS e.max Press) tehnikom prešanja. Nadomjesci su karakterizirani i glazirani (slika 14.). Nisu bile potrebne prilagodbe nakon adhezivnog cementiranja restauracija. Debljina stražnjih parcijalnih krunica u prosjeku je iznosila oko 0,5 mm.

Adhezivno cementiranje

Postavljen je koferdam, a susjedni zubi zaštićeni su teflonskom trakom. Zatim su cementirane stražnje djelomične krunice u parovima na prepariranim gornjim zubima primjenom adhezivne tehnike (slika 15.). Nakon cementiranja provjerili smo dinamičku okluziju uz pomoć okluzijskog indikatorskog voska (Kerr) (slika 16.). Vosak nije pokazao prerane okluzijske kontakte.



Slika 16. Provjera dinamičke okluzije indikatorskim voskom



Slika 17. Brux Checker folija (lijevo početna situacija; desno: nakon restaurativne terapije)

Brux Checker folija

Pacijent je dobio Brux Checker foliju i upućen je da je koristi dvije noći (Sl. 17). To nam je omogućilo da budemo sigurni da su restauracije bile bez interferencija tijekom spavanja. U većini slučajeva nema potrebe za naknadnim ubrušavanjem.

Sažetak

Minimalno invazivne restauracije debljine 0,3 do 0,6 mm cementirane adhezivno pokazale su se pouzdanom opcijom liječenja u našoj praksi. Opisanoj metodi primjenjujemo od 1993. Osobito za mlade pacijente s gubitkom cakline nema dugovječnije i manje invazivne metode liječenja.

Napomena

Ivoclar Vivadent ne preporučuje korištenje keramika IPS e.max Press i IPS e.max CAD kod pacijenata s bruskizmom. Međutim, naše je iskustvo pokazalo da ako se ispravno razmotre svi funkcijski i parafunkcijski aspekti, neće biti nikakvih komplikacija ni kod bruksera.

Koliko su dugovječne restauracije od keramika IPS e.max Press i IPS e.max CAD?

U istraživanju K. A. Malamenta, IPS e.max® CAD/Press pokazao je najbolje rezultate od svih testiranih staklokeramika s postotkom preživljavanja od 99,75% tijekom razdoblja od više od deset godina.

U istraživanje je uključeno 6000 potpuno keramičkih nadomjestaka izrađenih od 1983. Ocjenjivane su četiri različite vrste keramike:

- Dicor/Dentsply Sirona (n = 1504)
- In-Ceram/Vita (n = 330)
- IPS Empress (n = 2133)
- IPS e.max Press ili CAD (n = 2364)

Zapisi za Dicor čuvani su od 1983., za In-Ceram od 1990., za IPS Empress® od 1992., a za IPS e.max od 2005.

Nadmašena očekivanja

Unatoč najkraćem razdoblju praćenja od nešto više od deset godina (128 mjeseci), litij-disilikatne restauracije izrađene od keramike IPS e.max Press i IPS e.max CAD pokazale su najveću stopu preživljavanja od 99,75% u ovom velikom istraživanju. Prema K. A. Malamentu materijali su ispunili i čak nadmašili sve kliničke zahtjeve.

Izvor: IPS e.max, Scientific Report, Vol. 03/2001-2017

Klinički podaci potvrđuju uspjeh

Klinički rezultati keramike IPS e.max znanstveno se nadgledaju od lansiranja proizvoda. Rezultati istraživanja istaknutih stručnjaka iz cijelog svijeta dali su svoj doprinos sastavljanju izvrsne baze podataka. Prosječna stopa preživljavanja i za litijev disilikat i za cironijev oksid iznosi 96%. IPS e.max Scientific Report sadrži sažetak svih dostupnih rezultata in vivo i in vitro istraživanja. ■



Dr. Diether Reusch



Jan Strüder,
dr. med. dent.

Ordinacija dentalne medicine
Neustrasse 30
56457 Westerburg
Njemačka



Paul Gerd Lenze,
majstor dent. teh.



Sascha Fasel,
dent. teh.

Dentalni laboratorij Synthese
56457 Westerburg
Njemačka

AD

Bluephase® G4

Lampa za polimerizaciju

Polyvision
UNUTRA

Sa inteligentnim asistentom za polimerizaciju

Vaš osobni asistent za polimerizaciju pokazuje pokrete tijekom polimerizacijskog procesa i pomaže postizanje pouzdanih rezultata polimerizacije.

Učinkovita
estetika



Izoliraj



Bondiraj



Restauriraj



Prosvijetli

www.ivoclarvivadent.com

Ivoclar Vivadent GmbH
Tech Gate Vienna | Donau-City-Strasse 1 | A-1220 Vienna | Tel. +43 1 263 191 10 | Fax +43 1 263 191 111

ivoclar
vivadent
passion vision innovation