

T3 IMPLANT **BIOMET 3i**

PERIMPLANTITE

La patologia dell'osteointegrazione

Richiedi subito una copia aggiornata della brochure "Perimplantite, la patologia dell'osteointegrazione".

info@biomax.it
T. 0444 913410





Impianto T3 ZONA CORONALE

Rugosità di superficie:
Valore Medio Complessivo Sa 0,3 µm

"L'unica superficie contro il rischio perimplantite con validazione scientifica supportata da uno studio multicentrico e randomizzato con pubblicazione a 5 anni ed osservazione a 7 anni."

RICHARD LAZZARA
Journal of Periodontology, Aprile 2010, pagg. 493-501.

www.biomax.it

| | |
|---|----|
| ATTUALITÀ | |
| Consensus Conference europea | 2 |
| Ultime scoperte in campo implantologico | 2 |
| RICERCA & CLINICA | |
| Modificazioni della flora microbica orale dopo attuazione di un piano di trattamento implanto-protesico | 6 |
| PRATICA & CLINICA | |
| Ponti avvitati su impianti e tecnologia CAD/CAM | 12 |
| L'OPINIONE | |
| C'era una volta un dentista | 16 |
| SPECIALE REGENERATION | |
| Tecniche rigenerative della Guided Bone Regeneration (GBR) | 29 |
| MEETING & CONGRESSI | |
| I prossimi appuntamenti | 31 |

ESACROM
electronics and medical devices

The daily ultrasonic
Ultim'ora
Imola 2016

I nuovi prodotti ESACROM

T-black

La svolta nella chirurgia dei tessuti duri



- Miglior efficienza di taglio
- Minor riscaldamento tessuti
- Minor effetto abrasivo
- Antiriflesso

Sinus Lift
Nuovo inserto speciale



diamantato

Scollamento & Rimodellamento



Spessore 0,3 mm



UdA
Dipartimento di Scienze Orali, Nano e Biotecnologiche
Esacrom Ricerca & Sviluppo


"Studi di comparazione degli inserti T-Black hanno riscontrato una riduzione del surriscaldamento dei tessuti ed una notevole resistenza all'usura ed alla corrosione".
Prof. A. Scarano, Dipartimento di Scienze Orali, Nano e Biotecnologiche Università "G.D'Annunzio" Chieti.

ESACROM Srl
Via Zambrini 6/a - Imola (BO) Italy - www.esacrom.com - Tel. +39 0542 643527

Fifth International Osteology Symposium

Attira migliaia di partecipanti nel Principato di Monaco

Principato di Monaco - L'International Osteology Symposium, organizzato tradizionalmente ogni tre anni nel Principato di Monaco, è l'incontro scientifico fondamentale per i professionisti odontoiatrici che si occupano di terapie rigenerative. L'evento del 2016 ha attirato molti iscritti in Costa Azzurra. Il Simposio è stato arricchito da una presentazione degli ultimi prodotti e da diversi altri eventi come conferenze, workshop partecipativi e corsi sui principali argomenti che i medici affrontano nella loro quotidiana pratica clinica. Il quinto Simposio si è tenuto dal 21 al 23 aprile al Grimaldi Forum conference and exhibition centre, sul pittoresco lungomare di Monte Carlo.



> pagina 3

Il paziente scoagulato

e cardiopatico in odontoiatria

Il dott. Maurizio Azzini, cardiologo e dirigente medico presso l'ospedale Fatebenefratelli di Milano, è intervenuto con una relazione intitolata proprio "Il paziente scoagulato e cardiopatico in odontoiatria" al XX Congresso COI-AIOG a Bologna lo scorso 8 aprile. Nel corso della

sua attività di consulenza per gli odontoiatri che devono intervenire chirurgicamente, e non solo, con pazienti di questo tipo, il dott. Azzini ha sviluppato alcune importanti riflessioni.

> pagina 4

Clinical and histological evaluation of a flapless socket preservation procedure



A prospective single cohort study

V. Borgia, F. Alfonsi, P. Tonelli, L. Bertelli, S. Marchionni, G. Iezzi, U. Covani, A. Barone

L'articolo è stato pubblicato su *Journal of Oral Science & Rehabilitation* No. 1, 2016

ARTICOLO IN LINGUA ORIGINALE

Introduction

The treatment of extraction sockets is a daily challenge in clinical practice. Several changes to the bone dimensions occur after tooth extraction, since the alveolar bone is a tooth-dependent tissue¹. Bone modeling and remodeling are unavoidable during healing of an extraction socket²⁻⁴. A number of studies have pointed out that most of the resorption occurred during the first three months, although dimensional changes have been observed up to one year after a tooth extraction⁵⁻⁷.

The changes to the alveolar ridge after tooth extraction showed the greatest amount of bone loss in the horizontal dimension and a concomitant loss of vertical ridge height, which has been reported to be more evident at the buccal level^{8,9}. The morphological changes at the extraction sites resulted in narrow and short edentulous alveolar ridges; moreover, the alveolar crest margin tended to shift lingually/palatally according to a specific pattern.

> pagina 26

EXACONE®

L'IMPIANTO SENZA VITE DI CONNESSIONE

una proposta implantologica a **360°**

affidabilità

SUPPORTI INFORMATIVI

versatilità

SOLUZIONI DIGITALI

innovazione

facilità di utilizzo

MASSIMI STANDARD QUALITATIVI



CONSULENZA CLINICA E TECNICA

assistenza

convenienza

PRODOTTI PER RIGENERAZIONE TISSUTALE

CENTRO RICERCA E SVILUPPO

attività corsistica

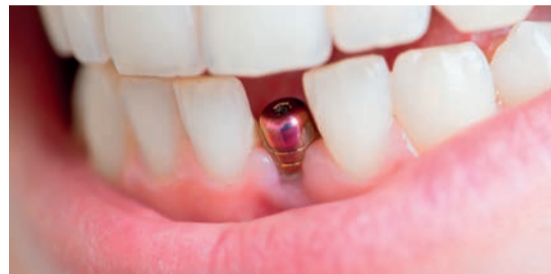LEONE S.p.A. Via P. a Quaracchi 48 - 50019 Sesto Fiorentino - FIRENZE
tel. 055.30441 - fax 055.374808 - email: iso@leone.it - www.leone.it

Leone
ORTODONZIA e IMPLANTOLOGIA

PF1602-IT

Consensus Conference europea di aggiornamento sugli impianti dentali

Bonn (Germania) – L'European Association of Dental Implantologists (BDIZ EDI) ha emanato un nuovo documento che fornisce un aggiornamento sugli impianti corti, angolati e con diametro ridotto, con Linee guida che sostituiscono quelle del 2011, che offrono raccomandazioni e segnalano vantaggi e limiti d'uso di questi tipi di impianti. Sulla base di un lavoro svolto dall'Università di Colonia, è stato prodotto un documento condiviso al termine dell'11a European Consensus Conference (EuCC), riunione annuale svolta sotto gli auspici del BDIZ EDI. Si tratta di un gruppo di esperti composto da professionisti e accademici che mira alla condivisione su argomenti di implantologia dentale e nella stesura delle relative Linee guida.



Nel corso dei prossimi anni si prevede il raddoppio del numero di impianti posizionati in tutto il mondo (Foto: ©Anna Moskvina/Shutterstock).

Per quanto riguarda la classificazione degli impianti corti, angolati e di diametro ridotto, l'EuCC ha convenuto sulle seguenti indicazioni: gli impianti sono solitamente indicati come brevi se le loro misure di lunghezza infraossea sono inferiori o uguali

a 8 mm e con diametri di 3,75 mm o più. Gli impianti ultracorti sono considerati quelli con lunghezza inferiore ai 6 mm. Di misura ridotta possono essere definiti quelli con diametro intraosseo inferiore a 3,5 mm per inserimento in siti con minor larghezza creale dell'osso alveolare. Gli impianti con diametro inferiore a 2,7 mm sono indicati come "mini". Secondo l'EuCC questi ultimi, presentando un maggior rischio di fallimento, dovrebbero essere evitati.

Secondo le raccomandazioni dell'EuCC, l'utilizzo di impianti corti, angolati o di diametro ridotto in siti con volume osseo limitato possono costituire un'affidabile opzione terapeutica, considerando i rischi associati all'uso di impianti di dimensioni standard collegati a procedure d'incremento osseo. Nell'utilizzo di impianti corti e ultracorti, tuttavia, gli esperti sottolineano che sia il chirurgo implantologo sia il dentista devono avere una formazione adeguata. Dice Christian Berger, presidente della BDIZ EDI: «È un errore pensare che gli impianti brevi, angolati o di diametro ridotto possano essere utilizzati per risolvere carenze tecnico-chirurgiche. Non sono stati infatti concepiti per operatori che non abbiano bene appreso il rialzo del seno esterno e i meccanismi di incremento osseo».

Una versione a stampa del documento è disponibile su richiesta a 2,50 € (IVA inclusa, più spese di spedizione). Le Linee guida saranno anch'esse pubblicate nel primo numero del 2016 di *EDI Journal*, testata istituzionale del BDIZ EDI, messa gratuitamente a disposizione dei membri.

Dental Tribune International

Ultime scoperte in campo implantologico

In evidenza all'ICOI World Congress di Barcellona

Barcellona (Spagna) – A fine marzo, l'ICOI (International Congress of Oral Implantologists) ha tenuto il suo 33° Congresso mondiale presso il Centro Congressi Internazionale di Barcellona. All'evento hanno partecipato in complesso più di 1.000 professionisti del settore, tecnici di laboratorio, studenti di odontoiatria e rappresentanti del settore dentale di tutto il mondo. Dopo una serie di corsi pregressuali di successo presentati dagli sponsor della manifestazione, tra cui Sunstar Guidor e BioHorizons, il programma scientifico ha preso il via nello stesso pomeriggio del 31 marzo. Più di 20 relatori di livello internazio-

nale hanno messo al corrente i partecipanti sulle ultime scoperte riguardanti la riabilitazione odontoiatrica, i progressi diagnostici e lo sviluppo del sito implantare, gli innesti ossei, il trattamento del ridotto volume osseo, così come aspetti importanti del carico immediato, l'eccellenza estetica e la perimplantite. Le presentazioni si sono incentrate principalmente sull'osso, sul collagene e sulla natura, tre pilastri che assicurano una base stabile agli impianti dentali per un successo a lungo termine.

Fondata nel 1972, ICOI è un'organizzazione senza scopo di lucro mirante alla formazione sull'implantologia

dentale. È il più grande provider al mondo di formazione continua sull'implantologia dentale e anche provider ADA CERP riconosciuto per la formazione del team odontoiatrico. I professionisti che hanno partecipato al programma scientifico di Barcellona hanno diritto a 21 crediti

ECM. Con un'adesione di oltre 13.000 membri in tutto il mondo, ICOI è la più grande organizzazione di implantologia dentale. Il prossimo anno, il Congresso mondiale si terrà dal 17 al 19 agosto a Vancouver, in Canada. L'organizzazione ha anche annunciato le



Il Congresso Mondiale ICOI di quest'anno si è tenuto a Barcellona, in Spagna. Hanno partecipato circa 1.000 persone (Foto: ©Dental Tribune).

date del suo World Congress 2018: dal 27 al 29 settembre a Las Vegas, negli Stati Uniti.

Ulteriori informazioni sugli incontri passati e futuri su: www.icaio.org.

Dental Tribune International





99,2%

Il successo della superficie **Synthebra** contro la perimplantite è un dato* di fatto

*Studio retrospettivo multicentrico a 5 anni su oltre 800 impianti way con superficie al laser Synthebra.

Visita il sito www.geass.it per approfondimenti

Geass srl
Pozzuolo del Friuli (UD)

[f](#) [G+](#) [in](#) [v](#)

IMPLANT TRIBUNE
The World's Newspaper of Implantology - Italian Edition

GROUP EDITOR - Daniel Zimmermann
[newsroom@dental-tribune.com] +44 161 223 1830
CLINICAL EDITOR - Magda Wojtkiewicz
ONLINE EDITOR/SOCIAL MEDIA MANAGER - Claudia Duschek
EDITORIAL ASSISTANTS - Kristin Hübner
COPY EDITORS - Sabrina Raaff; Hans Motschmann

PUBLISHER/PRESIDENT/CEO - Torsten Oemus
CHIEF FINANCIAL OFFICER - Dan Wunderlich
CHIEF TECHNOLOGY OFFICER - Serban Veres
BUSINESS DEVELOPMENT MANAGER
Claudia Salwiczek-Majonek
JR. MANAGER BUSINESS DEVELOPMENT - Sarah Schubert
PROJECT MANAGER ONLINE - Tom Carvalho
EVENT MANAGER - Lars Hoffmann
EDUCATION MANAGER - Christiane Ferret
INTERNATIONAL PR & PROJECT MANAGER - Marc Chalupsky
MARKETING & SALES SERVICES - Nicole Andra
EVENT SERVICES - Esther Wodarski
ACCOUNTING SERVICES
Karen Hamatschek; Anja Maywald; Manuela Hunger
MEDIA SALES MANAGERS - Matthias Diessner (Key Accounts); Melissa Brown (International); Antje Kahnt (International); Peter Witteczek (Asia Pacific); Weridiana Mageswki (Latin America); Maria Kaiser (North America); Hélène Carpentier (Europe); Barbora Solarova (Eastern Europe)
EXECUTIVE PRODUCER - Gernot Meyer
ADVERTISING DISPOSITION - Marius Mezger
INTERNATIONAL EDITORIAL BOARD
Dr Nasser Barghi, USA - Ceramics
Dr Karl Behr, Germany - Endodontics
Dr George Freedman, Canada - Aesthetics
Dr Howard Glazer, USA - Cariology
Prof Dr I. Krejci, Switzerland - Conservative Dentistry
Dr Edward Lynch, Ireland - Restorative
Dr Ziv Mazor, Israel - Implantology
Prof Dr Georg Meyer, Germany - Restorative
Prof Dr Rudolph Slavicek, Austria - Function
Dr Marius Steigmann, Germany - Implantology

©2016, Dental Tribune International GmbH.
All rights reserved.

Dental Tribune makes every effort to report clinical information and manufacturer's product news accurately, but cannot assume responsibility for the validity of product claims, or for typographical errors. The publishers also do not assume responsibility for product names or claims, or statements made by advertisers. Opinions expressed by authors are their own and may not reflect those of Dental Tribune International.

DENTAL TRIBUNE INTERNATIONAL
Holbeinstr. 29, 04229, Leipzig, Germany
Tel.: +49 341 48 474 302 | Fax: +49 341 48 474 173
info@dental-tribune.com | www.dental-tribune.com

DENTAL TRIBUNE ASIA PACIFIC LTD.
Room A, 20/F, Harward Commercial Building,
105-111 Thomson Road, Wanchai, Hong Kong
Tel.: +852 3113 6177 | Fax: +852 3113 6199

TRIBUNE AMERICA, LLC
116 West 23rd Street, Ste. 500, New York, N.Y. 10011, USA
Tel.: +1 212 244 7181 | Fax: +1 212 244 7185

IMPLANT TRIBUNE ITALIAN EDITION
Anno V Numero 2, Maggio 2016

DIRETTORE RESPONSABILE
Patrizia Gatto
[patrizia.gatto@tueorservizi.it]

DIREZIONE SCIENTIFICA
Enrico Gherlone, Tiziano Testori

COMITATO SCIENTIFICO
Alberto Barlattani, Andrea Bianchi, Roberto Cocchetto, Ugo Covani, Mauro Labanca, Carlo Maiorana, Gilberto Sammartino, Massimo Simion, Paolo Trisi, Leonardo Trombelli, Ferdinando Zaroni

CONTRIBUTI
F. Alfonsi, A. Barone, A. Baruffaldi, L. Bertelli, V. Borgia, A. Carmignani, R. Carmignani, G. Clampalini, U. Covani, F. Giudice, G. Iezzi, S. Marchionni, G.B. Menchini Fabris, C. Mortellaro, M. Mozzati, M.G. Nosotti, G. Nuzzolese, G. Picciocchi, M. Ricci, R. Rossi, P. Tonelli

REDAZIONE ITALIANA
Tueor Servizi Srl - redazione@tueorservizi.it
Ha collaborato: Rottermaier - Servizi Letterari (TO)

TRADUZIONI SCIENTIFICHE
Patrizia Bianucci

STAMPA
RDierichs Druck+Media GmbH
Frankfurter Str. 168, 34121 Kassel, Germany

COORDINAMENTO DIFFUSIONE EDITORIALE
ADDRESSVITT srl

PUBBLICITÀ - Tueor Servizi Srl
[alesia.murari@tueorservizi.it]

UFFICIO ABBONAMENTI
Tueor Servizi Srl
Via Domenico Guidobono, 13 - 10137 Torino
Tel.: 011 3110675 - 011 3097363
info@tueorservizi.it

Copia singola: euro 3,00

Iva assolta dall'editore ai sensi dell'art.74 lettera C DPR 633/72

DENTAL TRIBUNE EDIZIONE ITALIANA FA PARTE
DEL GRUPPO DENTAL TRIBUNE INTERNATIONAL
CHE PUBBLICA IN 25 LINGUE IN OLTRE 90 PAESI

È proibito qualunque tipo di utilizzo senza previa autorizzazione dell'Editore, soprattutto per quanto concerne duplicati, traduzioni, microfilm e archiviazione su sistemi elettronici. Le riproduzioni, compresi eventuali estratti, possono essere eseguite soltanto con il consenso dell'Editore. In mancanza di dichiarazione contraria, qualunque articolo sottoposto all'approvazione della Redazione presuppone la tacita conferma alla pubblicazione totale o parziale. La Redazione si riserva la facoltà di apportare modifiche, se necessario. Non si assume responsabilità in merito a libri o manoscritti non citati. Gli articoli non a firma della Redazione rappresentano esclusivamente l'opinione dell'Autore, che può non corrispondere a quella dell'Editore. La Redazione non risponde inoltre degli annunci a carattere pubblicitario o equiparati e non assume responsabilità per quanto riguarda informazioni commerciali inerenti associazioni, aziende e mercati e per le conseguenze derivanti da informazioni erronee.

Fifth International Osteology Symposium

Attira migliaia di partecipanti nel Principato di Monaco

< pagina 1

Quest'anno, 2311 scienziati e medici provenienti da 67 Paesi diversi si sono iscritti al programma scientifico. Secondo Osteology Foundation, quasi tutti i workshop e i Master Clinician Courses offerti per la prima volta quest'anno hanno fatto registrare il tutto esaurito. Il programma scientifico è iniziato il 22 aprile e ha introdotto l'obiettivo "denti per una vita". «Aiutare i pazienti a mantenere i propri denti è davvero una possibilità realistica per l'odontoiatria», ha detto a Dental Tribune Online il presidente del convegno, il dottor Myron Nevins. «Tuttavia, esistono alcuni problemi che possono sorgere. Per esempio, i pazienti possono aver diritto soltanto a un certo numero di pulizie annuali, cosa che può essere sufficiente per soggetti giovani e sani, ma non per le generazioni più anziane o per persone predisposte a malattie. Inoltre, i pazienti devono essere informati sulla loro condizione, ma spesso i dentisti non sono abili nel comunicare con loro. Un altro problema è la capacità individuale del medico che può migliorare soltanto con la pratica». In questo modo, l'obiettivo di Osteology Foundation è di unire la scienza alla pratica ed educare i dentisti all'odontoiatria rigenerativa. «La scienza e i materiali disponibili oggi giorno per trattare i pazienti superano di gran lunga le possibilità a disposizione delle passate generazioni di dentisti. È quasi un altro mondo. I passi in avanti sono stati notevoli, ma il pro-

cesso di formazione non è lo stesso in ogni Paese. La terapia rigenerativa spesso non fa parte dei piani di studio e ci sono, anche in Europa, studenti che frequentano scuole dentistiche per cinque anni senza mai vedere un paziente, anche se di solito si tratta di una pratica obbligatoria», ha spiegato Nevins a Dental Tribune Online. «Le ricerche devono essere di interesse per il paziente. Per il suo bene, che dovrebbe essere il nostro scopo principale, noi in quanto organizzazione, incoraggiamo la prossima generazione di dentisti a formarsi nel campo della terapia rigenerativa, ciò porterà a migliori pratiche mediche». Il presidente del Simposio, professor Friedrich W. Neukam ha aggiunto: «La qualità della conoscenza nel campo della terapia rigenerativa è cambiata e continuerà a cambiare rapidamente. Tuttavia, anche se è già stata fatta molta ricerca, ciò non ha ancora comportato benefici visibili per i pazienti poiché mancano ancora sufficienti studi clinici per la mancanza di finanziamenti indipendenti. Per affrontare la questione, una delle attività chiave di Osteology Foundation è quella di fornire fondi per la ricerca», ha spiegato il Prof. William Giannobile a una conferenza stampa durante il meeting. Nel 2015 sono state assegnate sei borse di studio per ricercatori senior e cinque per ricercatori junior. In totale la Fondazione ha finanziato 67 progetti di ricerca dalla sua creazione nel 2003. «Molte di queste ricerche hanno portato a significative scoperte e pubblicazioni», ha affermato Giannobile,

aggiungendo che il nuovo programma di borse di studio lanciato nel 2015 è stato un grande successo. A oggi, otto ricercatori dal Brasile, Germania, Iran, Giappone, Lituania, Corea del Sud e Stati Uniti sono stati selezionati e avranno la possibilità di passare un anno presso uno degli Osteology Scholarship Centres a Ann Arbor (Stati Uniti), Boston (Stati Uniti), Düsseldorf (Germania), Göteborg (Svezia), Madrid (Spagna), Vienna (Austria) e Zurigo (Svizzera). La missione educativa della Fondazione poggia su tre capisaldi: innovazione, istruzione e collaborazione. All'evento del Principato di Monaco, il prof. Mariano Sanz, presidente di Osteology Foundation, ha annunciato che nel futuro la Fondazione amplierà le attività di formazione attraverso diverse collaborazioni con università, società e altre realtà nel mondo; in aggiunta organizzerà nuovi simposi che si terranno in Brasile e Ucraina nel 2016 e in Australia e in



Spagna nel 2017.

Inoltre, Osteology Foundation si impegnerà per istituire una rete globale di professionisti nel campo della rigenerazione orale. «Mettere in relazione scienziati e medici in un crescente contesto globale rappresenta una grande sfida», ha dichiarato Sanz. A questo proposito, durante il Simposio del Principato di Monaco, la Fondazione ha lanciato THE BOX, una community platform globale di Osteology che fornirà strumenti e informazioni per permettere a scienziati e medici di tenersi in contatto e condividere le proprie esperienze cliniche. THE BOX

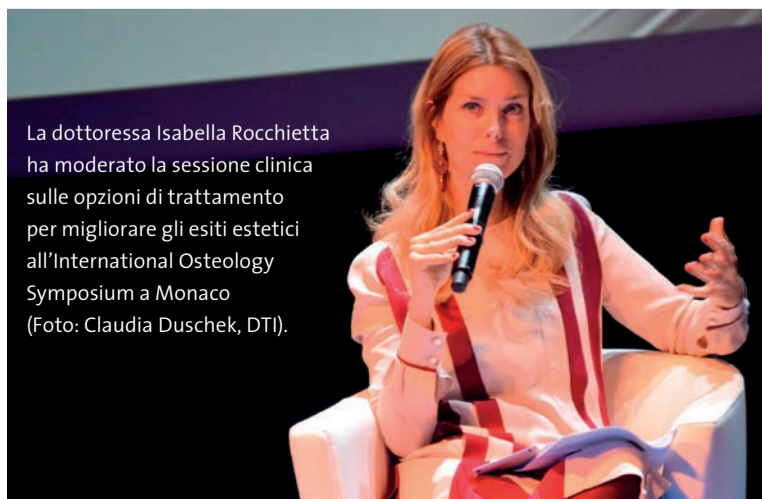è stato utilizzato come strumento interattivo già durante il Simposio, ha fornito contenuti online e ha consentito ai partecipanti di votare il proprio ricercatore preferito (più di 160 erano online nel corso dell'evento) e porre domande durante le conferenze. Osteology Foundation è pronta ad accogliere chiunque sia interessato al campo delle terapie rigenerative orali al prossimo International Osteology Symposium nel 2019. Il luogo e la data saranno comunicati non appena confermati.

Dental Tribune International

A ogni livello, nella carriera di chiunque, non è mai troppo tardi per imparare

Occuparsi dell'estetica può essere un compito arduo per i professionisti odontoiatrici e gioca un ruolo importante nella terapia rigenerativa. Osteology Foundation ha dedicato proprio un'intera sessione a questo argomento durante il suo Simposio internazionale di Monaco. Per meglio apprendere le opzioni di trattamento e migliorare gli esiti estetici, Dental Tribune Online ha incontrato per una breve intervista la moderatrice della sessione Isabella Rocchietta, affiliata al dipartimento di biomateriali dell'università di Göteborg in Svezia e specialista di periodonzia e impianti odontoiatrici a Londra.

> pagina 4



La dottoressa Isabella Rocchietta ha moderato la sessione clinica sulle opzioni di trattamento per migliorare gli esiti estetici all'International Osteology Symposium a Monaco (Foto: Claudia Duschek, DTI).

Semplicemente lineare



NobelParallel™ Conical Connection

NobelParallel Conical Connection è lineare nel disegno e nell'applicazione. Offre una flessibilità straordinaria che sarà apprezzata sia da clinici esperti sia da chi ha meno esperienza. Il corpo dell'impianto, ben documentato, offre un'elevata stabilità primaria che ne consente un uso universale con qualsiasi tipo di osso e in un'ampia gamma di indicazioni. Con questa soluzione potrete trattare i vostri pazienti al meglio.

Visitate nobelbiocare.com/nobelparallel



GMT 38314 © Nobel Biocare Services AG, 2015. Tutti i diritti riservati. Nobel Biocare, il logo Nobel Biocare e tutti gli altri marchi di fabbrica sono, salvo diversa dichiarazione o evidenza dal contesto in un caso specifico, marchi di fabbrica di Nobel Biocare. Esclusione di responsabilità: alcuni prodotti potrebbero non avere l'approvazione o l'autorizzazione alla vendita da parte degli enti normativi in tutti i mercati. Rivolgersi all'ufficio vendite locale Nobel Biocare per informazioni sulla gamma dei prodotti esistenti e la loro disponibilità.

< pagina 3

Dental Tribune Online (DTO): Dott.ssa Rocchietta, da un punto di vista estetico, quali sono stati i progressi più significativi dell'odontoiatria rigenerativa negli ultimi anni?

Dott.ssa Isabella Rocchietta (IR): Fondamentalmente c'è stato un cambio di prospettiva. Dalla precedente moda di fare tutto e subito, con impianti a carico immediato e così via, a una miglior comprensione della biologia che si trova alla base. Questo sviluppo ha portato a piani di terapia più lenti ma più prevedibili, che hanno migliorato il controllo sul trattamento, soprattutto dal punto di vista estetico.

DTO: Il tema generale del simposio di questo anno è "Imparare il perché e il come nella terapia rigenerativa". In che misura il meeting può contribuire a una maggiore consapevolezza?

IR: Osteology Foundation si è attivata con successo nella comunicazione di nuovi metodi e tecniche. Il simposio è uno strumento attraverso il quale ogni medico può ottenere conoscenze direttamente applicabili nella pratica clinica. Osteology Foundation, proprio come l'Asso-

ciatione Europea per l'Osteointegrazione, il Team internazionale per l'Implantologia e altre organizzazioni, è fonte di conoscenza estremamente affidabile. Frequentare questi meeting offre agli specialisti la conoscenza di nuovi aspetti del trattamento ai quali potrebbero non aver pensato. In ogni momento della vita e a ogni livello di carriera, non è mai troppo tardi per imparare.

DTO: Quanto è importante l'interdisciplinarietà?

IR: È cruciale per un trattamento di successo, poiché bisogna considerare tutti gli aspetti. Non si può fornire un piano di trattamento corretto e sofisticato se la diagnosi è stata fatta da un solo individuo. Nessuno possiede una tale, profonda conoscenza di tutti gli aspetti implicati. Per questo l'approccio interdisciplinare diventa la base di un piano di trattamento solido ed eticamente corretto. Per gestire con successo i casi di terapia rigenerativa è necessario un lavoro di squadra, e la squadra deve includere non solo specialisti di chirurgia orale, periodonzia e ortodonzia, ma anche il laboratorio e il paziente. In fin dei conti siamo medici e psicologi in quanto dobbiamo conoscere e capire il nostro paziente, in modo da garantire che il trattamento abbia probabilità di successo.

Italian Academy of Osteointegration: mission e vision

Ufficialmente attiva dal prossimo gennaio 2017, la nuova Italian Academy of Osteointegration nasce dall'unione di SICOI e SIO, due società che, per interpretare al meglio il momento storico-culturale, hanno deciso di dare vita a un'unica realtà scientifica, espressione dei professionisti odontoiatri e delle aziende di settore.

Tra i primi obiettivi della IAO in ambito nazionale e internazionale, ci saranno un'intensa attività didattica, di studio, di ricerca scientifica e di divulgazione nel campo dell'implantologia osteointegrata, con una particolare attenzione rivolta agli aspetti della chirurgia orale e della riabilitazione orale. L'Academy sarà inizialmente guidata dal prof. Tiziano Testori, con il supporto di un Consiglio Direttivo composto dal vicepresidente Alfonso Caiazzo, dal presidente eletto Ugo Covani, dal tesoriere Enzo Vaia, dal consigliere Eriberto Bresson e dal segretario Fabio Galli. Inoltre, i più significativi professionisti odontoiatri e del mondo accademico fanno già parte dei 213 soci attivi dell'Accademia.

La nuova società mira a promuovere ogni possibile cooperazione con istituzioni pubbliche e private, nazionali e internazionali, al fine di contribuire al progresso scientifico e al miglioramento del livello professionale nel campo dell'implantologia osteointegrata, della chirurgia orale e della riabilitazione estetica e funzionale del cavo orale.

L'attenzione agli aspetti chirurgici e riabilitativi del paziente, già rintracciabile nelle storie delle rispettive società fondatrici, sarà un aspetto cruciale per IAO, che si impegnerà a fondo per la sensibilizzazione dei professionisti del settore, segnatamen-

te per ciò che concerne la cura e il mantenimento nel tempo del paziente trattato con chirurgie e riabilitazioni implanto-protesiche. Italian Academy of Osteointegration fornirà proposte culturali e formative di qualità, organizzando congressi, corsi d'aggiornamento, convegni e incontri; prevede di istituire borse di studio, concorsi e premi, favorendo gli scambi culturali con l'estero al fine di creare un network internazionale di reciproco arricchimento. Contribuirà inoltre alla formulazione di linee guida per l'attività professionale, e a sensibilizzare la popolazione mediante la divulgazione di informazioni scientificamente corrette. IAO ha impostato un piano marketing di respiro internazionale, improntato allo sviluppo di una strategia comunicativa innovativa e attraente, che parte dall'analisi di survey condotta sui soci attivi e dalla raccolta di preziosi feedback dalle aziende storicamente sponsor di SICOI e SIO. Allo stato attuale emerge un'esigenza di maggiore attenzione ai rapporti interdisciplinari e agli aspetti clinici particolarmente importanti per un pubblico giovane, target al quale IAO vuole prestare un particolare interesse.

Sono allo studio strategie di comunicazione volte al coinvolgimento del paziente, il principale beneficiario delle cure odontoiatriche. L'obiettivo è che i pazienti siano informati, possano riconoscere la qualità delle terapie offerte e abbiano come punti di riferimento degli odontoiatri professionalmente competenti, clinicamente qualificati e riconosciuti dal punto di vista scientifico a livello internazionale.

Dental Tribune

Il paziente scoagulato

e cardiopatico in odontoiatria

< pagina 1

Premesso che il 40% dei decessi a tutt'oggi avviene per malattia cardiovascolare, non è raro incontrare pazienti nello studio odontoiatrico portatori di queste patologie. Per questo motivo l'anamnesi del paziente odontoiatrico è fondamentale, per escludere che ci si trovi in presenza di un paziente scoagulato e cardiopatico. Qualora sia evidenziata nell'anamnesi questo tipo di patologia occorre attenersi ad alcune norme di sicurezza e alle linee guida vigenti. Tra queste, è fondamentale, secondo il dott. Maurizio Azzini, richiedere al paziente l'esito dell'ultima visita cardiologica, effettuata negli ultimi 12 mesi (è indispensabile che l'abbia svolta, perché in un anno le patologie cambiano rapidamente), le ultime analisi del sangue, sapere se il paziente assuma correttamente la terapia farmacologica prescritta. Mai sospendere la terapia del paziente senza il parere del suo cardiologo, preferibilmente rilasciato per iscritto. Interrompere in particolare le terapie antiaggreganti, quali la comune cardioaspirina, può comportare rischi seri, così come sostenuto negli ultimi anni di letteratura, oltre che enormi conseguenze medico legali. «Eppure può addirittura accadere che alcuni odontoiatri indichino telefonicamente al paziente di sospendere la cardioaspirina!», racconta Azzini. Bisogna interpellare il cardiologo e un cardiologo che conosca il paziente da tempo. In particolare nel caso di

pazienti portatori di stent coronarico esiste un Documento di Consenso (del 2012), concordato con tutti i tipi di chirurghi secondo il quale la terapia antiaggregante va proseguita. Del resto, dice Azzini, non esiste un rischio emorragico in odontoiatria che possa essere considerato alto.

Queste le considerazioni finali:

- in odontoiatria eventuali sanguinamenti non avvengono in organi vitali o in cavità chiuse;
- l'anestesia con aggiunta di adrenalina induce ischemia locale e tende quindi a contrastare perdite ematiche;
- nella fase operatoria sono disponibili vari dispositivi emostatici;
- dare i suggerimenti al paziente per non traumatizzare la sede di intervento, prevenire e fermare sanguinamenti (tamponamento con garze sterili, ghiaccio, evitare cibi solidi e caldi).

Per gli interventi chirurgici potrebbe essere necessaria la presenza del cardiologo in assistenza. Azzini consiglia di trattare i pazienti in studio con l'assistenza del cardiologo presente (ed eventuale anestesista per il monitoraggio) nei casi in cui:

- non c'è una diagnosi certa;
- il paziente ha avuto un infarto da meno di sei mesi;
- il paziente ha un'angina recentissima o non più controllabile.

Infine mai in studio i pazienti con rischi gravi.

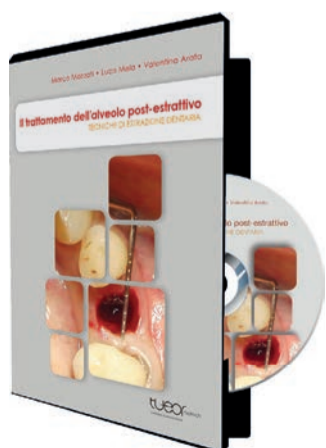Patrizia Gatto



DVD NOVITÀ ASSOLUTA

Il trattamento dell'alveolo post-estrattivo
TECNICHE DI ESTRAZIONE DENTARIA

Marco Mozzati
Luca Mela
Valentina Arata



DURATA: 1 ora e 20 minuti circa

L'estrazione dentale è la pratica di chirurgia orale più diffusa ed anche più importante per tutti gli aspetti di guarigione che devono prevedere oltre che un decorso fisiologico anche un percorso di recupero funzionale ed estetico.

Il trattamento dell'alveolo post-estrattivo si inserisce nella gestione chirurgica proprio nelle situazioni in cui debbano essere supportati questi step post-estrattivi: nel paziente con rischi di deficit di guarigione, con rischi emorragici e in tutte le situazioni in cui il mantenimento dei volumi ossei sia fondamentale per un buon risultato di ripristino implantoprotesico estetico e funzionale.

ACQUISTALO SUBITO!

90,00 € + IVA

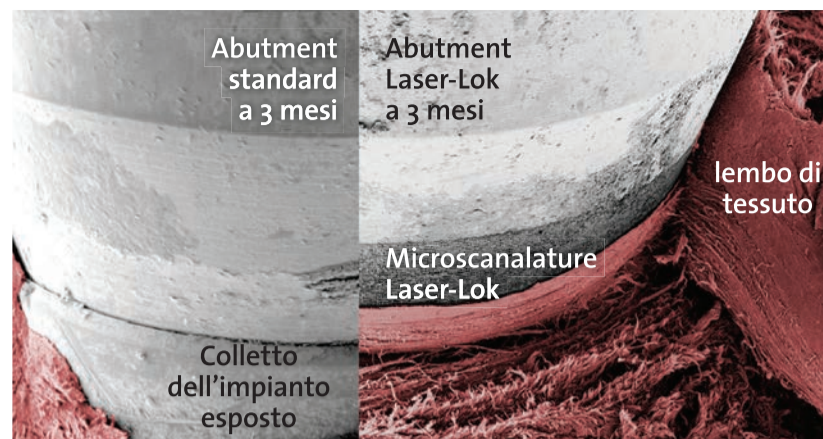
PER INFORMAZIONI E ORDINI:

TUEOR SERVIZI SRL - Via Guidobono 13, 10137 Torino - Tel. 011 3110675
loredana.gatto@tueorservizi.it - www.tueorservizi.it

tueor SERVIZI
marketing & comunicazione

BioHORIZONS ITALIA BioHorizons®: progressi in implantologia

Le immagini SEM comparative mostrano la variazione nella resistenza dell'adesione del tessuto su abutment standard e Laser-Lok quando un lembo di tessuto viene inciso verticalmente e sollevato manualmente.



BioHorizons si impegna a sviluppare prodotti scientificamente validati e basati sull'evidenza della ricerca.

Dal lancio della sistematica implantare External (Maestro) nel 1997, fino ai recenti Tapered Plus e Tapered 3.0, dentisti e pazienti si affidano alla nostra gamma completa di impianti e prodotti biologici.

Conferma *in vitro*

Sono stati eseguiti test di laboratorio per valutare la quantità di carico che gli impianti possono sostenere sia in condizioni statiche sia sotto sforzo.

Gli impianti BioHorizons hanno mostrato di ottenere i migliori risultati nel confronto con i modelli della competizione.

Ricerca *in vivo*

Per valutare diverse caratteristiche degli impianti, compresa la filettatura e la superficie dell'impianto, è stata implementata una serie di studi preclinici, con particolare attenzione alla risposta ossea.

Questi studi hanno provato che la filettatura e la superficie dell'impianto BioHorizons mostravano un maggiore contatto tra osso e impianto e misure più elevate di torque inverso rispetto alla concorrenza.

Prove cliniche

Per stabilire come i pazienti possano trarre benefici dagli impianti BioHorizons, è stata condotta una serie di studi sull'uomo a lungo termine a 10 anni.

Diversi scenari clinici sono stati usati per determinare l'efficacia degli impianti BioHorizons appena inseriti, sottoposti a carico immediato, usati nel mascellare posteriore, usati nell'aumento del volume del seno mascellare, usati in osso di scarsa qualità e in pazienti con un sistema immunitario compromesso.

Gli impianti BioHorizons hanno mostrato un tasso di sopravvivenza estremamente alto (media del 99,2%), contatto tra osso e impianto eccellente e minima perdita ossea.

BioHorizons è LA SCELTA SENZA COMPROMESSI.

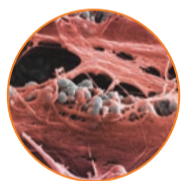


La famiglia di impianti Tapered Internal conferisce un'eccellente stabilità primaria, mantenimento osseo superiore ed adesione dei tessuti molli per risultati estetici eccellenti. Tutti i diametri implantari dal 3.0 al 5.8 possono essere inseriti con lo stesso kit di strumenti in modo da offrire convenienza chirurgica e flessibilità nello scegliere l'impianto ideale per le necessità di ciascun paziente. Da adesso in poi... più nessun compromesso!



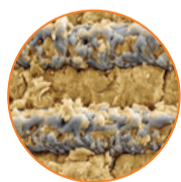
semplicità protesica

la connessione interna conica a 45° conferisce un sigillo biologico ottimale ed è dotata di codice colore per una rapida identificazione



adesione del tessuto connettivo

solo il Laser-Lok crea un'adesione fisica del tessuto connettivo ed un sigillo biologico




osteointegrazione

microscanalature Laser-Lok® per un'osteointegrazione eccellente

kit chirurgico universale

strumentazione dotata di codice colore per tutti gli impianti tapered BioHorizons*



For more information, contact BioHorizons Italia
Customer Care: 800.063.040
or visit us online at it.biohorizons.com



BIOHORIZONS®
SCIENCE • INNOVATION • SERVICE

* Tapered Plus, Tapered Tissue Level, Tapered Internal and Tapered 3.0
SPMP13154IT REV B

Modificazioni della flora microbica orale dopo attuazione di un piano di trattamento implanto-protesico

Nosotti M.G., Giudice F., Baruffaldi A., Ricci M., Menchini Fabris G.B.

Università degli Studi "G. Marconi" di Roma, Istituto Stomatologico Toscano, master Universitario di I livello in Igiene implantare, direttore prof. Annamaria Genovesi

Introduzione

La riabilitazione orale mediante l'utilizzo di impianti osteointegrati in pazienti totalmente o parzialmente edentuli presenta un follow-up soddisfacente nell'odontoiatria grazie all'evoluzione dei materiali e alla corrette tecniche chirurgiche, anche se si hanno delle importanti differenze istologiche e strutturali tra dente e impianto, come l'assenza del legamento parodontale a livello implantare, la cui assenza porta a una riduzione delle difese contro i microrganismi¹.

La malattia parodontale e perimplantare presentano gli stessi fattori di rischio, come: l'età; l'utilizzo di tabacco; e la scarsa igiene orale. Quindi, i fattori di rischio della parodontite potrebbero aumentare il rischio di sviluppo della perimplantite, poiché le malattie presentano aspetti eziopatogenetici simili².

È stato dimostrato da diversi autori che le tasche parodontali attorno agli impianti favoriscono la colonizzazione batterica nei denti adiacenti e che lo sviluppo della placca sottogengivale presente a livello degli impianti è influenzata dall'ambiente sopragengivale³. Ciò che sembra porti al fallimento implantare è l'accumulo di placca a livello del solco perimplantare, la quale, induce i tessuti molli circostanti all'insorgenza di una risposta infiammatoria, che se viene trascurata, può portare alla formazione della malattia perimplantare.

Molti Autori si trovano in accordo sul fatto che, se le procedure chirurgiche e protesiche sono state eseguite correttamente, il successo a lungo termine della terapia implantare risulta legato a un controllo ottimale della placca, mediante procedure domiciliari e professionali⁴.

Risulta quindi fondamentale che l'igienista dentale intervenga durante la riabilitazione del paziente, dalla fase preoperatoria a quella di mantenimento nel tempo mediante una corretta igiene implantare. Quello che si vuole indagare in questo studio sperimentale è l'ipotesi che mediante la terapia di igiene orale professionale si realizzi una riduzione della carica batterica fin dall'inizio della terapia e che tale riduzione si mantenga anche a seguito dell'esecuzione della riabilitazione implanto-protesica così che la riabilitazione finisca con il sostenere un netto miglioramento della salute orale.

La terapia iniziale è consistita nel

susseguirsi di motivazione e istruzione a una corretta igiene orale domiciliare, seduta di igiene orale professionale con levigature radicolari, riempimento di scheda parodontale iniziale e finale.

Lo studio della composizione microbica delle tasche parodontali prima e dopo il trattamento potrebbe permettere di intercettare precocemente quei pazienti che, in ragione della presenza di una eventuale parodontite, potrebbero aumentare il rischio di un fallimento implantare dovuto alla presenza di batteri correlati a questa patologia.

Materiali e metodi

Lo scopo di questo studio è stato quello di analizzare le variazioni microbiologiche, sia a livello parodontale che perimplantare, in pazienti che dovevano sottoporsi a terapia implantare, e valutare lo stato dei tessuti parodontali e implantari a seguito della terapia causale. I parametri microbiologici e parodontali sono stati valutati prima del posizionamento degli impianti e successivamente al loro inserimento e protesizzazione nella cavità orale.

Sono stati intercettati e inclusi nello studio i pazienti che presentavano PSR 3 e PSR 4 durante la prima visita implantologica.

Il campione è stato sottoposto al seguente protocollo: raccolta dei parametri clinici; terapia parodontale e test PCR, eseguito mediante un cono di carta sterile, successivamente posto in una provetta identificata con un numero (nome paziente), momento del prelievo (tempo T) e sito specifico (sede dente e/o impianto), nelle tasche parodontali più profonde e sul sito implantare.

I campioni raccolti sono stati stoccati a -20 °C e poi inviati per l'analisi microbiologica alla Carpegen (Monaco), azienda specializzata nello sviluppo di metodi diagnostici molecolari sulla PCR real time. Il metodo PCR real time è altamente sensibile, specifico e permette la quantificazione accurata dei parametri studiati, come i batteri in un campione clinico. La PCR real time consente, utilizzando misure di fluorescenza per quantificare il DNA, un'analisi completamente automatizzata che esclude errori⁵.

Carpegen Perio Diagnostics quantifica, inoltre, il numero totale di batteri presenti, ciò consente l'indicazione decisiva delle proporzioni relative ai singoli organismi per la conta batterica totale. Poiché le

specie indicatrici da determinare sono anaerobi obbligati o facoltativi, i campioni devono essere prelevati nelle tasche più profonde. Grazie all'elevata sensibilità il sanguinamento o eventuale pus contenuto nelle tasche non vengono considerati controindicazioni al campionamento. I microrganismi analizzati sono: *Aggregatibacter actinomycetemcomitans*, *Porphyromonas gingivalis*, *Tannerella forsythia*, *Treponema denticola*, *Fusobacterium nucleatum*, *Prevotella intermedia*⁶.

I parametri clinici parodontali e perimplantari rilevati, iniziali e finali, per il nostro studio sono stati:

- PSR (periodontal screening and recording), PSR 3 (indica la presenza di una tasca parodontale compresa tra 3,5 e 5,5 mm di profondità), PSR 4 (indica la presenza di una tasca parodontale > 5,5 mm di profondità);
- indice di placca PI (Plaque Index Loe e Silness; 1964), 0 (niente placca); 1 (sottile pellicola di placca sul margine gengivale); 2 (moderata placca sul margine gengivale); 4 (molta placca lungo il margine gengivale e negli spazi interdentali);
- indice gengivale GI (Gingival Index, 1963), 0 (gengiva normale senza segni di infiammazione, no sanguinamento); 1 (minore infiammazione, leggero edema, no sanguinamento); 2 (moderata infiammazione, arrossamento e gonfiore, sanguinamento al sondaggio); 3 (forte infiammazione, forte arrossamento e gonfiore, spontaneo sanguinamento e ulcerazione), calcolati per singolo dente, dente sottoposto a prelievo, che per gruppo di denti (sei denti di Ramfjord);
- mobilità (Muhlemann), 0 (mobilità assente o lieve, grado di allentamento 0); 1 (mobilità palpabile, spostamento orizzontale < 2 mm, grado di allentamento 1); 2 (mobilità visibile, spostamento orizzontale > 2 mm, grado di allentamento 2); 3 (forte mobilità, spostamento orizzontale e verticale, grado di allentamento 3);
- indice di sanguinamento al sondaggio, BoP (Ainamo e Bay, 1975), valutando la presenza o assenza di sanguinamento al sondaggio;
- profondità di tasca (PD), rivelata come massimo sondaggio.

Per l'analisi statistica sono stati presi in considerazione i denti e gli impianti sui quali sono stati effettuati i test microbiologici, per

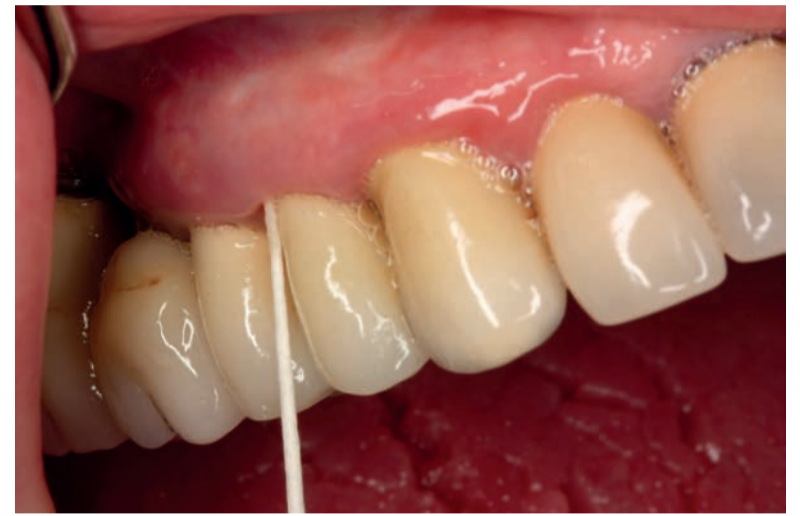

Fig. 1

caratterizzare la flora microbica presente nei tempi da T0 a T3. Per valutare l'efficacia della terapia parodontale eseguita sono stati analizzati i suddetti parametri clinici, stimando lo stato parodontale generale, nei 6 denti campione (denti di Ramfjord) e confrontando gli stessi fra dente e l'impianto dove è stato eseguito il prelievo microbiologico, in fase iniziale e finale.

I pazienti, contemporaneamente al prelievo, sono stati sottoposti a varie sedute di igiene orale con specifico protocollo, eseguito nei seguenti tempi:

- T0 = durante la prima seduta al paziente è stato fatto firmare il consenso informato e l'informativa sulla privacy per aderire alla sperimentazione, ed è stato rilevato il Test PCR (T0) nella tasca con sondaggio maggiore (Fig. 1);
- T1 = nella seconda seduta è stato rilevato il Test PCR (T1) sullo stesso dente, sette giorni prima della chirurgia implantare; in questa seduta è stata effettuata l'igiene orale professionale mediante l'utilizzo di strumentazione meccanica, cioè un ablatore piezoelettrico in grado di disgregare e decontaminare le tasche mediante cavitazione e tramite strumenti manuali (Fig. 2);
- T2 = nella terza seduta è stato rilevato il Test PCR (T2) sullo stesso dente e sul nuovo impianto un mese dopo il posizionamento degli impianti; in questa seduta sono state compilate: la scheda parodontale iniziale (una volta terminata la quale, sono stati valutati i siti che dovevano essere sottoposti a terapia causale e in base al numero di siti da trattare sono state fissate da 1 a 3 sedute di levigatura radicolare); scheda di raccolta dati (nella quale è stato

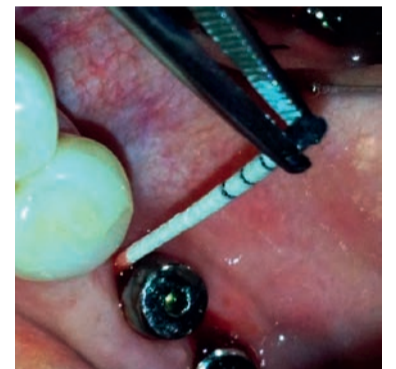

Fig. 2

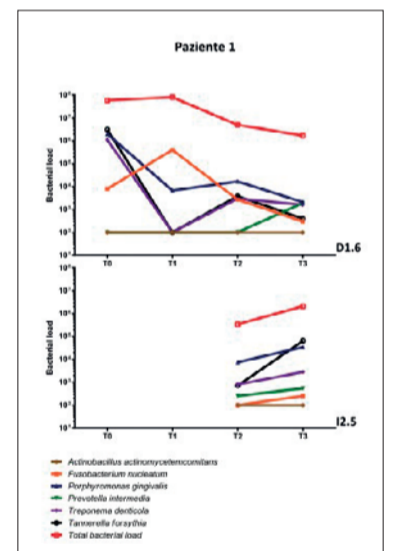


Fig. 3

valutato lo stato parodontale e perimplantare dei pazienti prendendo di riferimento i sei denti campione, denti di Ramfjord);

- T3 = è stato rilevato il Test PCR (T3) sullo stesso dente e sul nuovo impianto, dopo circa tre mesi dall'inserimento della protesi su impianti; in questa seduta sono state effettuate: la scheda parodontale finale (eseguita per valutare l'eventuale miglioramento o peggioramento delle tasche parodontali e perimplantari); la scheda di raccolta dati (eseguita sui denti di Ramfjord per valutare l'eventuale miglioramento

Syra, la risposta semplice.

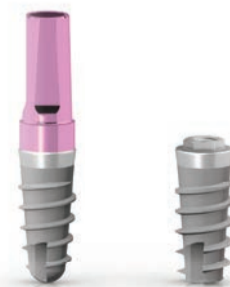Dal paziente completamente edentulo alla riabilitazione singola, l'impianto **Syra** semplificherà il tuo lavoro. Come?

Con la connessione unica, con la possibilità di scegliere spira e superficie più adatta ad ogni caso clinico, con la **protesi Skin**, anodizzata rosa, che minimizza la trasparenza sotto i tessuti molli.



Syra Team

Risucotendo l'entusiasmo dei clinici un gruppo di implantologi selezionato dal **dott. Cannizzaro** di Pavia ha dato vita al **Syra Team**, uno study group che attualmente sta eseguendo un trial clinico randomizzato multicentrico su protocollo del dott. Marco Esposito, Editor dello **European Journal of Oral Implantology**.



sweden-martina.com


sweden & martina
I M P L A N T O L O G Y

< pagina 6

o peggioramento degli indici parodontali e perimplantari); la scheda di valutazione iniziale e finale dei singoli denti e impianti sui quali sono stati eseguiti i test microbiologici.

Risultati

Dall'analisi dei dati è stato osservato che i valori parodontali e perimplantari, raccolti utilizzando i denti di Ramfjord, presentano un miglioramento in tutto il campione, sia a livello parodontale che perimplantare.

Mediante l'analisi microbiologica è stato possibile osservare che, nel paziente numero uno (Fig. 3) nel tempo intercorso tra il primo prelievo To e il secondo prelievo T1, si è verificata una riduzione significativa del Red Complex (*Porphyromonas gingivalis*, *Treponema denticola* e *Tannerella forsythia*), un incremento di *Fusobacterium nucleatum*, mentre non è stata valutata alcuna variazione riguardante *Actinobacillus actinomycetemcomitans*. Per quanto riguarda, invece, la variazione a livello parodontale tra T2 e T3, è stata osservata un'ulteriore riduzione del Red Complex, di *Fusobacterium nucleatum* e *Prevotella intermedia*; mentre a livello perimplantare, tra T2 e T3, è stato verificato un aumento di tutte le specie batteriche esaminate, con un maggiore incremento per *Tannerella forsythia*.

Per quanto riguarda, invece, la valutazione parodontale e perimplantare, eseguita mediante i sei denti campione (denti di Ramfjord), ha permesso di osservare un miglioramento di tutti gli indici, soprattutto per quanto riguarda il sanguinamento a livello del dente naturale che si presentava del 2,88% e al termine della terapia del 0,96%; mentre a livello implantare, successivamente all'ultima valutazione eseguita, non è stato riscontrato sanguinamento.

Nonostante il riscontro del miglioramento degli indici, a livello microbiologico, il grafico ha permesso di valutare che il paziente ha presentato una riduzione della flora microbica solo a livello parodontale, mentre a livello perimplantare si è verificato un incremento, questo potrebbe significare che la motivazione sia stata efficace solo in parte oppure che il paziente, pur eseguendo le istruzioni di igiene orale domiciliare, non sia riuscito a metterle in pratica nel modo corretto sulle superfici implantari.

Per quel che riguarda, invece, l'analisi statistica effettuata per valutare gli indici parodontali e il confronto tra dente e impianto è stato utilizzato il Test di Wilcoxon-Mann-Whitney, noto anche come Test di Wilcoxon, il quale viene definito un test non parametrico, in grado di verificare, in presenza di valori ordinali provenienti da una distribuzione continua, se due campioni statistici provengono dalla stessa popolazione.

Questo test è stato effettuato per valutare l'analisi degli indici parodontali dei denti di Ramfjord, in cui è stato osservato un miglioramento di: indice gengivale iniziale e finale (Tab. 1); indice di placca iniziale e finale; PSR iniziale e finale; profondità di tasca iniziale e finale; sanguinamento al sondaggio iniziale e finale. Si tratta inoltre di un test utile anche per il confronto tra dente e impianto, in cui è stato valutato: indice gengivale iniziale e finale di dente e impianto; indice di placca iniziale e finale di dente e impianto (Tab. 2); profondità di tasca di dente e impianto; PSR iniziale e finale del dente; sanguinamento al sondaggio iniziale e finale del dente.

Discussione

I parametri microbiologici valutati hanno dimostrato che nel periodo intercorso tra il primo prelievo To e il secondo prelievo T1, in tutto il campione è stata osservata una diminuzione significativa di: *Fusobacterium nucleatum*, *Prevotella intermedia* e del Red Complex; mentre l'unico batterio a non presentare variazioni lungo tutta la sperimentazione, a eccezione di un solo paziente dove è stato rilevato tra To e T1, era *Actinobacillus actinomycetemcomitans*.

Per quanto riguarda, invece, la variazione a livello parodontale, tra T2 e T3, è stata osservata in tutti i pazienti un'ulteriore riduzione di tutti i batteri; mentre a livello perimplantare, è stato osservato che 8 pazienti presentavano una riduzione della flora microbica, mentre i restanti sei presentavano un incremento.

Questi dati ci hanno permesso di riscontrare che durante i primi due prelievi i pazienti siano stati motivati e istruiti correttamente sulle manovre di igiene orale domiciliare, infatti nell'intero campione si è verificata una riduzione significativa della flora microbica. Questa riduzione è stata poi, di nuovo riscontrata, nei successivi due prelievi, T2 e T3, nei quali è stata osservata un'ulteriore riduzione della conta batterica a livello parodontale; questo potrebbe significare che la terapia causale, che comprendeva l'igiene orale professionale e le levigature radicolari, sia stata in grado di ridurre in modo significativo la flora microbica residente nel cavo orale.

Mentre, a livello perimplantare questa riduzione è stata riscontrata solo in parte, questo potrebbe significare che la motivazione non sia stata così esaustiva come a livello parodontale, oppure che i pazienti abbiano riscontrato maggiori difficoltà nell'utilizzo degli ausili per la detersione implantare rispetto alla detersione sulle superfici dei denti naturali.

Oltre a queste ipotesi, si deve anche tenere presente, che la struttura parodontale differisce da quella perimplantare, infatti, a livello del dente naturale si trova il cemento radicolare, la radice del dente e il legamento parodontale; mentre a livello della mucosa perimplanta-

re queste strutture non sono presenti, quindi i batteri riescono a colonizzare più facilmente⁷.

L'altra analisi eseguita in questo studio è stata la variazione degli

indici parodontali e perimplantari del campione, i quali hanno permesso di osservare che dall'inizio al termine della terapia, ci sia stato un miglioramento statisticamente

significativo di tutti gli indici; infatti tutti i pazienti in prima visita si sono presentati con almeno il 50% di indice di placca, profondità di tasca di almeno 4 mm e sanguinamento al sondaggio del 60% e che grazie alla terapia causale sono stati in grado di far ottenere un miglioramento sia parodontale che perimplantare, ottenendo così un indice di placca generale del 15%, un recupero di attacco di almeno 1 mm e la riduzione del sanguinamento al sondaggio generale al 10%.

Conclusioni

I risultati di questo studio confermano che la compliance all'igiene orale gioca un ruolo fondamentale nel mantenere la salute parodontale.

Risulta, quindi, evidente che una buona motivazione e istruzione a una corretta igiene orale domiciliare, in aggiunta a una corretta terapia causale, sia fondamentale per poter migliorare o comunque mantenere la situazione parodontale del paziente.

Si deve, però, aggiungere che questa terapia non ha sortito gli stessi risultati a livello implantare poiché solo la metà dei pazienti sono riusciti a ottenere un miglioramento è ragionevole pensare che la colonizzazione batterica degli spazi interni all'impianto⁸ e i fenomeni di infiammazione cronica a livello del collo implantare⁹⁻¹¹ nonché la qualità del manufatto protesico e i suoi livelli di detergibilità possano essere responsabili del maggior grado di infezione presente in taluni casi.

Alla luce di questi risultati, si può quindi ipotizzare che i pazienti sottoposti a terapia implanto-protesica dovrebbero essere sottoposti a un più intenso programma di controllo dei fattori causali delle infezioni parodontali e perimplantari grazie a richiami più frequenti per le sedute di igiene orale professionale.

È quindi di fondamentale importanza che l'igienista dentale intervenga durante la riabilitazione del paziente, dalla fase preoperatoria fino a quella di mantenimento nel tempo mediante una corretta igiene implantare.

Sarebbe auspicabile che ulteriori studi, come un gruppo controllo, potessero essere rivolti a un campione più ampio, così da poter avere maggiori certezze sui risultati.

bibliografia

- Oschenbein, C. & Ross, S. A reevaluation of osseous surgery. In: Dental Clinics of North America. Philadelphia, PA: W.B.N. Saunders, 1969; pp. 87-102.
- Schroeder, H.E. The structure and relationship of plaque to the hard and soft tissues: electron microscopic interpretation. International Dental Journal 1970; 20, 353-381.
- Sheila Cavalea Cortelli, José Roberto Cortelli, Rogério Lima Romero, Fernando Oliveira Costa, Davi Romero Aquino, Paulo Roberto Orzechowski, Vera Cavalvanti Araújo, Poliana Mendes Duarte. Frequency of periodontal pathogens in equivalent peri-implant and periodontal clinical statuses. Oral Biology 2013; 67-74.
- Salcetti, J.M., Moriarty, J.D., Cooper, L.F., Smith, F.W., Collins, J.G., Socransky, S.S. & Offenbacher, S. The clinical, microbial, and host response characteristics of the failing implant. International Journal of Oral & Maxillofacial Implants 1997; 12, 32-42.
- Socransky, S.S., Manganiello, A.D., Propas, D., Oram, V. & van Houte, J. Bacteriological studies of developing supragingival dental plaque. Journal of Periodontal Research 1977; 12, 90-106.
- Siegrist, B.E., Brex, M.C., Gusberty, F.A., Joss, A. & Lang, N.P. In vivo early human dental plaque formation on different supporting substances. A scanning electron microscopic and bacteriological study. Clinical Oral Implants Research. 1991; 2, 38-46.
- Berglundh, T., Abrahamsson, I., Welander, M., Lang, N.P. & Lindhe, J. Morphogenesis of the periimplant mucosa. An experimental study in dogs. Clinical Oral Implants Research. 2007.
- Canullo L, Peñarrocha-Oltra D, Covani U, Rossetti PH. Microbiologic and Clinical Findings of Implants in Healthy Condition and with Peri-Implantitis. Int J Oral Maxillofac Implants. 2015 Jul-Aug;30(4):834-42.
- Canullo L, Quaranta A, Teles RP. The microbiota associated with implants restored with platform switching: a preliminary report. J Periodontol. 2010 Mar;81(3):403-11.
- Canullo L, Pellegrini G, Allievi C, Trombelli L, Annibaldi S, Dellavia C. Soft tissues around long-term platform switching implant restorations: a histological human evaluation. Preliminary results. J Clin Periodontol. 2011 Jan;38(1):86-94.
- Canullo L, Iannello G, Netuschil L, Jepsen S. Platform switching and matrix metalloproteinase-8 levels in peri-implant sulcular fluid. Clin Oral Implants Res. 2011 Mar 28.

La tecnica di preservazione crestale

associata alla chirurgia guidata per la sostituzione di un dente gravemente compromesso

Roberto Rossi*, Guido Picciocchi**

* Odontoiatra, specialista in Parodontologia

** Odontoiatra, socio attivo Digital Dentistry Society

La paziente in questione si presenta alla nostra attenzione nell'estate 2014: donna di 47 anni con anamnesi negativa. La bocca era in buone condizioni di salute, il livello di igiene orale e gli indici parodontali (placca e sanguinamento) erano inferiori al 20%. Il chief complaint della paziente riguardava il secondo premolare superiore destro e clinicamente mostrava una vecchia corona in ceramica con una recessione gengivale di 2 mm (Fig. 1). La RX periapicale metteva in evidenza un'ampia lesione cistica che si estendeva nella parte mesiale, in prossimità del primo premolare e in quella distale vicino al molare; nella porzione mesio-palatale il sondaggio parodontale era di 13 mm (Fig. 2). Per questa ragione il dente veniva considerato irrecuperabile. La paziente veniva premedicata con amoxicillina 2 gr/die a partire dal giorno antecedente all'intervento. Il giorno dell'intervento, dopo anestesia locale con articaina 1:200.000, il dente veniva delicatamente rimosso, e così tutto il sacco cistico ad esso associato (Fig. 3), residuando una cavità profonda oltre 15 mm e larga 11 mm nella porzione più apicale (Fig. 4). La lesione cistica veniva rimossa, fotografata, misurata e inviata in formalina al dipartimento di patologia orale per una valutazione istologica (Fig. 5). La diagnosi di cisti odontogena di natura epiteliale fu poi confermata dall'esame eseguito. L'alveolo fu lavato con soluzione fisiologica, irrigato con clorexidina 0,12% e innestato con un biomateriale di origine xenologica collageneato (MP3 Osteobiol, Coazze, TO) (Fig. 6). Un innesto epitelio-connettivale prelevato dal tuber serviva come sigillo per la zona innestata. L'alveolo, poi, mostrava un'immagine ove si notavano i confini della lesione e il riempimento ottenuto con l'innesto (Fig. 7). A distanza di 2 settimane, i tessuti molli si mostravano disinfiammati e si notava un certo mantenimento della festonatura gengivale (Fig. 8). A distanza di 10 mesi i margini della lesione cistica non erano più visibili ed era altresì interessante notare come l'innesto mostrasse un buon livello di mineralizzazione, indicando che buona parte di esso era stato sostituito da osso rigenerato (Fig. 9).

I tessuti molli mostravano perfetta stabilità e integrità (Fig. 10). A questo punto si procedeva alla presa di un'impronta digitale (Figg. 11, 12) e a una ceratura virtuale.

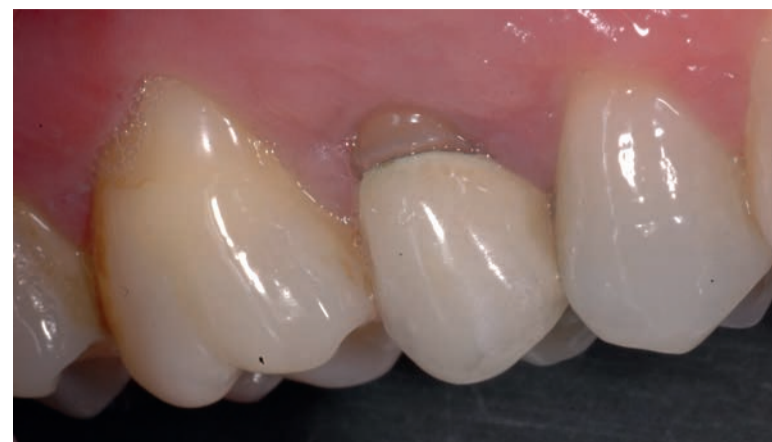

Fig. 1

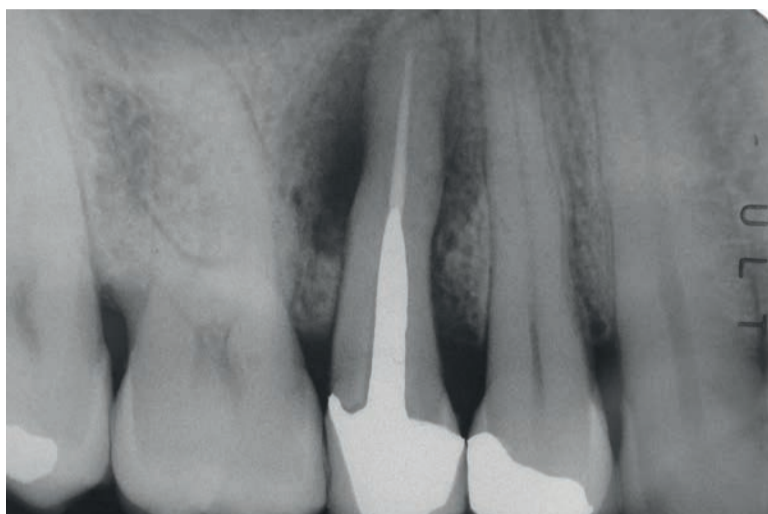


Fig. 2

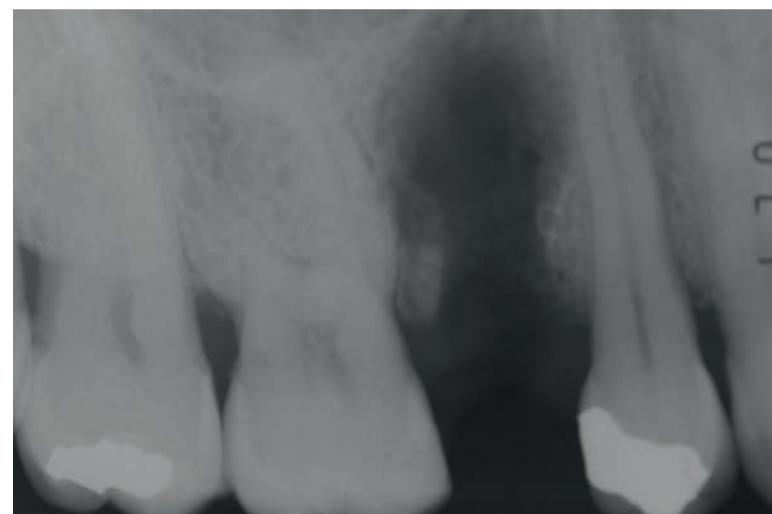


Fig. 3

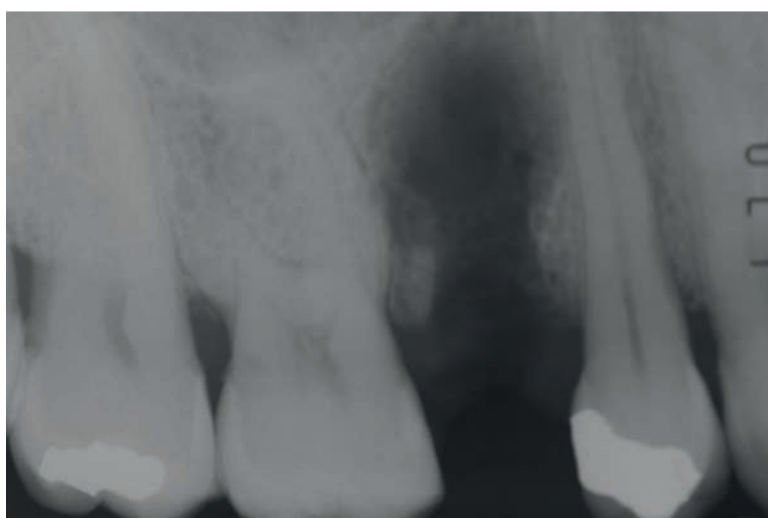


Fig. 4

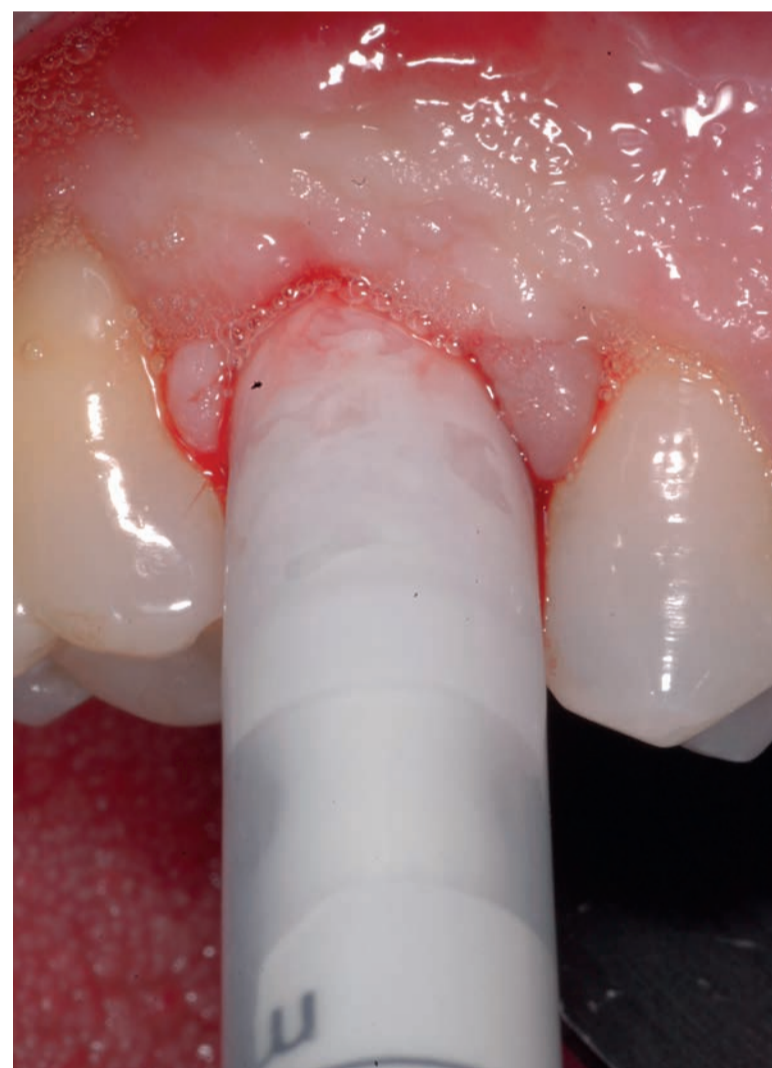

Fig. 6

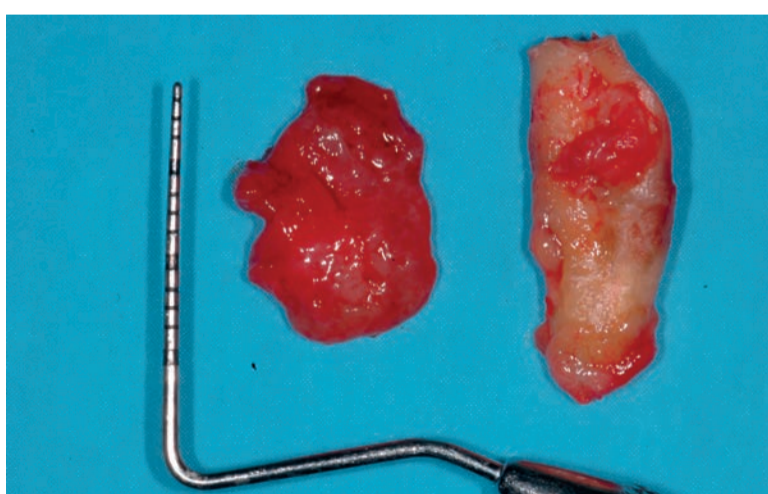


Fig. 5

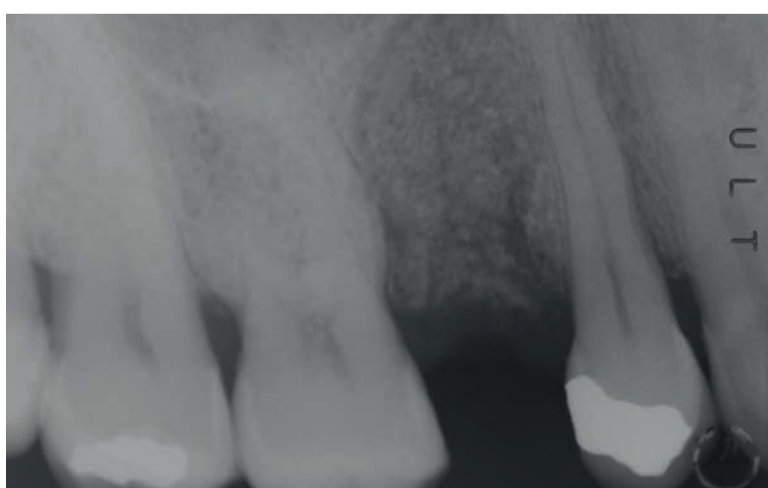


Fig. 7

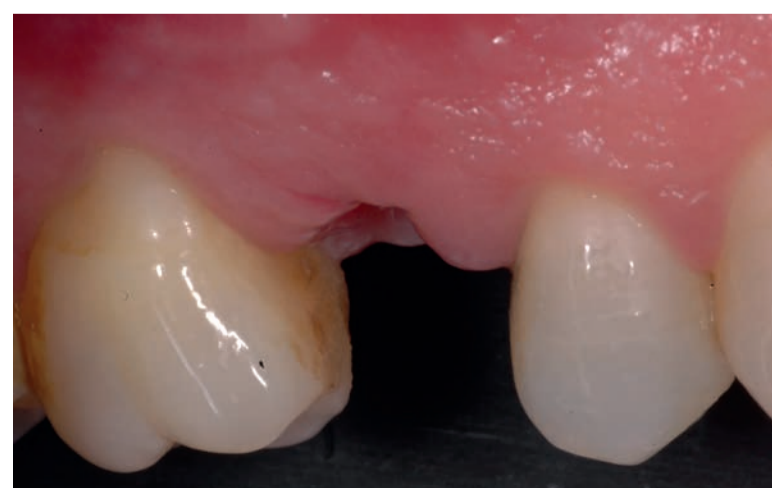

Fig. 8