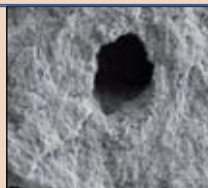




**Vhodná technika vypracování apikální části kořenového kanálku**

Dr. Karen Vallaey, Dr. Delphine Maret, Dr. Jean-Philippe Mallet, Dr. Franck Diemer

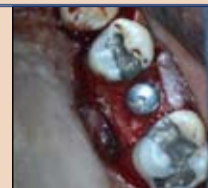▶ strana 7



**Klinické použití Er,Cr – YSGG laseru při endodontickém ošetření**

Justin Kolnick, USA

▶ strana 10



**Endodonticko-implantologický algoritmus založený na důkazech; rozvázání gordického uzlu**

Kenneth S. Serota, DDS, MMSc

▶ strana 15

**Vážení dentální odborníci,**

držíte v rukou první vydání mezinárodních dentálních novin Dental Tribune s podtitulem Czech & Slovak Edition, které vydává redakce časopisu StomaTeam. Je nám ctí předložit vám, po více než roční odmlce, kdy Dental Tribune přestaly v našich zemích vycházet, obnovenou premiéru tohoto dnes již proslulého

odborného periodika novinového formátu, které vychází v mnoha zemích světa.

Noviny Dental Tribune Czech & Slovak Edition budou vycházet čtyřikrát ročně se střídajícími se speciálními přílohami Implant Tribune (naleznete v tomto vydání), Endo Tribune, Ortho Tribune a Hygiene Tribune. Tyto odborné noviny budou

v nadcházejícím roce 2011 distribuovány společně s časopisem StomaTeam a to zdarma na všechny nám známé adresy českých a slovenských stomatologických ordinací, klinik a vzdělávacích institucí.

Dental Tribune Czech & Slovak Edition včetně příloh budou vycházet pouze v českém jazyce. Doufáme, že nám slovenští čtenáři prominou, ale

z ekonomických a organizačních důvodů nejsme schopni vydávat dvě jazykové verze, respektive slovenskou verzi těchto novin.

Příležitosti vydávat Dental Tribune v ČR a SR jsme se chopili velice rádi: StomaTeam je koncipován především jako odborné médium zaměřené převážně na problematiku české a slovenské dentální praxe, i když

samozřejmě pravidelně přinášíme i zahraniční příspěvky. Výběr z mezinárodní databáze článků Dental Tribune nám umožní více rozšířit obsah našich periodik o zajímavé články od autorů z celého světa.

- vaše redakce -

## IDS 2011 – chystá se další rekordní dentální veletrh

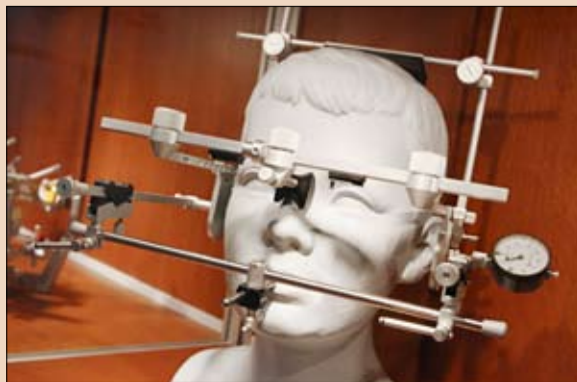
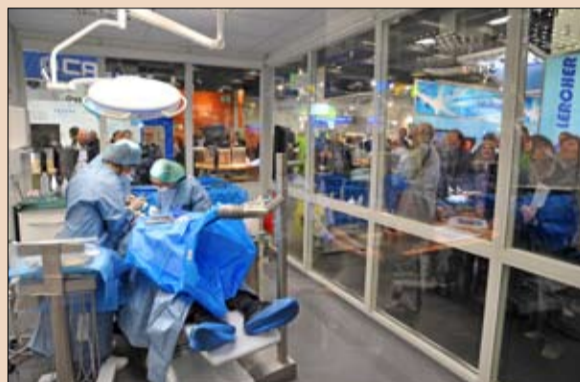
Autor: Daniel Zimmermann, DTI

**COLOGNE & LEIPZIG/Německo: Návštěvníci příštího IDS v Německu by si měli na nejnovější pokroky ve stomatologii naplánovat více času. Po rekordní výstavě v roce 2009 se počet vystavovatelů hlásících se k účasti na příštím ročníku v roce 2011 opět zvýšil, a to především díky zájmu většího počtu zahraničních firem o možnost stát se součástí největšího světového dentálního veletrhu, sdělili redakci Dental Tribune ONLINE zástupci organizátora veletrhu – společnosti Koelnmesse.**

Celkově společnost očekává, že se výstavy zúčastní více než 1800 dentálních firem z 56 zemí světa. Pro vysoký zájem bude firmám a návštěvníkům poprvé otevřena Hala 2. Žádosti o účast na veletrhu přicházejí zejména z firem působících na poli implantologie a digitalizace. Ve srovnání s IDS 2009, vzroste například počet firem vystavujících CAD/CAM systémy o více než 40 %.

„Vysokou míru účasti z celého světa lze přičíst skutečnosti, že se International Dental Show stala v povědomí odborné veřejnosti přední mezinárodní výstavou dentálního světa,“ uvedl Oliver P. Kuhrt, výkonný viceprezident Koelnmesse GmbH. „Žádná jiná akce není schopna nabídnout tolik výzev a trendů v tak unikátním rozsahu, co do šíře i hloubky.“

Podle viceprezidenta Kuhrta budou mít návštěvníci a vystavovatelé IDS, díky on-line obchodním službám, možnost dostat se vzájemně do kontaktu již v březnu 2010, tedy ještě dlouho před zahájením veletrhu. Bude také zpracován nový katalog produktů, web získá novou podobu a lepší možnosti vyhledávání. Vzhledem k rostoucí popularitě mobilních



služeb bude zdarma nabízena aplikace IDS pro iPhone, Blackberry a další mobilní operační systémy.

Dr. Martin Rickert, předseda Association of the German Dental Manufacturers (Asociace německých dentálních výrobců) řekl, že navzdory současnému nárůstu počtu vystavovatelů, zůstává IDS stále akcí, která přivádí zubní lékaře, zubní techniky a všechny další dentální odborníky, jejichž hlavní prioritou je zachovávat a zlepšovat orální zdraví a kvalitu života pacientů po celém světě. Výzkum ukázal, že stomatologie má také rostoucí potenciál pro včasnou diagnostiku orálních nebo systémových onemocnění, jako je diabetes nebo rakovina.

„Stejně jako výrobci v oblasti dentálního průmyslu, i my zde cítíme výzvu poskytnout zubním lékařům a zubním technikům vše, co potřebují k tomu, aby dosáhli svého cíle,“ dodává Rickert.

34. mezinárodní dentální veletrh IDS se bude konat na výstavišti v Cologne, v Německu, od 22. do 26. března 2011. Kromě dentální výstavy bude připraven bohatý program odborných přednášek podporovaný výrobci, German Dental Association (Německou stomatologickou asociací) a Association of German Dental Technicians' Guilds (Asociací společenství německých zubních techniků). **DT**

**Informace**

Předprodej vstupenek je stále k dispozici on-line na webových stránkách Koelnmesse. (www.koelnmesse.de)

# Frenektomie – Srovnání konvenčních technik a diodového laseru

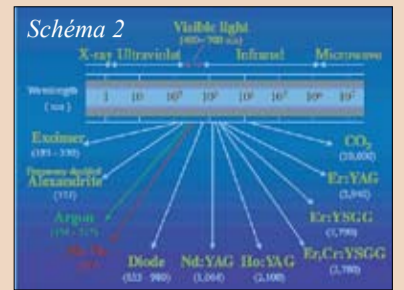
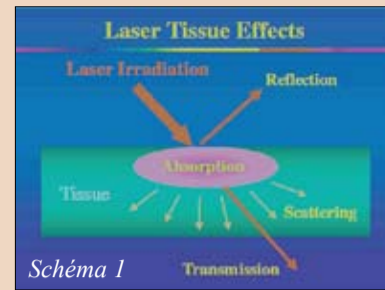
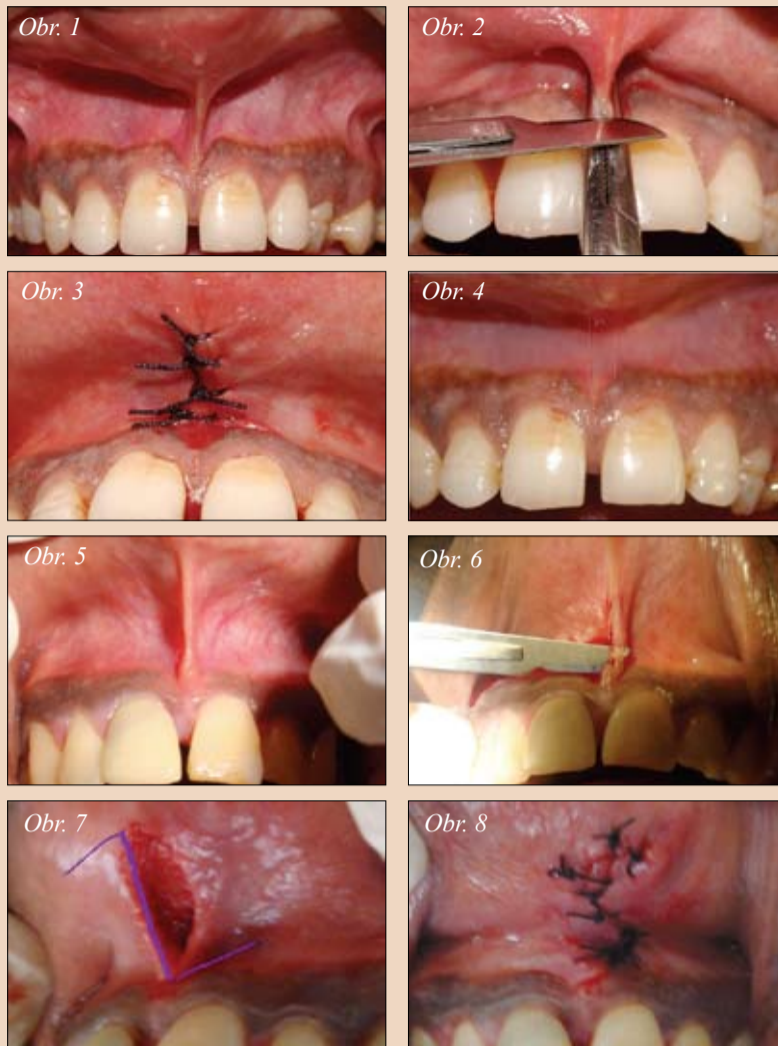
Dr. M. L. V. Prabhuj, Prof. Dr. S. S. Madhu  
Preetha, Dr. Ameya G. Moghe, Indie

**Úvod:** Pojem frenum je odvozen od latinského slova „fraenum“. Frena jsou trojúhelníkové záhyby nacházející se v alveolární sliznici horní a dolní čelisti, mezi velkými řezáky a v oblasti mezi špičkem a premolárem.

Frenum je možné klasifikovat podle jeho tvaru jako:  
– dlouhé a tenké  
– krátké a široké

Podle druhu úponu lze frenum klasifikovat jako: (Placek et al. 1974)  
– mukózní  
– gingivální  
– papilární  
– pronikající papilou

Je-li místo úponu frena na okraji gingivy, může to představovat problém (Corn, 1964). Tento druh abnormálního úponu frena může být příčinou recese okraje gingivy. Abnormální úpon frena se může rozpnat a při napnutí rtu odtahovat okraj gingivy nebo papily od zubu. Frenum, které zasahuje k okraji gingivy, může překážet při odstraňování zubního plaku a napětí takového frena může vést k otevření sulku.



Obr. 1: Abnormální úpon frena – Obr. 2: Umístění svorky a provedení řezu – Obr. 3: Šití – Obr. 4: Dva měsíce po zákroku – Obr. 5: Úpon papilárního frena – Obr. 6: Provedení horizontálního řezu – Obr. 7: Náznak „Z“ plastiky – Obr. 8: Šití

Tyto podmínky mohou výrazně přispět k hromadění plaku a bránit řádné orální hygieně.

Anomálii frena je možné odstranit frenektomií nebo frenotomií. Termíny frenektomie a frenotomie označují zákroky, které se liší ve stupni chirurgického zásahu. Frenektomie je úplné odstranění frena, včetně jeho úponů ke kosti pod ním, a je potřebná k úpravě abnormálního diastema mezi horními velkými středními řezáky (Friedman, 1957). Frenotomie je odříznutí a přemístění úponu frena.

Indikace pro frenektomii zahrnuje:  
– odstranění pnutí na okraji gingivy (průvodním jevem je napnutí frena s

nebo bez recese gingivy)  
– umožnění ortodontické léčby  
– umožnění domácí péče  
Techniky frenektomie:  
– konvenční technika  
– použití laserů na měkké tkáni

**KONVENČNÍ TECHNIKA:** využívá tradičních nástrojů, jako jsou skalpely a parodontální nože. Pro techniku konvenční frenektomie jsou uváděny různé postupy. Patří mezi ně postupy podle Dieffenbacha, Schuchardta a Mathise. Nejpoužívanější jsou postupy podle Dieffenbacha, plastika ve tvaru „V“ a Schuchardtova plastika ve tvaru „Z“.

► **DI** strana 4

# Problematika kalcifikovaných kanálků, kazuistika

Richard E. Mounce, DDS Preetha, Dr.

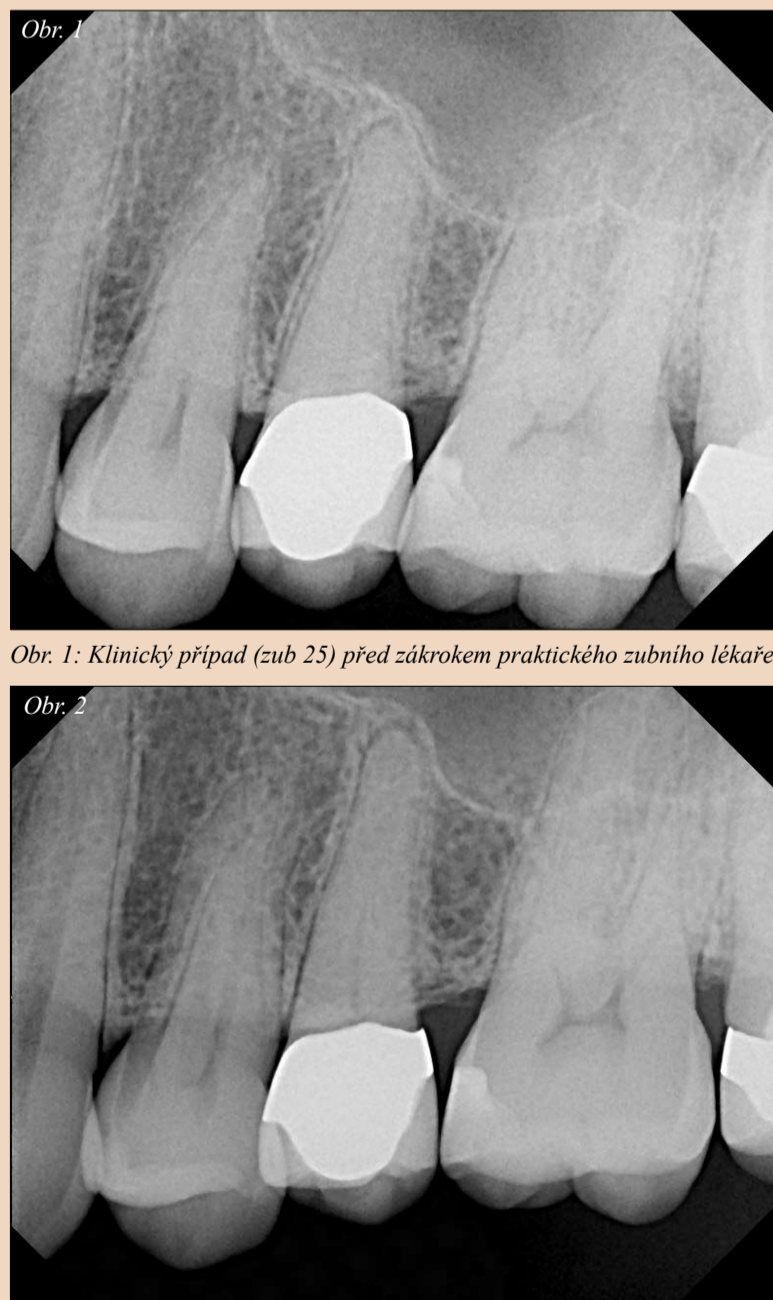
**Pacient, jehož snímek je na obrázku 1, byl odkázán na endodontistu, protože prvnímu lékaři se nepodařilo lokalizovat kořenové kanálky.**

Pacient trpěl bolestmi zubu 25 při žvýkání a mírnou spontánní bolestí, což vedlo před postoupením případu specialistům k diagnóze nevitální dřeně. Lékař před odesláním pacienta zub otevřel, aniž by lokalizoval kanálek. Poté pacienta předal specialistům. Tato kazuistika se zabývá klinickými nálezy, postupem a potenciálními komplikacemi ošetření případu z pohledu plánování ošetření a pojednává o klinickém postupu a použitých materiálech.

Po předání specialistům byl pacient asymptomatický a bez otoků. Zub byl mírně citlivý na poklep, vyšetření pohmatem, pohyblivost a vyšetření sondou bylo v normě. Z rentgenového snímku byly na zubu 25 zřejmé otevřené okraje korunky a kalcifikované kanálky.

**Rizikové faktory při endodontickém ošetření zubu 25:** V případě, že by se trepanační vstup v korunkové části odklonil od apikální linie, je u zubu 25 mírné riziko cervikální perforace. Dokud nebudou kanálky lokalizovány, je nutné vynaložit veškeré úsilí na to, aby byl dentin odstraňován ve směru skutečného kanálku.

Odstranění příliš velkého množství dentinu v cervikální oblasti zubu by



Obr. 2: Klinický případ po zákroku specializovaných zubních lékařů

mohlo, kromě rizika perforace, narušit strukturu korunkové části zubu natolik, že by byla náchylná k prasknutí v koronální a nakonec i kořenové oblasti.

Před zahájením ošetření by zde mělo být určeno hlavní apikální zúžení a hlavní apikální průměr – bylo předpokládáno hlavní apikální zúžení .08 a apikální průměr pro hrot typu ISO #40 nebo možná #50.

Pokud je trepanační otvor příliš široký, může být ohrožena rezistence keramického pláště korunky – na rtg snímku je patrné, že zub 25 je ošetřen metalokeramickou korunkou.

Z důvodu získání větší optické a taktické kontroly při endodontickém ošetření je nezbytné použití vizualizace a zvětšení. Optimální je chirurgický operační mikroskop (SOM) (Global Surgical, St. Louis, Mo.). U tohoto případu bude vhodnou alternativou lupa 4,8x Class IV HiRes Plus s osvětlením (Orascopic, Middleton, Wis.).

Výčerpávající pojednání o použití SOM nebo lupy není v možnostech tohoto článku, je ale třeba zmínit, že po vyjmutí provizorní výplně je možné vyhodnotit strukturu a barvu dentinu, podle čehož lze určit správný směr preparace do ústí kořenového kanálku. Velice důležitá je hloubka odstranění dentinu při zákroku. Postoupí-li lékař při zavádění kořenového nástroje o 7 až 8 mm a nelokalizuje kanálek, je velice pravděpodobné, že se od linie ka-

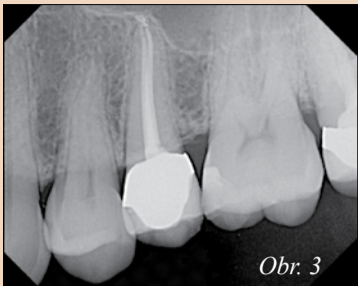nálku odklonil a riziko perforace je velmi vysoké.

Jakmile je kanálek lokalizován a jeho rozšiřování je vedeno špatným směrem, čelí lékař riziku zablokování kanálku. Pronikače (.12, .10 nebo .08) nebo vrtáčky Gates Glidden (jako první kořenové nástroje) jsou kontraindikovány, protože při jejich použití by mohlo snadno dojít k zablokování kanálku dentinem nebo úlomky dřeně.

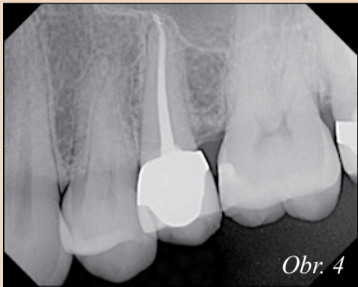
Daleko vhodnější a velice důležité je věnovat čas práci s malými ručními K-file kořenovými nástroji a kanálek pročistit od ústí k apexu. Před použitím RNT kořenových nástrojů je nutné upravit počáteční rozměr kanálku z #6 na #15. U tohoto klinického případu byly lokalizovány dva kanálky a byl zaveden zahnutý ruční K-file kořenový nástroj #6 natolik, až hmatatelně zarazil v malém zúžení foramen apicale (MC). Poté byl ke zjištění skutečné pracovní délky kanálku (TWL) použit elektronický apexlokátor, potvrdila se délka naměřená jako rozdíl mezi zavedením prvního RNT kořenového nástroje do apexu a zavedením posledního RNT kořenového nástroje do apexu.

Systém RNT použitý u tohoto klinického případu byl Twisted File\* (SybronEndo, Orange, CA, USA). Břity na TF se vyrábí kroucením nikl-titanu ve fázi rhombohedrického krystalického uspořádání. Trojhranný průřez nástroje dosažený spe-

► **DI** strana 3



Obr. 3



Obr. 4

Obr. 3, 4: Příklad po zákroku



Obr. 5

Obr. 5: Lupa Orascoptic, 4.8x HiRes Class IV (Orascoptic, Middleton, Wis.)



Obr. 6

Obr. 6: Chirurgický operační mikroskop (SOM) (Global Surgical, St. Louis, Mo.)

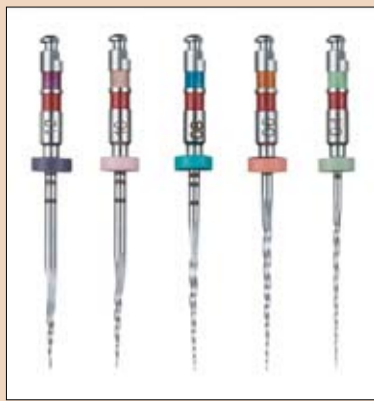

Obr. 9: Stříkačka Skinny s hrotem Navi (Ultradent, South Jordana, Utah)

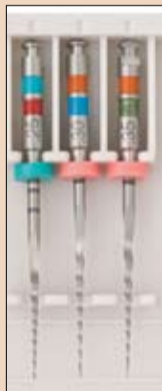► **DI** pokračování ze strany 2

ciální výrobou umožňuje vytvořit s pomocí TF. 08 zúžení v takovém kořeni, jako je u zubu 13. Takto preparované zúžení je větší než zúžení dosažené běžnými RNT kořenovými nástroji, které se vyrábí broušením. Díky technologii kroucení nikl-titanu v R fázi a trojhrannému tvaru průřezu vznikají přizpůsobivé a vysoce účinné nástroje. U tohoto klinického případu nástroj TF.08 dosáhl apexu zhruba po 4 zavedeních.

Poté co TF.08/25 dosáhl apexu, byly do rozdvojené apikální části kanálku zavedeny TF.06/30/35 a .04/40 – každá velikost jedenkrát. Kónické kořenové nástroje TF.06 a .04 snadno dosáhly apexu, protože dentin probrousily pouze svým hrotem. Po dokončení přípravy byl kořenový



Obr. 7: Twisted Files (TF) (.12/25, .10/25, .08/25, .06/25), (SybronEndo, Orange, Calif.)



Obr. 8: Sada malých kořenových nástrojů (25/.08/23 mm, 30/.06/23 mm, 35/.06/23 mm) (SybronEndo, Orange, Calif.)



Obr. 10: Obturátory RealSeal One Bonded Obturators (SybronEndo, Orange, Calif.)

systém zubu 25 zaplněn materiálem RealSeal\* pomocí techniky SystemB využívající Elements Obturation Unit\*. Byl použit hlavní konus .06/20. 3 mm od hrotu .06/20 je hlavní konus zhruba .38 mm. Hlavní konus .06/20 byl zredukován o 3 mm a byla vytvořena zářezka. Stříkačkou

Skiny s hroty Navi (Ultradent, South Jordan, Utah) byl do kanálku aplikován RealSeal.

Zaplnění kanálku bylo u tohoto případu možné snadno zajistit materiálem RealSeal One Bonded Obturators (Sybron Endo, Orange, Calif.)\*, verze vycházející z RealSeal. RS1 má konusové .04 RealSeal obturátory, které se injekčně formují přes polysulfonové nosiče ve hrotu o velikosti 20-90. Ve studiích in vitro a in vivo bylo prokázáno, že RealSeal vytváří statisticky významnou bariéru proti mikroskopickým netěsnostem, přisuzovaným gutaperčovým čepům.

Na žádost předávajícího lékaře byla na zub zhotovena provizorní výplň. Na dno dřevové dutiny byla nanesena vrstva zatékavého kompozita Permaflo Purple (Ultradent, South Jordan, Utah), které má chránit vstup do kanálku, dokud nebude na zub zhotovena výplň definitivní.

Po přizpůsobení konusu a obturaci skončilo rozpínání sealeru. Rozpínání sealeru je známkou toho, že byla v průběhu celého ošetření udržena průchodnost apexu. I když to není známka prvotřídního ošetření, značí to, že vyčištění a vytvarování odpovídá cílům tvarování kanálku, a že Foramen Apicale byl udržen ve své původní velikosti a pozici, a současně byla zachována původní pozice kanálku.

Klinický postup kalcifikovaného horního premoláru je detailní. Aby nedošlo k iatrogenním příhodám, byl důraz kladen na plánování zákroku. Zub byl do hlavního apikálního konusu .08 a hlavního apikálního průměru #40 vytvarován pomocí Twisted Files – čtyř kořenových nástrojů a při zhruba sedmi úplných zavedeních do každého kanálku. **DI**

**Dentální Akademie.cz**

Navštivte internetový portál [www.dentalniakademie.cz](http://www.dentalniakademie.cz)  
Ze vzdělávacích akcí mnoha pořadatelů si jistě vyberete!

**Vaše navigace ve světě vzdělávání**

Více informací a řadu dalších vzdělávacích akcí naleznete na [www.dentalniakademie.cz](http://www.dentalniakademie.cz)

**O autorovi**

Dr. Richard Mounce je autorem populárně naučné knihy „Dead Stuck“, která nabízí „příběhy ze života, rodičovství a manželství jednoho muže vyprávěné bez politicky korektních ošepaných frází“, vydáno nakladatelstvím Pacific Sky Publishing. Více informací na [www.DeadStuck.com](http://www.DeadStuck.com). Mounce přednáší po celém světě a jeho práce jsou často publikovány. Pracuje jako soukromý zubní lékař specializující se na endodoncii ve Vancouveru, Wash.

**StomaTeam Forum**

Zl. – bude zažádáno o 2x 50 kreditů  
100 kreditů

Zl. 25, 01t – bude zažádáno o 2x 4 kreditů  
8 kreditů

**KONFERENCE**  
ZUBNÍCH LÉKAŘŮ ZUBNÍCH TECHNIKŮ  
ZUBNÍCH SESTER DENTÁLNÍCH HYGIENISTEK  
NA TÉMA  
**O čem se dnes mluví aneb co nás aktuálně tíží nejvíce**  
**1.-2. 4. 2011**  
Praha  
KONGRESOVÉ CENTRUM U HÁJKŮ  
(nové a příjemné prostory v centru Prahy – Na Florenci 29, Praha 1)

DVA DNY – TŘI KONFERENCE SÁLY – DESÍTKY PŘEDNÁŠEJÍCÍCH – MNOHO ZAJÍMAVÝCH INFORMACÍ

Program konference a více informací naleznete na [www.stomateam.cz](http://www.stomateam.cz).  
Přihlásit se můžete prostřednictvím e-mailu [info@stomateam.cz](mailto:info@stomateam.cz), telefonicky na +420 222 250 367, +420 724 954 996, nebo se zaregistrujte na [www.dentalniakademie.cz](http://www.dentalniakademie.cz) a získáte slevu.

Partneři:

U HÁJKŮ KONGRESY S TVÁŘÍ  
INTERDENT  
Puro KLINIKA  
Rodentica®  
Cenově výhodná alternativa rotačních nástrojů  
GABA International

► **DI** pokračování ze strany 2

**NÁSTROJE:** Rukojeť Bard-Parker č. 3, skalpel č. 15, svorka, šití.

**POSTUP:** „V“ plastika podle Diefenbacha.

**CHIRURGICKÝ POSTUP:** Oblast se znecitliví injekčním podáním lokálního anestetika (2 % lidokainu s adrenalinem 1:200 000). Jakmile začne anestezie účinkovat, zachytí se frenum v celé své šířce do svorky. Skalpelem č. 15 nasazeným v rukojeti Bard-Parker se vede řez podél horní části svorky v celé hloubce frene zasahujícího do vestibula. Podobně se řez vede pod spodní částí svorky, takže se svorka oddělí a tkáň frene zůstane ve svorce. Odkryje se tak oblast ve tvaru kosočtverce, v níž se nachází vazy úponů. Hluboké vazy se pomocí jemných nůžek oddělí od periostu. Aby nedošlo k opětovnému připojení vazů, udělají se chirurgickým nožem rýhy na periostu. Je odebrána také sliznice rtu, aby bylo možné přiblížit okraje. Krvácení se kontroluje přikládáním tlakových obvazů.

Šití: Rána ve tvaru diamantu se šije hedvábnou nití buď 4-0 nebo 5-0, jednoduchým přerušovaným stehem. Je zajištěno odpovídající přiblížení okrajů. Oblast se zakryje parodontálním obvazem.

Po frenektomii prováděné „V“ plastikou vznikne jizva, která může zabránit meziálnímu posunu středních řezáků (West, 1968). Jedná se o typický bezpečný chirurgický zákrok bez významných komplikací.

**„Z“ plastika podle Schuchardta:** Hlavní výhodou této metody je, oproti „V“ plastice, vznik minimální jizvy. Metoda vyžaduje zkušeného chirurga, protože je poměrně náročná.

**Frenektomie pomocí laserů na měkké tkáni:** LASER (zesilování světla stimulovanou emisí záření) je založen na teorii Alberta Einsteina zabývající se spontánní a stimulovanou emisí záření. První prototyp laseru předvedl v roce 1960 Maiman, který jako aktivní prostředí použil krystal rubínu. Krátce nato, v roce 1961, předvedl Snitzer prototyp Nd:YAG laseru. První použití laseru na tkáň dutiny ústní zaznamenali Golman et al., Stern a Sognaes, jejichž články popisovaly účinky rubínového laseru na sklovinu a dentin. Lasery určené pro chirurgii působí na tkáň koncentrovanou a regulovatelnou energií. Aby byl laser účinný, musí se energie vstřebat. Stupeň absorpce ve tkáních se liší v závislosti na funkci vlnové délky a vlastnostech cílové tkáň. Protože teplota v místě chirurgického zákroku stoupá, jsou měkké tkáni vystaveny:

- zahřívání (37 °C až 60 °C)
- svařování (60 °C až 65 °C)
- koagulaci (65 °C až 90 °C)
- denaturaci proteinů (90 °C až 100 °C)
- vysoušení (100 °C)
- karbonizaci (nad 100 °C)

CO<sub>2</sub> LASERY mají vlnovou délku 10 600 nm. Paprsek těchto laserů je

v infračerveném spektru a je tedy neviditelný. Díky tomu byl CO<sub>2</sub> laser poměrně neškodný. Později proto byl jako zaměřovací paprsek v násadci používán koaxiální He-Ne laser 630 nm s krystalovým vláknem. V roce 1976 byl CO<sub>2</sub> laser komisí FDA schválen jako bezpečný pro použití v chirurgii na měkkých tkáních. Při použití CO<sub>2</sub> laseru dochází uvnitř buněk k rychlému nárůstu teploty a tlaku, což vede k prasknutí buněk a uvolnění „laserových výparů“ (pára a zbytky buněk).

CO<sub>2</sub> laser je rychle absorbovatelný vodou. Měkké tkáni se skládají ze 75–90 % z vody, 98 % dopadající energie se přemění na teplo a na povrchu tkáň se vstřebává s velmi malým rozptylem nebo penetrací. Pro maximální účinnost je důležitý vlhký povrch. CO<sub>2</sub> laser se tkáni nedotýká a nedochází tedy k narušení dotykem.

**ND:YAG LASER** má vlnovou délku 1 064 nm a využívá, stejně jako CO<sub>2</sub> laser, infračerveného spektra. Nd:YAG laser proniká až do 60 mm vodou, přičemž se jeho původní účinnost snižuje o 10 %. Energie se tedy spíše rozptýlí v měkkých tkáních, než by se vstřebala do povrchu. Vlnová délka Nd:YAG laseru je přitahována barvami a následkem toho se rozptýlí ve výrazně zabarvených měkkých tkáních, jako je kůže, která záření vstřebá až dvojnásobně. Účinek ohřevu Nd:YAG laserem je ideální k odstranění potenciálně hemoragických abnormálních tkání a k zástavě krvácení malých žilek a kapilár. V roce 1990 schválila FDA pulzní Nd:YAG laser k odstraňování měkkých tkání. V roce 1997 schválila FDA pulzní Nd:YAG laser k sulkulárnímu debridementu.

**ER:YAG LASER** byl představen Zharikovem et al. v roce 1974 jako pevnolátkový laser generující světlo

Typ laseru		Současné/Potenciální použití ve stomatologii
<b>Excimerové lasery</b>	Argon fluorid (ArF) Xenon chlorid (XeCl)	Odstranění tvrdých tkání, odstranění zubního kamene
<b>Plynové lasery</b>	Argon (Ar)  Helium-Neon (HeNe) Oxid uhličitý (CO <sub>2</sub> )	Vytvrzování kompozitních materiálů, bělení zubů, intraorální chirurgie na měkkých tkáních, sulkulární debridement (subgingivální kyretáž při parodontitidě a zánětu v okolí implantátu) Analgezie, ošetření hypersenzitivity dentinu, ošetření aftů  Intraorální a implantologická chirurgie na měkkých tkáních, ošetření aftů, odstranění pigmentace způsobené gingiválním melaninem, ošetření hypersenzitivity dentinu, analgezie
<b>Diodové lasery</b>	Indium Galium Arsenid Fosfor (InGaAsP) Galium Hliník Arsenid (GaAlAs) Galium Arsenid (GaAs) Indium Galium Arsenid (InGaAs)	Detekce kazů a zubního kamene  Intraorální obecná a implantologická chirurgie na měkkých tkáních, sulkulární debridement (subgingivální kyretáž při parodontitidě a zánětu v okolí implantátu), analgezie, ošetření hypersenzitivity dentinu, pulpotomie, dezinfekce kořenových kanálků, ošetření aftů, odstranění pigmentace způsobené gingiválním melaninem.
<b>Pevnolátkové lasery</b>	Alexandrit se zdvojenou frekvencí Neodym:YAG (Nd:YAG)  Skupina erbiových laserů Erbium, Chrom (Er,Cr: YSGG) Erbium:YSGG (Er:YSGG) Erbium:YAG (Er:YAG)	Výběrové odstranění zubního plaku a zubního kamene. Intraorální chirurgie na měkkých tkáních, sulkulární debridement (subgingivální kyretáž při parodontitidě a zánětu v okolí implantátu), analgezie, ošetření hypersenzitivity dentinu, pulpotomie, dezinfekce kořenových kanálků, odstranění kazů ve sklovině, ošetření aftů, odstranění pigmentace způsobené gingiválním melaninem. Odstranění zubních kazů a preparace kavity, úpravy povrchu skloviny a dentinu, intraorální chirurgie na měkkých tkáních, sulkulární debridement (subgingivální kyretáž při parodontitidě a zánětu v okolí implantátu), odstraňování zubního kamene z povrchu kořenů, kostní chirurgie, analgezie, ošetření hypersenzitivity dentinu, pulpotomie, ošetření a dezinfekce kořenových kanálků, odstranění kazů ve sklovině, ošetření aftů, odstranění pigmentace způsobené gingiválním melaninem/kovem.

o vlnové délce 2 940 nm. Absorpce ve vodě je u Er:YAG laseru ze všech laserů fungujících v infračerveném spektru největší, protože jeho vlnová délka 2 940 nm se shoduje s pásmem absorpce pro vodu. Koeficient absorpce vody u Er:YAG lase-

ru je teoreticky 10 000krát vyšší než u CO<sub>2</sub> laserů a 15.000–20.000krát vyšší než u Nd:YAG laserů. Protože je Er:YAG laser dobře vstřebatelný všemi biologickými tkáněmi, které obsahují molekuly vody, je tento laser indikován nejen pro ošetření

měkkých tkání, ale také pro odstranění tvrdých tkání. V roce 1997 schválila FDA pulzní Er:YAG laser k ošetření tvrdých tkání, jako je odstraňování zubního kamene a preparace

► **DI** strana 5

**Dovolená se vzděláváním na Českomoravské vrchovině**

**Chcete si odpočinout, nechat se hýčkat masážemi či protáhnout tělo při cvičení a pohybu na čerstvém vzduchu?**

**Načerpejte nové síly**

**v Resortu Svatá Kateřina**

**... v krajině, kde harmonie našla své jméno.**

**24.–29. 7. 2011**

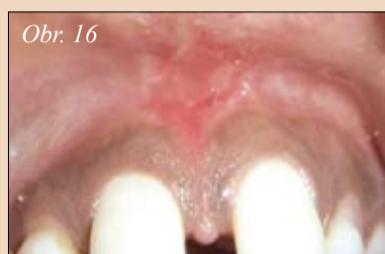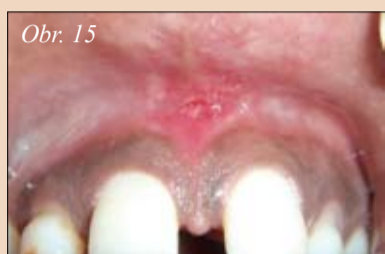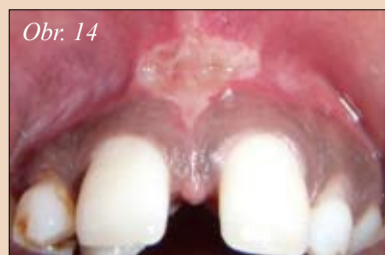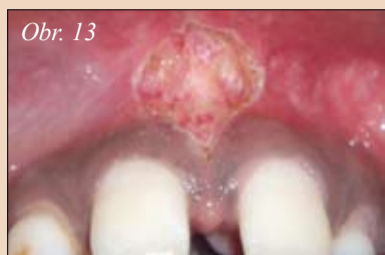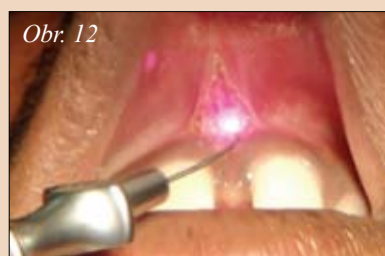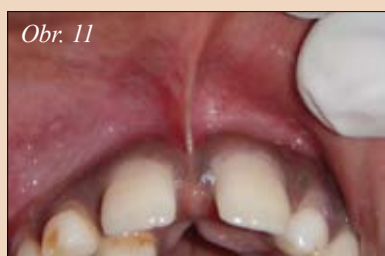**Při přihlášení do 11. 3. 2011 – BONUS Aroma masáž!**  
Při včasné přihlášení je možné si rezervovat za stejnou cenu lux. pokoje.



Organizuje: **StomaTeam**

**resort**  
SVATÁ KATEŘINA  
www.katerinaresort.cz

**K účasti na vzdělávacím pobytu se můžete přihlásit prostřednictvím e-mailu na adrese [info@stomateam.cz](mailto:info@stomateam.cz) nebo na tel. čísle +420 222 250 367. Více informací můžete získat na uvedených kontaktech či na [www.katerinaresort.cz](http://www.katerinaresort.cz)**



Obr. 11: Frenum pronikající papilou – Obr. 12: Použití diodového laseru  
– Obr. 13: Pohled ihned po zákroku – Obr. 14: 2 dny po zákroku  
– Obr. 15: 1 týden po zákroku – Obr. 16: 2 měsíce po zákroku

► **DI** pokračování ze strany 4

kavit, v roce 1999 pak také k chirurgii na měkkých tkáních a sulkulárnímu debridementu a v roce 2004 ke kostní chirurgii.

**DIODOVÝ LASER** je pevnolátkový polovodičový laser, který při přeměně elektrické energie na energii světelnou obvykle využívá kombinace galia (Ga), arsenu (Ar) a jiných prvků jako je hliník (Al) a indium (In). Vlnová délka se pohybuje mezi 800–980 nm. Laser vyzařuje kontinuální vlny v pulzním režimu a obvykle se používá kontaktním způsobem pomocí systému pružného vývodu s optickými vlákny. Záření o 800–980 nm se špatně vstřebává ve vodě, ale dobře jej vstřebává hemoglobin a další pigmenty (ALD 2000). Protože dioda není účinná na

tvrdé zubní tkáň a je vynikající jako chirurgický laser na měkké tkáni (Romanos G, 1999), je laser indikován k řezání a koagulaci gingivy a sliznic dutiny ústní i ke kyretáži měkkých tkání nebo sulkulárnímu debridementu.

FDA schválila diodový laser (Ga AlAs 810 nm) pro chirurgii na měkkých tkáních a k sulkulárnímu debridementu v roce 1995. Diodový laser má teplotní účinky díky účinku „horkého hrotu“ způsobené akumulací tepla na konci vlákna a na ošetřovaném povrchu (ALD 2000) vytváří relativně tenkou koagulační vrstvu. Použití je trochu podobné elektrokoagulaci. Pronikání tkáněmi je u diodového laseru menší než u Nd:YAG laseru, ale generace tepla je vyšší (Rastegar S 1992), což vede k hlubší koagulaci a většímu povrchovému spálení. Šířka koagulační

Typ laseru		Vlnová délka	Barva
<b>Excimerový laser</b>	Argon fluorid (ArF)	193 nm	Ultrafialová
	Xenon chlorid (XeCl)	308 nm	Ultrafialová
<b>Plynový laser</b>	Argon	488 nm	Modrá
	Helium-Neon (HeNe)	514 nm	Modrozelená
	Oxid uhličitý (CO <sub>2</sub> )	637 nm	Červená
		10 600 nm	Infračervená
<b>Diodový laser</b>	Indium Galium Arsenid Fosfor (InGaAsP)	655 nm	Červená
	Galium Hliník Arsenid (GaAlAs)	677–830 nm	Červená-Infračervená
	Galium Arsenid (GaAs)	840 nm	Infračervená
	Indium Galium Arsenid (InGaAs)	980 nm	Infračervená
<b>Pevnolátkový laser</b>	Alexandrit se zdvojenou frekvencí	337 nm	Ultrafialová
	Draslík Titan Fosfát (KTP)	532 nm	Zelená
<b>Lasery</b>	Neodym:YAG (Nd:YAG)	1 064 nm	Infračervená
	Holmium:YAG (Ho:YAG)	2 100 nm	Infračervená
	Erbium, Chrom (Er,Cr: YSGG)	2 780 nm	Infračervená
	Erbium:YSGG (Er:YSGG)	2 790 nm	Infračervená
	Erbium:YAG (Er:YAG)	2 940 nm	Infračervená

vrstvy byla při řezu hovězí měkké tkáni z dutiny ústní in vitro zjištěna jako více než 1 mm (White JM 2002). Výhodami diodových laserů jsou menší rozměry jednotky a nižší finanční náklady.

**ARGONOVÝ LASER** využívá jako aktivního média plynu s ionty argonu a působí pomocí optických vláken kontinuálním zářením v pulzním režimu. Tento laser má dvě vlnové délky, 488 nm (modrá) a 514 nm (modrozelená), ve spektru viditelného světla. Argonový laser absorbuje voda jen omezeně, a proto nepůsobí na tvrdé zubní tkáni. Velice dobře jej ale absorbují zbarvené bakterie a tkáni, včetně hemoglobinu a melaninu.

Argonový laser schválila FDA k chirurgii na měkkých tkáních a k vytvrzování kompozitních materiálů v roce 1991 a v roce 1995 také k bělení zubů. Vzhledem k výhodám zahrnujícím zničení zbarve-

ných bakterií, je tento laser užitečný k ošetření paradontálních chobotů.

**ALEXANDRITOVÝ LASER** je pevnolátkový laser využívající drahokamu zvaného Alexandrit, legovaného chromem: Beryllium-Hliník-Kyslík chrysoberyl (Cr+3; BeAl<sub>2</sub>O<sub>4</sub>) a je jedním z mála dichroických minerálů. Rechmann a Henning jako první zaznamenali, že zdvojená frekvence Alexandritového laseru (vlnová délka 337 nm, trvání pulzů 100 ns, dva hroty, q-zapnutý) umí ve zcela volitelném režimu odstraňovat zubní kámen, aniž by pod ním narušil sklovinu nebo cement.

Díky vynikající schopnosti odstranit ze zubu nebo povrchu kořene zubní kámen bez narušení struktury zubu, je širokou odbornou veřejností očekáván vývoj tohoto laseru pro klinické použití.

**EXCIMEROVÉ LASERY** jsou lasery využívající ke generování záře-

ni plynových-molekulárních halogenidů, které jsou nestabilní, obvykle ultrafialového spektra. Frentzen et al. ukázal, že excimerový laser ArF o vlnové délce 193 nm, může účinně odstranit zubní kámen, aniž by poškodil povrch pod ním. Povrch cementu byl čistý a po ozáření bylo možné nalézt pouze mírné zdrsnění, což hovoří pro použití excimerových laserů k odstraňování zubního kamene. Folwaczny et al. zaznamenal, že excimerový laser XeCl vlnové délky 308 nm může účinně odstranit zubní kámen bez termálního poškození nebo vzniku smear layer.

**Frenektomie pomocí diodových laserů:** Pro zákrok byl vybrán diodový laser (A.R.C. Fox™) o vlnové délce 810 nm. Pacientovi nebyla aplikována žádná lokální anestezie. Frenum se napulo, aby bylo dobře vidět jeho rozsah. Diodový laser byl použit v kontaktním režimu se zaměřovacím paprskem pro excizi tkáni. Odstraňovaná tkáň byla průběžně potírána vlhkým kusem gázy. To zajišťuje péči o spálené tkáni a brání nadměrnému termálnímu poškození měkkých tkání pod ošetřovanou oblastí. S laserem se na tkáních pracovalo tak dlouho, až byla oddělena všechna svalová vlákna. Na konci ošetření se rána nezažívala. Pacienti byli požádáni, aby analgetika užívali pouze v případě potřeby. Výhody laseru oproti konvenčním technikám:

- Není nutná aplikace lokální anestezie. Jedná se tedy o bezbolestnou proceduru. Pacient má díky tomu ze zákroku menší obavy.
- Lepší přehled o pracovním poli, bez krvácení
- Není nutný paradontální obvaz a pacient nezažívá nepohodlí způsobené podrážděním obvazem
- Lepší hojení a menší zjizvení
- Menší časová náročnost **DI**



**KONFERENCIE**  
ZUBNÝCH LEKÁŘŮ ZUBNÝCH TECHNIKŮ  
ZUBNÝCH SESTIER DENTÁLNÝCH HYGIENIČEK  
NA TÉMU  
**O čom sa dnes hovorí alebo čo nás aktuálne najviac ťaží**  
**17.–18. 3. 2011**  
Žilina  
Hotel SLOVAKIA

12 kreditov (ZL, ZS, DII) – bolo pridelených 2x 6 kreditov  
10 kreditov (ZL, ZS, DII) – bolo pridelených 2x 5 kreditov

DVA DNI – TRI SÁLY – DESIATKY PREDNÁŠAJÚCICH – MNOHO ZAUJÍMAVÝCH INFORMÁCIÍ

Program konferencií a viac informácií nájdete na [www.stomateam.sk](http://www.stomateam.sk).

Na konferencie StomaTeam Fora sa môžete prihlásiť prostredníctvom e-mailu [info@stomateam.sk](mailto:info@stomateam.sk), telefonicky na +421 911 577 259, +420 222 250 367.

**Kontakt**

Dr. M. L. V. Prabhuj MDS  
Oddělení paradontologie,  
Krishnadevaraya College of Dental  
Sciences Hunasamaranahalli,  
Via Yelahanka Bangalore,  
562157, Indie  
E-mail: [prabhujimlv@gmail.com](mailto:prabhujimlv@gmail.com)

Organizuje:



StomaTeam

Partneri:

CURAPROX



# Osvědčené

Křeslo A-dec 500® bylo vyvinuto po mnohaleté spolupráci s dentisty po celém světě a nabízí tedy nejen jedinečná vylepšení, ale i promyšlený design a trvalou celistvost. Spolupráce s odborníky vedla k vytvoření křesla, ve kterém se pacienti cítí pohodlně a lékařům jsou k dispozici snadno dostupné násadce. Křeslo je navrženo tak, aby se minimalizoval pohyb při odkládání a výběru nástrojů. Hlavním ovládacím prvkem systému je dotykový panel.

Ve světě, kde je spolehlivost nutností, představuje křeslo A-dec nekompromisně osvědčené řešení.



DentAll  
Záhradná 30  
080 01 Prešov  
Tel.: +421 051 758 2006  
E-mail: [dentall@dentall.sk](mailto:dentall@dentall.sk)  
Web: [www.dentall.sk](http://www.dentall.sk)

KK Dent  
Duchovičovo nám. 1  
080 01 Prešov  
Tel.: +421 051 772 3449  
E-mail: [kkdent@nexta.sk](mailto:kkdent@nexta.sk)  
Web: [www.kkdent.sk](http://www.kkdent.sk)

Dent Unit  
Obvodní 23  
503 32 Hradec Králové  
+420 495 454 394  
Email: [dentunit@dentunit.cz](mailto:dentunit@dentunit.cz)  
Web: <http://www.dentunit.cz>

Puro- Klima All Dent  
Štěchovická 2266/2  
100 00 Praha 10  
+420 224 322 468  
Email: [mkupka@puro-klima.cz](mailto:mkupka@puro-klima.cz)  
Web: [www.puro-klima.cz](http://www.puro-klima.cz)

Chcete-li se dozvědět více, kontaktujte společnost A-dec na telefonním čísle 1.503.538.7478 nebo navštivte internetové stránky [a-dec.com](http://a-dec.com).

©2011 A-dec® Inc.  
Všechna práva  
vyhrazena.

# Vhodná technika vypracování apikální části kořenového kanálku

Vypracování apikální části kořenového kanálku zajistí optimální podmínky jeho zaplnění. Tým autorů v čele s dr. Karen Vallaeyse a dr. Delphine Maret z Toulouse v následujícím článku osvětlují cílený postup vypracování pomocí příslušných nástrojů, který povede k úspěšnému endodontickému ošetření.



Pro správné provedení endodontického ošetření je zásadní podmínkou solidní znalost anatomie. Existují individuální rozdíly vycházející z věku pacienta, druhu zubu a škodlivých vnějších vlivů. Nejužší místo hlavního kořenového kanálku tvo-

ří foramen physiologicum. V jeho nejzazším místě přechází do anatomického apexu. Tento bod se často nachází mimo osu hlavního kanálku (podle studií v 50 až 93 %).<sup>4, 8, 12, 19, 21</sup> Bázi anatomického apexu tvoří foramen apicale. Apex se s přibývajícím věkem ztlušťuje neustálým ukládáním cementu. Přejít mezi oběma místy tvoří cementodentinová hranice, která z histologického pohledu tvoří hranici mezi pulpální tkání a periodonciem (místo průchodu nervové cévní svazky). Tato konfigurace apikální oblasti se v průběhu života mění. Může podléhat přeměně v důsledku fyziologické nebo patologické tvorby dentinu nebo cementu, což vede k zúžení kanálku a rozšíření foramina. Za určitých podmínek může dokonce dojít k destrukci, například u periapikálních lézí.

Cílem vypracování kořenového kanálku je debridement, tedy odstranění detritu, a dezinfekce systému kořenových kanálků a též vypracování do tvaru, který je vhodný pro plnohodnotné zaplnění. To musíme provést bez iatrogenního poškození integrity struktur kořenového kanálku.<sup>1</sup>

**Faktory ovlivňující úspěšnost ošetření:** Zásadní význam pro úspěšnost endodontického ošetření má apikální zakončení preparace a výplně. Statistické údaje z dlouhodobých studií svědčí o tom, že nejlepších výsledků se dosáhne, pokud výplň bude končit 1 mm před rentgenologickým apexem.<sup>9, 15, 16</sup>

Pomocí rotačních NiTi nástrojů, u kterých zpravidla používáme techniku crown-down, máme možnost dosáhnout kónického tvaru preparace od vstupu do kanálku až po jeho apikální zakončení.<sup>18, 20</sup> Minimalizují pravděpodobnost odchylky od osy preparace a ledgingu a pomáhají transportu detritu ven z kanálku.<sup>14, 20</sup>

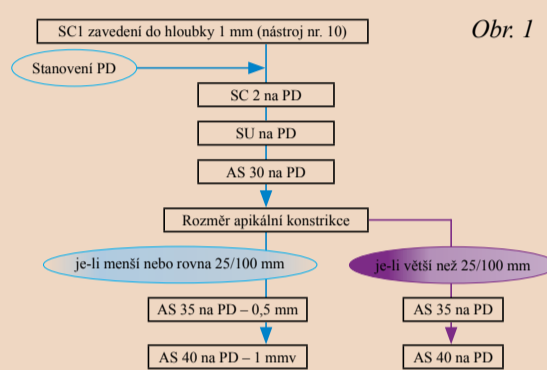
Rotační nástroje nám tak umožňují rychlé a efektivní vypracování kónického tvaru preparace, přičemž zůstane zachován původní průběh kanálku.

Podle Shupinga et al. lze za použití rotačního NiTi nástroje a chlornanu sodného ve formě roztoku dosáhnout vyššího antibakteriálního účinku.<sup>18</sup> Toto však platí až u preparací svým průměrem přesahujících rozměr ISO 30–35.<sup>1</sup> V mnoha studiích tak bylo doloženo, že průměr preparace nad 30 snižuje počet bakterií a zvyšuje antibakteriální účinek medikamentózních vložek a po vyčištění a vypracování tvaru preparace brání pozdějšímu rozmnožení bakterií.<sup>2, 11, 20</sup>

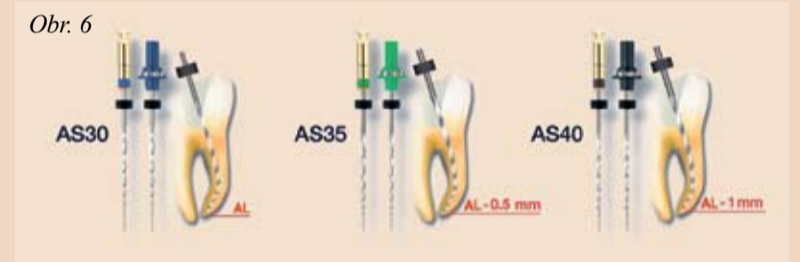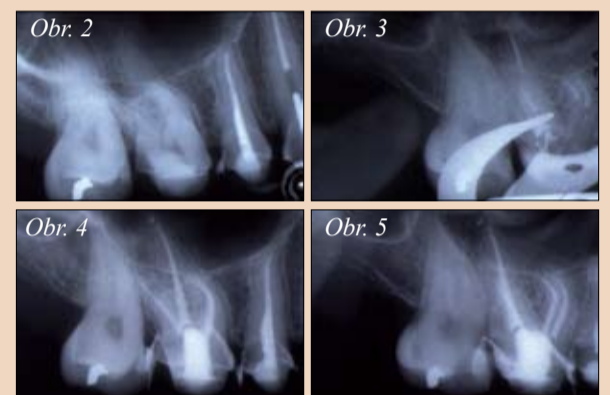
**Velikost a tvar preparace kořenového kanálku:** Na optimální velikost a tvar kořenové preparace, zvláště její apikální části, jsou v zásadě dva pohledy.<sup>1, 9</sup>

Podle Wu et al. závisí doporučená velikost apikálního zakončení preparace na druhu zubu.<sup>22</sup> Podle Albrechta et al. v kanálku zůstane při vypracování na průměr 20 vyšší obsah kongrementů než při průměru preparace 40, bez ohledu na danou kónicitu (4, 6 nebo 8 %). Zdá se, že toto tvrzení je v souladu s ostatními studiemi, ve kterých bylo doloženo, že u větších rozměrů preparace je možné dosáhnout lepšího vyčištění kořenových kanálků.<sup>1, 2, 20</sup>

► **DI** strana 16



Obr. 1



Obr. 1: Doporučení pro sekvenci nástrojů Revo-S v závislosti na apikální konstrikci – Obr. 2: Rtg snímek před ošetřením prvního horního moláru (zub 16) s indikací pulpektomie – Obr. 3: Po opracování vestibulárních kořenů technikou step-back v intervalech 0,5 mm pomocí AS 30 až 40 a v palatální kořenu pomocí AS 40 na PD, rtg snímek během plnění (koniec fáze preparace apikálním směrem, System B). – Obr. 4 a 5: Rtg snímek po výkonu v centrické (4) a excentrické (5) projekci (zaplnění: System B a termoplastická gutaperča). – Obr. 6: Doporučení pro tvar preparace

Doporučuje se však pouze minimální rozšíření apikální krajiny, abychom zachovali strukturu kořene a předešli přetlačení výplňového materiálu přes apex. Schilder v tomto ohledu doporučuje kontinuální rozšíření kořenového kanálku při zachování nejmenšího možného foramen apicale.<sup>1</sup> Minimální rozměr apikálního zakončení preparace, který dovoluje odstranění detritu a optimální účinek výplachu v apikální třetině, tedy evidentně při kónicitě 6 % činí 30.<sup>2, 11</sup> Zdá se, že není nutné apikální preparaci rozšiřovat nad tento rozměr, pokud adekvátně vypracujeme koronální oddíl.<sup>11</sup>

Obecně můžeme říci, že apikální oddíl v žádném případě nevyčistíme úplně, a to bez ohledu na použítou techniku. Ani kombinace použití nástrojů a výplachu nestačí na to, abychom z kořenového systému odstranili veškeré mikroorganismy.<sup>2, 5</sup> Siqueira et al. zjistili, že kompletní debridement kořenového systému není možný ani po použití pěti různých technik preparace včetně ultrazvukové aktivace výplachu.<sup>20</sup>

**Role bakterií:** V četných studiích se prokázala role bakterií a produktů jejich metabolismu při patogenezi onemocnění pulpy a periapikálních tkání.<sup>6, 7, 11, 17, 18, 19, 23</sup> Jedním z klíčových faktorů je důkladné vypracování, zvláště apikální krajiny, které je podpořeno využitím techniky crown-down. Právě v této krajině dochází ke zvýšenému množení bakterií, z čehož vyplývá, že uzdravení bude o to rychlejší a bezproblémovější, čím účinnější bude vyčištění. Tento fakt obvykle vede k tomu, že i v apikální třetině kořenového kanálku bude velikost preparace větší tak, abychom eliminovali tkáň stěny kořenového kanálku.<sup>10</sup>

Ačkoliv je rozšíření apikální části nevyhnutelné, postup jeho provedení je však stále předmětem kontroverze. Dosud není k dispozici žádná evidence-based publikace, ve které by byla prokázána jednoznačná souvislost mezi rozšířením apikálního zakončení a klinickým úspěchem, resp. neúspěchem, endodontického ošetření. Zdá se, že použití EDTA na nástroji neopracovaných částech stěn kořenového kanálku před

► **DI** strana 9

platnost nabídky pro

## Máte již vlastní intraorální rtg v ordinaci?

**Intraorální RTG**  
cena vč. DPH  
CZK od 69.000,-  
EUR od 2.895,-

široká nabídka Intraorálních RTG:

**Volejte** naši infolinku  
CZ - 800 100 138  
SK - 048 3240 033

ukázky individuálních instalací:

**RTG s viziografií**  
cena vč. DPH  
CZK od 189.450,-  
EUR od 7.895,-

Specialista na zobrazovací technologie zajistí:

- kompletní řešení na klíč
- širokou nabídku spolehlivých rtg různých výrobců
- cenu CZK od 69.000,- do 139.000,-  
cenu EUR od 2.895,- do 5.796,-  
(závisí na modelu a parametrech)
- přejímací zkoušku v ceně rtg
- kompletní dokumentaci u nového rtg pracoviště
- přizpůsobení individuálním možnostem ordinace (sloup, otočný stojan, na stěnu s dosahem 260cm aj.)

Spolehněte se na profesionály v oboru zobrazovacích technologií,  
jsme Vám k dispozici na celém území ČR a SR:  
volejte CZ: 800 100 138 SK: 048 3240 033  
www.camosci.cz www.camosci.sk

Specialista na zobrazovací technologie

# S čepem nebo bez čepu – otázka míry destrukce zubních tkání

Dr. Marcelo Balsamo, DDS, MS, PhD.

zubní lékař a profesor na Associação Paulista de Cirurgiões Dentistas (APCD) v Sao Paulo v Brazílii, popisuje v následující kazuistice přímou adhezivní kořenovou nástavbu v průběhu jedné návštěvy.

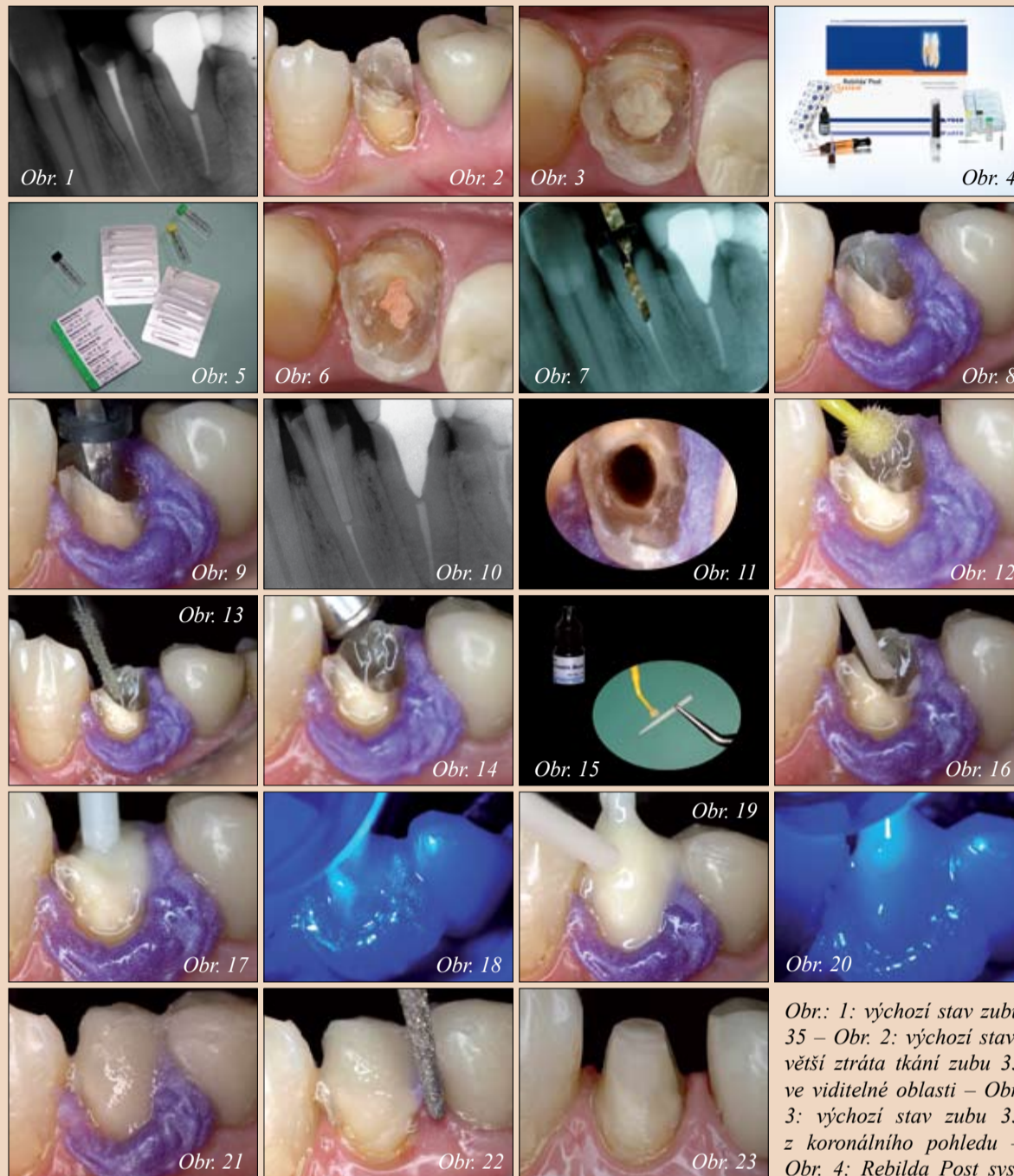Velká míra destrukce v oblasti klinické korunky hovoří pro zesílení retence a zpevnění nástavby pomocí čepu. U malých defektů často dostačuje fixace nástavby k okolním zubním tkáním. K dispozici máme čepy z různých materiálů (kov, keramika s vysokou pevností, čepy ze skelných vláken). Čepy ze skelných vláken se vyznačují modulem elasticity podobným zubní tkáni, což vede k omezení rizika fraktury kořene v důsledku zatížení střížnými silami.

V našem případě se dostavil pacient s významnou destrukcí zubních tkání na zubu 34 (**obr. 1–3**). Litá kořenová nástavba by vyžadovala preparaci objímky (Fassreifen, ferrule), což by zub dále oslabilo. Z důvodu očekávaného zatížení pahýlu se zdálo, že dostavba s čepem s čistě retenčním účinkem podle tradičního vzoru by nebyla dostačující. Proto jsme v tomto případě dali přednost čepové nástavbě adhezivní technikou. Použití systémů na bázi adhezivní techniky umožňuje minimálně invazivní postup se zachováním zubních tkání využívaných pro vazbu.

V tomto případě jsme zvolili systém kořenových čepů, který umožňuje adhezi mezi kořenem, fixačním cementem, čepem a materiálem samotné nástavby (Rebilda Post systém, VOCO). U tohoto systému slouží dostavbový materiál zároveň jako fixační cement pro čep, což umožňuje fixaci čepu a zhotovení dostavby v jednom kroku (**obr. 4**). Systém obsahuje čepy ve třech velikostech i s vrtáky odpovídajících velikostí a reamer na předvrtání (**obr. 5**). Po odstranění veškerých zbytků kořenové výplně (**obr. 6**) jsme stanovili délku kořenového kanálku, abychom určili hloubku vrtání. Je třeba dát pozor na to, aby apikálně zbylo cca 4 mm kořenového výplňového materiálu (**obr. 7**), aby byl zajištěn apikální uzávěr.

Během dostavby zub izolujeme koferdamem nebo gingivální bariérou (**obr. 8**). Kořenovou výplň odstraníme vrtákem až do stanovené hloubky, čímž kanálek zároveň preparujeme na správný průměr (**obr. 9**). Kontrolu přesnosti dosazení čepu provedeme prostřednictvím rtg snímku. Čep je jasně rentgenkontrastní (**obr. 10**). Poté jej diamantem zkrátíme na požadovanou délku. Na obr. 11 je patrný kanálek po opracování a před aplikací bondu.

Poté na stěny kanálku a do okolí jeho vchodu nanese samoleptací a duálně tuhnoucí adhezivum (Futurabond DC, VOCO), ale nesvítilme polymerační lampou (**obr. 12**). Tím zajistíme, aby přebytek materiálu, které později vytlačíme při zavádění čepu, měly také dobrou vazbu na zub. Použité adhezivum obsahuje speciální katalyzátor a můžeme ho používat spolu s duálně nebo samo-



Obr.: 1: výchozí stav zubu 35 – Obr. 2: výchozí stav: větší ztráta tkání zubu 35 ve viditelné oblasti – Obr. 3: výchozí stav zubu 35 z koronálního pohledu – Obr. 4: Rebilda Post systém (VOCO) – Obr. 5: Čepy a vrtáky – Obr. 6: Po odstranění zbytků staré výplně – Obr. 7: Stanovení délky – Obr. 8: Gingivální bariéra – Obr. 9: Preparace kanálku – Obr. 10: Přesnost dosazení čepu – Obr. 11: Preparovaný kanálek – Obr. 12: Bonding na zubu – Obr. 13: Bonding v kanálku – Obr. 14: Vysušení bondu – Obr. 15: Silanizace čepu – Obr. 16: Aplikace dostavbového materiálu do kanálku – Obr. 17: Zavedení čepu – Obr. 18: Polymerace čepu, dostavbového materiálu a adheziva – Obr. 19: Pokračování v dostavbě – Obr. 20: Polymerace dostavby – Obr. 21: Nástavba před preparací – Obr. 22: Preparace nástavby – Obr. 23: Preparovaný pahýl

tuhnoucími kompozity (**obr. 12**). Adhezivum do kořenového kanálku (**obr. 13**) jsme zavedli pomocí endoaplikátoru (Endo Tim, VOCO). Aní tady jsme na adhezivum ještě nesvítili polymerační lampou. Poté jsme jej důkladně vyfoukali a vysušili čistým vzduchem (**obr. 14**). Po silanizaci čepu (**obr. 15**) jsme aplikovali přímo do kořenového kanálku dostavbový materiál (Rebilda DC) (**obr. 16**). Ihned po nanesení dostavbového materiálu jsme čep lehce zašroubovali do kořenového kanálku (**obr. 17**). Až poté jsme použili polymerační lampou. Takto jsme čep fixovali v dostavbovém materiálu (**obr. 18**). To umožňuje okamžitou další dostavbu bez toho, abychom čekali na dotunutí. Pahýl jsme pak dostavili přímým nanesením Rebilda DC do okolí čepu (**obr. 19**) a osvítili polymerační lampou (**obr. 20**). Čepovou nástavbu můžeme pak ihned dále opracovat (**obr. 21**). Odstranili jsme gingivální bariéru a pahýl nabrousili. Dostavbový materiál má stejnou tvrdost povrchu jako dentin a je tak v oblasti přechodu na dentin dobře preparovatelný (**obr. 22**). Na obrázku 23 pak vidíme hotový pahýl nabroušený na korunku. [D1](#)

## Kontakt

Dr. Marcelo Balsamo  
IOP Odontologia  
Rua Albion 229 cjs. 32 e 34  
Sao Paulo – SP Brasil 05077-130  
Brazíl  
fale@iopodontologia.com.br

Spojené arabské emiráty

– Ras Al Khaimah – Hotel Cove Rotana Resort\*\*\*\*

Termín: 9.–16. 4. 2011

Odlet z Prahy (Fly Emirates) 7 nocí

pro velký úspěch  
akci opakujeme

Více informací  
[www.stomateam.cz](http://www.stomateam.cz)

StomaTeam OK EXPRESS  
CESTOVNÍ AGENTURA

K účasti na vzdělávacím pobytu se můžete přihlásit prostřednictvím e-mailu na adrese [info@stomateam.cz](mailto:info@stomateam.cz) nebo na tel. čísle +420 222 250 367 – zde také můžete získat další informace

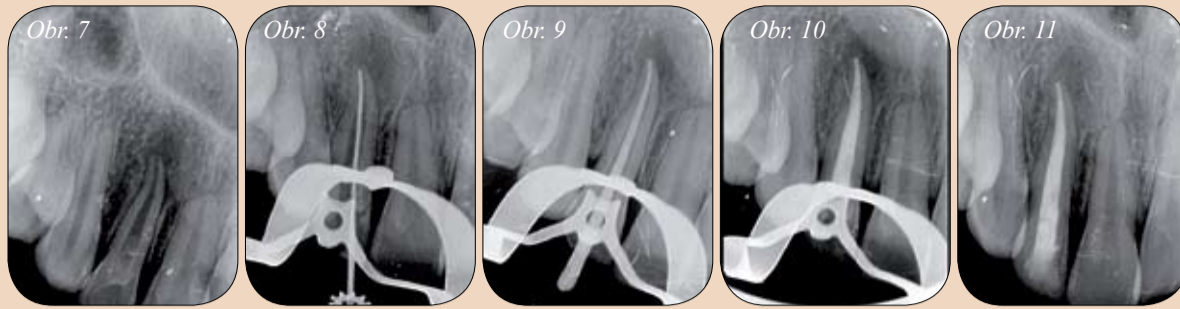

► **DT** pokračování ze strany 7

koncem ošetření, po kterém bude následovat výplach roztokem chlornanu sodného, povede k čistému povrchu prostého detritu. Nabízí se tak otázka, zda je vůbec nutné mechanicky opracovat veškerý povrch stěn kořenového systému apikální části. Je zřejmé, že postačí více konzervativní tvar preparace apikální třetiny za předpokladu, že jsme schopni do této oblasti dopravit dostatečné množství výplachu.<sup>1, 6, 20</sup>

**Nástroje na opracování a vypracování konečného tvaru:** S tímto způsobem cílené preparace bychom měli začít po minimálním počátečním opracování za pomoci speciálních nástrojů. Elektronické určení přesné polohy apikální konstrikce umožní změřit její nejmenší průměr, pokud je tato anatomická struktura plně vyvinuta. V případě, že nemáme k dispozici žádný elektronický nebo mechanický měřicí přístroj, můžeme toto měření provést pomocí kořenového nástroje.<sup>3</sup> Toto měření nám poskytne výchozí údaj pro určení požadového rozměru apikálního zakončení preparace, který bude přesahovat minimální obvykle zvolenou velikost ISO 25 nebo 30 při kónicitě 6 % (obr. 1). Nástroje Revo-S systém se hodí zvláště pro konečné vypracování apikálního zakončení preparace. Po crown-down preparaci použijeme dva nástroje tohoto systému s asymetrickým průřezem a jedním malým apikálním průměrem ISO 25, po kterých následuje nástroj na čištění (SU, ISO 25 a 6 %) a nakonec prvním rotačním nástrojem pro apikální krajinu (AS 30 ISO a 6% na prvních 5 mm nástroje). Před zakončením preparace můžeme nyní za optimálních podmínek změřit apikální konstrikci pomocí nástroje typu FlexoFile (Maillefer) nebo NiTi.<sup>3</sup> Poté stanovíme postup požadovaného opracování apikální části. Pokud apikální konstrikce dovoluje detailní opracování (obr. 2–5), použijeme nástroje AS 30, 35 a 40 v rámci techniky step-back (obr. 6) s odstupy 0,5 mm (tj. AS 30 na pracovní délku, AS 35 na PD -0,5 mm a AS 40 na PD -1 mm). Je-li apikální konstrikce vyznačená jen málo (což je častý případ u mladých zubů (obr. 7–11), horních středních řezáků, palatinálních kořenů horních molárů nebo distálních kořenů dolních molárů), použijeme tyto nástroje na plnou pracovní délku.

**Závěrem:** Vypracování apikální části kořenového kanálku je jednou ze zásadních fází endodontického ošetření. Představuje ukončení vypracování tvaru kořenového kanálku a optimalizuje asepti tím, jak ulehčuje kontakt mezi výplachovými roztoky a odřezávanými dentinovými pilinami a bakteriemi. Zaručuje navíc také to, že zaplnění provedeme za optimálních podmínek a předejdeme přeplnění. Jsou-li všechny tyto podmínky splněny, jsme schopni vytvořit takový apikální uzávěr, který se slučuje se zachováním funkčního zubu v zubním oblouku. Dotisk s přátelským svolením L'Information Dentaire, ve kterém tento příspěvek ve vydání 35/2009 vyšel poprvé.




Obr. 7: Postranní řezák 17letého pacienta, poškozeného před několika lety úrazem a bez vitální pulpy, s chronickou progresivní zánětlivou lézí endodontického původu. – Obr. 8: Zavedení nástroje AS 30 bez tlaku, apikální průměr přesahující ISO 25 vyžaduje preparovat AS 40 na PD. – Obr. 9: Zavedení hlavního čepu (6 %, Nr. 40) – Obr. 10: Rentgenový snímek bezprostředně po výkonu (laterální apikální kondenzace a termoplastická technika plnění ve střední a koronální třetině kanálku). – Obr. 11: Kontrolní rtg snímek po třech měsících: je patrné počínající hojení periapikální krajiny

Seznam literatury se nachází na [www.zwp-online.info/fachgebiete/endodontie zur Verfügung](http://www.zwp-online.info/fachgebiete/endodontie_zur_Verfuegung) **DT**

**Autoři**

Dr. Karen Vallaëys  
Dr. Delphine Maret  
Dr. Jean-Philippe Mallet  
Dr. Franck Diemer  
Stomatologická fakulta a klinika  
Toulouse



# SLOVAK DENTAL DAYS

12<sup>th</sup> EXHIBITION OF STOMATOLOGY  
AND DENTAL TECHNICIS



## 22. - 24. 9. 2011

INCHEBA, a.s., Viedenská cesta 3-7, 851 01 Bratislava  
T +421-2-6727 2138 • F +421-2-6727 2201 • E [sdd@incheba.sk](mailto:sdd@incheba.sk)

[www.incheba.sk](http://www.incheba.sk)



Zoznam.sk



INCHEBA  
EXPO BRATISLAVA