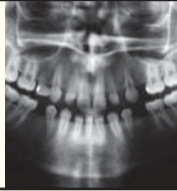



Tema

Na putu ka besprijekornoj dentalnoj brizi


strana 10



Tema

Interdisciplinarni tretman pacijenta sa 11 zuba koji nedostaju: Biomimetički pristup

strana 13



Tema

Efikasna i atraumatična terapija parodontalne bolesti

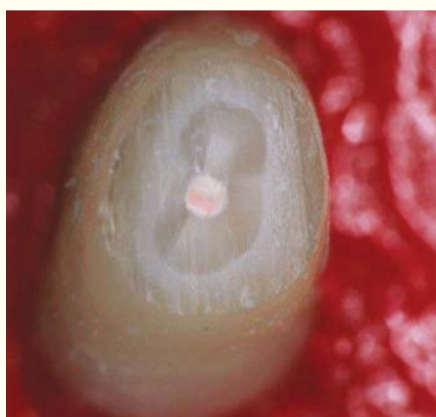
strana 16

Australijski istraživači tvrde da su stomatolozi skloni vizualnim iluzijama

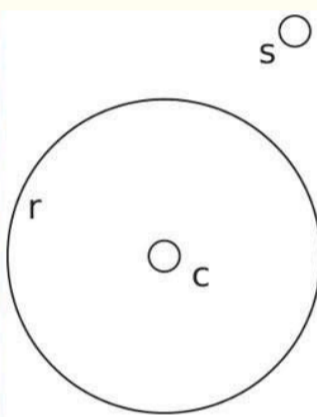
LISMORE, Australija: Predmeti u ogledalu se čine daljim nego što to uistinu jesu, i to je uobičajena iluzija sa kojom se svakodnevno susreću vozači širom svijeta. Doktori i stomatološki istraživači iz Australije i sa Novog Zelanda su istakli da varljiva vizualna percepcija predmeta može uticati na to da stomatolozi ponekad prepariraju dublje kavitete nego što je to potrebno da bi restaurisali zub i ispunili zubni kanal.

Tokom 2002. i 2006. godine provedeno je kliničko istraživanje koje je uključilo osam novozelandskih stručnjaka u oblasti endodoncije. Istraživači su otkrili da stomatolozi često upadaju u zamku tzv. Delboeuf optičke iluzije, koja čini da nam zatvorena područja izgledaju manjim nego što to ustvari jesu kada ih posmatramo u nekom većem kontekstu. U stomatologiji se ovo manifestuje tako što se preparirani kavitet u zubu čini manjim kada se tkivo koje ga okružuje nalazi u okviru parametara iluzije što, na štetu pacijenata, dovodi do uklanjanja više zdravog tkiva.

Istraživači su izjavili da do sada nije poznato da li su stomatolozi svjesni ovog problema prilikom



Kaviteti koje su napravili učesnici istraživanja često su, kao posljedica Delboeufove optičke iluzije, bili preveliki. Ova iluzija čini da zatvorena područja izgledaju manjim nego što ustvari jesu kada se posmatraju u nekom većem kontekstu.



preparacije zuba ili ne, ali svakako preporučuju da se nova otkrića uvrste u rane faze kliničkog obučavanja s ciljem smanjivanja rizika od napuknuća korijena ili apeksa korijena zbog toga što se uklonilo previše zdravog tkiva. Također su istakli da se ovo istraživanje treba proširiti i na ostale tretmane zdravstvene brige u kojima optička iluzija igra važnu ulogu.

„Zdravstveni radnici se trude sačuvati što je više moguće zdravog tkiva prilikom tretmana. Veoma je važno da znaju da ih oči mogu lako prevariti te da, posljedično tome, uklone više zdravog tkiva nego što je to ustvari potrebno“, izjavio je prof. Robert O'Shea, vodeći istraživač i ekspert psihologije

sa Southern Cross Univerziteta u Australiji.

Iluzija je prvi put dokumentovana 1865. a dobila je ime po svom kreatoru, belgijskom naučniku Josephu Remi Leopold Delboeufu. Tokom historije pokazalo se da je, između ostalog, veoma često primjenjivana u restoranima da bi se prevarili gosti po pitanju obima njihovog jela tako što su se koristili manji tanjiri. Tokom provođenja najnovijeg istraživanja učesnici istraživanja su radili na više od 20 izvađenih zuba, a da pritom nisu raspolagali informacijama o parametrima iluzije. Od učesnika se tražilo da uklone što je manje moguće zdravog tkiva tokom preparacije zuba i da koriste svoje uobičajene instrumente. ■

Električne četkice za zube su bolje

Istraživači Cochrane Centra za oralno zdravlje iz Mančestera UK, su izvijestili kako je njihovo posljednje istraživanje pokazalo da su električne četkice za zube efikasnije u uklanjanju zubnog plaka nego manuelne. Takođe navode da su najefikasnije četkice sa oscilacijskom-rotacijskom tehnologijom. ■

Najava: VII Međunarodni Kongres novih tehnologija u stomatologiji

U Skoplju, Makedonija se od 10-12. oktobra održava VII po redu Međunarodni kongres novih tehnologija u stomatologiji. Uz domaćina Kongresa, Stomatološku komoru Makedonije organizatori su Stomatološke komore Hrvatske, Slovenije i Bosne i Hercegovine. Krovna tema Kongresa ove godine je: "Estetska stomatologija-umjetnost i nauka". ■

Budućnost stomatologije je digitalna tehnika

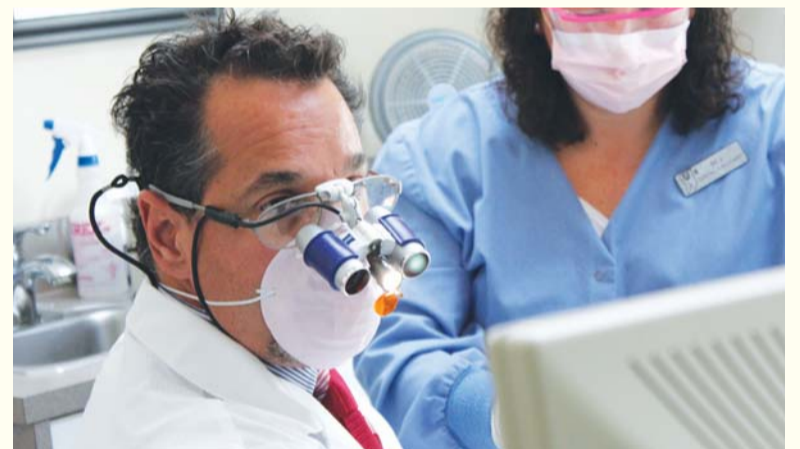Piše: Peter M. Virga, dr. stomatologije

Stomatološka zdravstvena grupa Watertowna P.C.

Kada je naša ordinacija prešla sa razvijanja filma rendgenskih snimaka na digitalno snimanje pokazao sam se samo zbog jedne stvari: volio bih da smo to ranije uradili. Bilo bi potcjenjivački reći da smo ostvarili veliki profit na naše inve-

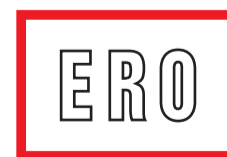sticije. Digitalno rendgensko snimanje je uveliko poboljšalo našu svakodnevnu praksu, iskustvo pacijenata i sveukupnu komunikaciju. Naša investicija se itekako isplatila. Ono što je još važnije, jeste da je pridonijelo vrijednostima naše usluge te je učinilo znatno boljom od svih usluga u drugim stomatološkim ordinacijama koje su naši pacijenti posjećivali.

>>> nastavak na strani 4



STOMATOLOŠKA KOMORA FBiH

MEMBER OF:



FEDCAR



RIJEČ UREDNIKA

Nakon uspješnog izdavanja prvog broja časopisa Dental Tribune BiH Edition, nadamo se da ste zadovoljni i da smo ispunili sva vaša očekivanja. Nastavit ćemo raditi na tome da svaki naredni broj bude sadržajni i relevantniji za sve nas.

U ovom broju ipak bih vam želio skrenuti pažnju na pitanje od ključne važnosti za našu profesiju, a koje se trenutno vodi na nivou Zavoda za javno zdravstvo FBiH, Federalnog ministarstva zdravstva, Zavoda za zdravstveno osiguranje i reosiguranje FBiH, koji su sastavili radnu grupu u saradnji sa stručnjacima iz različitih disciplina, za izradu prijedloga Standarda i normativa zdravstvene zaštite.

Stomatološka komora FBiH snažno pozdravlja kompleksne napore navedenih institucija da se revidiraju nomenklatura zdravstvenih ustanova kao i standardi i normativi zdravstvene zaštite u FBiH a od značaja su za reforme u sektoru zdravstva.

Stomatološka komora FBiH se, u skladu sa svojim nadležnostima, aktivno uključila u navedene procese. Nomenklatura zdravstvenih usluga će se morati još usaglašavati i doći će do daljnjih izmjena zbog neophodne prilagodbe nomenklaturama EU. Smatramo da

utvrđivanje standarda i normativa u zdravstvenoj zaštiti mora pratiti i nomenklatura vremena utrošenog u pružanje jedne zdravstvene usluge, što trenutno nije slučaj.

Sa druge strane, promjene u prijedlogu Standarda i normativa su pozitivne. Naime, predloženi broj osiguranika koji bi jedan radni tim trebao zbrinuti prema početnom prijedlogu je iznosio 35.000, a nakon usvojenih prijedloga radne grupe Stomatološke komore FBiH smanjen je na prihvatljivih 3.500. Takođe, ovim prijedlogom se otvaraju vrata privatnim stomatolozima da počnu sklapati ugovore sa Zavodom za zdravstveno osiguranje i reosiguranje FBiH, dok stomatolozi u javnom sektoru neće biti ugroženi i neće gubiti svoja radna mjesta.

Iako je prijedlog Standarda i normativa zadovoljavajući i usvojene promjene predstavljaju napredak u odnosu na dosadašnje stanje u oblasti stomatologije, Stomatološka komora FBiH ostaje otvorena za daljnju saradnju i učesće u izradi ključnih dokumenata za sektor zdravstva u kojem se mora snažno artikulirati glas i interesi struke u svim okolnostima pa čak i uslovima ograničenih finansijskih sredstava obaveznog zdravstvenog osiguranja. Rok za primjenu Standarda i normativa zdravstvene zaštite je 01.01.2015. godine. ■



Odlazak visoko obrazovanog kadra izaziva nedostatak zdravstvenih radnika u siromašnim zemljama



London, UK: Međunarodna organizacija razvoja sa sjedištem u UK-u, Akcija za zdravlje i siromaštvo, objavila je novi izvještaj o posljedicama migracija zdravstvenih radnika. Istraživači tvrde da će siromašne zemlje osjetiti značajan nedostatak u sektoru zdravstvenih radnika u budućnosti jer specijalisti koje obučavaju odlaze u bogatije zemlje. Iako najnoviji podaci pokazuju da se navala međunarodno obučanih zdravstvenih radnika stabilizovala ili smanjila u nekim zemljama Organizacije za ekonom-

sku saradnju i razvoj (engl. OECD), istraživači prenose da se povećava sveukupna migracija zdravstvenih radnika u zemlje OECD-e. Izvještaj pokazuje da je skoro 30% doktora u Austriji, Belgiji, Danskoj, Njemačkoj, Holandiji i Poljskoj obučavano u zemljama van granica EU-a. U Italiji i Francuskoj doktori koji su se obrazovali u nekim drugim zemljama čine čak 60% medicinskog osoblja. Izvještaj pokazuje da je Velika Britanija već dugo vremena najprivlačnija destinacija za doktore i medicinske tehničare koji su obučavani u drugim zemljama kao što su, između ostalih, Indija, Pakistan, Južna Afrika i Nigerija, najvjerovatnije zbog prethodnih kolonijalnih veza.

Najnovija statistika Generalnog medicinskog vijeća pokazuje da je 30% doktora i 10% medicinskih tehničara u Velikoj Britaniji obučavano u drugim zemljama. Zahvaljujući povećanoj potražnji za

zdravstvenim uslugama među starijom populacijom, te činjenici da nema dovoljno domaćeg obučanog osoblja koje bi zamijenilo penzionisane zdravstvene radnike, većina zemalja EU-a se uveliko oslanja na zdravstvene radnike koji su obučavani u drugim zemljama.

Evropska komisija procjenjuje da će se EU do 2020. godine suočiti sa manjkom od jednog miliona zdravstvenih stručnjaka (230.000 ljekara, 150.000 stomatologa, farmaceuta i fizioterapeuta, te 590.000 medicinskih tehničara). WHO - Svjetska zdravstvena organizacija iznosi svoju procjenu da je 25% svih doktora i 5% medicinskih tehničara koji su obučavani u Africi u područjima južno od Sahare radilo u zemljama OECD-a tokom 2006. godine. Upravo iz tog razloga, autori spomenutog izvještaja sugeriraju da će Afrika biti nazahvaćenija krizom nedostatka zdravstvenih radnika. Također ukazuju na pro-

cjenu da je tek 3% svjetskih zdravstvenih radnika zaposleno u Africi, bez obzira na činjenicu da je upravo ovaj kontinent nosilac 24% svih svjetskih bolesti. Oni ističu i da se finansijski gubitak zbog odlaska obučanih zdravstvenih radnika u Africi procjenjuje u milijardama, što je mnogo više od novčane pomoći koju afričke zemlje dobijaju u zdravstvene svrhe.

Izvještaj također ističe da bogatije zemlje imaju svoje odgovornosti pri zapošljavanju međunarodnih zdravstvenih radnika, te pozivaju na međunarodnu koordinaciju s ciljem rješavanja problema nedostatka zdravstvenih radnika i sprečavanja širenja nejednakosti u globalnom zdravstvenom sektoru. Izvještaj pod naslovom „Krizna u sektoru zdravstvenih radnika: Analiza problema i glavnih međunarodnih reakcija“ se može skinuti sa web stranice Akcije za zdravlje i siromaštvo. ■

DENTAL TRIBUNE
The World's Dental Newspaper • BiH Edition

LICENSING BY DENTAL TRIBUNE INTERNATIONAL
PUBLISHER - TORSTEN OEMUS

GROUP EDITOR - Daniel Zimmermann
newsroom@dental-tribune.com
Tel.: +49 341 48 474 107

CLINICAL EDITOR - Magda Wojtkiewicz

ONLINE EDITOR - Yvonne Bachmann; Claudia Duschek

COPY EDITORS - Sabrina Raaff; Hans Motschmann

PUBLISHER/PRESIDENT/CEO - Torsten OEMUS

CHIEF FINANCIAL OFFICER - Dan Wunderlich

BUSINESS DEVELOPMENT MANAGER - Claudia Salwiczek

EVENT MANAGER - Lars Hoffmann

MARKETING SERVICES - Nadine Dehmel

SALES SERVICES - Nicole Andrá

EVENT SERVICES - Esther Wodarski

MEDIA SALES MANAGERS - Matthias Diessner (Key Accounts);
Melissa Brown (International); Peter Witteczek (Asia Pacific);
Maria Kaiser (North America); Weridiana Mageswki (Latin
America); Hélène Carpentier (Europe)

ACCOUNTING - Karen Hamatschek; Anja Maywald;
Manuela Hunger

EXECUTIVE PRODUCER - Gernot Meyer

DENTAL TRIBUNE INTERNATIONAL
Holbeinstr. 29, 04229 Leipzig, Germany
Tel.: +49 341 48 474 302 | Fax: +49 341 48 474 173
info@dental-tribune.com | www.dental-tribune.com

REGIONAL OFFICES

ASIA PACIFIC

Dental Tribune Asia Pacific Limited
Room A, 20/F, Harvard Commercial Building,
105-111 Thomson Road, Wanchai, Hong Kong
Tel.: +852 3113 6177 | Fax: +852 3113 6199

THE AMERICAS

Tribune America, LLC
116 West 23rd Street, Ste. 500, New York, N.Y. 10011, USA
Tel.: +1 212 244 7181 | Fax: +1 212 244 7185

Godina I broj 2, oktobar 2014
Dental Tribune BiH Edition
ISSN broj: 2303-601X

VLASNIK LICENCE

Stomatološka komora FBiH
Antuna Hangija do br.3, 71000 Sarajevo, BiH

IZDAVAČ

Stomatološka komora FBiH
Antuna Hangija do br.3, 71000 Sarajevo, BiH
www.stomatoloskakomora.ba
Tel/Fax:+387 33 203 075
e-mail: info@stomatoloskakomora.ba

GLAVNI UREDNIK

Prim.dr. Edin Muhić

IZVRŠNI DIREKTOR

Arijana Lajani, mag.oec.

MARKETING

Stomatološka komora FBiH
e-mail: arijana.l@stomatoloskakomora.ba
www.stomatoloskakomora.ba

DIZAJN

Adis Duhović, prof. - Agencija PERFECTA, Sarajevo

PREVOD

Edina Karić

LEKTOR

Branka Mrkić

STRUČNI SAVJETNICI

Prim.dr. Mirjana Duspara
Prim.dr. Sema Bašović
Prof.dr.sc. Lejla Ibrahimović-Šeper
Prim.dr. Mirsad Tokić
prim.dr. Senol Bejtula

SEKRETAR

Remza Sladić

ŠTAMPA

A3 studio d.o.o.

TIRAŽ

1200 primjeka

Urednički sadržaj preveden i reproduciran u ovom broju od Dental Tribune International, Njemačka, je pod autorskim pravima Dental Tribune International GmbH. Sva prava su zadržana. Objavljeno sa odobrenjem Dental Tribune International GmbH, Holbeinstr. 29, 04229 Leipzig, Njemačka. Reprodukcija u bilo kojem obliku na bilo kojem jeziku dijelom ili u cijelosti, bez prethodnog odobrenja Dental Tribune International GmbH je strogo zabranjena. Dental Tribune je zaštitni znak Dental Tribune International GmbH.

DTI - VLASNIČKA STRUKTURA

IZDAVAČ I VLASNIK LICENCE

Stomatološka komora FBiH

ODGOVORNA OSOBA IZDAVAČA

Prim.dr. Edin Muhić

IDENTIFIKACIONI BROJ

4200486540005

PDV BROJ

200486540005

SJEDIŠTE

Antuna Hangija do br.3

71000 Sarajevo, BiH

TEL/FAX

+387 33 203 075

NAZIV MEDIJA

Dental Tribune

VRSTA MEDIJA

Štampani

Colgate®

PREDSTAVLJAMO NOVI STANDARD U ZAŠTITI OD KARIJESA

DOKAZANO NA 14.000 LJUDI I
8 GODINA KLINIČKOG ISTRAŽIVANJA



Neutralizator
šećerne kiseline
+
Fluorid

- Bori se protiv šećernih kiselina u zubnim naslagama, glavnog uzročnika karijesa^{1,2}
- 4 x veća remineralizacija^{*3}
- Skoro 2 x veće smanjenje ranog karijesa^{†4}
- 20% veće smanjenje pojave karijesa u razdoblju od dvije godine^{‡5}

Fluorid

Preporučeno od:



* Rezultati studije o remineralizaciji u usporedbi sa standardnom pastom za zube sa fluoridom pri čemu obje sadrže 1.450 ppm fluorida.

† Rezultati šestomjesečne studije za procenu poboljšanja kod karijesa zubne cakline koristeći QLF™ (Quantitative Light-induced Fluorescence) metod u usporedbi sa standardnom pastom za zube sa fluoridom pri čemu obje sadrže 1.450 ppm fluorida.

‡ Rezultati dvogodišnje kliničke studije u usporedbi sa standardnom pastom za zube sa fluoridom pri čemu obje sadrže 1.450 ppm fluorida.

QLF je zaštitni znak u vlasništvu Inspektor Research System BV.

Citirani znanstveni radovi: 1. Wolff M, Corby P, Klaczany G, et al. *J Clin Dent.* 2013;24(Spec Iss A):A45-A54. 2. Data on file. Colgate-Palmolive Company. 3. Cantore R, Petrou I, Lavender S, et al. *J Clin Dent.* 2013;24(Spec Iss A):A32-A44. 4. Yin W, Hu DY, Fan X, et al. *J Clin Dent.* 2013;24(Spec Iss A):A15-A22. 5. Data on file. Colgate-Palmolive Company.



COLGATE, POSVEĆEN
BUDUĆNOSTI BEZ KARIJESA

Ne postoji način na koji je moguće uporediti digitalne rendgenske zrake i one bazirane na filmu; to je kao da poredite Hondu sa Porschem. Ukoliko se predomišljate da pređete na digitalne snimke u vašoj ordinaciji, slobodno prestanite oklijevati i samouvjereno napravite iskorak. Inače, postoji velika mogućnost da ćete vremenom zbog novih tehnologija pasti u zaborav.

Prihvatanje digitalne tehnike

Nedugo nakon što smo se umorili od razvijanja filmova, mračnih soba i nezadovoljavajućeg kvaliteta rendgenskih snimaka, tokom 2000. godine smo izgradili prostor od 10.000 m² u Wattertownu, u New Yorku. Bilo je vrijeme za promjene. Imali smo kompjutere u svih 14 laboratorija ali još uvijek nismo u potpunosti iskoristavali potpuni kapacitet digitalnog aspekta u našoj ordinaciji. Bili smo prešli tri četvrtine puta; uspostavili smo tzv. backend sistem, ali smo još uvijek koristili film. Odabrali smo Sirona Dental intraoralne senzore iz razloga što nude izvanredne snimke, jednostavni su za korištenje a i veoma su izdržljivi. Najviše smo pažnje pridavali kvalitetu pa smo tražili tehnologiju koja će iskustva pacijenata učiniti boljim, a i koju će osoblje moći lahko koristiti. Prelazak na digitalno nije zahtijevao skoro nimalo truda. Senzori su zaista intuitivni, jednostavno ih postavite i izložite, i na taj način su vam odmah dostupni radiografi koji se pohranjuju u stomatološke podatke. Sad kad se osvrnem na prošlost, pitam se zašto ranije nismo uveli digitalno snimanje. Mračnu sobu u kojoj smo razvijali filmove smo pretvorili u još jednu laboratoriju i zaposlili nove higijeničare. Pozitivan učinak koji je digitalna tehnika napravila u našoj ordinaciji je ogroman.

Olakšava pacijentima da donesu odluku

Prelazak na digitalnu radiografiju je uistinu poboljšao komunikaciju između pacijenata i osoblja. Sada smo u mogućnosti da im pokažemo šta se tačno dešava u njihovim ustima tako da mogu bolje razumjeti naše preporuke i opcije za liječenje. Povežemo kompjuterski monitor sa LCD TV-om od 32 inča tako da pacijenti mogu brzo i jasno vidjeti svoje zube kakvim ih nikada prije nisu vidjeli. Moguće je čak podesiti kontrast i svjetlost slika te dodati boje i druge efekte da

bi se istakla problematična područja. Posao mi je da pružim pacijentima što je više moguće informacija, tako da osjećaju da je na njima da donesu odluku baziranu na datim informacijama. Pri tome mi pomaže digitalna radiografija. Druga prednost digitalne radiografije je to što značajno pomaže smanjivanju radijacijskog zračenja. Nema potrebe da izlažete pacijente zračenju, kao što se to prije radilo, da bi se napravio adekvatan snimak.

Ne zaostajte za tehnologijom

Naša ordinacijama je godinama koristila tehniku razvijanja filmova rendgenskih snimaka u mračnim sobama. Vrijeme potrebno za jedan ovakav postupak je postalo deprimirajuće. Digitalna radiografija nam je sačuvala dosta vremena, što se poslije itekako isplatilo jer vrijeme je nešto što ne možete ničim kupiti; neprocjenjivo je. Ovako mi je mnogo lakše podijeliti s pacijentima ono što vidim i samim tim ih educirati o mogućim opcijama liječenja. Na kraju krajeva, želim pomoći pacijentima tako što ću im razjasniti stomatološke ciljeve na način na koji će u potpunosti razumjeti. Digitalna platforma, istaknuta Sirona digitalnim intraoralnim sensorima, pomaže mi da to ostvarim. Prema onome što kaže dr. Peter Virga iz Stomatološke zdravstvene grupe Watertowna, digitalna radiografija je znatno poboljšala komunikaciju njegovog osoblja sa ostalim pacijentima. Oni pokazuju pacijentima šta se konkretno dešava u njihovim ustima i tako pacijenti s boljim razumijevanjem prihvate preporuke i odaberu opcije za liječenje. Slike prikazane na LCD ravnom ekranu od 32 inča omogućavaju pacijentima da brzo i jasno vide svoje zube na način na koji ih nikad prije nisu vidjeli. Jasnoća i svjetlost slika se može podesiti, a mogu se dodati i boje i drugi efekti da se istaknu problematična područja. Virga ističe da se digitalna radiografija koristi u svrhu pružanja što više informacija pacijentima tako da oni mogu sami donijeti odluku baziranu na datim informacijama. ■

Fotografije su osigurali dr. Peter M. Virga i Sirona Dental Inc.

O AUTORU:

Dr. Peter M. Virga više od 20 godina radi kao stomatolog Stomatološke zdravstvene grupe Watertowna. Titulu doktora stomatoloških nauka je stekao u Školi stomatologije na Univerzitetu Georgetown a učio je od nekih od najznačajnijih imena u oblasti stomatologije. Završio je više od 400 sati kontinuiranog edukovanja od 2008.godine a i gostujući je član fakulteta Spear Education.

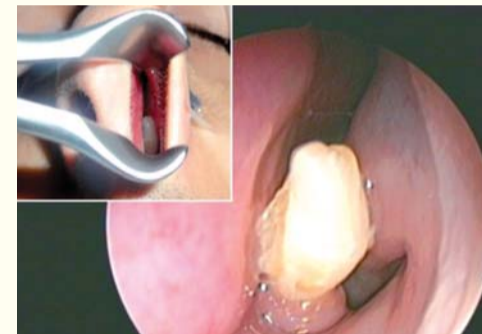Pronađen prekobrojni zub u nosnoj šupljini pacijenta

DHAHRAN, Saudijska Arabija: Hirurzi u Saudijskog Arabiji su pronašli bijelu koštanu masu u unutrašnjosti nosa jednog dvadesetdvogodišnjaka koju su poslije identifikovali kao prekobrojni zub koji raste u lijevoj nosnici ovog mladića. Doktori su izjavili da se mladiću javljalo krvarenje nosa jednom ili dva puta mjesečno tokom prethodne tri godine. Ovi simptomi su ga doveli u Vojni medicinski kompleks Kralja Fahda u Dhahranu. Izvještaj ovog slučaja pokazuje da je prilikom detaljnog ispitivanja mladićeve nosne šupljine pronađena bijela valjkasta koštanu masa koja raste iz donjeg dijela nosa. Stomatolozi su napravili dijagnozu kojom opisuju intranazalno izbijanje dodatnog zuba. Ovakav slučaj do

sada nije bio poznat s obzirom da su ovakvi zubi u potpunosti asimptomatični kod većine pacijenata te cijeli proces izbijanja nije u potpunosti razumljiv.

„Jedna mogućnost je da postoji defekt u pomjeranju živčanih produžetaka koji inače treba da dosegnu vilicu. Prihvatljivije objašnjenje bi bila višestepenska epitelnja i mezenhimalna interakcija“, istakao je hirurg. Iako je pojava dodatnih zuba obično asimptomatska, pacijent može imati različite simptome koji uključuju začepljenje nosa, glavobolju, krvarenje nosa te vanjske deformitete nosa. Ovi simptomi se mogu povezati sa slučajevima kao što su rascjep usne i nepca. Hirurzi su takođe objasnili da se takvi zubi mogu uočiti uz pomoć nazalne en-

doskopije, panoramskog rendgenskog snimka te CT snimka. U ovom slučaju pacijent je pod punom anestezijom podvrgnut endoskopijskoj ekstrakciji dodatnog zuba zajedno sa granulacijskim tkivom koje ga je obavijalo. Pomenuto područje u nosu je potpuno izliječeno nakon tri mjeseca i pacijentu se više nije javljalo krvarenje nosa. ■



Al Dhafeeri et al., American Journal of Case Reports 2014)

Join the largest educational network in dentistry!



www.DTStudyClub.com

- education everywhere and anytime
- live and interactive webinars
- more than 500 archived courses
- a focused discussion forum
- free membership
- no travel costs
- no time away from the practice
- interaction with colleagues and experts across the globe
- a growing database of scientific articles and case reports
- ADA CERP-recognized credit administration

Register for
FREE!

ADA CERP® Continuing Education Recognition Program

ADA CERP is a service of the American Dental Association to assist dental professionals in identifying quality providers of continuing dental education. ADA CERP does not approve or endorse individual courses or instructors, nor does it imply acceptance of credit hours by boards of dentistry.



“Trebamo doći do tačke u kojoj će dentalni restorativni materijali postati rijetkost za sve”

Intervju sa Christopherom H. Foxom, izvršnim direktorom Međunarodne asocijacije za istraživanje u stomatologiji



Usvajanje Minamata konvencije u Japanu je otvorilo put za zabranu korištenja proizvoda koji sadrže živu na svjetskom nivou. Donesene su odluke o postepenom smanjivanju upotrebe amalgama, kao i trgovini amalgamom. Dental Tribune International je imao priliku razgovarati sa izvršnim direktorom Međunarodne asocijacije za istraživanje u stomatologiji (IADR), Christopherom H. Foxom, koji je prisustvovao međunarodnim pregovorima različitih komiteta ispred stomatološke profesije, o uticaju koji bi ova odluka mogla imati na stomatologiju u budućnosti i dentalni amalgam kao restorativni stomatološki materijal.

DTI: Nedavno usvojena Minamata konvencija o živi uključuje odredbe o postepenom smanjivanju dentalnog amalgama na globalnom nivou. Šta mislite, kakav će to uticaj imati na stomatološku profesiju i naročito na restorativnu stomatologiju, gledano dugoročno?

Christopher Fox: Prvo moram napomenuti da je Minamata konvencija veoma širok sporazum, koji je dizajniran da smanji upotrebu i međunarodnu trgovinu živom, kao i potražnju za živom u proizvodima i procesima. Također, namjera je da se utiče na smanjenje emisije žive u atmosferu, kao i njenog dospijevanja u zemlju i vodu. Dentalni amalgam je uključen u Sporazum kao

proizvod koji sadrži živu i doprinosi globalnoj potražnji za živom. U ovom pogledu, bitno je primijetiti da Sporazum poziva na postepeno smanjenje upotrebe dentalnog amalgama, a ne potpunu zabranu korištenja. Ovo će industriji i profesiji dati vremena da se napravi tranzicija i omogući veći izbor stomatoloških restorativnih materijala, kako za profesiju tako i za pacijente. Jedna od odredbi za smanjenje korištenja dentalnog amalgama jeste da države odrede nacionalne ciljeve usmjerene na prevenciju karijesa i promociju zdravlja, čime će se smanjiti potreba za restorativnim materijalima uopće. Jači naglasak na prevenciju i promociju zdravlja je najbolja solucija, koja će osigurati najviše koristi za populaciju. Drugom se odredbom promovira istraživanje i razvoj alternativnih restorativnih materijala. Tako da će, dugoročno, stomatologija, a naročito restorativna stomatologija, imati veći izbor materijala za korištenje kod svojih pacijenata.

Bili ste uključeni u neke od međudržavnih pregovora i sesija komiteta koje su prethodile Konvenciji. O kojim se pitanjima najviše diskutovalo pri formulisanju Sporazuma, i da li je rezultat ispunio očekivanja stomatološke struke?

Tema o kojoj se najviše diskutovalo bilo je smanjivanje korištenja dentalnog amalgama u odnosu na potpunu zabranu korištenja. Dr. Poul Erik Petersen, glavni predstavnik WHO globalnog programa za oralno zdravlje, koalicije dentalnih asocijacija, uspio je objasniti predstavnicima država i pregovaračima kako bi potpuna zabrana dentalnog amalgama bila pogubna za oralno zdravlje populacije. Dentalni amalgam je siguran i efektivan materijal za restauracije i još uvijek ostaje

najbolji izbor kod mnogih kliničkih i zdravstvenih situacija. Kao sa svim komplikovanim pregovorima, rezultat je ispunio očekivanja mnogih, ali ima i onih koji bi više voljeli da se započelo sa ukidanjem korištenja amalgama i onih koji bi više voljeli da nema nikakvih ograničenja u korištenju amalgama. Još jedno od područja o kojem se diskutovalo bila je potreba za usvajanjem dobrih praksi za zaštitu okoliša od dentalnog amalgama koji se odlaže u stomatološkim klinikama, te da se smanji ispuštanje žive u vodu i zemlju. Stomatologija mora biti primjer dobre prakse i implementirati najbolje okolišne prakse za dentalni amalgam, kao i za ostale dentalne materijale, stomatološki i medicinski otpad i potrošni materijal.

Spomenuli ste da stomatološka zajednica smatra dentalni amalgam efikasnim i sigurnim za korištenje. Pa zašto onda uopće smanjivati njegovu upotrebu?

Dentalni amalgam jeste sigurno sredstvo za restauraciju, US Nacionalni Institut za dentalno i kraniofacijalno istraživanje je finansirao dva velika istraživanja o sigurnosti dentalnog amalgama kod djece i nisu uspjeli naći niti jedan negativan efekat po njihovo zdravlje. Razlog zbog kojeg se smanjuje korištenje amalgama je isključivo zbog zaštite okoline, odnosno zdravstvenog rizika od amalgama kada on dospje u okolinu, a ne zbog direktnog uticaja dentalnog amalgama na zdravlje.

Trovanje živom iz amalgama se najčešće javlja u državama gdje se materijal ne reciklira pravilno. Zar to nije bitnija tema koja bi se trebala riješiti na globalnom nivou?

Ispravno odlaganje dentalnog amalgama i njegovog otpada mora

biti odgovornost stomatoloških profesionalaca i zdravstvenih ustanova u kojima oni rade. Pored odredbi Minamata konvencije kojima se poziva na korištenje dobrih okolišnih praksi, postoji i odredba kojom se dentalni amalgam može koristiti samo u kapsulama. Neke države čak traže i korištenje amalgamskih separatora, a sve više dentalnih asocijacija zagovara njihovo korištenje. Čak i kada bismo bili uspješni sa našim programom promocije oralnog zdravlja i kada bismo sutra ukinuli korištenje dentalnog amalgama, te usvojili i počeli koristiti nove generacije restorativnog materijala, stomatološke ordinacije bi trebale imati separatore za amalgam za narednu generaciju dok se svi postojeći amalgamski ispunjeni ne zamijene.

Prema Konvenciji, veliki broj proizvoda će biti izbačen iz upotrebe do 2020. Da li Vi vjerujete da će amalgam još uvijek imati veliku ulogu u restorativnoj stomatologiji do tada?

Sedam godina je kratko vrijeme kada govorimo o istraživanju i razvoju novih i poboljšanih dentalnih restorativnih materijala. Ne želeći da budem previše pesimističan - tipični vremenski okvir za istraživanje i razvoj od otkrića proizvoda do njegove kliničke upotrebe je 17 godina. Tako da vjerujem da će dentalni amalgam biti u upotrebi u 2020., ali sam optimističan da će imati manju ulogu u restorativnoj stomatologiji.

O alternativama dentalnom ispunu koji sadrži živu se raspravljalo prošle godine na IADR-FDI radionici o dentalnom materijalu. Da li već postoje upotrebljive alternative i šta se mora učiniti da se one implementiraju i koriste u budućnosti?

Simpozij koji je održan na nedavnom FDI Svjetskom dentalnom kongresu u Istanbulu je ustvari skraćena verzija dvodnevne radionice održane u decembru 2012. na King's koledžu u Londonu. Ukratko, da, imamo uznapredovale, inovativne, restorativne materijale, ali će biti potrebno mnogo predanosti ovom pitanju od strane vlada, akademske zajednice i industrije. Treba imati na umu da, iako se novi materijali razvijaju u roku od godinu ili dvije, klinička ispitivanja sigurnosti i efikasnosti materijala i odobrenja regulatornih agencija traju znatno duže. Stomatolozi iz prakse igraju bitnu ulogu ovdje jer oni mogu da učestvuju u istraživačkim mrežama koje evaluiraju nove materijale i identifikuju istraživačka pitanja, i također lobirati za finansiranje istraživanja u svojim državama. Ali, da bliže odgovorim na vaše pitanje, uputio bih čitatelje na nedavno objavljeno istraživanje u novembarskom izdanju časopisa Novosti u stomatološkom istraživanju (Advances in Dental Research), koje su suplement Žurnal stomatoloških istraživanja (Journal of Dental Research).

Napretkom preventivne stomatologije, istraživanjem na polju matičnih ćelija i sofisticiranim dentalnim zamjenama, da li će restorativni materijali postati suvišni jednog dana?

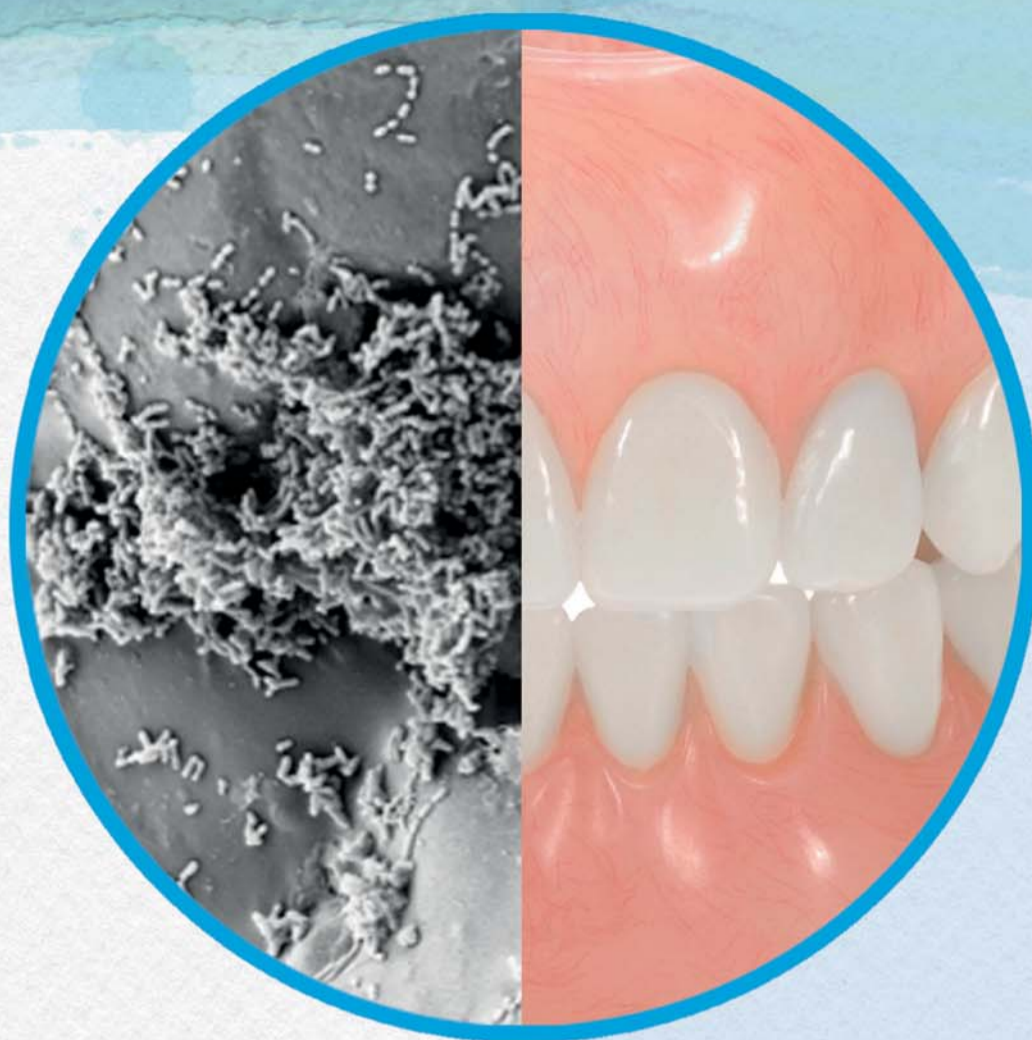Dentalni restorativni materijali već postaju suvišni ili jesu gotovo suvišni za imućnije slojeve postfluoridne generacije. Naš najveći izazov jeste izlaženje nakraj sa potrebama za održavanje oralnog zdravlja kod socijalno ugroženih kategorija. IADR ima plan istraživanja koje će dovesti do toga da dentalni restorativni materijali jednog dana postanu rijetkost za sve. ■

▶ **sanitaria dental**

POSJETITE NAŠU **NOVU** REDIZAJNIRANU STRANICU

www.sanitaria-dental.ba/kavo





Jesu li proteze vaših pacijenata uistinu čiste?

Zubne proteze imaju površinske pore u kojima se mikroorganizmi mogu kolonizirati.¹

Corega® tablete za čišćenje zubnih proteza dokazano prodiru kroz biofilm* i uništava mikroorganizme unutar teško dostupnih površinskih pora.²



Pomognite svojim pacijentima samouvjereno govoriti, jesti i smijati se uz pomoć Corega® režima za njegu zubnih proteza.

SEM slike površine zubne proteze.

**in vitro* jedne vrste biofilma (zubnog plaka) nakon 5 minuta natapanja

Reference: 1. Glass RT et al. J Prosthet Dent. 2010; 103(6): 384-389. 2. GSK Podaci o datoteci, Lux R. 2012.

Liječenje parodontalnog tkiva u estetskim područjima

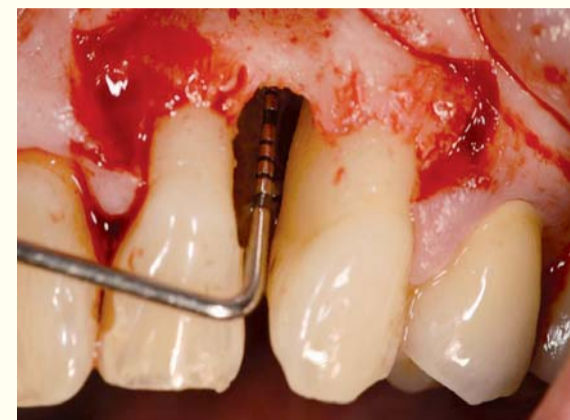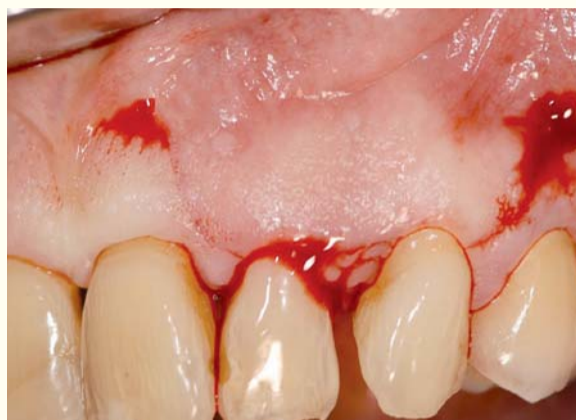Uvod

Parodontalna regeneracija (PR) je za stomatologe privržene konzervativnim metodama liječenja omogućila liječenje infraakoštanog parodontalnog defekta. Naime, PR ne samo da pomaže smanjivanju dubine parodontalnog džepa (engl. periodontal pocket depth - PPD) već omogućava postizanje kliničkog nivoa povezivanja (CAL) sa minimalnim negativnim efektima na gingivalnu recesiju (GR), što je naročito važno prilikom tretiranja estetski važnih područja. U ovom radu ćemo procijeniti različite pristupe parodontalnoj regenerativnoj terapiji estetskih područja,

a predložiti ćemo i kako napraviti regenerativni tretman infraakoštanog defekta koji će imati čak i pozitivan efekat na GR. Ovi pristupi se razlikuju od tradicionalnih tehnika regeneracije tkiva (TRT) koje se koriste pri prikriivanju korijena; za razliku od tradicionalnih tehnika, novi pristupi kroz poboljšavanje parodontalnog zdravlja omogućavaju smanjivanje GR-a te putem regeneracije olakšavaju očuvanje mekog tkiva prilikom liječenja rana.

Indikacije

Tradicionalna parodontalna terapija ima za cilj smanjivanje PPD-a i poboljšavanje CAL-a putem ukla-



Slike 2 a-b: Prisustvo papile bez dubine džepa između lateralnog i centralnog inciziva te između očnjaka i prvog pretkutnjaka ukazuje da se treba izvršiti vertikalna incizija na osnovi papile te očuvati papulu na infraakoštanom defektu sa usnom incizijom. Režanj je potom u potpunosti podignut a defekt uklonjen.

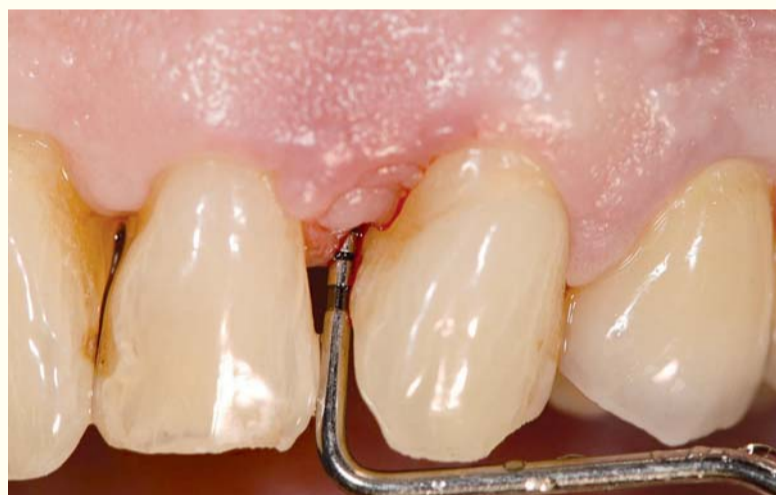njanja bakterijskih staništa i faktora koji omogućavaju akumulacije bakterija. U slučaju kad je prisutna loša koštana struktura, često se zahtijeva ili predlaže koštana resekcija. Re-

žnjevi smješteni na vrhu ili režnjevi premješteni prilikom uklanjanja sekundarnih režnjeva se također često koriste. Ovaj terapijski pristup je predvidiv i omogućava dugoročno održavanje pacijentove zubne strukture, čak i u komplikovanim slučajevima. Međutim, ova metoda, nažalost, može samo pogoršati gingivalnu recesiju, pa se pacijenti koji su prošli kroz tradicionalni parodontalni tretman često žale na preosjetljivost korijena, te na ishod hirurškog zahvata koji nije estetski. Pored toga, kada je prisutan infraakoštani defekt stomatolog se nađe u nezgodnoj poziciji jer mora birati između dva zla i odabrati manje: da žrtvuje veliki dio potporne kosti su-

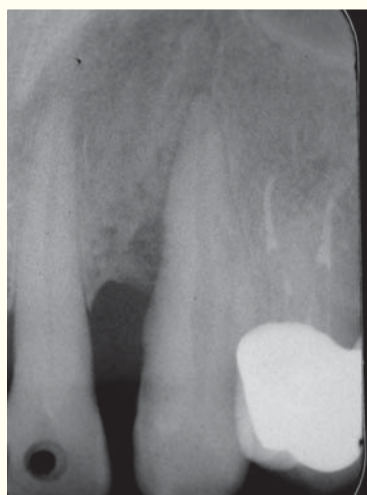sjednog zuba, ili da žrtvuje zub sa dubokom koštanom lezijom. PR se naročito preporučuje u takvim slučajevima.

Tehnika

U većini PR tretmana, uključujući i upotrebu matričnog derivata cakline (engl. enamel matrix derivative - EMD), presađivanje kosti, tradicionalnu regeneraciju tkiva (TRT) ili kombinaciju navedenih tehnika, moguće je postići regeneraciju kosti, cementa, te funkcionalno orijentisanog parodontalnog ligamenta u infraakoštanom defektu sa tek blago povećanom gingivalnom recesijom. Nedavno



Slike 1 a-b: Dubina džepa od 13 mm kod zuba broj 23. Zub je stabilan a periapsksna radiografija pokazuje gubitak kosti zajedno sa formacijom infraakoštanog defekta.



GENGIGEL®

Hijaluronska kiselina

**RECEPT ZA ZDRAVE DESNI
ZA SVE ČLANOVE PORODICE**

www.gengigel.ba

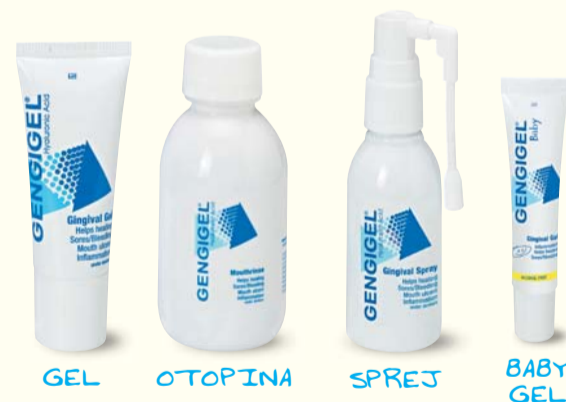RICERFARMA s.r.l.
HUMAN AND VETERINARY

MEDIS
Medis International d.o.o.



Prije upotrebe pažljivo pročitati uputstvo o medicinskom sredstvu. Za obavijesti o indikacijama, mjerama opreza i neželjenim dejstvima medicinskog sredstva posavjetujte se sa ljekarom ili farmaceutom.

- smanjuje krvarenje i otekline
- pospješuje zarastanja rana u ustima
- pospješuje regeneraciju desni
- štiti sluznicu od infekcija

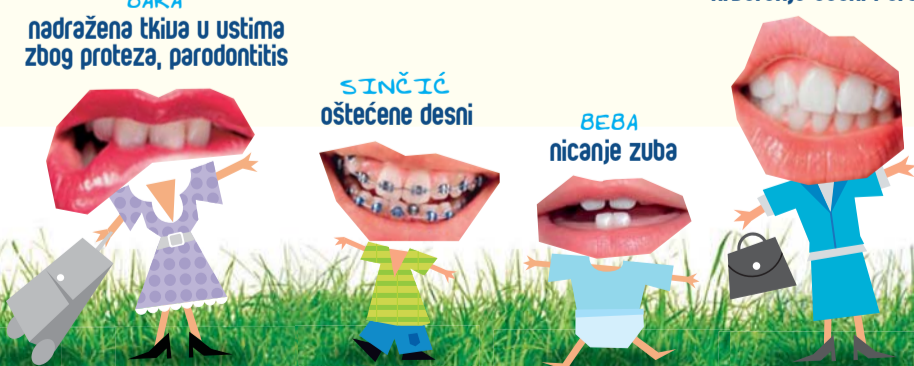

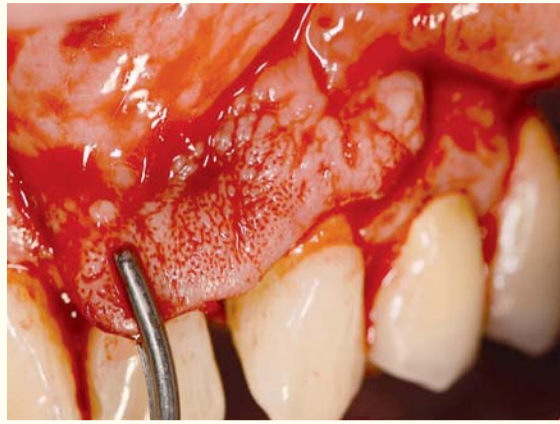
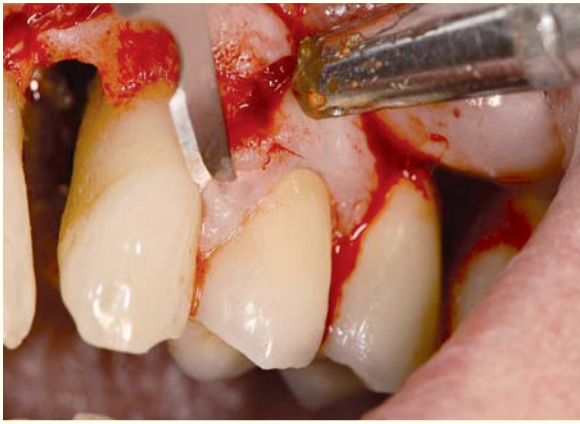BAKA
nadražena tkiva u ustima
zbog proteza, parodontitis

SINČIĆ
oštećene desni

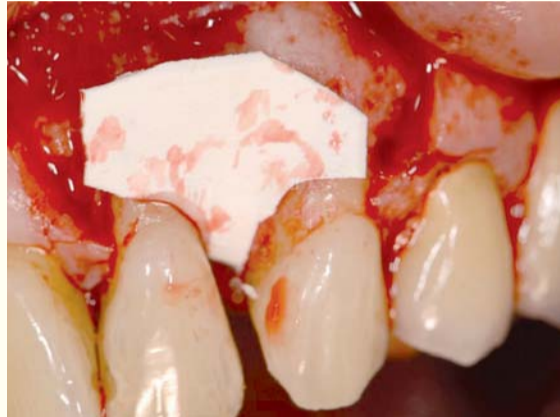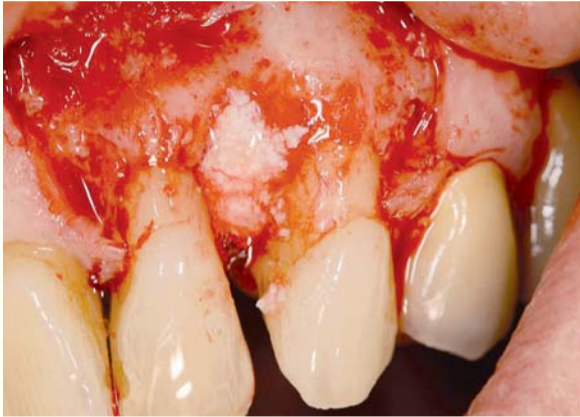BEBA
nicanje zuba

MAMA
krvarenje desni i afte

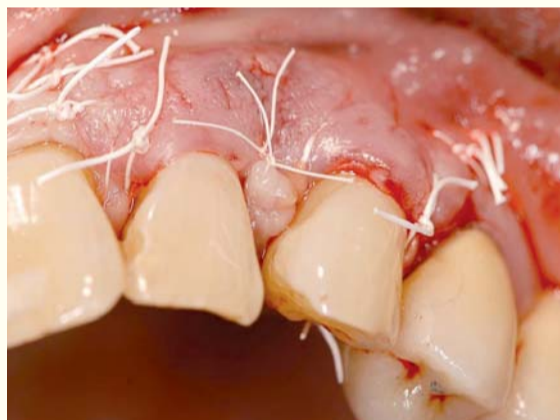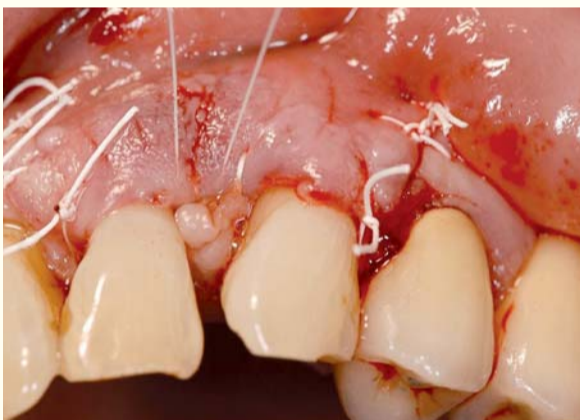




Slike 3 a-b: Mezijalna i distalna papila pod opuštajućom incizijom je oslobođena epitelnih ćelija, a periostalna incizija na osnovi režnja omogućava pomjeranje režnja bez ikakvog napora.



Slike 4 a-b: Biomaterijali su postavljeni u defekt da bi podstakli regeneraciju te da bi stabilizovali krvni ugrušak. U ovom slučaju, Emdogain (Straumann, CH) je pomiješan sa presatkom BioOss (Geistlich CH) te zaštićen kolagenom upijajućom membranom (BioGide, Geistlich, CH).



Slike 5 a-b: Uz pomoć 5-0 Gore-Tex šavova na zubu broj 22 i broj 23 uspjeli smo da stabilizujemo režanj čvrsto za zube, kreirajući na taj način stabilan zid mekog tkiva. Potom smo zatvorili papilu unutrašnjim šavom 7-0 Gore-Tex i omogućili izvnu adaptaciju režnja.

su predloženi minimalno invazivni pristupi. Pristup na osnovu jednog režnja (engl. Single Flap Approach - SFA) predstavlja podizanje samo jednog režnja (ili usne ili jezične), ostavljajući netaknutim tkiva dru-

gog režnja. Minimalno invazivna hirurška tehnika (MIST) je adaptacija tehnika očuvanja papile s namjerom da se ograniči dizanje režnja i meziodistalno produžavanje režnja. Što se tiče pogoršavanja GR-a, ishodi ovih novih pristupa su bili dovoljno ohrabrujući, s obzirom da su smanjili gubitak mekog tkiva skoro na nulu. Najzad je predstavljena tehnika Kruničnog naprednog režnja (KNP), u kombinaciji sa regenerativnim pristupima, koja ima za cilj da stabilizuje meko tkivo i osigura stabilnost rane koja će se zaliječiti procesom regeneracije. Ovim pristupom se može postići smanjenje GR-a, te unaprijediti estetski izgled istaknutih područja. Tehnika zida mekog tkiva se preporučuje za tretmane infra-koštanog defekta u estetskim područjima, kada je jedan od uključenih zuba prošao kroz apeksno pomjeranje slobodne gingivalne margine.

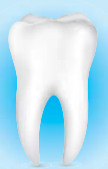Tehnika zida mekog tkiva

U ovom pristupu se pravi horizontalna incizija koja počinje od osnove intradentalne papile i mezijalno se proširuje na jedan zub i distalno na infra-koštani defekt. Potom se u potpunosti svom debljinom podiže trapezoidni režanj (čiji je širi dio smješten na vrhu). Preostali facijalni dio anatomske papile je očuvan i oslobođen epitelnih ćelija s ciljem kreiranja osnove vezivnog tkiva u kojem će režanj biti siguran prilikom šivanja. Osnova papile

iznad infra-koštanog defekta se potom disecira i diže se cijelo interproksimalno suprakrestalno meko tkivo da bi se omogućio pristup defektu. Nakon podizanja režnja, otklanja se granulacijsko tkivo sa defekta, što je praćeno struganjem i poliranjem korijena uz pomoć metalnih instrumenata za čišćenje. Potom se obavljaju oštra i tupi disekcija režnja vestibularne obložne sluznice da bi se otklonila napetost mišića i omogućila zamjena režnja. Mobilizacija režnja se smatra adekvatnom onda kada marginalni dio režnja može pasivno doseći nivo bliži CCS-u (ccaklinsko-cementno spojište) i prekriti anatomsku papilu oslobođenu epitelnih ćelija.

Predstavljena tehnika kruničnog naprednog režnja u kombinaciji sa regenerativnim pristupima

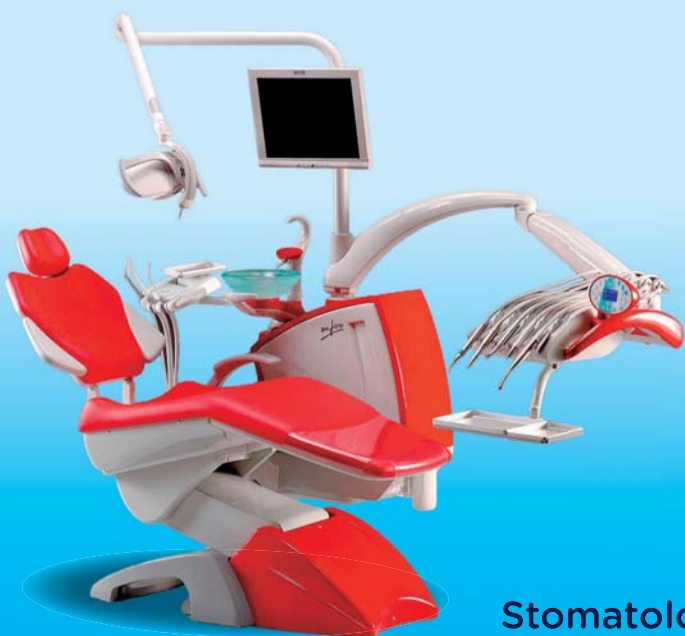Koriste se dva šava da bi se stabilizovala zamjena labijalnog režnja. Površina korijena se potom dovodi u odgovarajuće stanje da bi se otklonio sloj zamrljanosti i da bi se površina oslobodila organskih ostataka. Biološki elementi kao što je gel za caklinske matrične deri-



Lent

LEO DENT doo Sarajevo
Stupska bb
71210 Ilidža

tel./fax: +387 33 676 061
mob.: +387 61 158 998
e-mail: leodentdoo@outlook.com



FEDESA

ACTO
Disinfection
Sterilisation
Hygiene

tg

KMD
EUROPA
Dental Instruments

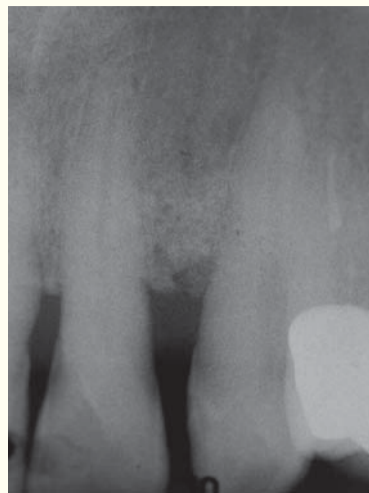
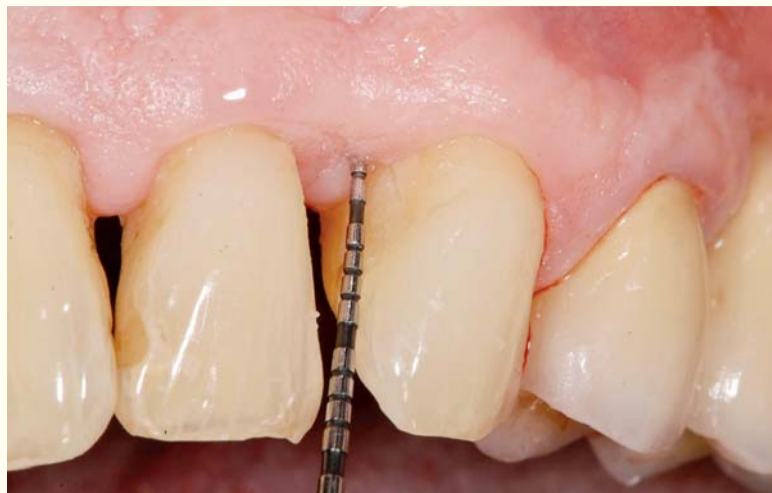mocom
STERILIZATION FIRST

META BIOMED

aquapick
oral irrigator

jota

Stomatološka oprema • Oprema za zubnu tehniku • Potrošni materijal



Slike 6 a-b: Nakon godinu dana rezultati su pokazali dubinu džepa od 3 mm, što je 10 mm razlike od polazne tačke. Biomaterijali sa optimalnim koštanim punjenjem se još uvijek mogu vidjeti na radiografskoj slici.

vate (Emdogain®, Straumann, CH) se sada mogu nanijeti na defekt. Primarna pregrada intradentalne papile nad koštanim defektom je oslobođena zategnutosti koja se postiže unutrašnjim horizontalnim šavovima, a vertikalne opuštajuće incizije se zatvaraju isprekidanim šavovima. Pacijenti obično dobiju sistematsku terapiju antibioticima te terapiju analgeticima s ciljem sprečavanja postoperativnih bolova i edema, a šavovi se uklanjaju osam dana nakon zahvata. Zubni plak se stavlja pod kontrolu uz pomoć 0,2% hlorheksidin diglukonat tečnosti za ispiranje (tri puta dnevno) tokom osam sedmica. Tokom ovog perioda pacijent se poziva sedmično radi profesionalne profilakse. Mehaničko samostalno čišćenje tretiranih područja je dozvoljeno četiri sedmice nakon operativnog zahvata ali samo veoma mekrom četkicom za zube kojom pacijent kružnim pokretima istrlja krunicu. Interproksimalno mehaničko čišćenje zubnim koncem se dozvo-

ljava dva mjeseca nakon regenerativne procedure. Nakon početnih osam sedmica zakazuju se pregledi i termini za profesionalno supragingivalno čišćenje zuba u intervalima od jednog mjeseca u toku godine dana nakon tretmana. Opisane su dvije glavne hipoteze s ciljem pojašnjavanja mehanizma koji je sastavni dio regeneracije novih parodontalnih struktura, uključujući i novi cement, novi dio kosti te funkcionalno orijentisan parodontalni ligament.

Prvi mehanizam je mehanizam ćelijske okluzije utemeljen od strane Melchera tokom 1976. godine, a potom je revidiran i dopunjen od strane različitih autora. Prema ovom konceptu pet ćelijskih populacija se može nastaniti na defektu nakon hirurškog zahvata: (1) epitelne ćelije, koje se najbrže umnožavaju i koje se premještaju brže od svih ostalih ćelija u svih pet grupa, (2) gingivalne ćelije vezivnog tkiva, (3) alveolarne koštane ćelije, (4) ćelije parodontalnog ligamenta

i (5) cemetoplasti. Tradicionalna regeneracija tkiva koristi membrane koje odvajaju epitelne ćelije i ćelije vezivnog tkiva od rane s ciljem olakšavanja sporijim ćelijskim grupama da se rasporede na defekt i započnu regeneraciju novog ligamenta. Epitelne ćelije su sputane za daljnji rast putem kontaktne inhibicije. Kontaktna inhibicija je prirodni proces koji sprječava rast ćelija kada dvije ili više ćelija dođu u kontakt jedna s drugom ili sa tvrdom površinom. U Petrijevoj zdjelici normalne epitelne ćelije se umnožavaju i centripetalno migriraju dok ne dosegnu rubove Petrijeve kapsule. Prilikom TRT-a migracija epitelnih ćelija se zaustavlja u trenutku kada epitelno tkivo pokrije membranu i dođe u kontakt sa površinom korijena. Drugi mehanizam je mehanizam stabilnog grušanja krvi. Fibrin kao komponenta krvnog grušanja se može vezati na alveolarnu kost, gingivalno vezivno tkivo i površinu korijena. Wikesjo i njegovi saradnici su dokazali da

epitelne ćelije rastu prema dolje kada krvni ugrušak ne može da se poveže sa površinom korijena te je time onemogućeno formiranje novog vezivnog tkiva. Pored toga, ako spajanje fibrina sa površinom korijena prođe neometano od strane bilo kakvih mehaničkih ili fizičkih poremećaja, epitelno tkivo prelazi preko krvnog ugruška i završava svoju migraciju u trenutku kada dođe do mjesta gdje se ugrušak spaja sa korijenom. Oba mehanizma veoma jasno objašnjavaju na koji način je moguće usmjeriti liječenje rane ka regeneraciji, oporavku povezanom sa primijenjenom tehnikom i iskorištenim biomaterijalima, bilo da je u pitanju samo membrana, zamjena za kost ili samo stabilizovan krvni ugrušak. Prvi histološki dokazi o regeneraciji parodontalnog ligamenta kod ljudi datiraju još iz 1982., kada su Nyman et al. iskoristili Milipore filter na mandibularnom incizivu, koji je prethodno bio dijelom parodontitisa, što je omogućilo da se ćelije parodontalnog ligamenta ponovo nastane na površinu korijena prilikom procesa liječenja. Nakon toga veliki broj objavljenih izvještaja je pokazao histološke dokaze o novoregenerisanim ligamentima putem različitih hirurških zahvata, različitih biomaterijala i faktora rasta. U međuvremenu trebamo imati na umu da je rast epitelnih ćelija prema dolje moguće preokrenuti. Već u 1980-tim Listgarten et al. su na životinjskom modelu procjenjivali režanj te su pokazali da se dužina spojnog epitelnog tkiva nije pro-

mijenila nakon tri mjeseca i nakon 12 mjeseci od hirurškog tretmana. Smanjila se dubina brazdi i povećala dužina vezivnog tkiva.

“Ovaj pristup čini parodontalnu terapiju u estetskom području znatno manje invazivnom”

Zaključak

Važnost održavanja strukturalnog integriteta gingivalnih tkiva u odnosu na proceduru uklanjanja parodontalnih džepova se mora isticati, pogotovo kada dođe do hirurškog zahvata u estetskom području. Parodontalna terapija se znatno promijenila zahvaljujući velikom broju istraživanja i literature koja je objavljena u posljednjih nekoliko decenija. Ono što je bilo dio velikih invazivnih režnjeva sada je evolucijom preraslo u dio sveobuhvatne nehirurške terapije, strategije smanjivanja rizika i minimalno invazivnih režnjeva za tretmane defekta. Ova transformacija čini parodontalnu terapiju u estetskom području znatno manje invazivnom te nudi pristupačne metode koje mogu iskoristiti svi stomatolozi koji su se u potpunosti posvetili ovoj uzbuđljivoj grani stomatologije koja se neprestano razvija.■



LISTERINE® TOTAL CARE



KOMPLETNA ZAŠTITA ZA ZUBE I ZUBNO MESO

- 1 JAČA ZUBNU ČAKLINU I SPRJEČAVA POJAVU KARIJESA¹
- 2 SPRJEČAVA POJAVU PLAKA²
- 3 PRUŽA ZAŠTITU OD ZADAHA IZ USNE ŠUPLJINE^{3, 4}
- 4 SPRJEČAVA STVARANJE ZUBNOG KAMENCA^{5,6}
- 5 ČUVA ZDRAVLJE ZUBNOG MESA⁷
- 6 SPRJEČAVA NADRAŽENOST

(1) Zero et al., 2004. (2) Stoecken et al., 2007.; (3) Pitts et al., 1983.(4) Fine et al. 2005. (5) Conforti et al., 1998., (6) Charles et al., 2001. (7) Charles et al., 2001.