

ESTHÉTIQUE TRIBUNE

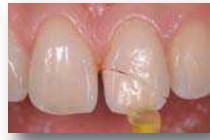The World's Esthetic Newspaper · Édition Française

JUIN/JUILLET 2016 – VOL. 8, No. 6+7

www.dental-tribune.fr

CAS CLINIQUE

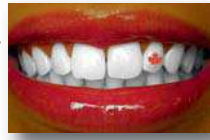Les fractures des dents antérieures font partie des traumatismes les plus fréquemment rencontrés. Le Dr G. Weirock propose de recoller le fragment fracturé quand cela est possible, pour une meilleure intégration esthétique.



► PAGES 34 | 35

CAS CLINIQUE

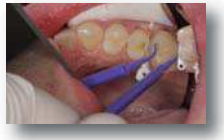Dans l'éclaircissement dentaire, le but est de proposer une pratique sûre et non invasive pour le patient. En utilisant des produits approuvés et éprouvés comme ceux de la gamme Ultradent, les patients retrouvent le sourire. Éclatant !



► PAGE 38

CAS CLINIQUE

Les adhésifs universels permettent aux dentistes d'effectuer un mordançage total ou un auto mordançage sans problème d'hypersensibilité et de réduction de la force d'adhérence en cas d'application d'acide phosphorique sur la dentine. Un pas à pas du Dr R. Kaminer.



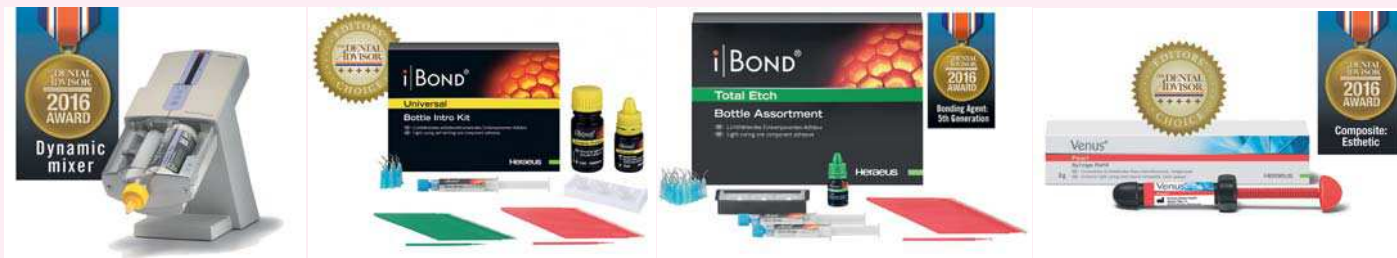► PAGES 42 | 43

Heraeus Kulzer primé aux TOP product awards 2016 par The Dental Advisor

Cette année, 4 produits de la gamme Heraeus Kulzer font partie de la liste des produits récompensés, dont un produit récemment lancé : iBOND Universal. Présenté à l'IDS

2015, iBOND Universal a reçu la note de 5 étoiles par la rédaction du magazine The Dental Advisor

2015, iBOND Universal a reçu la note de 5 étoiles par la rédaction du magazine The Dental Advisor

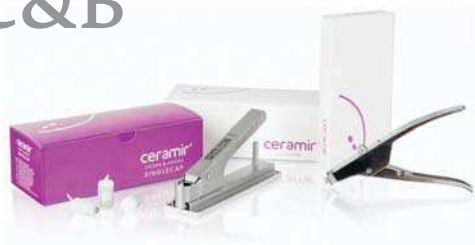

sor. The Dental Advisor a nommé iBOND Total Etch comme étant le meilleur adhésif de 5ème génération pour la 5ème fois consécutive. iBOND Total Etch, adhésif M&R2 (mordançage préalable, suivi d'un rinçage) a été choisi comme TOP produit pour son excellente mouillabilité de surface, son application en une seule couche, et par ses propriétés de désensibilisation de zones hypersensibles. Pour la 2ème fois consécutive, Venus Pearl a été choisi comme composite TOP produit esthétique. Il a été reconnu, entre autres, pour sa consistance crémeuse, sa radio-opacité et sa brillance. Le rédacteur en chef du Dental Advisor recommande les composites Venus Pearl et Venus Diamond pour des restaurations hautement esthétiques antérieures et postérieures. La machine pour empreintes Dynamix speed a reçu le prix du mélangeur automatique.

▷ CERAMIR C&B SD2 - DOXA

Scellement rétentif, étanche et protecteur en biocéramique !

Résultat de 25 ans de recherche et titulaire de plus de 100 brevets, CERAMIR C&B est un ciment de scellement permanent totalement révolutionnaire. Sa formule à base de biocéramique permet la formation d'hydroxyapatite qui s'intègre aux tissus dentaires pour assurer un scellement en totale harmonie avec la dent, très rétentif et étanche. CERAMIR maintient un pH alcalin qui résiste aux attaques acides et bactériennes. Il ne contient pas de résine. Il n'y a donc ni rétraction du ciment ni irritation due aux monomères résiduels ou à une dégradation chimique. Au-



cune sensibilité postopératoire liée au ciment n'a été rapportée lors des études cliniques et évaluations sur plus de 25 000 patients. Il ne nécessite aucun prétraitement, y compris avant scellement des céramiques zircone. Sa phase caoutchouteuse lors de la prise permet une élimination très facile des excès. Très mouillant il a la capacité de réaliser un contact intime avec les surfaces prothétiques et de s'y fixer par microclavetage de ses nanocristaux. Il assure ainsi une rétention élevée et durable sur les céramiques haute résistance, les céramiques zircone et le métal.

▷ Jiffy System ULTRADENT

Pour faire briller vos restaurations

Les produits de finition Jiffy sont conçus pour effectuer la finition des contours et limites des restaurations composite et céramique. Le système Jiffy Universal (composé de deux

kits, l'un extraoral, l'autre intraoral) est indiqué pour la finition (ajustage et polissage) des restaurations réalisées en céramiques de haute résistance, incluant les matériaux de restaurations tels la porcelaine, le lithium disilicate et la zircone. Le système de finition des composites Jiffy (composé de deux kits intraoraux) est indiqué pour la finition (ajustage et polissage) des restaurations utilisant le composite. Ce kit permet des finitions lisses, brillantes, et douces, de la plus haute qualité sur toutes les restaurations en céramique. Élimine le recours à de multiples instruments. Le présentoir en aluminium autoclavable peut être réassorti.



hf Surg®

La chirurgie tout en douceur:

„Bistouri HF“ + Guérison rapide = hf Surg®

L'appareil HF Surg® offre des avantages décisifs par rapport au bistouri et au laser :

- Technologie à 2,2 MHz la plus moderne
- Réduit les saignements et donne des bords de plaie plus lisses
- 14 électrodes à couper différentes, pour des coupes extra-fines, sans pression et ménageant les tissus
- Guérison plus rapide sans douleur

www.hagerwerken.de

Convenez d'un rendez-vous pour une démonstration gratuite

Collage d'un morceau de dent fracturée: à propos d'un cas.

Dr Gauthier Weisrock, Dr Stéphanie Ortet & Dr Gregory Camaleonte

Les fractures des dents antérieures font partie des traumatismes les plus fréquemment rencontrés dans notre pratique quotidienne.¹ Les incisives maxillaires sont affectées dans environ 80 %.² Une fracture de ces dents provoque un problème tant esthétique que biologique avec un réel impact psychologique sur le patient. En fonction de la situation clinique, elles peuvent être traitées suivant différentes techniques et avec différents matériaux. Des restaurations directes ou indirectes peuvent être utilisées quand le morceau de dent fracturée n'est pas disponible ou inadéquat. Quand il est intact et un remplacement précis possible, son collage devient alors la solution de choix permettant ainsi de préserver les tissus dentaires au maximum.^{3,4,5} Cependant lors de fractures complexes, plusieurs paramètres sont à prendre en considération : la forme de la fracture (coronaire et radiculaire), l'atteinte pulpaire, une lésion des tissus mous et une éventuelle fracture de l'os alvéolaire. Dans certains cas difficiles, un traitement endodontique, un collage et une chirurgie gingivale doivent parfois être réalisés simultanément pour permettre de gérer à la fois l'esthétique, la fonction et la biologie.^{6,7} On se propose, à travers un cas clinique, d'exposer la méthodologie de collage d'un morceau de dent fracturée.

1. Diagnostic esthétique et biologique

Un patient de 21 ans se présente, à la consultation avec un morceau de dent recollé quelques jours auparavant et dont l'aspect visuel est disgracieux. On peut noter la présence d'un joint de collage épais en surcointour dans l'espace interproximal de la 11 et 21 comprimant ainsi la papille interdentaire. La dent apparaît plus longue à cause du mauvais positionnement du morceau recollé. Un test de vitalité est effectué et s'avère positif (Figs. 1 et 2).

Pour permettre un diagnostic esthétique plus précis, une photographie avec un filtre polarisant est réalisée permettant d'apprécier les détails de l'anatomie interne de la dent avec la mise en évidence du joint de collage opaque et débordant (Fig. 3).

L'examen radiographique révèle la proximité entre le joint et la pulpe ainsi que son aspect peu dense et non homogène en proximal provoquant des infiltrations et une percolation. (Fig. 4)

2. Plan de traitement

Le morceau de dent apparaissant intact, le filtre polarisant ayant révélé une architecture dentinaire complexe (translucidité

marqué du bord libre, légère dysplasie) difficile à reproduire avec une restauration composite directe, on décide de décoller le morceau de dent et de le recoller si son positionnement est correct. À l'aide d'un appareil sonore de type Soniflex (Kavo), et par une voie d'abord palatine afin d'épargner les tissus dentaires en vestibulaire, le fragment est décollé. On peut alors apprécier l'étendue de la fracture qui s'étend en biseau au niveau palatin, avec une limite juxtapingival en mésiale et une proximité pulpaire (Figs. 5 et 6).

Le morceau et la dent sont débarrassés du composite de collage. Une étape d'ajustage est alors nécessaire afin d'adapter le plus précisément possible le morceau à coller à la dent. Le morceau de dent est fixé à un Optrastick (Ivoclar-Vivadent) et plusieurs essais sont effectués afin de parfaire l'adaptation des surfaces de collages. Aucune forme de rétention n'est nécessaire⁸ (Fig. 7).

Un champ opératoire (Nic Tone taille Médium ; Bisico) est posé. Il doit aller au minimum de la 13 à la 23 afin de visualiser le plan esthétique frontal. Une attention particulière est portée à l'étanchéité du champ au niveau du biseau de la fracture. Le morceau de dent est essayé digue en place afin de s'assurer de son bon positionnement.

La procédure de collage, similaire au collage d'une restauration adhésive indirect en composite,⁹ peut alors être effectuée.

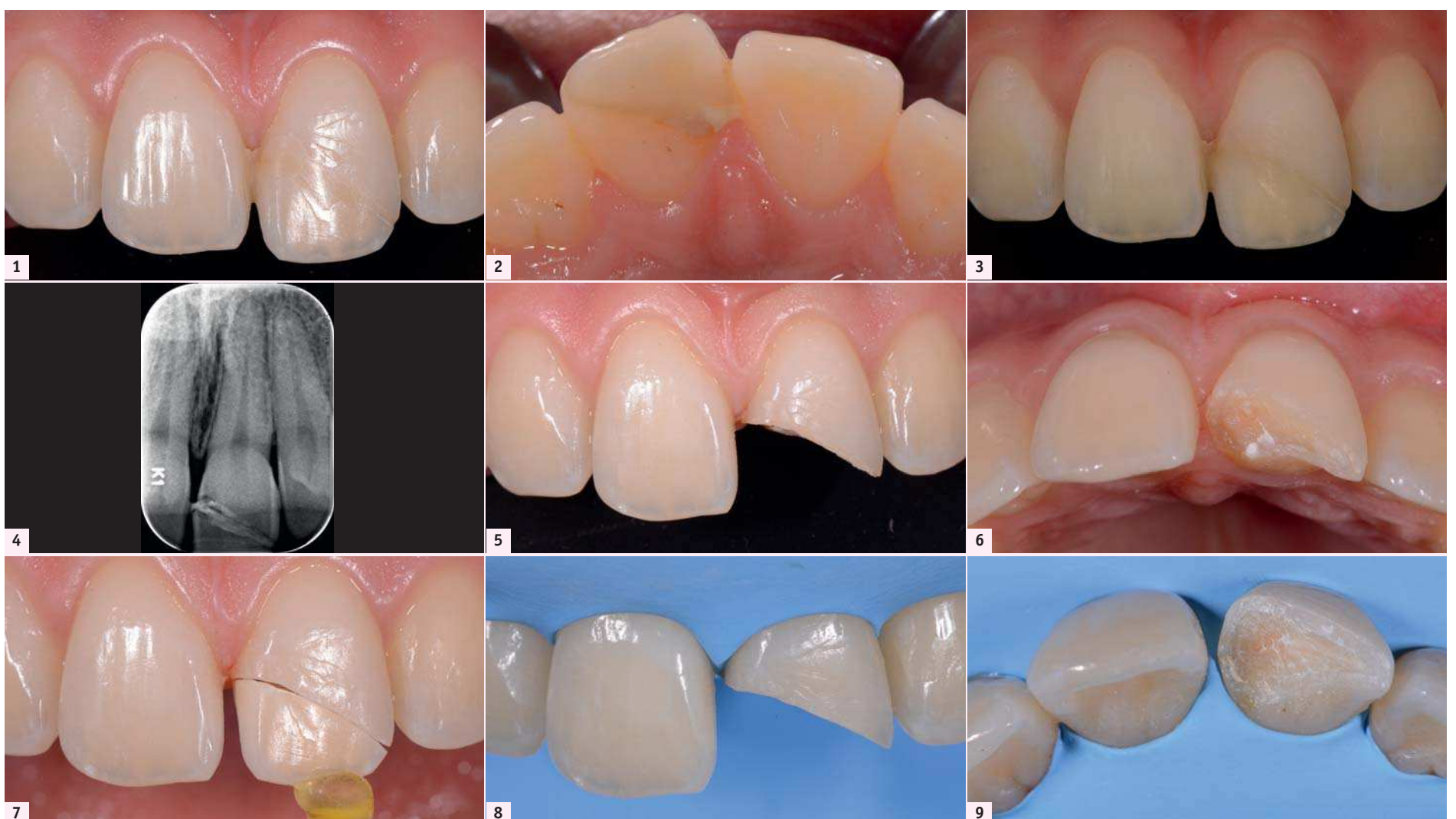
3. Procédure de collage

Préparation du fragment dentaire :

- Microsablage de « l'intrados » à l'alumine à l'aide d'une microsableuse Dento-Prep ;
- mordantage à l'acide orthophosphorique à 32 % pendant 30 secondes puis rinçage soigneux (UniEtch, Bisico) ;
- mise en place de l'adhésif All-Bond TE Dual (Bisico) qui est séché pour éviter une sur-épaisseur et non photopolymérisé ;
- le fragment est mis à l'abri de la lumière dans une boîte inactinique.

Préparation de la dent :

- Mise en place d'un morceau de Teflon sur la dent adjacente pour éviter de la contaminer lors des procédures d'adhésion et préserver le point de contact lors du collage ;
- microsablage à l'alumine à l'aide d'une microsableuse Dento-Prep ;
- mordantage à l'acide orthophosphorique 32 % pendant 30 secondes sur l'émail et 15 seconde sur la dentine (UniEtch, Bisico) ;
- rinçage et léger séchage ;
- mise en place de l'adhésif All-Bond TE Dual (Bisico) qui est séché pour éviter une sur-épaisseur et photopolymérisé.



Figs. 1 et 2 : Situation clinique préopératoire. | Fig. 3 : Photographie avec filtre polarisant. | Fig. 4 : Radiographie préopératoire. | Fig. 5 : Dent fracturée. | Fig. 6 : Fracture en biseau en direction palatine avec une limite sous gingivale. | Fig. 7 : L'adaptation du morceau fracturé à la dent doit être le plus intime possible pour obtenir un joint fin. | Figs. 8 et 9 : Pose du champ opératoire et vérification de l'étanchéité en proximal du trait de fracture.

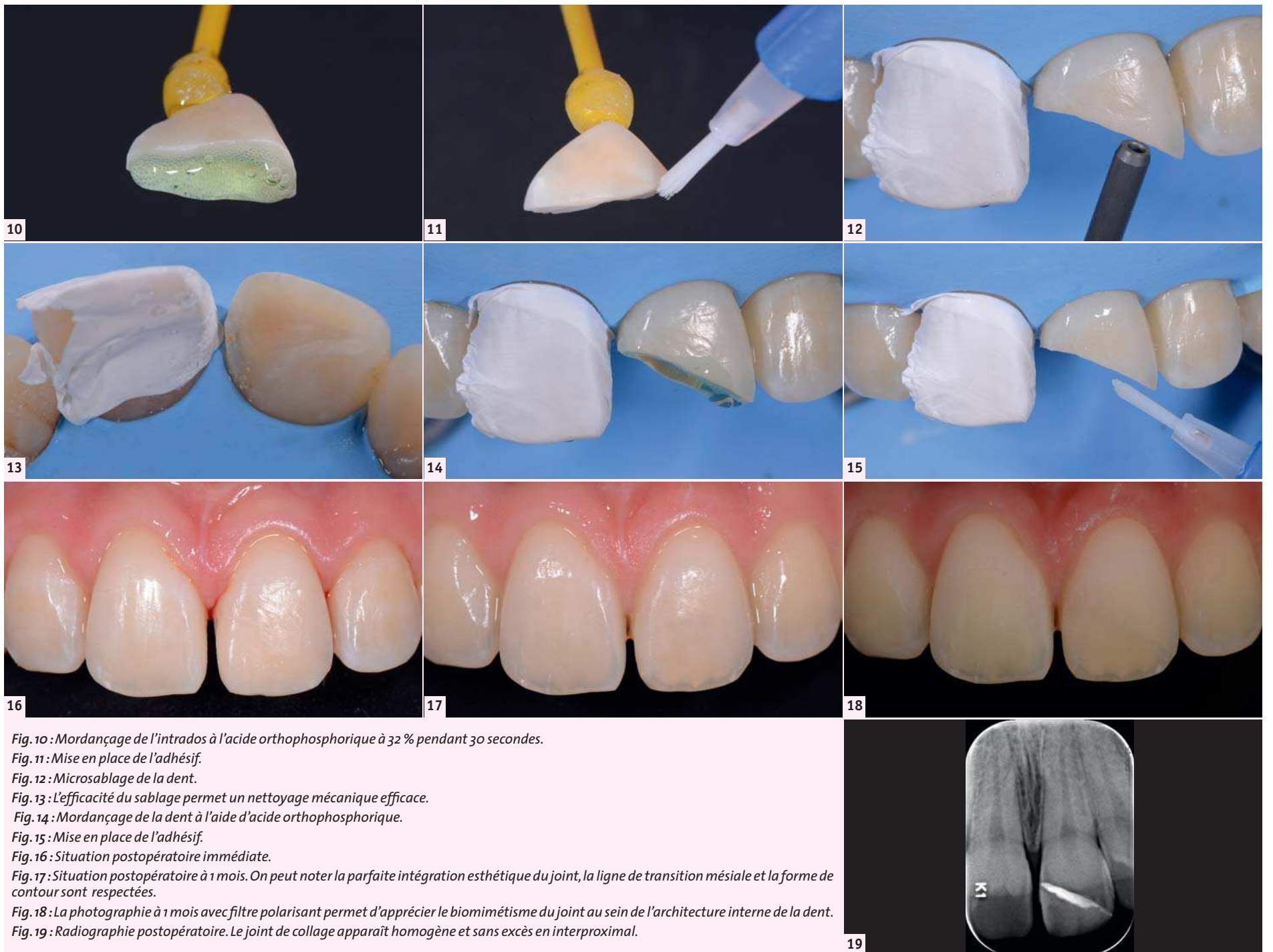


Fig. 10 : Mordançage de l'intrados à l'acide orthophosphorique à 32 % pendant 30 secondes.

Fig. 11 : Mise en place de l'adhésif.

Fig. 12 : Microsablage de la dent.

Fig. 13 : L'efficacité du sablage permet un nettoyage mécanique efficace.

Fig. 14 : Mordançage de la dent à l'aide d'acide orthophosphorique.

Fig. 15 : Mise en place de l'adhésif.

Fig. 16 : Situation postopératoire immédiate.

Fig. 17 : Situation postopératoire à 1 mois. On peut noter la parfaite intégration esthétique du joint, la ligne de transition mésiale et la forme de contour sont respectées.

Fig. 18 : La photographie à 1 mois avec filtre polarisant permet d'apprécier le biomimétisme du joint au sein de l'architecture interne de la dent.

Fig. 19 : Radiographie postopératoire. Le joint de collage apparaît homogène et sans excès en interproximal.

Un composite de restauration réchauffée afin d'augmenter sa fluidité Enamel Hri (bisico) est utilisé pour le collage. Une masse émail de luminosité moyenne est déposée sur la partie vestibulaire de la dent alors qu'une masse dentine de composite de teinte A2 est déposée sur la partie la plus palatine. Cette méthode permet au joint de reproduire parfaitement les propriétés optiques des tissus dentaires qu'ils remplacent (émail sur la partie extérieur du joint et dentine dans la partie interne). Le morceau de dent est mis en place délicatement afin de s'assurer de son bon repositionnement qui est difficile à cause de la forme en biseau de la dent et de la viscosité du composite de collage. La position du fragment peut être vérifié en contrôlant la parfaite continuité de la ligne de transition mésiale entre la dent et le morceau. L'utilisation d'un composite de restauration photopolymérisable permet de contrôler le temps de prise et d'enlever les excès facilement avant la photopolymérisation notamment au niveau interproximal.

Un polissage soigneux est ensuite réalisé. Les excès de colle volumineux sont enlevés à l'aide de curettes parodontales. Une fraise flamme bague rouge montée sur contre angle rouge sans eau est ensuite utilisée pour polir parfaitement le joint. Des strips abrasifs permettent d'atteindre l'espace interproximal entre la 11 et la 21. Des cupules Astrobrush (Ivoclar-Vivadent) sur contre bleu permettent un brillantage final du joint.

Conclusion

Si les composites, les céramiques sont régulièrement utilisés pour traiter ce type de traumatisme, le collage des morceaux de dents fracturées reste la solution de choix permettant une évidente économie tissulaire et une esthétique parfaite. Une surveillance régulière doit cependant être réalisée et d'autres solutions thérapeutiques envisagées avec le patient en cas d'échec.

Bibliographie

1. Reis A, Loguercio AD. Tooth fragment reattachment: current treatment concepts. *Pract Period Aesthet Dent* 2004;16:739-40.
2. Andreasen JO, Andreasen FM. *Textbook and color atlas of traumatic injuries to the teeth*. Copenhagen: Munksgaard Publishers; 1993.
3. Eden E, Yanar SC, Sönmez a. Reattachment of subgingivally fractured central incisor with an open apex. *Dent Traumatol* 2007;23:184-9.
4. Pusman E, Cehreli ZC, Altay N, Unver B, Sarachasi O, Ozgun G. Fracture resistance of tooth fragment reattachment: Effects of different preparation techniques and adhesive materials. *Dent Traumatol* 2010;26:9-15.
5. 1. Dietschi D, Jacoby T, Dietschi JM, Schatz JP. Treatment of traumatic injuries in the front teeth: Restorative aspects in crown fractures. *Pract Periodontics Aesthet Dent*. 2000;12:751-8

6. G. V. MacEdo, P. I. Diaz, C. A. DeO. Fernandes, and A. V. Ritter, "Reattachment of anterior teeth fragments: a conservative approach," *Journal of Esthetic and Restorative Dentistry*, vol. 20, no. 1, pp. 5-18, 2008.

7. S. Govila, V. Govila, and B. Rajkumar, "Multi-disciplinary approach for treatment of sub gingival crown fracture," *Journal of Interdisciplinary Dentistry*, vol. 1, no. 2, article 133, 2011.

8. Giudice GL, Lipari F, Lizio A, Cervino G, Ciccù M. Tooth fragment reattachment technique on a pluri traumatized tooth, *Journal of Conservative Dentistry (JCD)*, 2012, Vol 15

9. Koubi S, Faucher A, Brouillet J.L, Weisrock G, Pertot W, Victor J.L. Les inlay-onlays en résine composite. *Nouvelle approche*. *Inf Dent*, 2006; 88 (5), 194-205.



Dr Gauthier Weisrock
Chirurgien-dentiste
Pratique privée à Marseille
48 bd Perier
13008 Marseille



Dr Stéphanie Ortet
Pratique privée à Aix en Provence
9 avenue Henri Malacrida
13100 Aix en Provence



Dr Gregory Camaleonte
Pratique privée à Marseille
216 avenue du Prado
13008 Marseille



JEANNE 70 ANS et dynamique

CARIE PRISES MÉDICAMENTEUSES

ufsbdb

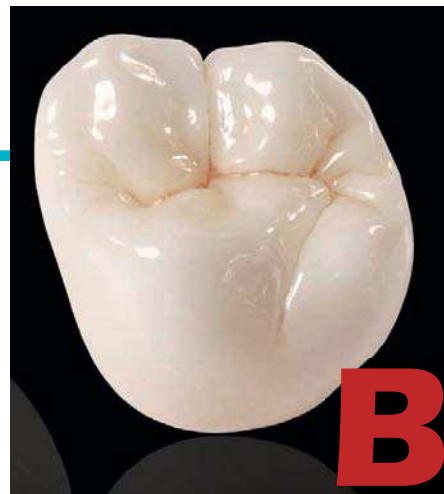► Produits BruxZir

HENRY SCHEIN

BruxZir Solid Zirconia disponible en France

Les laboratoires Glidewell, société mère de Prismatic Dentalcraft, et Henry Schein, Inc., annoncent avoir conclu un partenariat. Ils proposent ainsi aux laboratoires de prothèses français des nouveautés issues de la

marque reconnue de Glidewell : BruxZir Solid Zirconia. Appréciée pour son efficacité clinique, BruxZir aide les laboratoires à répondre à la demande croissante de prothèses dentaires durables et à l'aspect naturel, grâce à une gamme complète et personnalisable. Henry Schein propose dans un premier temps tous les produits BruxZir, notamment



BruxZir®


BruxZir Shaded, BruxZir Shaded 16 et BruxZir Anterior. Avec une gamme de teintes complètes et réalistes, ces évolutions de la formule

d'origine de BruxZir apportent esthétique, répétabilité, gain de temps et des frais de laboratoire réduits. « La branche laboratoire dentaire de Henry Schein a fait un excellent travail en augmentant la part de marché de BruxZir en Amérique du Nord, et nous avons

hâte de travailler avec Henry Schein sur le déploiement européen » a commenté David Casper, Président de Prismatic Dentalcraft.

- Albédo LED d65 -

spectre certifié illuminant D65*



le Stradivarius de la lumière



Technologie exclusive : LED complexes au spectre D65 Pure Lumière du jour

- Pas de pointe des bleus HEV toxiques pour l'œil
Pas de polymérisation des composites
- Choix exact de la couleur au fauteuil à toute heure
Visio exacte des dents naturelles pendant la reconstruction
- Lumière du Nord : éclairage direct/indirect pour un geste confortable des dentistes et un éblouissement minimum
- Parfait confort de l'œil & acuité visuelle optimale
- Spectre D65 idéal pour la régulation du sommeil, de la mémoire et du cycle circadien (Luminothérapie)

CREATED BY

*Illuminant D65 : étalon de la lumière naturelle du jour selon la définition de la Commission Internationale de l'Éclairage.

Plafonniers à LED certifié Illuminant CIE D65 pour salles de soins dentaires.
Nouvelle technologie exclusive LED complexes exemptes de pic de bleu toxique (HEV).
Éclairage direct/indirect | 1500 lux stabilisés | Luminance praticien 1825 / 3074 cd/m² | UGR<13
Normes européennes EN NF 12464-1 & EN62471 (sécurité photobiologique)
Couleur blanc : 6500K identique à la couleur naturelle du jour | Swissma
À installer à 210cm du sol dans le sens du fauteuil – lire attentivement les instructions et la notice.

degréK
www.degrek.com

Degré K | 4, rue de Jarente 75004 Paris | Tél. : 01 71 18 18 64 | degrek@degrek.com

► T-Net

REPARATION-TURBINES.COM

Hygiénique, et tellement plus esthétique !



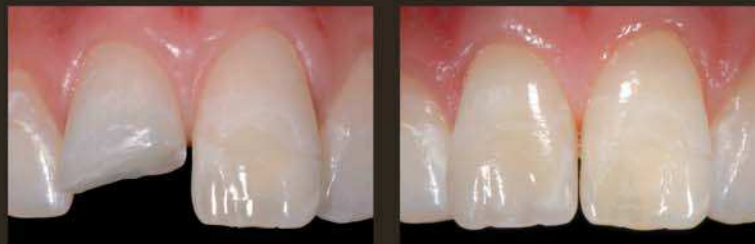Reparation-Turbines.com, le spécialiste de la réparation d'instruments toutes marques, lance sur le marché le T-Net, un dispositif exclusif, destiné à l'entretien des instruments rotatifs. Une fois vos instruments lubrifiés, ne les déposez plus sur un Sopalin ou dans un gobelet en plastique pour laisser à l'huile le temps de s'écouler. Mais placez-les simplement sur le T-Net. T-Net offre 8 emplacements pour turbines, contre-angles et pièces à mains ainsi que la bombe de lubrifiant. 100% en aluminium, petit, léger, et design. Une mousse à forte capacité d'absorption permet de recueillir les écoulements d'huile. Il existe également une version disposant de 15 emplacements numérotés : le T-Net+. Possibilité de graver gratuitement le nom du cabinet sur le T-Net afin de le personnaliser. La société propose également la révision et la gravure des instruments, ainsi qu'une gamme de produits pour l'hygiène et l'entretien. Après acceptation d'un devis (gratuit), réparations garanties 6 mois sur toutes les grandes marques : Anthogyr, BA International, Bien-Air, Castellini, Kavo, MK-Dent, Morita, NSK, Sirona, W&H...

Esthétique & Fonction

Concept global de restauration esthétique en composite : un matériau unique pour vos restaurations directes et indirectes, une technique simplifiée et une restauration invisible.

Enamel Plus HRi Enamel Plus HRi Function

- Le concept Enamel Plus HRi permet le remplacement des tissus dentaires par des masses optiquement optimisées et appliquées selon le modèle de la dent naturelle.
- Enamel Plus HRi est désormais avantageusement complété par Enamel Plus HRi Function, composite nano-chargé amélaire, spécialement conçu pour les restaurations en méthode directe et indirecte au niveau des secteurs postérieurs.



Si vous travaillez avec Enamel plus HRi vous saurez que son indice de réfraction est de 1.62, le même que celui de l'émail naturel. **Attention aux imitations !**

Ces dispositifs médicaux sont des produits de santé réglementés qui portent, au titre de cette réglementation, le marquage CE 0297 DQS - classe IIa - GDF. Nous vous invitons à lire attentivement les instructions figurant dans la notice qui accompagne le Dispositif Médical ou sur l'étiquetage remis. Produits non-remboursés par les organismes d'assurance santé. Publicité Enamel Plus HRi / HRi Function (ZZ 764) - V5 - 06/2016
Images cliniques : courtoisie du Pr. L. Vanini

120, allée de la Coudoulette - 13680 Lançon de Provence
Tél : 04 90 42 92 92 - www.bisico.fr



bisico
AU SERVICE DE VOTRE EFFICACITÉ

Un sourire rouge et blanc

Dr Yassine Harichane

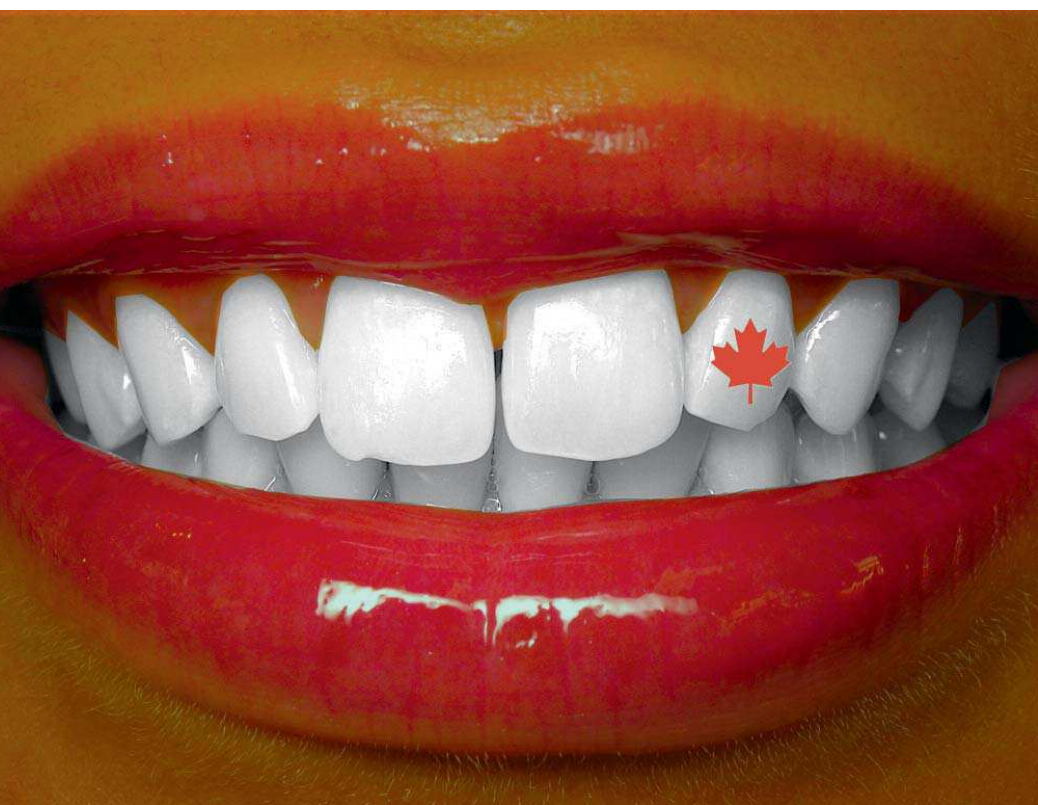

Fig.3 : Unidose Enamelast Ultradent.



Seringue Enamelast Ultradent.

tiste, cependant peu d'entre nous savent que l'hygiéniste est son bras droit. Présente au Canada et plusieurs autres pays européens, l'hygiéniste dentaire a pour rôle d'épauler le praticien dans la prévention des maladies buccodentaires. C'est un professionnel de santé non chirurgical ayant pour but de faciliter la vie du patient et celle du praticien. Dans le cadre de l'éclaircissement dentaire, il peut être réalisé

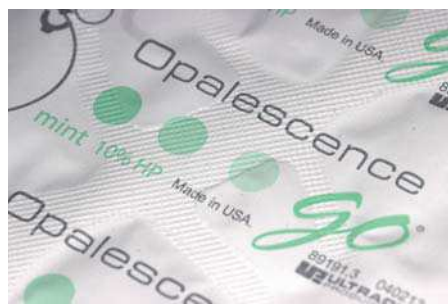

Ordre des hygiénistes dentaires de Colombie-Britannique.

Le Canada est une vaste terre de contraste. Un contraste géographique avec ses montagnes, ses forêts et ses lacs. Également un contraste culturel avec ses francophones, ses anglophones et la population de la First Nation. Vancouver, cité phare de la côte pacifique accueille chaque année un congrès dentaire bilingue : le Pacific Dental Conference. L'occasion pour tous les dentistes canadiens de se retrouver dans la joie et la bonne humeur. Les congressistes peuvent se rendre à des conférences portant sur des sujets d'actualité comme l'implantologie ou l'esthétique dentaire et peuvent aussi assister en direct à des interventions chirurgicales de haute volée. C'est également l'occasion de voir comment nos confrères canadiens abordent les techniques d'éclaircissement dentaire.

Opalescence Go 6%–10%–15%

Au Canada, et de nombreux autres pays, la législation autorise les concentrations supérieures à 6% de peroxyde d'hydrogène dans



Blisters Opalescence Go 10% de peroxyde d'hydrogène.

suivi après un éclaircissement dentaire au fauteuil. En tant que professionnels de santé dentaire, nous sommes formés à suivre rigoureusement des protocoles et veiller scrupuleusement à la santé publique de nos citoyens. Espérons donc un jour que la législation française et européenne évolue et autorise l'utilisation sur la face externe des dents de produits dosés à plus de 6% de peroxyde d'hydrogène, comme c'était le cas avant la directive de 2013.

Opalescence Boost 40%

Le kit Opalescence Boost 40% existe déjà en France, mais la différence au Canada tient au fait qu'il est possible de l'utiliser sur dents vitales par voie externe. Les résultats obtenus sont à la hauteur des attentes des patients : un sourire lumineux qui fait des envieux. De plus, 2 applications de 20 minutes chacune suffisent pour éliminer les colorants disgracieux et donner aux dents de la brillance et une teinte rutilante. L'éclaircissement dentaire devient une expérience agréable et motivante pour le patient.



Kit Opalescence Boost 40% de peroxyde d'hydrogène.

Enamelast

La fluoration est un acte prophylactique connu de tous, néanmoins peu de praticiens pensent à la réaliser après un éclaircissement dentaire. L'Enamelast est déjà présent sur le marché français depuis 2 ans, sur le marché canadien ce produit est très populaire dans les cliniques dentaires pour reminéraliser l'émail dentaire et limiter la recoloration après un éclaircissement dentaire. Disponible sous forme

unidose ou seringue, ce gel est incolore et au goût frais, le sourire reste brillant plus longtemps.

Gemini Laser

Présenté au Midwinter Meeting à Chicago en février 2016, le Gemini Laser est le Laser diode par Ultradent. Présent sur toutes les lèvres, il était malheureusement absent du Pacific Dental Conference, l'approbation pour sa commercialisation sur le territoire canadien n'ayant pas encore été délivrée au moment où ces lignes sont écrites. Cependant pour les plus impatients d'entre vous, le dispositif sera présent au congrès 2016 de l'AACD à Toronto. Le Gemini Laser présente 2 longueurs d'onde optimales pour une utilisation en omnipratique au quotidien. Quelque soit la procédure (gingivectomie, frenectomie, pulpotomie...), ce



Gemini Laser Ultradent.

Laser la rendra plus rapide, plus efficace et surtout plus agréable pour le patient. Bien entendu une indication en éclaircissement dentaire existe.

Assistante et hygiéniste dentaires

Comme chacun sait l'assistante dentaire est le binôme indispensable du chirurgien den-

par l'hygiéniste ou même par l'assistante, sous la responsabilité et la supervision du chirurgien dentiste bien sûr. Ceci est possible dans le sens où l'éclaircissement dentaire est un acte thérapeutique simple et accessible, le praticien se concentre alors sur des actes plus techniques ou plus lourds d'un point de vue thérapeutique. A l'image de l'ordre, un organisme de régulation surveille les pratiques et veille à la conformité de l'exercice des assistantes et hygiénistes dentaires au Canada.

White 365 Program

Le maintien de la santé buccodentaire du patient passe évidemment par un contrôle régulier chez son dentiste traitant. Au Canada, relancer un patient pour son contrôle bi annuel n'est pas considéré comme une pratique commerciale; loin de là, il s'agit d'un acte de bienveillance et d'accompagnement thérapeutique. Généralement, la consultation de contrôle chez le dentiste n'est pas une partie de plaisir, quelque soit le pays considéré. Nos confrères outre-atlantiques proposent alors à leurs patients un moyen stimulant avec le White 365. Ce programme annuel permet de proposer gratuitement, une maintenance en éclaircissement dentaire. Le patient revient régulièrement au cabinet dentaire et reçoit un mini kit d'Opalescence Go ou une recharge d'Opalescence PF si son état buccodentaire est favorable. Le patient garde le sourire toute l'année avec des dents blanches 365 jours par an. Que l'on soit dentiste au Canada ou en France, l'éclaircissement dentaire est une formidable opportunité pour moderniser sa pratique et amener le patient vers une amélioration de sa santé buccodentaire. Quelque soit l'intervenant thérapeutique ou la technique utilisée, le but est de proposer une pratique sûre et non invasive pour le patient. En utilisant des produits approuvés et éprouvés, le praticien pourra implémenter dans sa pratique une procédure abordable intellectuellement pour son équipe soignante et abordable financièrement pour ses patients. L'éclaircissement dentaire est la méthode internationale de choix pour donner au patient le sourire au sens propre et au sens figuré.

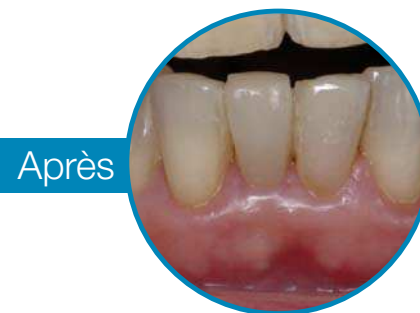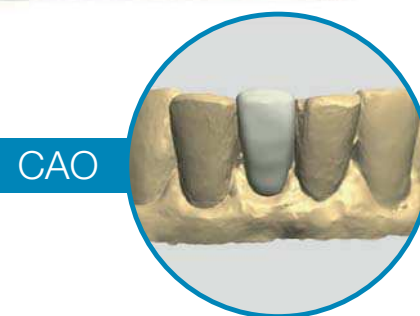
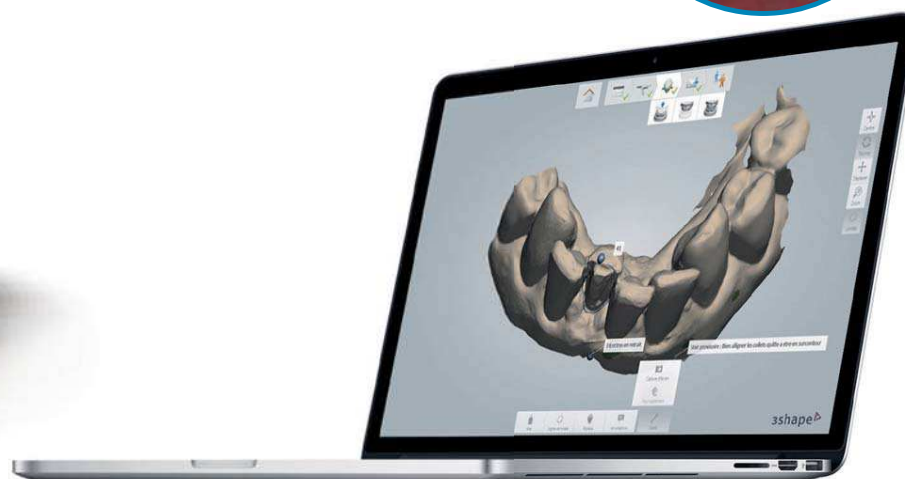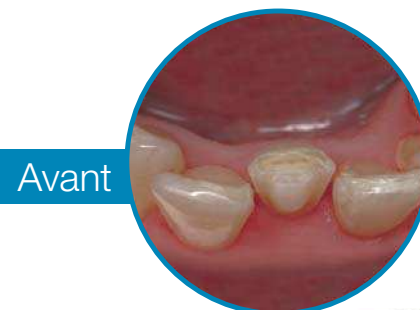les produits d'éclaircissement dentaire. Il est donc possible de trouver des kits Opalescence Go à 10% et 15% de peroxyde d'hydrogène qui permettent d'obtenir un résultat visible en moins de temps. Ces concentrations sont tout à fait adaptées aux cas cliniques nécessitant un temps d'application réduit car le kit à 15% peut se porter 15 à 20 minutes par jour. Il s'agit donc d'un produit parfaitement adapté comme introduction à l'esthétique dentaire ou encore en

L' EMPREINTE OPTIQUE PAR LABOCAST

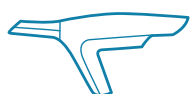Simplicité, rapidité et précision

20 280 €
(TTC)

Incluant un ordinateur portable.



6 Raisons de choisir Trios®



Technologie de numérisation avancée



Prise d'empreinte précise et rapide



Suite de logiciels inédite sur le marché



Conception assistée par ordinateur pour la création de toutes vos prothèses



Possibilité de transmettre toutes les photos de vos cas cliniques



LABOCAST®
Modern Dental Group

Pour plus d'informations, contactez nous au [N° Azur 0811 115 000](tel:0811115000)

46-56, rue des Orteaux 75020 Paris - labocast@labocast.fr www.labocast.org - www.labocast.com

Retour d'une année de Dentisterie Esthétique avec un Plafonnier certifié D65



DR. RENÉ SERFATY

MAÎTRE DE CONFÉRENCES DES UNIVERSITÉS - PRATICIEN HOSPITALIER
RESPONSABLE DU DIPLÔME UNIVERSITAIRE D'ESTHÉTIQUE DU SOURIRE
FACULTÉ DE CHIRURGIE DENTAIRE DE STRASBOURG
PRATIQUE PRIVÉE

Dans quelles circonstances avez-vous décidé d'utiliser un nouveau plafonnier ?

En fait, j'ai été contacté par degré K il y a 18 mois. Ils désiraient tester auprès d'un spécialiste en Dentisterie Esthétique leur plafonnier LED D65 pure lumière du jour.

J'avoue que le premier contact m'a laissé plutôt dubitatif. J'ai trouvé leur jugement sur mon éclairage existant bien sévère... moi j'en étais plutôt satisfait ! J'ai néanmoins accepté, bien que plutôt circonspect, sans aucun engagement de me prêter au jeu. Et en première approche, le résultat m'a semblé me donner raison, car le rendu – une fois le luminaire installé – était sinistre ! Je les ai de suite informés... et ils m'ont répondu qu'ils s'y attendaient ! Ils voulaient voir si je réagissais... Ils m'ont de suite envoyé un complément d'éclairage pour le reste de la pièce (ma salle de soin est grande et haute)...

Et là ce fut la révélation !

Carrément ! ?

L'amélioration générale environnementale est extraordinaire. La pièce est beaucoup plus lumineuse. Tout au long de la journée, on a la sensation d'avoir une lumière du jour parfaite, en permanence. Cette lumière donne une ambiance qui est gaie comme s'il faisait beau temps. C'est de la luminothérapie constante, on est en énergie positive !

Quel est votre principal ressenti ?

En fin de journée, j'ai beaucoup plus de punch, de dynamisme, je ressens beaucoup moins de fatigue et pas seulement au niveau des yeux car la lumière est mieux répartie et plus homogène. Vers 17-18 h en hiver, on ne se rend pas compte qu'il fait nuit dehors.

L'avantage le plus sensible est de m'enlever le besoin d'utiliser mon scialytique.

Vous travaillez sans scialytique ? !

Oui parfaitement, mais seulement sur la face vestibulaire des dents du bloc antérieur. Ailleurs, j'en ai encore besoin, pour récupérer de la lumière.

Et c'est mieux sans ?

Bien sûr ! On apprécie parfaitement les états de surface et les formes. Elles sont donc

plus faciles à reproduire car il n'y a pas d'éblouissement. Et puis, Les composites polymérisent moins vite, on a donc plus de temps.

C'est beaucoup plus facile d'obtenir un « sourire » plus naturel.

En quoi le luminaire Albédo LEDd65 vous aide-t-il en dentisterie esthétique ?

Si j'analyse l'apport de ce plafonnier pour chaque critère de réussite, le résultat est très probant.

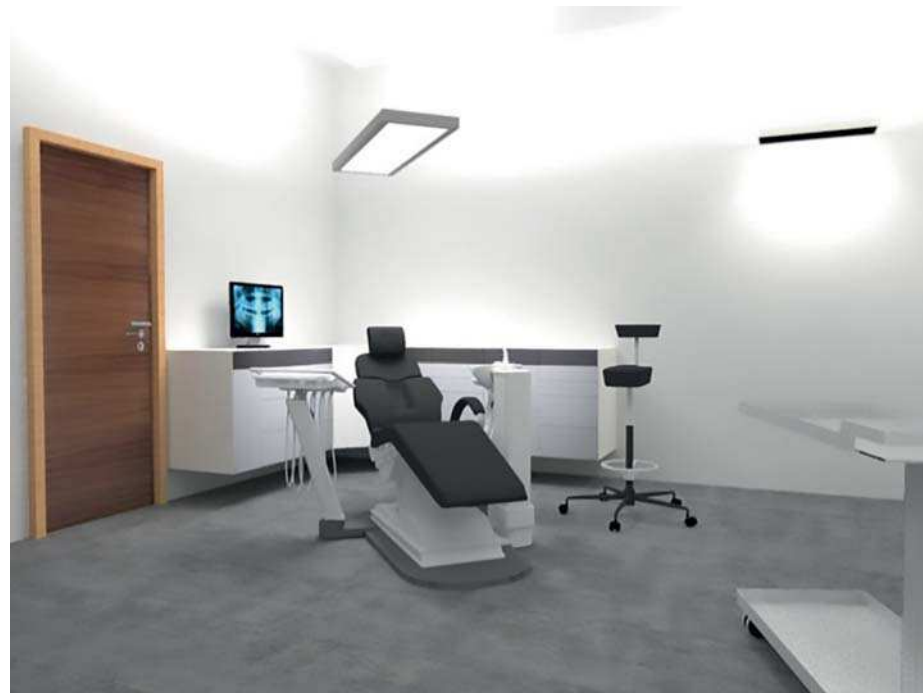– Pour l'état de surface : il est reproductible contrairement à ce qui se passait avec le scialytique lequel écrase l'état de surface. Je peux donc voir et copier l'état de surface de la dent naturelle juxtaposée, ou bien évaluer le travail de reproduction effectué par mon prothésiste sans erreur.

– Pour les formes et des angles de transition : j'apprécie mieux les reliefs qu'avec un scialytique. Et lors des essais, le patient peut lui-aussi beaucoup mieux apprécier le résultat.

laire des dents 4 à 4 ! La lumière est un élément central qu'on néglige à tort.

Si vous deviez comparer à votre ancien plafonnier, que diriez-vous ?

De fait mon ancien éclairage était insuffisant, beaucoup plus triste et défaillant dans le sens où je ne pouvais pas choisir les couleurs. Je devais attendre le bon moment et le bon jour près de la fenêtre. Comme je savais que l'éclairage ne pouvait pas prendre mes couleurs au fauteuil, j'étais obligé de compenser



Résultat



Principe de calcul des zones à éclairer

Dans l'ordre d'importance :
– Pour le choix de la couleur au fauteuil (luminosité de l'émail et teinte dentinaire) : au fauteuil, il n'y a plus de différence avec la lumière du jour. Il devient inutile de faire lever le patient pour l'amener à la fenêtre pour choisir la couleur en plein nord par une journée lumineuse... On peut donc choisir la couleur sous plafonnier Albédo LEDd65 à tout moment de la journée, même en soirée car on s'affranchit de la lumière extérieure.

– Pour l'Harmonie horizontale et verticale, le fait de ne pas utiliser le scialytique permet d'apprécier la translucidité et l'opalescence du bord libre.

Qu'avez-vous appris avec l'Albédo LEDd65 ?

J'ai pris conscience que la lumière est un élément important dans mon exercice, alors que je croyais avoir le nécessaire. Précédemment j'avais toujours envie de mettre le scialytique très proche de la bouche, maintenant je m'en passe, en tout cas sur la face vestibulaire

Points principaux

- Je pense que mon dynamisme augmente ma productivité. Je suis moins fatigué peut-être, mais sûrement plus gai et plus tonique
- Dans la zone de travail, je vois mieux et cela reste vrai même si j'utilise le scialytique
- Mon choix de couleur, ma vision des états de surface, des formes et angles de transition, de la translucidité et l'opalescence sont faciles et justes, au fauteuil.
- La gestion des contrastes dans la pièce est une condition incontournable ; le contraste dans la pièce doit être anéanti. C'est le jour et la nuit.
- Le confort provient de la qualité du choix de couleur au fauteuil et de la suppression du scialytique

en permanence. Aujourd'hui, je ne me trompe plus. C'est plus confortable d'avoir la vraie lumière au fauteuil, mon travail est plus facile. Quand je reçois un biscuit et que je l'essaie, cela me permet d'anticiper sans erreur le résultat final. Avant, je pouvais faire une erreur d'estimation et avoir de mauvaises surprises quand j'amenaient le patient à la fenêtre en lumière naturelle. Même mes patients disent tous : « mais qu'est-ce que vous avez donc changé ? »

Conseillerez-vous ce plafonnier ?

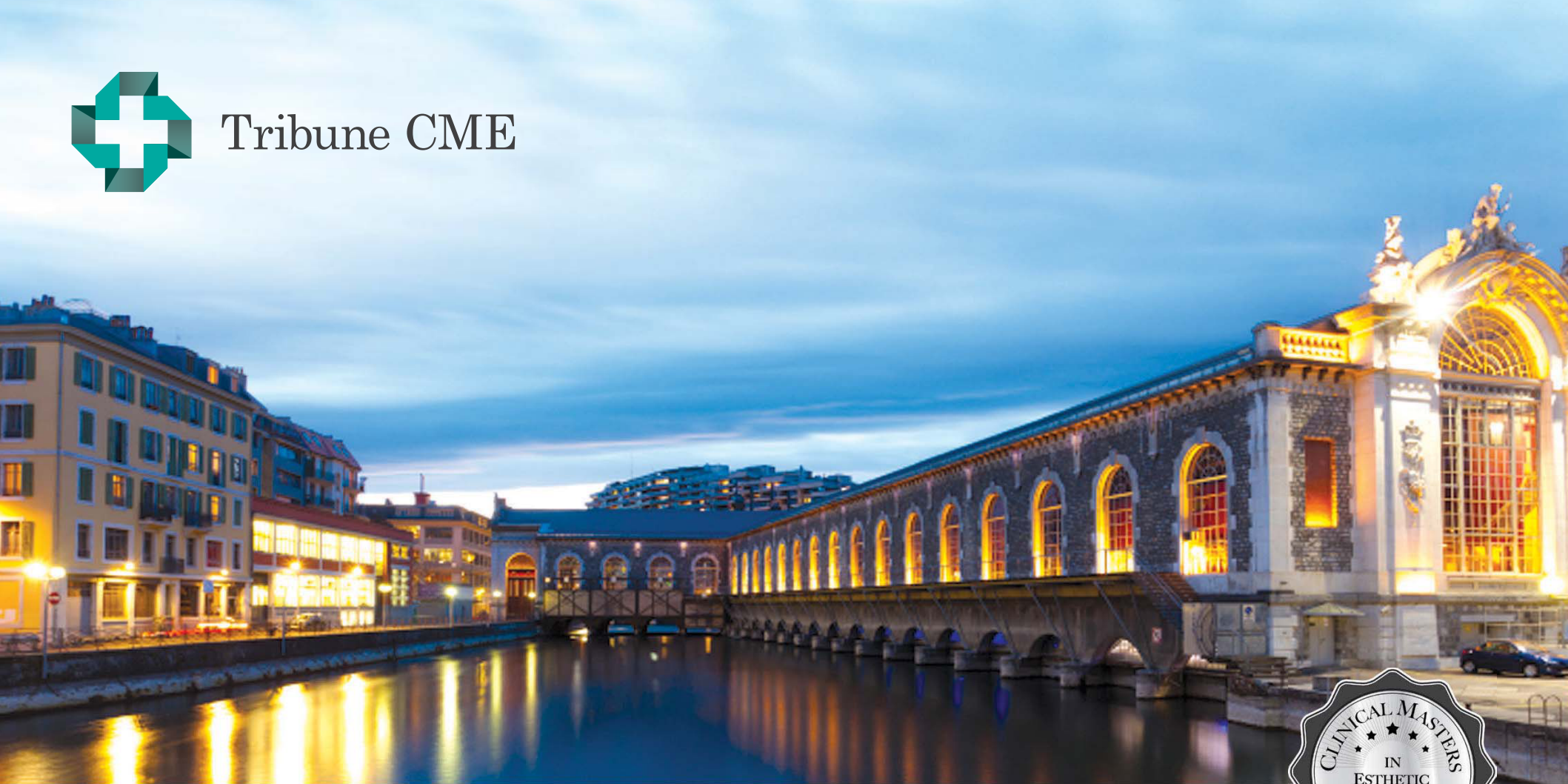
Quand je pense aux dentistes qui suivent le DU d'esthétique complet (8 sessions = 20 jours), je sais qu'ils voient les dents « autrement » après la formation. Ils ont appris ce qui va ou pas dans la couleur, dans les angles de transition, dans la luminosité et l'opalescence. Mais ils ont du mal à évaluer la qualité de la lumière. A mon avis, ils tireraient un bénéfice mesurable de l'utilisation du plafonnier albédo LEDd65, pour les composites stratifiés, facettes et couronne céramique. C'est un facteur important pour passer d'un résultat acceptable à un très bon résultat. Quand je pense aux prothésistes, je leur dirais aussi que c'est une facilitation radicale du travail.

Si vous deviez conclure en une phrase ?

En ce qui me concerne, depuis que j'ai changé de plafonnier, j'ai plus de confort. Si on m'enlevait ma nouvelle lumière, je devrais à nouveau développer plein d'efforts pour imaginer le résultat, et c'est très inconfortable. Je serais moins bien pour réaliser le même résultat. Ma vie est plus agréable, le travail est plus facile.



Tribune CME



Europe Clinical Masters™ Program in **Esthetic and Restorative Dentistry**

12 days of intensive live training with the Masters in **Geneva (CH), Athens (GR), Milan (IT)**

Three sessions with **live patient treatment, hands-on practice**, plus online training under the Masters' supervision.

Learn from the **Masters** of Esthetic and Restorative Dentistry: _____



Dr. Didier Dietschi



Dr. Domenico Massironi



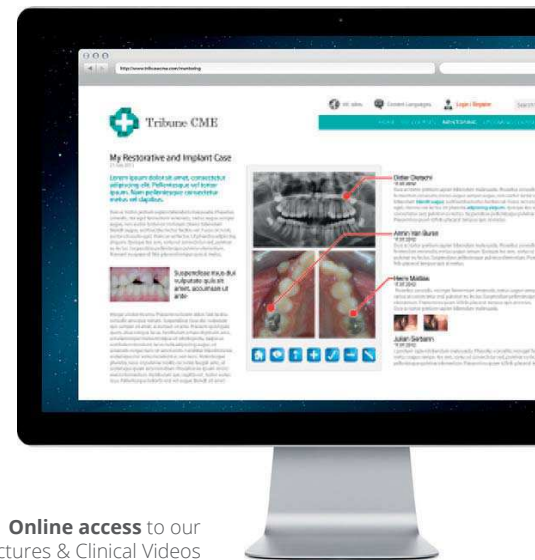Dr. Stavros Pelekanos



Dr. Ed McLaren



Online access to our library of Lectures & Clinical Videos



Registration information: _____

12 days of live training with the Masters in **Geneva (CH), Athens (GR), Milan (IT)** + self study

Curriculum fee: €9,900

(Based on your schedule, you can register for this program one session at a time.)

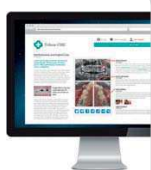Details on www.TribuneCME.com

contact us at tel.: +49-341-484-74134

email: request@tribunecme.com

Collaborate on your cases

and access hours of premium video training and live webinars



University of the Pacific

this course is created in collaboration with University of the Pacific



100 C.E. CREDITS

Certificates will be awarded upon completion



Tribune Group GmbH is an ADA CERP provider. ADA CERP is a service of the American Dental Association to assist dental professionals in identifying quality providers of continuing dental education. ADA CERP does not approve or endorse individual courses or instructors, nor does it imply acceptance of credit hours by boards of dentistry.



Tribune Group GmbH is designated as an Approved PACE Program Provider by the Academy of General Dentistry. The formal continuing dental education programs of this program provider are accepted by AGD for Fellowship, Mastership and membership maintenance credit. Approval does not imply acceptance by a state or province board of dentistry or AGD endorsement. The current term of approval extends from 7/1/2014 to 6/30/2016. Provider ID# 355051.