

DENTAL TRIBUNE

The World's Dental Newspaper • Bulgarian Edition



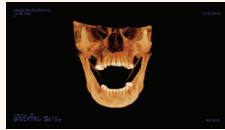
www.dental-tribune.com, www.dental-tribune.net

януари 2016 г./бр. 1, год. 14

СВСТ ДИАГНОСТИКА

Синдром на Eagle

Статията представя случай на пациент с няколко признака и симптома на синдрома на Eagle, за който СВСТ образите бяха съществени при диференциалната диагноза.



▶ стр. 4

ТЕХНИКА

Сравнителен анализ на три метода за отпечатък в неподвижното зъбопротезиране

Българският специалист сравнява точността на три различни техники за отпечатък – едноетапна двуфазна, двуетапна двуфазна без подготовка и двуетапна двуфазна с подготовка на базата, с оглед на крайния резултат и прецизността на конструкцията.

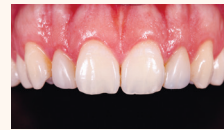

▶ стр. 7

ЕСТЕТИКА

Природно съвършенство чрез минимално инвазивни методи

Клиничен случай на работа с нанохибридния композит IPS Empress Direct. Резултатът е майсторско естетично възстановяване във фронта за изключително кратко време.



▶ стр. 12

Модерните оръдия на зъболекарския труд

Д-Р LES KALMAN, КАНАДА

Още от малък обичам да разглобявам нещата, след което да се опитвам да ги слобя отново. Постепенно това се превърна в мое хоби – да поправам велосипеди. Обичах да сменям кабели, да смазвам лагерите, да изправам каплите... Не разполагах с кой знае какви инструменти, но знаех какво и как да направя. Когато се сдобих с работата мечта – механик в един магазин, бях удивен от откритието, че съществува специален инструмент за всяка ситуация. Гаечните ключове и храповите колела бяха буквално оръдията на моя труд.

Знаех, че един механик трябва да знае за какво служат инструментите, как да ги използва и най-вече как да се грижи за тях. Осъзнавах и оценявах необходимостта от инструментите, но не исках да се чувствам ограничен от тях.

Денталната медицина се намира в един изключително забележителен период, в който зъболекарите и зъботехниците разполагат с изобилие от „оръдия на труда“ за дигиталната дентална медицина. Тези инструменти не само предоставят по-голяма точност и ефективност на работата, но и подобряват изживяването за пациента, клиниката и зъботехника.

▶ стр. 2

АБОНИРАЙ СЕ СЕГА!

www.dental-tribune.net

DENTAL
TRIBUNE
NEWSPAPER



ПЕЧАТНА МЕДИЯ

DENTAL
TRIBUNE
NEWSLETTER



НЮЗЛЕТЪР

STUDY
CLUB
WEBINARS



ОБУЧЕНИЕ



dental.tribune.bg

последвайте ни във facebook

Здравейте,

Благодарим ви, че взехте решение, действвахте и сте крачка напред, бидейки абонат и читател на Dental Tribune през настоящата 2016 година!

Знаем това, защото знаем, че когато вземате бизнес решения, разчитате да имате цялата информация, да огледате възможностите, да погледнете в перспектива и да сложите на рагара си нещата, които понякога убягват или за които не е достигнало време да помислите задълбочено.

Вие сте интелигентен специалист, който знае, че е добре някой да ви събира от бизнес ъгъл най-важните събития от денталния свят и да ви дава поглед напред – какво се случва, защо се случва и най-важното – какво следва от това.

Вие също така вероятно сте наясно, че инвестицията в Dental Tribune е нищожна на фона на възможностите, които отваря.

ЗАЩОТО:

- Ще се изплати многократно с първото успешно решение, за което понякога едно важно изречение може да ви върхневи.
- Ще продължи да се изплаща през цялата година. Не носи риск и ще ограничи риска да действате неинформирано.
- Решението да инвестирате в Dental Tribune в дългосрочен план вероятно ще е най-доброто ви решение днес, защото информацията е Dental Tribune.

С уважение към вашите усилия, с отговорност да предоставяме достоверната информация от денталния свят.
Dental Tribune

DENTAL TRIBUNE

INTERNATIONAL IMPRINT

Licensing by Dental Tribune International
Group Editor Daniel Zimmermann
newsroom@dental-tribune.com
Tel.: +44 161 223 1830

Clinical Editor Magda Wojtkiewicz

Online Editor/
Social Media Manager Claudia Duschek

Editorial Assistants Anne Faulmann
Kristin Hübner

Copy Editors Sabrina Raaff
Hans Motschmann

Publisher/
President/CEO Torsten Oemus

Chief Financial Officer Dan Wunderlich

Chief Technology
Officer Serban Veres

Business
Development Manager Claudia Salwiczek

Jr. Manager
Business Development Sarah Schubert

Project Manager
Online Tom Carvalho

Event Manager Lars Hoffmann

Education Manager Christiane Ferret

Marketing
& Sales Services Nicole André

Event Services Esther Wodarski

Accounting Services Karen Hamatschek
Arja Maywald
Manuela Hunger

Media Sales Managers
Matthias Diessner (Key Accounts)
Melissa Brown (International)
Antje Kahnt (International)
Peter Wittczek (Asia Pacific)
Wéridiana Mageski (Latin America)
Maria Kaiser (North America)
Hélène Carpentier (Europe)
Barbora Solarova (Eastern Europe)

Executive Producer Gernot Meyer

Advertising Disposition Marius Mezger

Dental Tribune International
Holbeinstr. 29, 04229 Leipzig, Germany
Tel.: +49 341 48 474 302 | Fax: +49 341 48 474 173
info@dental-tribune.com | www.dental-tribune.com

Dental Tribune Asia Pacific Ltd.
Room A, 20/F, Harvard Commercial Building,
105-111 Thomson Road, Wanchai, Hong Kong
Tel.: +852 3113 6177 | Fax: +852 3113 6199

Tribune America, LLC
116 West 23rd Street, Ste. 500, New York, N.Y. 10011, USA
Tel.: +1 212 244 7181 | Fax: +1 212 244 7185

ОФИС БЪЛГАРИЯ

Издава Dental Tribune България ЕООД
София 1421, кв. „Лозенец“,
ул. „Крум Попов“ 56-58
тел.: +359 2 416 71 73
office@dental-tribune.net
www.dental-tribune.net
www.dental-tribune.com

Действителен собственик:

Уляна Винчева
Предоставяната информация
е съгласно чл. 7а, ал. 3 от ЗЗДПДП.

Глабен редактор Уляна Винчева

Редактори Гергана Дъгъчева
г-р Нино Григоров

Дизайн и прегледач Петър Парнаров

Превод г-р Нино Григоров
г-р Елена Стоянова

Коректор Гая Христова

Отдел реклама Николина Илиева
тел.: 0897 958 321

Автори в броя

Д-р Les Kalman, Канада
Д-р Enriqué Gonzalez Garcia, Мексико
Проф. Ansgar Cheng, Сингапур
Д-р Николай Николов
Д-р Рагостина Василева
Д-р Batool Ghalith, Дубай
Д-р Iyad Hussein, Дубай
Д-р Ali H. Ozoglu, Турция
Д-р Ehab Heikal, Египет

Автори в Endo Tribune

Д-р L. Stephen Buchanan, САЩ
Д-р Gerald N. Glickman, САЩ
Д-р Sigra Roogu, Финландия
Д-р Миле Чурлинов, Македония

Печат „Спектър“ АД

Българското издание на Dental Tribune е част от групата Dental Tribune International – международно издание на 20 езика, разпространявано в над 55 държави. Съдържанието, преведено и публикувано в този брой от Dental Tribune International, Германия, е с авторското право на Dental Tribune International GmbH. Всички права запазени. Публикувано с разрешение на Dental Tribune International GmbH, Holbeinstr. 29, 04229, Leipzig, Германия. Възпроизвеждането по какъвто и да било начин и на какъвто и да е език, изцяло или частично, без изричното писмено разрешение на Dental Tribune International GmbH и Dental Tribune България ЕООД е абсолютно забранено. Dental Tribune е запазена марка на Dental Tribune International GmbH. Редакцията не носи отговорност за съдържанието на публикуваните реклами в броя.



УСМИВКА НА ГОДИНАТА 2016

НАЦИОНАЛЕН ДЕНТАЛЕН КОНКУРС

ДЕВЕТО ИЗДАНИЕ

Краен срок за подаване на кандидатури: **11 април 2016 г.**
Церемония по награждаването: **18 май 2016 г., 20:00, Sofia Live Club**



usmivkanagodinata.bg

www.usmivkanagodinata.com

Модерните оръдия на зъболекарския труд

► стр. 1

С развитието на дигиталната дентална медицина се подобри и комуникацията, като позволява по-лесно предаване на информацията на пациента, застрахователните компании, други дентални професионалисти и лабораториите. Благодарение на отворения подход тези технологии могат да бъдат комбинирани и споделяни. Като добавим към това напредъка в мобилните технологии, портативността и употребата на технологиите ги прави още по-привлекателни.

От академична и изследователска гледна точка мога спокойно да заявя, че съм пристрастен към новите технологии. Обичам всякакви джунджурии. Животът ми като че ли се подобрява във всеки един аспект благодарение на технологиите. Намирам технологичното решение на даден проблем за уникална движеща сила с безкраен потенциал. Живеем във вълнуващо време!

Асортиментът, с който разполага дигиталната дентална медицина, е внушителен. Съществуват технологии, предлагащи множество начини за създаване на изображения, решения за фрезване и принтиране, оценка на стабилността на имплантите и дори направлявана хирургия в реално време. Технологиите са навлезли във всеки аспект на диагностиката, планирането и провеждането на лечението. Живеем във вълнуващо време!

Но нека не позволяваме на вълнението да ни заблуждава. Работещите в сферата на денталната медицина имаме привилегията да подобряваме оралното здраве на нашите пациенти. Сравнението с механик не е много удачно, тъй като човешкото тяло представлява уникална комбинация от изключително сложни системи.

И все пак технологиите в денталната медицина са инструменти. Те имат предназначение и трябва да знаем за какво служат и как да ги използваме. Инструментите не могат да заместят фундаменталните принципи.

Като зъболекари и зъботехници трябва да разчитаме на собствените си знания, умения и опит, базиран на доказателства. От субективния аспект на получаване на съгласие от страна на пациента до строгите протоколи на имплантната хирургия ние трябва да упражняваме на практика това, което сме научили в университета. Инструментите са, за да ни помагат в нашата мисия.

Тъй като ние, клиницисти, зъботехници, преподаватели и изследователи, целим да помагаме на денталната медицина да

се развива в един доминиран от технологиите свят, трябва да оставим кутията за инструментни отворена. Нека винаги да питаме „защо?“ и да се опитваме да намираме решения на проблемите, пред които се изправяме. Нека не забравяме и въпроса

за достъпа, като имаме предвид отворените и евтини технологии. И на последно място, нека обединим нашите знания, умения и опит с оръдията на дигиталната дентална медицина, за да тласнем професията ни напред.

За автора:



Д-р Les Kalman – асистент професор в Отдела по реставративна дентална медицина и председател на програмата Dental Outreach and Community Service във Факултета по медицина и дентална медицина на Western University в Лондон, Канада. Може да се свържете с него на lkalman@uwo.ca.

Alpha Bio ТЕС
Simplantology

Аз избрах денталните импланти Alpha Bio ТЕС

Предпочетох системата на Alpha Bio ТЕС, защото ми осигурява лесна работа, сигурност и предвидими резултати.

д-р Богдан Димитров, Бургас

Пълна информация за системата на адрес:
www.medina-bio.com

„Медина Био“ ООД
Ексклузивен дистрибутор на Alpha Bio ТЕС за България

Централен офис
гр. София, ж.к. Овча купел
ул. Костур №18, офис 2

Тел.: 0899 145 801
Тел.: 0899 145 805

Офиси в градовете:
Варна, Пловдив и Габрово

Синдром на Eagle

Д-Р ENRIQUE GONZÁLEZ GARCIA, MEXICO

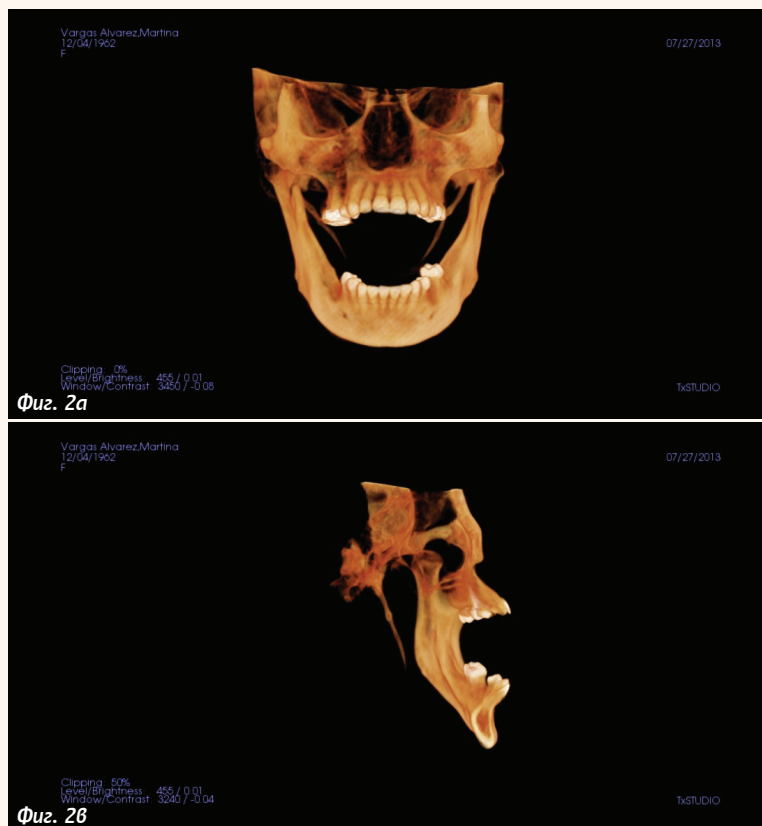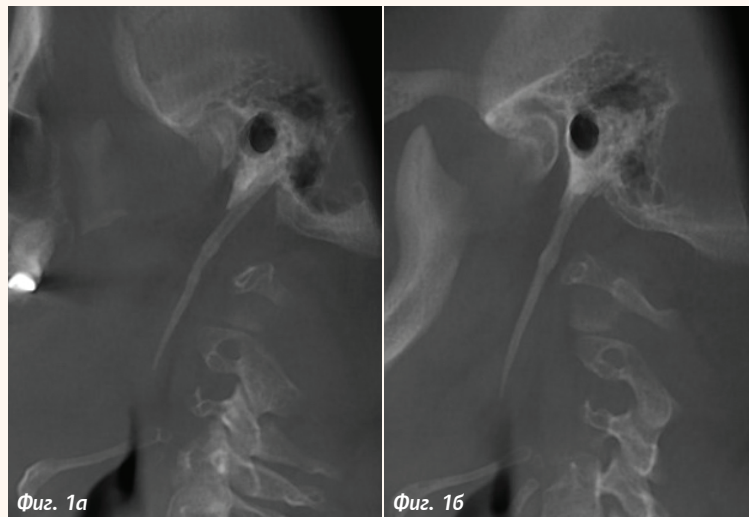
РЕЗЮМЕ

Синдромът на Eagle се характеризира с удължен стилоиден израстък и/или калцификация на стилохиондния лигамент, което се отразява върху съседните анатомични структури и е съпроводено с болки, особено в областта на шията и гърлото, както и лицева болка, отаглия и груги симптоми, които може да не са свързани с оралния и максилофациалния комплекс. Тези симптоми усложняват диагнозата, защото могат да бъдат объркани с други състояния, следователно диференциалната диагноза е много важна. Настоящата статия представя случай на пациент с няколко признака и симптома на синдрома на Eagle, за който СВСТ образите бяха съществени при диференциалната диагноза.

ВЪВЕДЕНИЕ

Диагнозата на орофарингеалната болка е много сложна предвид големия брой анатомични структури, които се намират в тази област. Синдромът на Eagle носи името на Watt W. Eagle, който първи го е описал през 1937 г. при пациенти с орофарингеална и цервикална болка след тонзилектомия и с удължен стилоиден израстък, видим на рентгенографиите¹.

Размерът на стилоидния израстък варира според няколко изследвания (Таблица 1). Повечето изследвания се обединяват около размер между 2.5 и 3.0 см²⁻⁵. Около 4% от населението



имат удължен стилоиден израстък, а само 10.3% от тях проявяват симптоми. Среща се по-често при жени (съотношение 1:3) и честотата се повишава след 40-годишна възраст³⁻⁷.

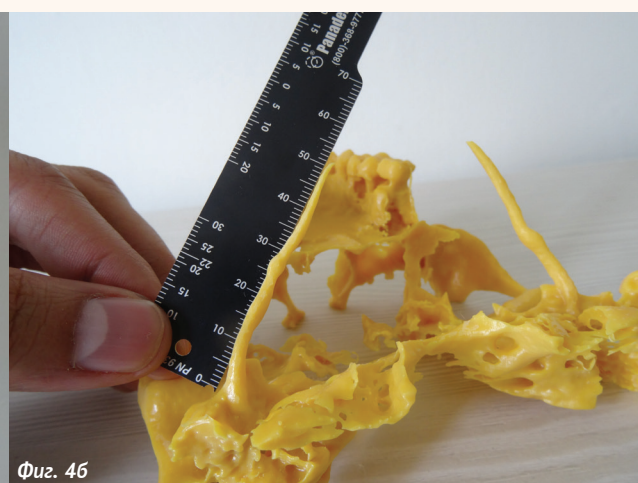
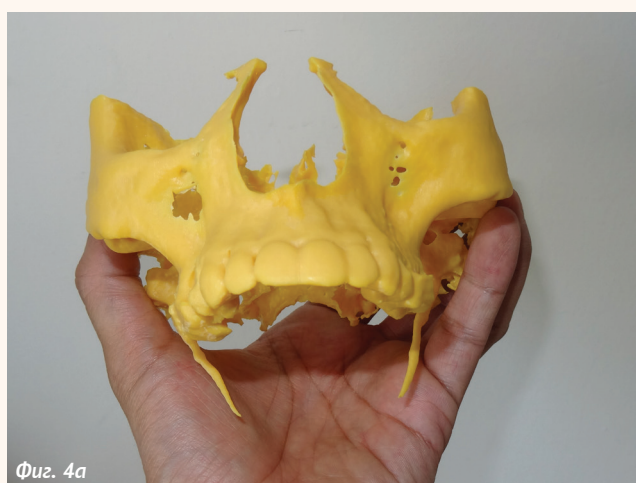ЕТИОЛОГИЯ

Етиологично пациентите се класифицират на такива, на които е извършена тонзилектомия, и такива, които не са претърпели хирургично отстраняване на сливиците, но със същите симптоми. Съществуват и други теории, но следните са най-значимци^{1, 4, 7, 10-12}:

Конгенитален произход – поради персистенцията на хрущялен елемент, свързан с темпоралната кост.

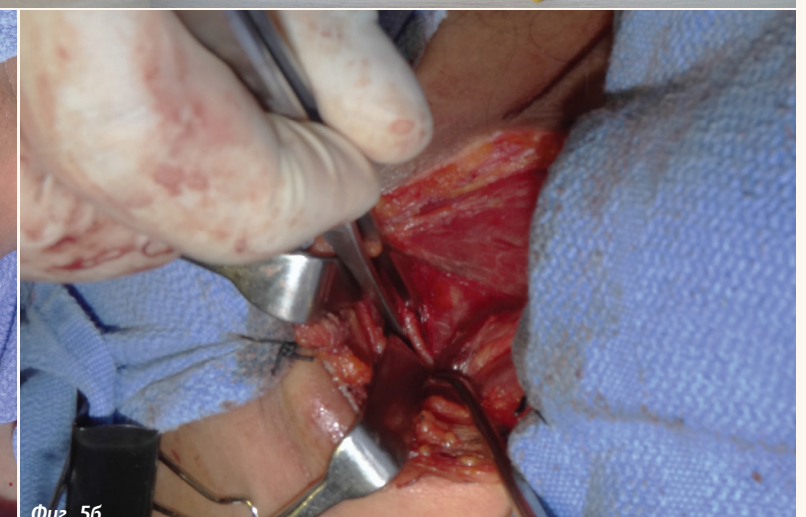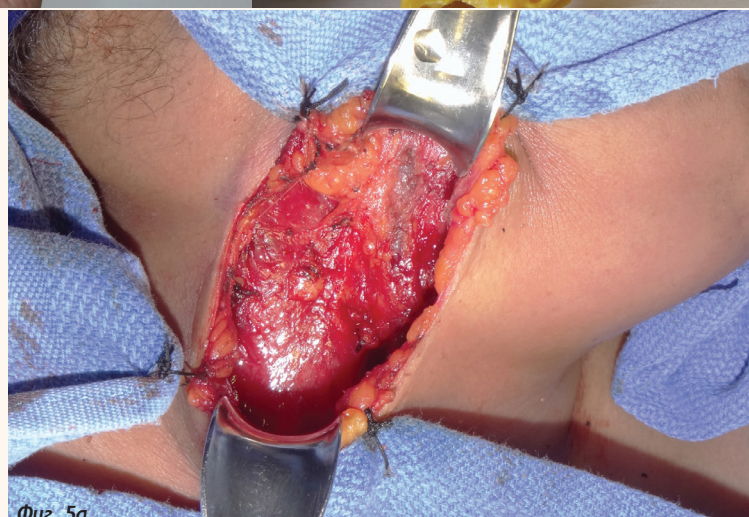
Мета- или посттравматичен произход – произлиза от частична или тотална калцификация на стилохиондния лигамент.

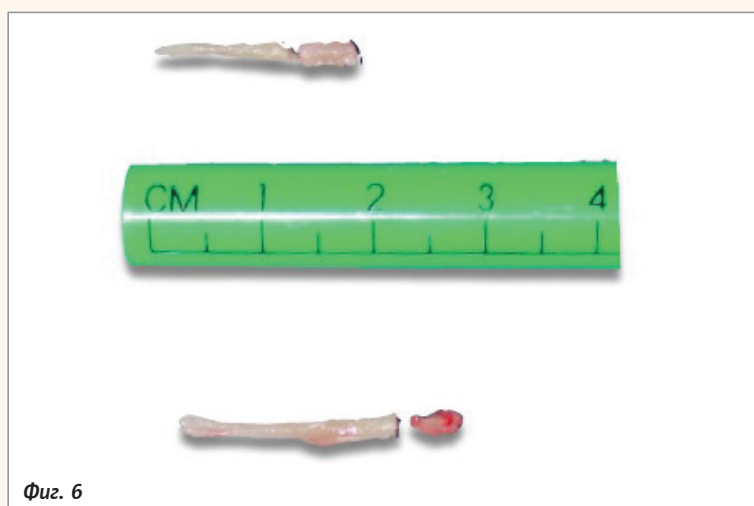
Анатомичен произход – при който теорията на осификацията е свързана с мандибуларния растеж, главно поради близостта между първата и втората фарингеална дъга, и след това поради функционалната стимулация на стилохиондния



Проучване	Измервания
Moffat	1.52–4.77 cm
Kaufman	< 3 cm
Correl et al.	< 2.5 cm
Linderman	2–3 cm
Langlais et al.	< 2.5 cm
Monsour & Young	< 4 cm
Montalbetti et al.	< 2.5 cm

Таблица 1 Размерът, който се счита за нормален, варира според няколко проучвания.





Фиг. 6

лигамент, получена от лошото мандибуларно позициониране, което стимулира осификацията на тази структура.

ПАТОФИЗИОЛОГИЯ

Както беше споменато, мнозинството от пациентите са асимптоматични и няма връзка между размера на стилоидния израстък и симптомите. Симптомите могат да варират от леки до тежки в зависимост от степента на адаптация и близостта до съседните структури. Най-важните околни структури са, както следва:

- Медиално: arteria carotis interna, vena jugularis interna, nervus glossopharyngeus, nervus hypoglossus и nervus vagus.
- Латерално: arteria carotis externa.
- Отзад: nervus facialis и nervus glossopharyngeus.

Симптомите ще зависят от областта на контакт със стилоидния израстък^{3, 4, 12-14}. Общо погледнато, симптомите са описани като болка и чувство за чуждо тяло в гърлото, фарингеална болка, дисфагия, оталгия, болка в темпоромандибуларната става и болка, ирадираща към по-нагоре разположените структури. Също така се наблюдават парестезия на ръката, болка в темпоралната област, фотопсия и хипакузис, вертиго, каротидния шум в ушите, дисфония, ограничено отваряне на устата, промяна във вкусовите възприятия и пталазмия⁵. Повечето от симптомите се наблюдават при нормални физиологични движения като глътене, отхвърляне, говорене, отваряне на устата, прозяване, кашляне и обръщане на главата.

ДИАГНОЗА

Диагнозата се базира най-напред на клиничните белези и симптоми, както и на имунологичния анализ. Преглед на многобройните симптоми е необходимо да се направи диференциална диагноза, която може да включва следното^{2, 4}:

- Темпоромандибуларна дисфункция
- Ларинго-фарингеална дисестезия
- Хроничен тонзило-фарингит
- Хиоиден бурсит
- Синдром на Sluder
- Синдром на Ernest
- Псевдостилоидиоиден синдром

- Глософарингеална невралгия
- Тригеминална невралгия
- Мигрена
- Сфенопалатинална невралгия
- Цервикален артрит
- Темпорален артрит
- Импактирани молари
- Отит
- Смушения в слюнчените жлези
- Тумори

ОБРАЗНА ДИАГНОСТИКА

Еволюцията на техниките, използвани за диагностика, е бързо развиваща се. В много от предишните проучвания транскраниалните и латералните рентгенографи бяха използвани под 20-30-градусов ъгъл, обхващащи шията, и дори панорамна рентгенография като метод на избор за оценка на стилоидния израстък^{3, 4, 14-16}. Всички тези техники обаче дават убог образ и/или изкривяване и по тази причина не могат да бъдат считани за 100% точни, когато става въпрос за измерване на анатомични структури. Поради тази причина избраният метод за това изследване беше СВСТ преглед неговите характеристики, като по-малко облъчване и по-голяма точност, както и качеството и прецизността на свързания софтуер.

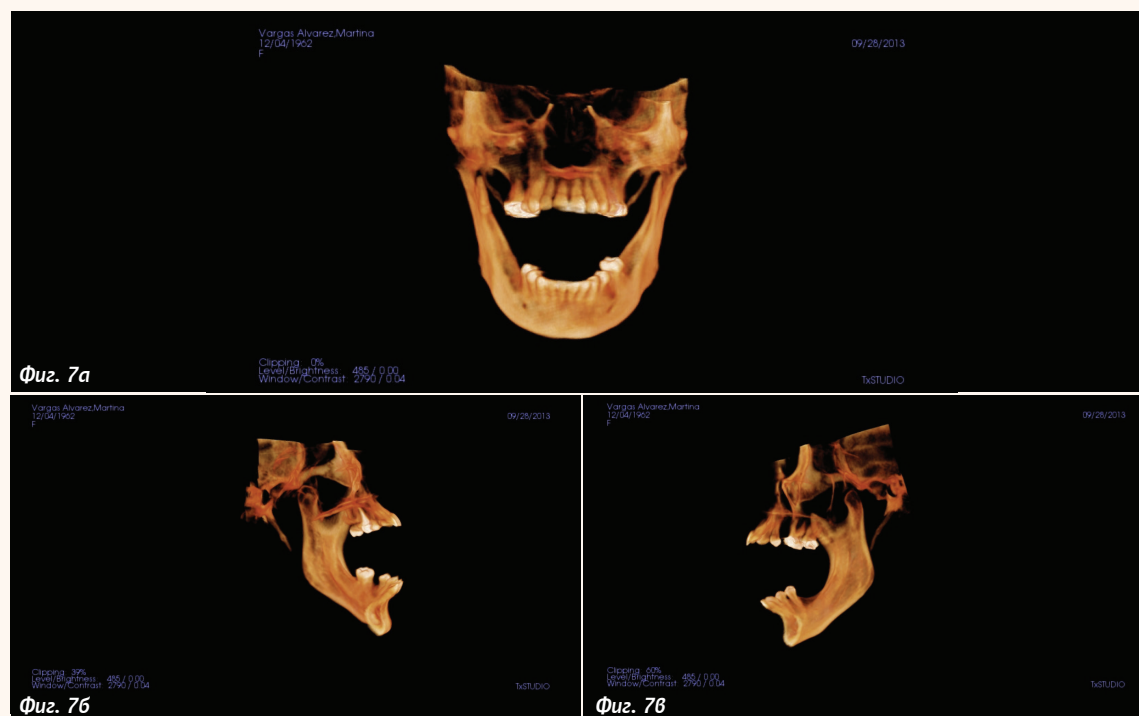
ЛЕЧЕНИЕ

Първоначалното лечение включва инфилтрация с аналгетици и локални кортикостероиди, като се наблюдават благоприятни резултати и значително понижаване на болката. Ако това лечение не е успешно, е индицирана хирургична резекция на стилоидния израстък^{2, 3, 5}.

КЛИНИЧЕН СЛУЧАЙ

Пациентка на 50 години гоиде за консултация, след като беше посетила няколко специалисти. Извършени са няколко рентгенографски изследвания, най-важните от които са латерална краниална рентгенография, антеропостериорна рентгенография и скенер на главата, в търсене на васкуларни проблеми, тумори, хеморагии или анатомични вариации. Консултации са направени при общопрактикуващ лекар, отоларинголог, лицево-челюстен хирург и неврохирург.

Симптомите на пациентката включват болка в областта на шията, бузите, темпоромандибуларните стави, горната част на гърба, както и шум в ушите, зауба на слух, посто-



Фиг. 7а

Фиг. 7б

Фиг. 7в

яно вертиго, което се влошава при промяна в позицията на тялото, при ходене или движение на главата. Друг симптом са спорадични позиви за повръщане. Пациентката е била лекувана с аналгетици, противовъзпалителни, мускулни релаксанти и иригации на ушните канали. За съжаление не е имало благоприятен напрегък.

Като взехме предвид описаните симптоми, назначихме СВСТ скенер, както и компютърен томограф и 3D реконструкции. Дължината на структурите беше очевидна дори и без измерване. За да определим точния размер, измерихме и двата стилоидни израстъка и установихме дължина от 51.32 мм за десния стилоиден израстък и 48.35 мм за левия.

Решихме да извършим хирургична резекция, след като беше установен размерът на структурите на базата на симптомите и консултацията с лицево-челюстен хирург. Затова изработихме стереолитографски модели, за да проверим не само размера, но и формата и посоката на стилоидните израстъци. Вземайки предвид размера и локацията на стилоидните израстъци, както и заобикалящите структури, изложени на риск, екипът от хирурзи реши да извърши операцията екстраорално. Беше направен втори скенер за оценка на резултатите.

След премахване на част от стилоидния израстък пациентката започна благоприятно възстановяване. Месец след операцията симптомите бяха изчезнали почти напълно.

Редакционна бележка: Списък на препратките е налицен при издателя.

За автора:



Д-р Enrique Gonzalez Garcia е орален хирург, специализиращ в ортодонтията (UNAM), национален и международен лектор, автор на

учебника Tomografía Cone Beam 3D. Atlas de aplicaciones clinicas primera y segunda edición.
Dr Enrique Gonzalez Garcia
San Francisco 1626
03100 Mexico, DF
Mexico

Carestream
DENTAL

Merry Christmas! *Happy New Year!*

CS 8100 3D
дигитален панорамен 3D апарат
4 обема на реконструкция
4x4, 5x5, 8x5, 8x9 см

CAD/CAM съвместими

Бизнес партньор за България - АЛБА ТМ
1233 София, ул. Клокотница 35-37, вх. Г
Тел./Факс: 02-9314719, 02-8320067
e-mail: carestream_albatm@abv.bg
www.albatm.com

Предварителните дентални оценки при лечението на пациенти с ракови заболявания

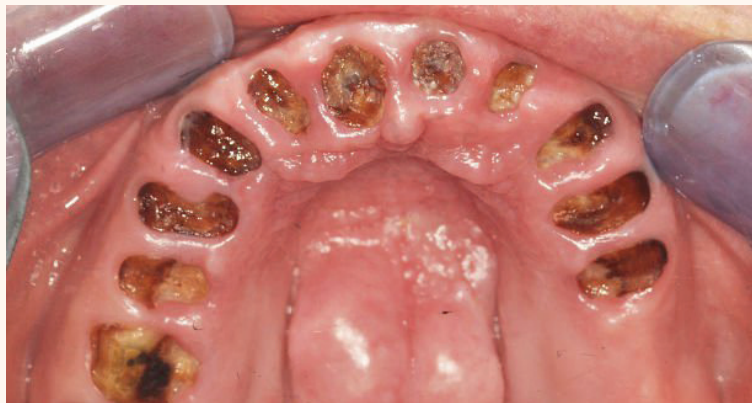ПРОФ. ANSGAR CHENG, СИНГАПУР

В Сингапур всеки ден средно 33-ма души са диагностицирани с рак и един на всеки трима умира от някаква форма на заболяването. Докато лечението на оралния рак, включително рака на езика, обикновено се асоциира със зъболекарите, малцина осъзнават, че те имат важна роля и в случаите на пациенти, страдащи от други видове рак. В това число влизат ракът на носа (назофарингеален карцином), ракът на главата и врата, дори ракът на гърдата.

Освен онколога и хирурга зъболекарят също трябва да бъде част от основния лекарски екип на пациента. Цялостното лечение се осъществява от радиолог и онколог, онкохирург, дентален хирург с клиничен опит в лечението на пациенти с ракови заболявания, както и лицево-челюстен протетик.

Не трябва да се подценява значението на получаването на предварителна дентална оценка и лечение. Много дентални проблеми са „тихи“ и могат да не предизвикат никакви клинични симптоми, когато пациентът е здрав. Когато химио- или лъчетерапията са индицирани за лечение на пациенти с рак, е важно те да потърсят предварителна дентална оценка, за да се идентифицират и третират всички скрити дентални проблеми, напр. гингивални проблеми или импактирани зъби, които трябва да бъдат лекувани преди началото на лечението на рака. Това се обосновава от факта, че след началото на лъчетерапията оралната или пародонталната хирургия могат да бъдат противопоказни. Иммунната система ще бъде значително компрометирана, след като пациентът е бил подложен на химиотерапия.

Лъчелечението също поставя пациента под висок риск от усложнения, свързани с лечението, като ксеростомия (сухота в устата), орални инфекции, орална мускулна фиброза и остеорадионекроза. В момента употре-



Множествен зъбен кариез след висока доза лъчетерапия. (Снимката е любезно представена от проф. Ansgar Cheng)

бата на интравенозни химиотерапевтични агенти на базата на бифосфонати става все по-разпространена. Бифосфонатите са ефективни при химиотерапията и реално забавят костното remodelиране. В резултат на това се компрометира капацитетът за оздравяване на костта. Една обикновена дентална екстракция след употребата на бифосфонати може да доведе до костна некроза – комплицирано състояние, чието лечение е трудно и може да отнеме месеци.

Във всеки един момент в устната кухина живеят множество бактерии дори когато човек е напълно здрав. Голяма част от нормалната орална флора не предизвиква симптоми; въпреки това бактериите и гъбичките в устата могат да причинят инфекция, когато имунната система не функционира добре или когато броят на белите кръвни тельца е нисък.

Подложените на лъчетерапия тъкани могат да изтъняват и изгният, причинявайки рани в апрофиралата мукроза в устата (улцеративен орален мукозит). Такива усложнения могат да причинят значителен спад в качеството на живот на пациента и дори смърт. Тревожно е, че до 54% от смъртоносните за онкоболните пациенти организми се намират в устната кухина. По тази причина е задължително пациентите, страдащи от рак, да преминат поуробен дентален преглед, зъбите да бъдат почистени

добре и проблемните зони да бъдат третирани преди онкотерапията. Възможно е бактериите в устата да попаднат в кръвта, като така се увеличава опасността от инфекции, поради отслабения имунитет на пациентите.

В здравата устна кухина нивото на рН се балансира от слюнката. Тъй като облъчените с радиация слюнчени жлези произвеждат много малко или никаква слюнка, киселините в устата могат да се възползват и да атакуват зъбите след края на лечението. Това силно повишава риска от зъбен кариез, който при здрави пациенти може да не достигне до пулпата с години. При пациентите с ксеростомия често се развиват множество зъбни кариези само за няколко месеца.

Получаването на дентална оценка преди, по време и след раковата терапия е стъпка, която може да спести на пациента много разходи, болка и психологическа травма. Това е от полза и за медицинските специалисти, тъй като ще улесни лечението на пациента.

ПРЕДВАРИТЕЛНА ДЕНТАЛНА ОЦЕНКА

В идеалния случай след всяка необходима дентална хирургична процедура пациентът разполага с една седмица за възстановяване. Обикновено денталният лекар се запознава с медицинската история и рентгеновите снимки, след което преглежда съзъбието и твърдите и меките тъкани на

челюстта и устата за аномално подуване, лезии или признаци за хронични или остри дентални инфекции. Зъболекарят трябва да обсъди с основния лекарски екип всички опции за лечение, както и неговата хронология с оглед на графика за предстоящи хирургични операции или терапии. Изключително важно е денталният лекар да познава различните протоколи за лъчетерапия, химиотерапия и хирургични интервенции. Критичната предварителна оценка трябва да бъде извършена по начин, който минимализира времето на принудителен покой и се придържа възможно най-близо до първоначално планираното лечение.

Първоначалната консултация за получаване на предварителна оценка не бива да отнеме повече от 1 час. Ако вече са налице съществуващи дентални състояния, които трябва да бъдат третирани преди операцията или терапията, последващата фаза трябва да бъде извършена след приключване на лечението. В случай че е наложително да се проведе зъболечение преди операцията или раковата терапия, то трябва да бъде извършено своевременно и с оглед на комфорта на пациента.

Препоръчително е предварителните дентални процедури да бъдат извършени от дентален екип с опит в лечението на пациенти с онкологични заболявания. Например трябва да се подхожда с повишено внимание към рутинните процедури, като зъбните екстракции, най-вече защото качеството на костта при пациенти с рак може да е променено вследствие на химио- или лъчетерапия, тъй като тези видове лечение могат значително да забавят или спрят растежа на нови костни клетки. Зъболекарят трябва да идентифицира зъбите с незадоволителна или лоша прогноза и ги да отстрани по атраматичен начин преди началото на раковата терапия поради побавения оздравителен процес на раните след екстракция. В някои случаи костта около инфектираната област може да стане не-

кротична (състояние, наричано също остеорадионекроза).

Освен това пациентите трябва да имат възможност да се върнат към обичайното си ежедневие след денталното лечение без значителни промени в начина си на живот.

ОРАЛНА ГРИЖА СЛЕД ЛЕЧЕНИЕТО

След приключване на раковото лечение общото здравословно състояние на пациента все още може да бъде по-лошо от това на здрав човек. Затова е важно лекуващият зъболекар да разполага с пълна медицинска история на пациента, преди да се планират следващи дентални процедури. Така например ефектите от лечението с интравенозни бифосфонати и лъчетерапията не изчезват напълно в продължение на години и не трябва да се подценява рискът от постоперативна костна некроза.

Последователната орална грижа след лечението е критична за превенцията или намаляването на вероятността от възникване на усложнения, както и тяхната сериозност. Дори страничните ефекти от раковата терапия да не са животозастрашаващи, те могат значително да повлияят на качеството на живот на пациента, затова е важно да се облекчат страничните ефекти като мукозит, ксеростомия, зъбен кариез, остеорадионекроза и тризмус. Тъй като имунната система е потисната, всяка инфекция може да бъде изключително сериозна. Препоръчват се поддържане на старателна орална хигиена и честти посещения при зъболекар през целия живот на пациента.

За автора:



Проф. Ansgar Cheng е специалист по протетика в Specialist Dental Group в Сингапур. Неговите интереси са в областта на денталните импланти, коронките и зъболечението на медицински компрометирани пациенти.

ДИОДНИЯТ ЛАЗЕР

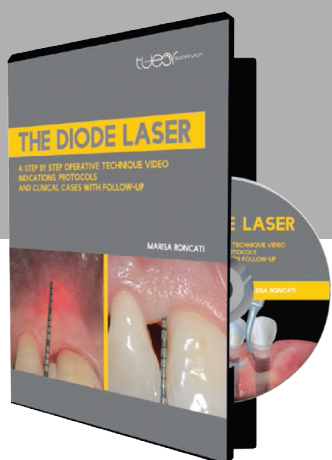
ВИДЕОТО, ПРЕДСТАВЯЩО СЪПКА ПО СЪПКА ОПЕРАТИВНИТЕ ТЕХНИКИ, ИНДИКАЦИИ, ПРОТОКОЛИ И КЛИНИЧНИ СЛУЧАИ С ПРОСЛЕДЯВАНЕ

ЗА ПОВЕЧЕ ИНФОРМАЦИЯ: 0897 958 321

ЕЗИК: АНГЛИЙСКИ
ПРОДЪЛЖИТЕЛНОСТ:
46 МИНУТИ

~~ЦЕНА: 260 лв.~~ **195 лв.**

-25%



Сравнителен анализ на три метода за отпечатък в неподвижното зъбопротезиране

Д-Р НИКОЛАЙ НИКОЛОВ; Д-Р РАДОСТИНА ВАСИЛЕВА

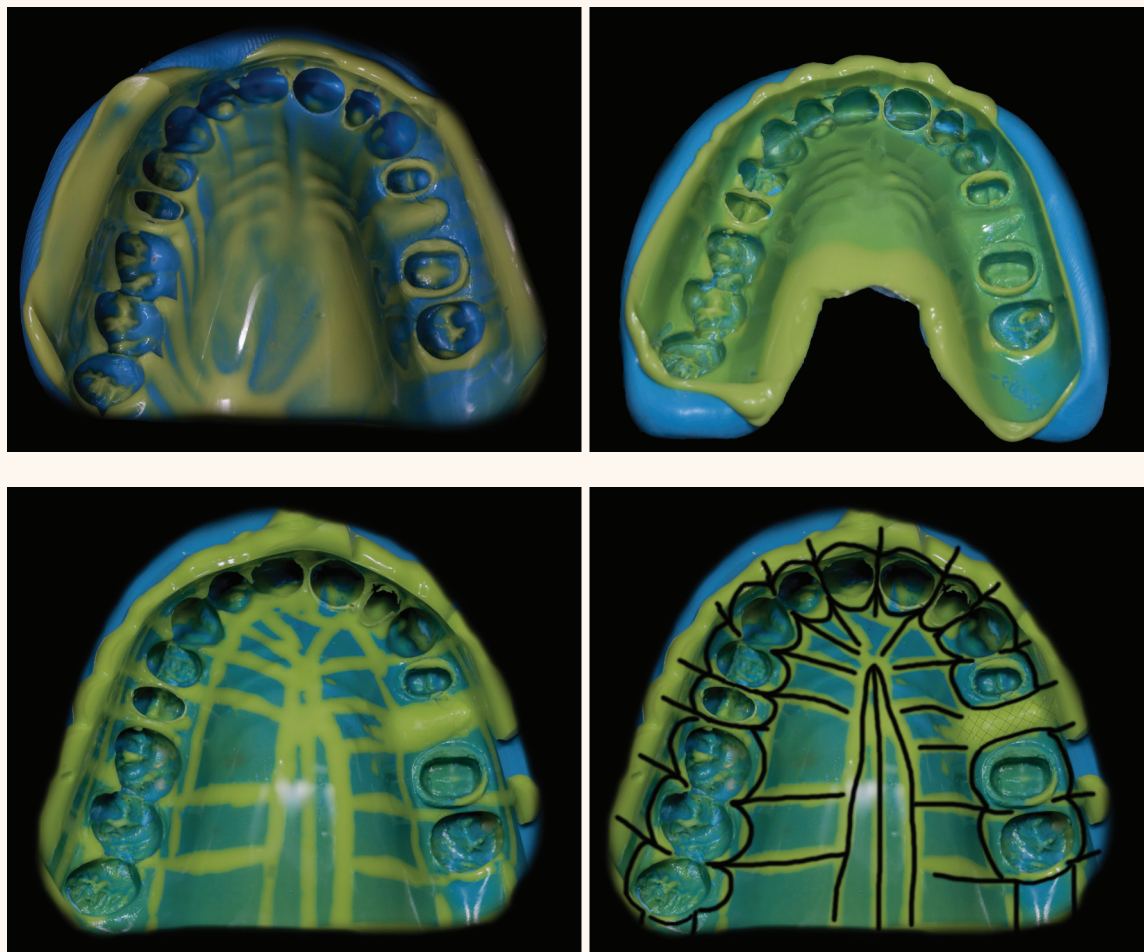
ВЪВЕДЕНИЕ

Отпечатъкът в неподвижното зъбопротезиране винаги е бил голямо предизвикателство пред всеки клиницист. Много често възникват конфликти между клиниката и лабораторията именно поради тази причина и възможностите на отпечатъчната техника. През годините в денталната практика се внедриха три основни системи за отпечатъци в неподвижното зъбопротезиране: едноетапен двуфазов/1/, двуетапен двуфазов без подготовка на базата/2/ и двуетапен двуфазов с подготовка на базата/3/. Всеки метод има своите предимства и недостатъци, като използването на един или друг метод е въпрос на избор на клинициста в зависимост от индивидуалната клинична ситуация.

Постепенно едноетапният двуфазов отпечатък се превърна в стандарт в западните школи. В България този отпечатък се практикува по-рядко. Предимствата му са, на първо място, спестяване на клиничното време, за което се взема отпечатъкът, и, разбира се, неговата точност. Той обаче е определено по-малко детайлен и по-малко остър от двуетапния двуфазов отпечатък поради невъзможността да се организира достатъчна компресия във всички посоки на самата база към коректурата. Това налага изработването на индивидуални лъжици, а при използването на стандартни лъжици компресията става за сметка на свръхлизишката от материал, база и коректура. От икономическа гледна точка този метод, разбира се, не е оправдан, но това не притеснява клинициста, който вече е поставил на първо място точността в своята практика.

Двуетапният двуфазов отпечатък е предпочитаната техника за българската дентална медицина в продължение на години. Тя има голямо предимство с оглед на това, че може да се осъществи без помощта на асистент и за по-дълго манипулативно време, тоест не изисква синхронизация и висока мануална сръчност.

Големият проблем на двуетапната двуфазна техника е невъзможността за оттичане на коректурата. При тази невъзможност се получава свръхнапрежение в материала, компресия в базата и в крайна сметка един силно компрометиран и деформиран отпечатък. Тези проблеми могат да бъдат решени по различни начини. Един от тях е изрязване на излезлия извън лъжицата материал и на подмо-



че е крайно недостатъчно. Изрязването на различни видове улеи и отвори е дълготрайно решение, като за тази цел се използват улеи, минаващи през негативния образ на изпиленото зъбно пълче, стигащи до него или преминаващи през него, както и различни отвори през самия негативен образ. Тези допълнителни обработки създават възможност за оттичане на коректурата и премахване на напрежението, но са предпоставка за неравномерно разпределение на коректурната маса, липса на налягане, достатъчно да отпечата субгингивално разположени препарационни граници.

Друго решение е поставянето на посредник – фолио, между базата и коректурата, с което се осигурява дистанция, достатъчна за коректурната маса. Методът с местопазител за коректурата е добър, при положение че дебелината на фолиото е не повече от 1 мм. Това, което остава нерешено, е именно парадоксът, че на нас са ни необходими два взаимно изключващи се компонента. Първият е достатъчно налягане, за да се отпечата подвенечното пространство и детайлите, а вторият е липса на свръхналягане, за да се избегнат неравномерната компресия и последващата

деформация на крайния отпечатък. Суперматериал или перфектна техника – този въпрос, разбира се, е нееднозначен, но добре изпълнената клинична техника при вземане на отпечатък със сигурност е много по-важна от използването на суперматериали и недобра техника.

ЦЕЛ

Целта на настоящото изследване е да покаже пространствената възпроизводимост и да се сравни точността на отпечатъчните детайли на три различни техники за отпечатък – едноетапна двуфазна, двуетапна двуфазна без подготовка и двуетапна двуфазна с подготовка на базата.

МАТЕРИАЛ И МЕТОД

Използвахме силикон на базата на поливинилсилоксан (производител – фирма R&S), отливани на моделите в зъботехническа лаборатория от 4-ти клас гипс, измерване на пространствените отношения с помощта на високопрецизен уред за измерване на Mitutoyo. Уеднавяване на всички процедури по вземане на отпечатък, а именно количество база – катализатор, време на размесване 2 мин., време за втвърдяване 10 мин., използване на една и съща метална перфорирана отпечатъчна лъжи-

ца, един и същи начин на изваждане на отпечатъка от лъжицата, съхранение и пренасяне до лабораторията по един и същи начин и отливане след 60 мин. Размесване в технологично съотношение на 4-ти клас гипс по производител и за трите отпечатъка. Бяха отпечатани два мостоносителя А и В, като разделихме измерването в три групи според трите техники на отпечатък, за всеки мостоносител в няколко направления:

- вестибуло-лингвално (В-Л);
- медуогистално (М-Г);
- разстояние между носителите и техните вътрешни стени (Вът-Н);
- разстояние между носителите и техните външни стени (Вън-Н);
- височина на носителите (В).

Всички точки на измерване бяха уеднакви и гипсовите модели прецизирани с помощта на специална установка към измервателния уред, който е неподвижен.

РЕЗУЛТАТИ

При така поставените параметри получихме следните резултати, видими от таблица 1 (в мм).

Ясно се вижда, че при използване на предварително обработване на базата при двуета-

пен двуфазов отпечатък резултатите са перфектни. Методът на подготовка, който използвахме за базата, се състои в следните стъпки:/4/

- Изрязване на излишъка извън ръба на лъжицата.
- Изрязване на подмоливите.
- Изрязване на всички нестабилни места, където силиконът не е прикрепен здраво към масата.
- Изрязване на участък по мостовото тяло от около 1 мм, за да се избегне компрометирането на лъжицата по бъдещата конструкция.
- Изработване на улеи, които са дълбоки 1 мм, във вестибуло-лингвално направление през септите на всички зъби, но там, където септите са стабилни, не се изрязват.
- Изрязване околовървът на всеки зъб вестибуларно и лингвално улей от 1 мм, дълбок и на разстояние 1 мм от негативен образ на всички зъби.

Двуетапният двуфазов отпечатък без подготовка показва значителни разлики в сравнение с другите два изследвани метода. Двуетапният двуфазов с подготовка на базата показва 99.9% пространствена възпроизводимост. Едноетапният двуфазов показва задоволителна точност. Въпросът за клиничната значимост остава отворен, но ясно се вижда, че при унифицирани условия двуетапният двуфазов с подготовка на базата е фаворит по отношение на точността.

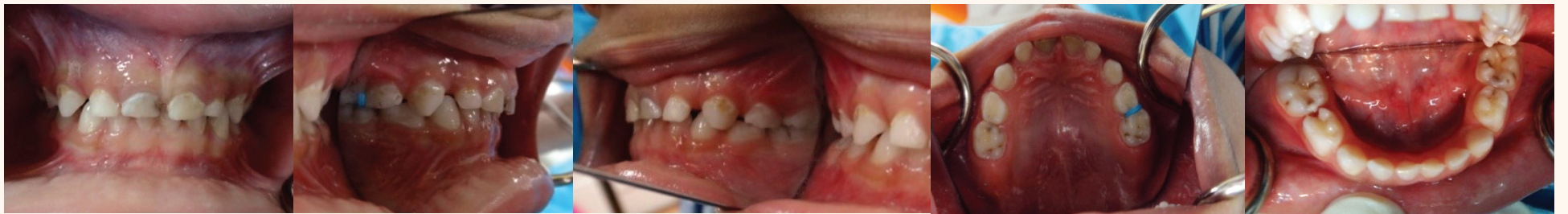ЗАКЛЮЧЕНИЕ

При едноетапния двуфазов отпечатък се получава модел, по-голям от оригинала; при двуетапния двуфазов без подготовка се получава модел, по-малък от оригинала; при двуетапния двуфазов с подготовка на базата се получава аналогичен на оригинала модел. Така приложеният метод осигурява не само достатъчно налягане за отпечатване на детайли в практиката, но и нужното изтичане на коректурата, за да няма свръхкомпресия. Измерването ясно показва предимствата на двуетапния двуфазов метод с предварителна обработка на базата по задания метод. Използването на правилна техника на отпечатък е от критично значение за крайния резултат и точността на конструкцията. Това, разбира се, е индивидуално и съобразено с клиничната ситуация. Двуетапният двуфазов отпечатък осигурява и покрива почти всички клинични нужди в сферата на неподвижното зъбопротезиране при напълно задоволителна точност.

МОДЕЛ–ЕТАЛОН	6	7	3	8	8	19	4	4
едноетапен-двуфазов	6	7.1	3	8.2	8.1	20	4.3	4
двуетапен-двуфазов без подготовка	5.7	6.9	2.8	7.9	8	18.5	3.9	3.9
двуетапен-двуфазов с подготовка	6	7	3	8	8.1	19	4	4
Пространствени съотношения	В-Л	В-Л	М-Д	М-Д	Вът-Н	Вън-Н	В	В

„All Hall” случай: Доклад за максималния капацитет на използване на „hall” техниката при деца.

Д-Р VATOOL GHAIH; Д-Р IYAD HUSSEIN, ДУБАЙ



Фиг. 1 (а-г) Типичен зъбен кариес при 3-годишно дете. При него липсваха симптоми. На фиг. 1б, в може да бъде видян ортодонтичен сепаратор, поставен дистално на зъб 64.

РЕЗЮМЕ

Приложението на Hall техниката при кариозни временни детски зъби е спорен, но приемлив иновативен метод. Все пак още не разполагаме с доклади относно възстановяване на всичките осем временни молара чрез Hall техниката на дете пациент от денталните лекари, които препоръчват приложението ѝ. Ние представяме случай, при който Hall техниката е приложена максимално извън нормалната практика за възстановяване на всички Es и Ds при 3-годишен пациент (оттам и наименованието All Hall). Проследяването не показва клинични или рентгенографски усложнения. Това обезсмисли ненужното инвазивно лечение под локална или обща анестезия. В тази статия All Hall техниката е представена като удобен и ефтин метод за справяне с всички кариозни временни молари при едно дете. Тя е подходяща за общопрактикуващи дентални лекари, работещи в натоварена среда, целящи да избегнат прилагането на локална и обща анестезия при деца. Читателят трябва да разбере, че HT прави възможно възстановяването на всичките осем временни молара на едно дете.

ВЪВЕДЕНИЕ

В литературата по детска дентална медицина са описани няколко опции за лечение на кариозни временни молари. Тези опции варират, исторически започвайки с конвенционално оперативно лечение чрез отстраняване на кареса (под локална

анестезия) и възстановяване на целостта на зъба и завършвайки с управление и контрол на биологичната среда на плаката, включвайки минимално инвазивни техники².

Пример за последния споменат метод е Hall техниката, или HT, която води до затваряне на кариозната лезия, запечатвайки и изолирайки я от оралната среда чрез преформирани метална корона (корона от неръждаема стомана или SSC). Обикновено HT е предназначена за лечение на кариозни временни молари в съответствие с ясни критерии за избор и е създадена във Великобритания като добре познат от децата метод на лечение. Въпреки че конвенционалното възстановяване на всички временни молари с корони от неръждаема стомана е норма години наред, това не е било така, използвайки HT техниката.

В протокола за работа на HT техниката е записано, че hall короните не са универсално решение за всички кариозни временни молари и HT техниката не е приложима за всеки кариозен временен молар на детето³. Затова тази техника остава приемлива клинична практика за тези, които я препоръчват, но не за възстановяването на всички кариозни молари на детето, а само за тези, при които е приложима. С други думи възстановяването на всички кариозни молари при деца чрез HT техниката не е препоръчително. Мотивите за това не са изяснени, но евентуално може да се дължи на възприетите опа-

сения за оклузията. Ефектът на HT техниката върху оклузията е изучаван и преди^{6,7}. Възможно е в оклузално отношение да се получи отваряне на захватката с отстояние от средно 1.5 мм, проблем, който по-късно се разреша, поради възможната денто-алвеоларна компенсация⁶ или интрузия⁷ на зъбите, облечени в корони. Ефектът в оклузията е проучен при поставяне на една или две корони, но липсва проучване относно ефекта от възстановяване на всички кариозни молари на едно дете и влиянието върху оклузията.

Тук представяме случай, при който HT техниката е приложена в максимален обем за възстановяване на всичките осем временни молара на едно дете, противно на обичайното клинично заключение. Липсваха сведения за появили се усложнения, а оклузията остана задоволителна. Този случай служи за образец на All Hall техниката.

ДОКЛАД НА КЛИНИЧЕН СЛУЧАЙ

Тригодишно момченце в добро физическо и общо състояние (М. Ф.) заедно с баща си посети отделението по детска дентална медицина на Hamdan Bin Mohammed College of Dental Medicine (HBMCDM) в Dubai Healthcare City, Дубай (ОАЕ). Бащата беше обезпокоен от „дупки по зъбите“ на сина му и докладва липса на каквато и да е болка при детето. След клинично и рентгенографско изследване се оказа, че MF има множествен асимптоматичен кариес на временните резци и молари – състояние, което отговаря на диагнозата тежък кариес на ранното детство (S-ECC). Учудващо, но осемте временни молара на MF (55, 54, 64, 65, 75, 74, 84 и 85) нямали симптоми на каквато и да е болка, както и клинични или рентгенографски данни за пулпа патология вследствие „дупките в зъбите“ на детето. Бащата свидетелства за липса на каквато и да е болка в зъбите на сина си.

Вижте фигура 1 (а-г) за клинични сведения и фигура 2 (а, б) за рентгенови находки. MF имаше още начални кариозни лезии на зъби 53, 52, 51, 61, 62, 63. Нямаше сведения за предишна травма. Отношението на детето беше категоризирано като слабо позитивно. Първоначално поведението му беше оценено като негативно, но в течение на лечението рязко се промени до силно позитивно. Опциите за лечение на временните молари на детето бяха обсъдени и проучени заедно с бащата, а именно: само превенция, конвенционална възстановителна терапия с локална анестезия, прилагане на HT техниката без локална анестезия (и obturации за горните временни резци) или рехабилитация на цяла уста под пълна анестезия. Бащата предпочете синът му да получи дентално лечение на денталния стол, отколкото да бъде под пълна анестезия, по ред съображения, включително финансови (пълната анестезия за деца по повод на дентално лечение не е финансово осигурена за всеки пациент в ОАЕ, както е във Великобритания например). След внимателно разглеждане на вариантите бащата се съгласи на HT техниката, тъй като кооперативността на детето за ползване на локална анестезия не е надеждна, а той остана не-

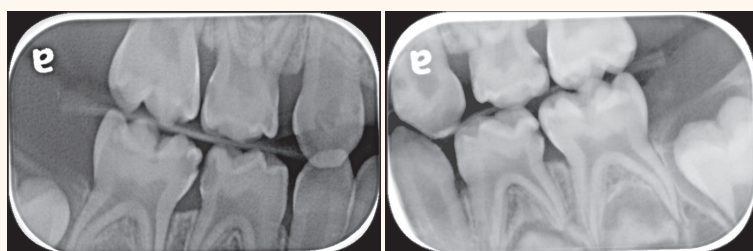
преклонен за избягването на пълна анестезия.

ЛЕЧЕНИЕ

В нашата клиника за следдипломно обучение беше направен план на лечение (виж таблица 1). Беше започната обширна програма за подобряване на много лошата орална хигиена на MF в допълнение към оценката на диетата, анализа и съветите. След период от два месеца и следвайки протокола на техниката на Hall, на всички осем млечни молара на детето бяха поставени коронки от неръждаема стомана и бяха циментирани с ГИЦ. Не беше използвана локална анестезия. Моларите бяха подготвени с използване на еластични ортодонтични сепаратори, за да се създаде място, така че коронките да могат да бъдат поставени една след друга по-късно. В едно посещение бяха лекувани по два молара (виж таблица 2).

Като при стандартния протокол за Hall техниката³, по време на лечението бяха добавени следните принципи:

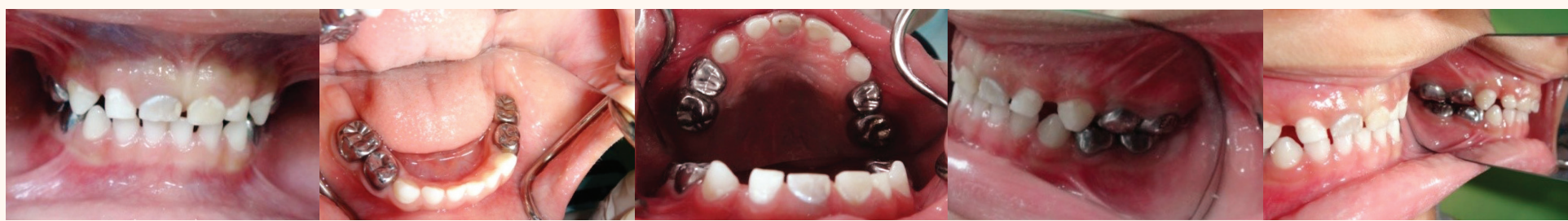1. Съответствие с индикациите и контраиндикациите с критерии за Hall техниката⁵. Уверение за липсата на всякакви симптоми или знаци за пулпа патология или сепсис (клинична или рентгенологична оценка).



Фиг. 2 (а и б) Bitewing рентгенографи, показващи кариес на всички молари. Налице е дентин между кариозните лезии и пулпата. Липсват рентгенографски белези за интеррадикулярна патология. Въпреки че фуркационните области на горните молари не бяха видими, не бяха направени допълнителни рентгенографи, тъй като горните молари имаха малки рентгенови лезии.

1. ФАЗА НА ПРЕВАНТИВНА ГРИЖА
– аклиматизация и нефармакологично повлияване на поведението
– инструкции за орална хигиена (OHIs)
– регистриране на плаковия индекс при всяко посещение
– анализ на храненето и даване на съвети
– апликация на флуор
2. ВЪЗСТАНОВИТЕЛЕН ПЛАН НА ЛЕЧЕНИЕ
а. възстановяване на дисталните кариозни зъби с коронки от неръждаема стомана с използване на HT техниката (55, 54, 65, 64, 74,75, 84, 85)
б. временни терапевтични ресторации (interim therapeutic restorations ITR) с използване на глас-йономерен цимент за 53, 52, 51
3. КОНТРОЛНИ ПРЕГЛЕДИ: РЕГУЛЯРНИ НА 3 МЕСЕЦА, РЕНТГЕНОГРАФИИ НА ВСЕКИ 6 МЕСЕЦА И АПЛИЦИРАНЕ НА ФЛУОР 4 ПЪТИ ГОДИШНО.
4. ДЕФИНИТИВНО ЛЕЧЕНИЕ НА ГОРНИТЕ ПРЕДНИ ЗЪБИ, АКО КООПЕРАТИВНОСТТА ПОЗВОЛЯВА.

Таблица 1 План на лечение



Фиг. 3 (а-г) Рентгенографи веднага след лечението. Всички молари бяха възстановени чрез използване на НТ техниката. Забележете добрия гингивален статус. Използване на млечните канини като ориентир, отваряне на захапката може да се види на фигура 3 (з, г). Зъб 51 се оцвети без наличие на фистула. Няма данни за травма. Искахме да лекуваме зъб 51 консервативно, тъй като рентгенографията не показва наличие на патология. Пациентът досега не е имал опит с локална анестезия, избягната беше обща анестезия и той постепенно стана кооперативен.

- Бяха използвани сини еластични ортодонтски сепаратори и оставени на място за една седмица (виж фиг. 1б и з), за да създадат интердентални пространства там, където е необходимо.
- Две коронки от неръждаема стомана, поставени в едно посещение, никога:
 - а) не са в една и съща зъбна дъга, съседни една на друга (т.е. никога в един и същ квадрант);
 - б) не са от една и съща страна в двете дъги.
- Когато бяха поставени две корони в едно посещение, те бяха разположени по диагонал в двете зъбни дъги (например 64 и 84).
- Посещенията бяха разделени от една до две седмици, за да се позволи на оклузията да се адаптира. Посещенията бяха кратки, не по-дълги от 15-20 минути. Коронките бяха поставени според графика в таблица 2. Па-

циентът също имаше ресторацици, поставени по опростена методика (без локална анестезия), на горните предни млечни резци и канини чрез използване на екскавация по опростена методика и ГИЦ с визия за евентуалното поставяне на коронките с помощта на композитни ленти. Фигура 3 (а-г) показва устната кухина веднага след завършване на лечението. Захапката беше отворена и беше първоначално повдигната с около 1-1.5 мм. Пациентът беше проследен по-късно на три, шест и девет месеца. Нито пациентът, нито неговите родители имаха оплаквания. Липсваха проблеми с оклузията, симптоми или белези на пулпна патология или сепсис, засягащи моларите. Захапката беше напълно възстановена (виж фиг. 4 (а-г)). Удовлетворението на пациентите при достигане до позитивен резултат, без да се стига до използването на обща анестезия, беше много

голямо. Контролните рентгенографи след лечението (фиг. 5 а, б) показаха задоволително поставяне на короните, но без рецидивиращ кариез.

Дългосрочен план на лечение:

- Продължете проследяването на интервали от 3 месеца на всички Es и Ds клинично.
- Задълбочено проследяване на зъб 51 за всякакъв симптом на инфекция. Пулпектомия или екстракция, ако се появят симптоми.
- Байтуинг рентгенографи на всеки 6 месеца за контрол на всички молари. Интервалът да се повиши, ако рискът от кариез се е променил.
- Възстановяване на останалите горни предни зъби с композитни корони, ако кооперативността на детето позволи.
- Затвърждаване на превантивните мерки (орална хигиена, диета), професионални топикални апликации на флуор 4 пъти годишно.

ДИСКУСИЯ

През 2007 г. откритието на една нова техника изненада света на детската дентална медицина. Тя препоръчва елементарен начин за справяне с ранния кариез на емайла и дентина на временните молари чрез поставяне на корони от неръждаема стомана. Технологията се нарича Hall техника, на името на британски лекар по дентална медицина с шотландски произход – д-р Norma Hall, която започва прилагането ѝ.⁵ При Hall техниката не са необходими локална анестезия, кофердам, машинна обработка и се състои в подходящо за децата лечение, поднесено като игра. При нея не се извършва никакво премахване на кариозна маса. Hall техниката разчита на запечатването на кариеза на мястото му, като спира достъпа му до захарен субстрат и по този начин променя бактериалната плака в лезията и чрез нея кариозният процес бива заключен в зъба¹. Hall техниката бе потвърдена за основен метод за лечение на кариозни временни молари^{1, 2}, след като проведено проспективно рандомизирано контролно проучване показва успешни резултати след приложението след 2 и след 5 години. Проявиха се смесени разностранни международни реакции за реализирането на Hall техниката из средите на детската дентална медицина, много от които я препоръчват за метод на лечение^{9, 10, 11}, както и тези, които напълно я отричат^{12, 13, 14}. По времето на писане на тази статия дебатът все още продължава¹⁵. Важно е да се отбележи, че няма никакво противоречие относно факта, че короните от неръждаема стомана са избор за възстановяване при кариез, разпространен на много повърхности на временните молари¹⁶. Несъгласието се предизвиква от избора на метод за поставяне на короните.

Този доклад показва лечение, което може да е интересно за общопрактикуващите дентални лекари и специалистите по детска дентална медицина. Той описва просто неинвазивно лечение,

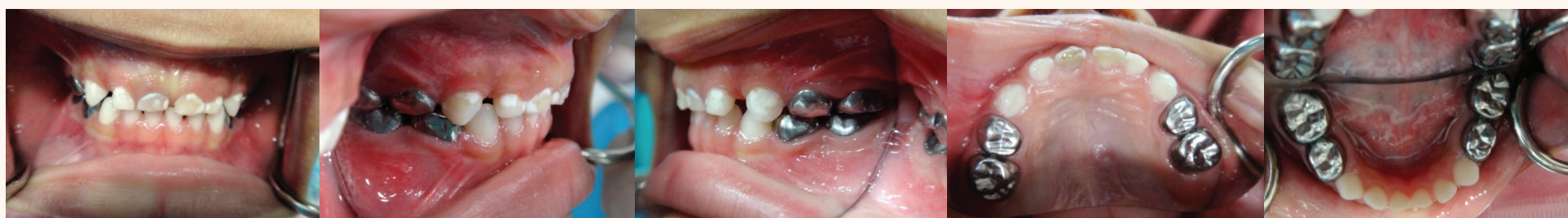което елиминира нуждата от използване на локална анестезия и избягва необходимостта от обща анестезия при едно много малко дете – ситуация, с която много лекари се срещат всеки ден.

Този случай беше голямо предизвикателство поради няколко причини: ранната възраст на детето, тревожност, броя на засегнатите молари, съдействие, ограничените финансови възможности на родителите да си позволят обща анестезия и скептицизма на другите дентални лекари¹⁵ към НТ. Всеотдайността на пациентите обаче да идват за многобройните посещения, мотивацията и голямата подкрепа за тяхното дете направиха лечението успешно. Техниките за моделиране сработиха успешно за намаляване тревожността на MF, при които той наблюдава и научи подходящо поведение от своите родители и сестра си. Тревожността от раздялата се наблюдава много често на тази възраст и присъстването на родителите и сестра му беше полезно. MF имаше висок риск от развитие на кариез, така че неговите млечни молари бяха лекувани чрез използване на коронки от неръждаема стомана, въпреки че бяха възможни други варианти, като цялостно отстраняване на кариеза и композитни ресторации, частично отстраняване на кариозна маса или дори невъзстановително лечение на кариез (non restorative caries treatment – NRCT)¹.

MF беше подходящ кандидат за НТ техниката, тъй като неговите молари бяха кариозни, асимптоматични, нямаша симптоми на необратим пулпит или сепсис, липсваха клинични или рентгенографски белези за ангажиране на пулпата или интеррадикулярна патология и беше налична достатъчно зъбна структура за ретенция на коронките. С други думи лезиите на моларите бяха „хванати“, преди да ангажират зъбната пулпа. НТ техниката беше ефективна, тъй като по този начин беше запечатан кариезът под короната без локална анестезия, зъбна препарация или отстраняване на кариозна маса.

Първо посещение	Преглед, рентгенографи, обяснение на плана на лечение, обсъждане на хранителния режим, ортодонтски сепаратор на зъб 64 (при решение на родителите за използване на НТ техниката)
Второ посещение (една седмица по-късно)	Поставяне на две корони от неръждаема стомана, съвети за хранителния режим, премахване на сепаратора на зъб 64 и 84 (осигурено е място), поставяне на нови сепаратори на зъби 55 и 75
Трето посещение (една седмица по-късно)	Провеждане на мероприятия по орална хигиена. Премахване на сепараторите и поставяне на две корони от неръждаема стомана на зъби 55 и 75
Четвърто посещение (една седмица по-късно)	Поставяне на нови сепаратори на зъби 65 и 85
Пето посещение (една седмица по-късно) – вече с две фиксирани корони	Премахване на сепараторите и циментиране на корони от неръждаема стомана на зъби 65 и 85
Шесто посещение (една седмица по-късно)	Поставяне на сепаратори на зъби 54 и 74 Случайно е забелязана промяна в цвета на зъб 51, няма данни за предишна травма, направил се рентгенография. Взето решение за консервативно лечение на зъба, въпреки че не са изключени и пулпектомия и екстракция.
Седмо посещение (една седмица по-късно) – с две фиксирани корони	Провеждане на мероприятия по оралната хигиена, поставени са короните на зъби 54 и 74. Възстановяване на горните фронтални кариозни зъби с глас-йонномерен цимент
Осмо посещение (една седмица по-късно)	Проверка на оклузията. Провеждане на орална хигиена, полиране на горните фронтални зъби
Проследяване на трети месец	Няма оплаквания. Проверка на оклузията, провеждане на орална хигиена
Контролен преглед след 6 месеца	Всички корони от неръждаема стомана са на място. Липсват симптоми. Направени са Bitewing рентгенографи. Липсват клинични и радиографски данни за патология. Оклузията е установена (няма отворена захапка). Добро състояние на гингивата
Контролен преглед след 9 месеца	Няма оплаквания. Отлична орална хигиена. Нормална оклузия. Добро състояние на гингивата. Назначаване на флуорна терапия. Отчитане на кооперативността на детето и изработване на композитни корони на фронталните зъби (след ендодонтско лечение на зъб 51)

Таблица 2 Последователност на посещенията



Фиг. 4 (а-г) 9 месеца след лечението. Пациентът нямаше оплаквания. Оклузията беше калибрирана (забележете млечните канини на фиг. 4 б, в и сравнете с фигура 3 а, з, г). Всички молари останаха асимптоматични. Бяха отбелязани доброто гингивално здраве и орална хигиена. Тъй като кооперацията се подобри, са налице планове за наблюдение на зъб 51 с намерение за провеждане на пулпна терапия в допълнение към възстановяването на горните предни зъби с композитни корони.