



Entrevista al Dr. José Nart, Presidente del Comité Organizador de la 49ª Reunión Anual SEPA

Por DT Spain



1º Breve curriculum suyo.

Soy, Licenciado en Odontología por la Universitat Internacional de Catalunya (UIC), Doctor en Odontología por la Universitat Internacional de Catalunya (UIC), Certificado en Periodoncia e Implantes (Tufts University, Boston, USA), Diplomate, American Board of Periodontology, Jefe del Departamento de Periodoncia y Director del Master de Periodoncia, Universitat Internacional de Catalunya (UIC), y Miembro del comité científico de SEPA 2015-16.

2º ¿Como se siente y qué importancia tiene que SEPA haya elegido su ciudad para organizar el congreso?

Hace tres años en Granada presentamos en asamblea la candidatura de Barcelona 2015 para la 49 reunión anual y ahora nos encontramos a las puertas del congreso. Me siento feliz al igual que el equipo científico y organizador del evento pues estamos cumpliendo los objetivos propuestos y las expectativas del congreso son máximas a falta de mes y medio para el mismo. La importancia es que SEPA es capaz de generar reuniones anuales de máximo nivel año tras año y que además en esta ocasión lo organizamos gente de otra generación, más jóvenes, con mucha energía y conocedores de la importancia de la formación y odontología de calidad en el presente y futuro.

3º A pocas semanas de realizar el evento ¿Cuántos inscritos tienen actualmente?

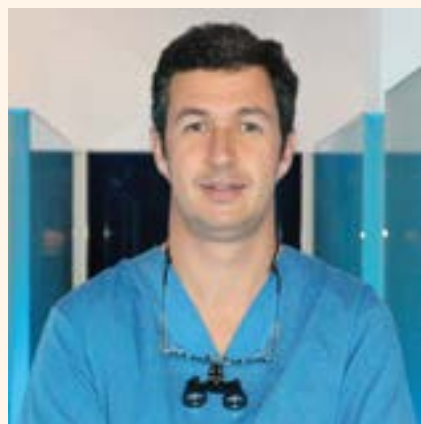Superamos los 2.500 inscritos y estamos convencidos de que disfrutaremos unos 2.500 profesionales del programa científico propuesto y tan apreciado.

4º ¿Por qué piensa que este congreso es interesante para los doctores que asistan?

Lo es porque engloba a la Odontología Interdisciplinaria moderna y en equipo. Trataremos todos los temas de máxima actualidad, innovación, controversia, desde la Periodoncia para todos: generalistas, prostodoncistas, ortodoncistas, protesicos, higienistas, cirujanos orales y maxilofaciales. Y todo el contenido ofrecido por líderes internacionales y nacionales de reconocido prestigio.

5º Vemos un gran abanico de conferenciantes de altísimo nivel ¿Podría hablarnos brevemente sobre las conferencias?.

Empezaremos con Pensar en lo que de verdad importa y la gestión de la actitud. Seguiremos por las sesiones en video de regeneración, trataremos la Periimplantitis y las complicaciones estéticas con implantes. También sabremos si la Odontología Digital es



una realidad clínica, y debatiremos con cuatro expertos sobre mantener o extraer dientes, implantes inmediatos vs diferidos. Acabaremos con los nuevos diseños de pilares en dientes y sobre implantes, y discutiendo acerca de las corticotomías para acelerar la ortodoncia. También daremos valor a los tejidos blandos alrededor de implantes y a la provisionalización. Te lo vas a perder?

6º Esta edición del Congreso se celebra en su ciudad: Barcelona ¿Qué les recomendaría a los asistentes que visiten su ciudad durante esos días?

Toda la ciudad! Desde un paseo por la parte nueva de la playa, vistas desde Montjuic y Tibidabo y el gran

Paseo de Gracia. La cena del viernes se celebrará en Casa Batlló con visita guiada, nos os la perdáis. El jueves noche tendremos música en vivo en Luz de Gas...

7º Cómo ve el futuro de la Periodoncia en España?

Se ve unido a la salud y la prevención. Se ve ligado a una mejor calidad de vida. Debemos seguir trabajando en su conocimiento social y de la población general y a su vez con odontólogos mejor formados en Periodoncia. Desde las universidades mejorando la formación a nivel de grado y postgrado, y buscando respuestas e innovación en la investigación.

8º Por último, unas palabras de despedida para los lectores de Dental Tribune Spain, como Presidente de la 49ª Reunión Anual SEPA.

Estimados colegas, os esperamos a todos en SEPA BARCELONA 2015 para actualizarnos en Odontología Moderna en Equipo. Invitar a vuestra higienista, protesico, ortodoncista y demás colaboradores. Lo disfrutaremos juntos!

SEPA BCN'15

REUNIÓN ANUAL SEPA
SEPA HIGIENE BUCCODENTAL

Del 26 al 28 de febrero de 2015
Barcelona

Talleres SEPA BCN'15

¿Quieres aprender de manera práctica?

Inscríbete en los talleres de SEPA BCN'15 en www.sepa.es

SEPA

Unete a SEPA

SEPA

DENTAL TRIBUNE
El periódico dental del mundo
www.dental-tribune.com

Publicado por Dental Tribune International

DENTAL TRIBUNE
Spanish Edition

Director General
Rafael López Gómez:
rafael@dental-tribune.es

Administración
Karina Dávila: karina@dental-tribune.es

Diseñador Gráfico
Francisco Soriano: francisco@dental-tribune.es

Directora Científica
Profa. Dra. Mary García Santos
dra.garcia-santos@dental-tribune.es

Publicidad
Ripano: francisco@dental-tribune.es

ISSN: 2586-3692
Depósito legal: M-20440-2014



EDITORIAL MÉDICA
Editado por Ripano
Telf. (+34) 913 721 377 - Fax: (+34) 913 720 391
www.ripano.eu / www.ripano.es

DENTAL TRIBUNE
Spanish Edition

Edición que se distribuye a todos los odontólogos de España, latinoamericanos y a los profesionales hispanos que ejercen en Estados Unidos.

Dental Tribune Study Club
El club de estudios online de Dental Tribune, avalado con créditos de la ADA-CERP, le ofrece cursos de educación continua de alta calidad. Inscríbese gratuitamente en www.dtstudyclubspanish.com para recibir avisos y consulte nuestro calendario.

DT International
Licensing by Dental Tribune International

Group Editor: Daniel Zimmermann
newsroom@dental-tribune.com
+49 341 48 474 107

Clinical Editor Magda Wojtkiewicz
Online Editors Yvonne Bachmann
Claudia Duschek
Copy Editors Sabrina Raaff
Hans Motschmann

Publisher/President/CEO Torsten Oemus
Chief Financial Officer Dan Wunderlich
Business Development Claudia Salwiczek
Jr. Man Business Devment. Sarah Schubert
Event Manager Lars Hoffmann
Marketing Services Nadine Dehmel
Sales Services Nicole André
Event Services Esther Wodarski
Project Manager Online Martin Bauer
Media Sales Managers

Matthias Diessner (Key Accounts)
Melissa Brown (International)
Peter Witteczek (Asia Pacific)
Maria Kaiser (USA)
Weridiana Mageswki (Latin America)
Hélène Carpentier (Europe)
Barbora Solarova (Eastern Europe)

Accounting Karen Hamatschek
Anja Maywald
Manuela Hunge
Advertising Disposition Marius Mezger
Executive Producer Gernot Meyer

Dental Tribune International
Holbeinstr. 29, 04229 Leipzig, Germany
Tel.: +49 341 4 84 74 302 | Fax: +49 341 4 84 74 173
www.dental-tribune.com | info@dental-tribune.com

Dental Tribune Asia Pacific Limited
Room A, 20/F, Harvard Commercial Building,
105-111 Thomson Road, Wanchai, Hong Kong
Tel.: +852 3113 6177 | Fax: +852 3113 6199
Tribune America, LLC
116 West 25rd Street, Ste. 500, New York, N.Y.
10011, USA
Tel.: +1 212 244 7181 | Fax: +1 212 224 7185

La información publicada por Dental Tribune International intenta ser lo más exacta posible. Sin embargo, la editorial no es responsable por las afirmaciones de los fabricantes, nombres de productos, declaraciones de los anunciantes, ni errores tipográficos. Las opiniones expresadas por los colaboradores no reflejan necesariamente las de Dental Tribune International.
©2014 Dental Tribune International.
All rights reserved.

Editorial

Es para mi un orgullo y un privilegio escribir la editorial de nuestro querido periódico *Dental Tribune Spain*. Antes que nada quiero agradecerles a todos estos grandes profesionales, por compartir con todos nosotros estos artículos tan interesantes, actuales y siempre con esa gran profundidad científica que es característica de *Dental Tribune Spain*. Son ustedes, los autores de los artículos, los que hacen grande este periódico, gracias por compartir con nosotros uno de los bienes más valiosos, el conocimiento, y de este modo colaborar para hacer cada día una odontología mejor, incrementando así, día a día, el nivel de bienestar de la sociedad.

También quiero agradecer a nuestros lectores su fidelidad, nosotros no

existiríamos sin ustedes, y aprovecho para invitarles a que nos enriquezcan con sus mejores artículos, la misión de *Dental Tribune Spain*, es la de hacer un mundo mejor para todos, nosotros lo intentamos a través de la odontología, ayúdenos, si lo hacemos todos juntos, no sólo es más fácil, si no que además es más divertido.

Como nota triste tengo que informarles, que en estos momentos nuestro Director General, el señor Don Rafael López Gómez, se encuentra recuperándose de un contratiempo de salud, que si Dios quiere, será rápido, para que vuelva a estar con todos nosotros al 100%, como lo ha venido haciendo siempre, mientras esto ocurre, estoy a su entera disposición.



Prof. Máry García Santos PhD
Directora Científica de Dental Tribune Spain

Si desea publicar un artículo, por favor, envíelo al siguiente e-mail:
dra.garcia-santos@dental-tribune.es

Join the largest educational network in dentistry!

DT STUDY CLUB
Courses | Webinars | Books | Webinars

Register for FREE!

www.DTStudyClub.com

- education everywhere and anytime
- live and interactive webinars
- more than 500 archived courses
- a focused discussion forum
- free membership
- no travel costs
- no time away from the practice
- interaction with colleagues and experts across the globe
- a growing database of scientific articles and case reports
- ADA CERP-recognized credit administration

EL MUNDO EN SUS MANOS

Las noticias más relevantes de España y del mundo.
Reciba Dental Tribune Spain en su consultorio sólo por el coste de su envío por correo.

DENTAL TRIBUNE

The World's Dental Newspaper - Spain and Latin American Editions

¡SUSCRÍBASE YA! VISITE WWW.DENTAL-TRIBUNE.COM

Estudio histomorfométrico y mineral de la degradación de 4BONE™ XBM en defectos de tamaño crítico en tibias de conejo

Por Prof. Dr. José Luis Calvo Guirado, Dra. Estefanny Acevedo Duque, Dra. Lilia Morales Seittiffe, Dra. Laura López Marí y Dr. Carlos Pérez Albacete Martínez

INTRODUCCIÓN

Para la colocación de cualquier tipo de material de injerto, la osteogénesis, osteoconducción y osteoinducción son los tres elementos esenciales de la regeneración ósea, junto con la unión definitiva entre el hueso hospedador y el injerto, conocido como osteointegración (Giannoudis et al. 2005). Un sustituto óseo debe ser osteoconductor, osteoinductivo, biocompatible, biodegradable, estructuralmente similar al hueso, fácil de usar y rentable (Giannoudis et al. 2005).

En el proceso de elaboración del sustituto óseo 4Bone™ XBM son eliminados todos los componentes orgánicos del hueso bovino, quedando tan solo los componentes minerales naturales. Siendo este material osteoconductor de soporte el necesario para la regeneración ósea. Debido a su estructura natural, 4Bone™ XBM es física y químicamente comparable a la matriz mineralizada del hueso humano. La estructura trabecular, con macroporos y microporos interconectados, permiten una óptima vascularización interna generando el crecimiento del neohueso en la zona del injerto, maximizando el potencial de la angiogénesis

OBJETIVO

Realizar un análisis histomorfométrico de un biomaterial, 4BONETM XBM matriz ósea de origen bovino, que se utiliza para rellenar los defectos de tamaño crítico en tibias de conejo, se complementa los resultados histomorfométricos con imágenes térmicas, radiográficas, análisis de EDX y mapeo de elementos (Ca / P) en diferentes etapas en el tiempo.

MATERIALES Y MÉTODOS

El protocolo del estudio fue aprobado por la Universidad de Murcia. Por

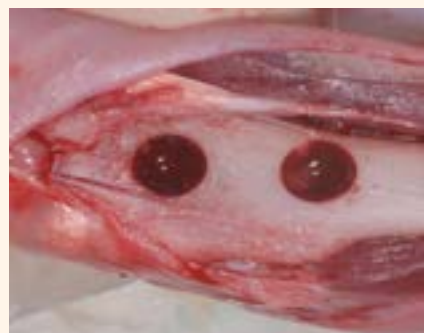

Figura 1. Dos defectos críticos de 6 mm de diámetro creados en las tibias del conejo.

el Comité de Ética de Experimentación animal (noviembre de 2013).

Los animales de experimentación fueron veintidós conejos de Nueva Zelanda con un peso entre 3.51 ± 0,2 kg (SD).

Anestesia y fármacos que se suministraron. Los animales recibieron una inyección intramuscular de 0.5-1mg/kg de maleato de acepromazina, quince minutos después, la anestesia general que incluye 5-8mg/kg de ketamina más clorbutol administrado por vía intravenosa con atropina 0.05mg/kg como coadyuvante.

Los se realizaron defectos de tamaño crítico de 6 mm de diámetro (fig. 1) (Geiger et al. 2005; Guehenne Le et al. 2005) fueron creados en el área de la metafisis-diafisaria. Ambas tibias se trepanaron con fresas quirúrgicas a baja velocidad con irrigación constante.

El defecto del (grupo de ensayo) se llenó con 0.900 cm³ de 4Bone™ XBM, una matriz mineral ósea inorgánica de origen bovino para procedimientos de regeneración ósea guiada.

Los conejos fueron sacrificados mediante una sobredosis intracardiaca de tiopental en grupos de 7 a 15, 30 días y 60 días después de la colocación del implante.

La histomorfometría, radiografías, imágenes térmicas, EDX y el análisis de mapeo de elementos se realizaron a los 15, 30 y 60 días después de la inserción del injerto.

RESULTADOS

Los análisis histomorfométricos realizados a los 30 días mostraron una mayor formación de hueso nuevo en los defectos rellenos con 4Bone™ XBM, 4.52 ± 0.43mm, en el grupo de prueba, 1.81 ± 0.33mm (P<0.05). A los 60 días mostro un cierre completo del defecto cortical en el grupo

ensayo (6,87 ± 0,32mm) mas que en el grupo control (2,3 ± 0,43).

Los elementos analizados a los 30 días revelaron altos porcentajes de Ca (45.36 ± 2,8%) y de P (23.41 ± 2.2%*) en el grupo de ensayo (P<0.05). A los 60 días revelo un mayor porcentaje de Ca (33.57 ± 1,7%) y P (25.02 ± 2.1%*) en el grupo de ensayo que en el grupo control.

El Mapeo mostro que el Ca y P se concentraron en la médula y en zonas corticales del grupo de ensayo, en el grupo control sólo se concentraron en las zonas corticales. No hubo cierre del defecto con hueso cortical o medular en el grupo control (P<0.05).

En las imágenes radiológicas el grupo de la prueba (A) mostró un cierre del defecto cortical. El grupo control (B) mostró una reducción progresiva



Prof. Dr. José Luis Calvo Guirado

Catedrático de Universidad (ANECA). Chairman Position (ANECA) Profesor Titular de Clínica Odontológica Integrada de Adultos. C.O.I.A. Facultad de Medicina y Odontología. Universidad de Murcia Director del Murcia Biomaterials & Implants Research Group (MBIRG)* Research Professor Department of Prosthodontics and Digital Technologies. School of Dental Medicine. State University of New York at Stony Brook. USA* Visiting Professor of Faculty of Medicine and Dentistry. University of Belgrade. Serbia Visiting Professor Catholic University. Córdoba. Argentine

Tabla 1. Análisis histológico de cierre del defecto cortical en días. Media y desviación estándar.

Observación en días	Grupo A (ensayo)	Grupo B (control)
15 días	1.35 ± 0.46 (n=14)	0.48 ± 0.20 (n.14)
30 días	4.52 ± 0.43 (n.14)	1.81 ± 0.33* (n.14)
60 días	6.87 ± 0.32 (n.14)	2.3 ± 0.43 (n.14)

Tabla 2. Porcentaje de Ca por grupo y periodo. Media y Desviación Estándar.

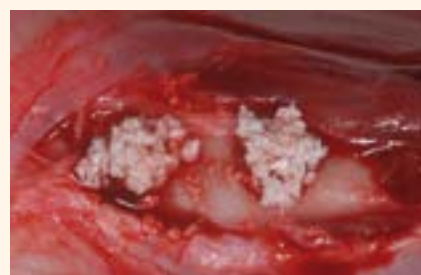Ca%	15 días	30 días	60 días
Grupo A (ensayo)	51.73 ± 1.6%*	45.36 ± 2.8%	33.57 ± 1.7%
Grupo B (control)	1.8 ± 0.5%	2.3 ± 0.9%	1.8 ± 0.3%

Tabla 3. Porcentaje de P por grupo y periodo. Media y Desviación Estándar.

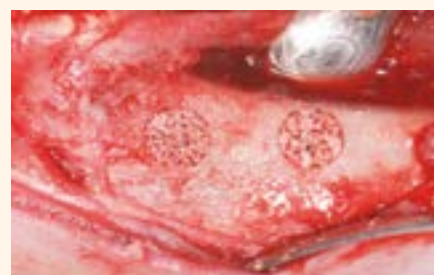P%	15 días	30 días	60 días
Grupo A (ensayo)	32.55 ± 1.7%*	23.41 ± 2.2%*	25.02 ± 2.1%*
Grupo B (control)	2 ± 0.6%	1.8 ± 0.6%	1.6 ± 0.8%

Tabla 4. Cierre del defecto cortical expresado como porcentaje obtenido por análisis radiográfico. Media y desviación estándar.

Cierre del defecto cortical	15 días	30 días	60 días
Grupo A (ensayo)	36,62 ± 1,64%	5,47±1,43%	91,16±1,03%
Grupo B (control)	14,53±1,18%	31,25±3,52%	39,95±1,57%



Figuras 2 y 3. Aspecto del 4Bone TX XBM colocado en el interior del defecto antes y después de ser comprimido.



va en el tamaño del defecto cortical en 15, 30 y 60 días, pero en ningún caso se cerró completamente.

En los hallazgos histológicos a los 15 días el grupo de prueba los defectos mostraron la formación de hueso en la pared cortical, las partículas del injerto fueron rodeadas por hueso nuevo y el defecto se cerró por completo. En el grupo de control se produjo una reducción del defecto

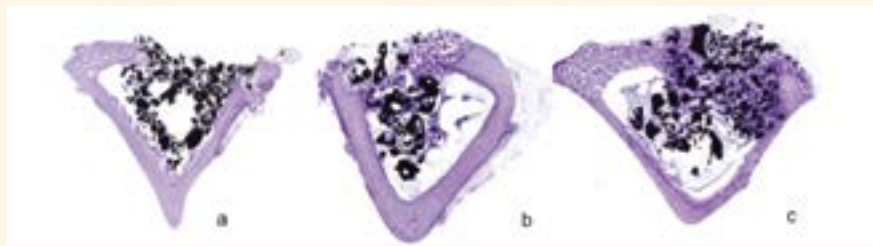


Figura 4. Grupo (A). Biopsia de la tibia a los 15 (a), 30 (b) y 60 (c) días se observa en zona medular injertada una densidad ósea en la cortical que va aumentando desde los 15 días a los 60 días. Se observa una mayor concentración de osteocitos en la cortical medular a los 60 días comparado con estadios iniciales.

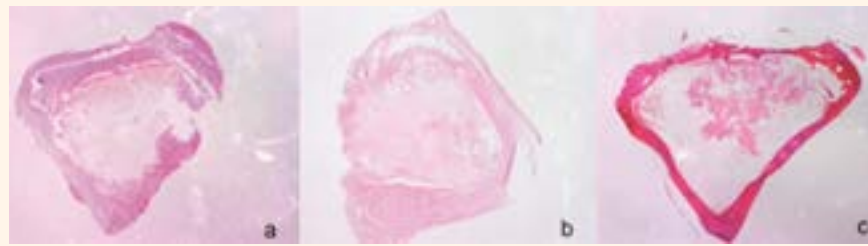

Figura 5. Grupo (B) imágenes histológicas del grupo control a los 15 (a), 30(b) y 60(c) días no difieren mucho de la cicatrización normal sin relleno. Alta concentración de tejido inflamatorio que disminuye a los 60 días donde se observa mayor cicatrización del defecto crítico en la zona medular y también en la cortical de la tibia.

pero la cortical de la zona medular se llenó por tejido conectivo y vasos sanguíneos. En el grupo de prueba se aprecia más hueso cortical que cierra el defecto óseo 1.35 ± 0.46 a 0.48 ± 0.2 mm.

A los 30 días los defectos del grupo de ensayo que se llenaron con 4Bone™ XBM mostraron hueso maduro en la zona cortical y formación de hueso en la zona medular; partículas del injerto se fueron incrustando en el hueso recién formado, que en ocasiones formaban puente con las partículas del tejido óseo. Se identificaron células gigantes multinucleadas a intervalos regulares sobre la superficie del material de injerto, junto con las señales que indican que el proceso de la reabsorción activa estaba en marcha. El grupo de prueba mostró mayor formación de hueso

en el área del defecto cortical 4.52 ± 0.33 mm en comparación con el grupo control $1.81 \pm 0,33$ mm con una estadística significativa de ($P < 0.05$).

A los 60 días el grupo de prueba mostró hueso cortical que fue ligeramente más grueso en el injerto. La zona medular mostró una mayor formación de hueso, gránulos residuales de 4Bone™ XBM incrustados en el hueso nuevo, células gigantes multinucleadas están presentes en la superficie de las partículas. El grupo control mostró una ligera reducción de tamaño del defecto cortical, el tejido blando cerró, con tejido conectivo denso con abundantes vasos sanguíneos, pero no formación de hueso en la zona medular.

Los resultados del análisis histomorfométrico se muestran en la figuras 7.

El escaneo de imágenes de microscopio electrónico supervisa el proceso de incorporación del injerto. En el grupo ensayo a los 15 días, el defecto cortical podía distinguirse como una zona cortical delgada; a los 30 y 60 días, el defecto no era visible. En el grupo control a los 60 días, el defecto cortical aún se podían ver, sellado por tejido fibroso.

El análisis del elemento encontrado fue significativamente mayor ($P > 0.05$) de los porcentajes medios de Ca y P en el grupo de prueba que en el control en los períodos de estudio. Los porcentajes de Ca y P disminuyeron significativamente en el tiempo ($P > 0.05$). La desviación estándar fue ligeramente superior a los 30 días.

En el grupo de prueba a los 15 días, las mayores concentraciones de los elementos Ca y P, se vieron donde las partículas del material de injerto fue situado. A los 30 días, la zona cortical mostró la misma imagen, mientras que en la zona medular, los espacios entre gránulos habían disminuido, y se observó una distribución más difusa de Ca y P. A los 60 días, las concentraciones de Ca y P podría considerarse que llegan de la cortical a la zona medular, que se presentan como bandas conectadas separadas por áreas que muestran sólo bajos niveles de Ca y P.

En el grupo control a los 15 días, una alta concentración de Ca y P se

pueden observar en la zona cortical, que rodeaba el área vacía correspondiente al defecto. A los 30 días, en la zona medular no se encontró concentración de Ca y P. A los 60 días, las concentraciones de Ca y P mostraron que el defecto cortical se había reducido en tamaño, pero no había cerrado completamente y los elementos Ca y P no se encontraban en la zona medular.

DISCUSIÓN

El propósito de este estudio fue a observar en vivo el proceso de degradación de un biomaterial que fue implantado en tibias de conejo.

4Bone™ XBM tiene una alta porosidad y facilita el proceso de reabsorción, como los poros de las superficies internas y externas están expuestos al medio, se produce un aumento de Ca y P con liberación de iones en el medio intercelular de varias micras más allá del injerto. Esto puede verse en el mapeo, en el que se aprecia un aumento de las zonas de Ca y P, desde el implante hacia su periferia. Este aumento de iones pueden crear zonas de apatita biológica aglutinados en el Ca y P, depósitos y cristales, que a su vez pueden facilitar la osteoconducción.

Las imágenes radiográficas permite una mejor diferenciación entre los diversos grados de radiopacidad o radiodensidad y una mejor com-

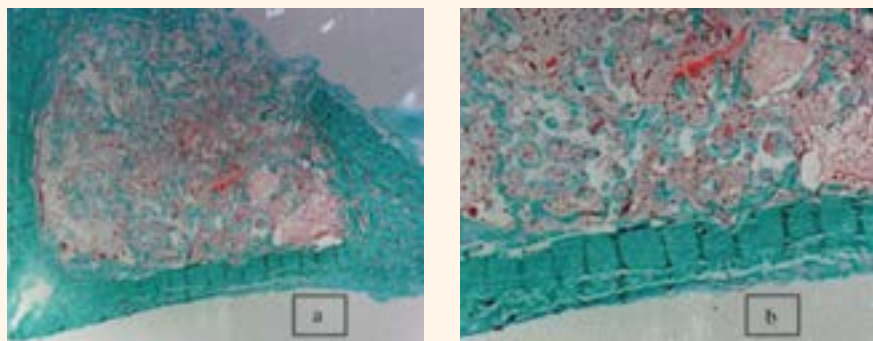


Figura 6. Imágenes histológicas teñidas con TM (A) El crecimiento interno óseo (B) La unión entre partículas de hueso y el injerto. Con la tinción tricrómica de Masson se observó que se ha facilitado el crecimiento de hueso cortical y medular entre las paredes de la zona y las partículas del injerto, en el que se presentó el aspecto de hueso trabecular.



Figura 7. Resultados histomorfométricos del grupo A y B. Porcentajes como media de hueso nuevo, material residual y el tejido conectivo.

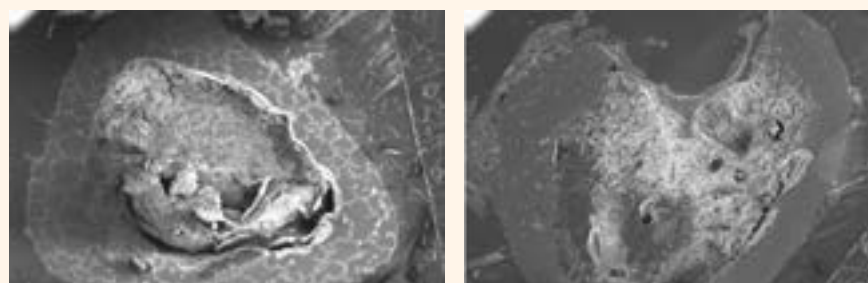


Figura 8. Grupo A, a; formación de hueso interno dentro de la médula ósea y cierre cortical. Grupo B cierre cortical incompleto




Figura 9. Mapeo de los elementos en el grupo (A), distribución de Ca y P a los 15 y 60 días.



Figura 10. Mapeo de los elementos en el grupo (B), distribución de Ca y P a los 15 y 60 días.

presión del proceso de degradación del material.

En el presente estudio, la liberación de iones Ca y P promueve nuevo crecimiento del hueso trabecular con formación en la zona medular; es posible que los altos niveles de Ca y P estimulen la osteogénesis debido a sus efectos sobre osteoblastos, expresión génica (Lazary et al. 2007).

CONCLUSIÓN

Dentro de los límites de este estudio in vivo en conejos, se puede afirmar que: 4Bone™ XBM es biocompatible, reabsorbible y parcialmente osteoconductor. La técnica aplicada de imágenes térmicas a radiografías, junto con el análisis de los elementos químicos y la elaboración de mapas, proporciona información adicional sobre el comportamiento y la degradación de este material.

BIBLIOGRAFÍA

Bouler, J., Trecon, M., Delecrin, J., Royer, J., Passuti, N. & Daculsi, G. (1996) Macroporous biphasic calcium phosphate ceramics: influence of five synthesis parameters on compressive strength. *Journal of Biomedical Materials Research* 32: 603–609.

Chang, B.S., Lee, C.K., Hong, K.S., Youn, H.J., Ryu, H.S., Chung, S.S. & Park, K. (2000) Osteoconduction at porous hydroxyapatite with various pore configurations. *Biomaterials* 21: 1291–1298.

Constantino, P.D. & Freidman, C.D. (1994) Synthetic bone graft substitutes. *Otolaryngologic Clinics of North America* 27: 1037–1073.

De Oliveira, J.F., De Aguiar, P.F., Rossi, A.M. & Soares, G.A. (2003) Effect of process parameters on the characteristics of porous calcium phosphate ceramics for bone tissue scaffolds. *The International Journal of Artificial Organs* 27: 406–411.

Fan, H., Ikoma, T., Tanaka, J. & Zhang, X. (2007) Surface structural biomimetics and the osteoinduction of calcium phosphate materials. *Journal of Nanoscience and Nanotechnology* 7: 808–813.

Gauthier, O., Boix, D., Grimandi, G., Aguado, E., Bouler, J.M., Weiss, P. & Daculsi, C. (2004) A new injectable Calcium Phosphate biomaterial for immediate bone filling of extraction sockets: A preliminary study in dogs. *Journal of Periodontology* 75: 663–671.

Geiger, F., Bertram, H., Berger, I., Lorenz, H., Wall, O., Eckhardt, C., Simank, H. & Richter, W. (2005) Vascular endothelial growth factor gene-activated matrix (VEGF165-GAM) enhances osteogenesis and angiogenesis in large segmental bone defects. *Journal of Bone Mineral Research* 20: 2028–2035.

Giannoudis, P.V., Dinopoulos, H. & Tsiridis, E. (2005) Bone substitutes: an update. *Injury* 36: 20–27.

Jensen, S., Broggini, M., Hjorting-Hansen, E., Schenk, R. & Buser, D. (2006) Bone Healing and graft resorption of autograft anorganic bovine bone and B-tricalcium phosphate. A histologic and histomorphometric study in the mandible of minipigs. *Clinical Oral Implants Research* 17: 237–243.

Karageorgiou, V. & Kaplan, D. (2005) Porosity of 3D biomaterial scaffolds and osteogenesis. *Biomaterials* 26: 5474–5491.

Kondo, N., Ogoose, A., Tokunaga, K., Ito, T., Arai, K., Kudo, N., Inoue, H. & Endo, N. (2005) Bone formation and resorption of highly purified beta-tricalcium growth factor-impregnated gelatin microspheres into artificial phosphate in the rat femoral condyle. *Biomaterials* 26: 5600–5608.

Lazary, A., Balla, B., Kosa, J.P., Bacsik, K., Nagy, Z., Takacs, I., Varga, P.P., Speer, G. & Lakatos, P. (2007) Effect of Gypsum on proliferation and differentiation of MC3T3-E1 mouse osteoblastic cells. *Biomaterials* 28: 393–399.

Le Geros, J.P. (2003) Biphasic calcium phosphate bioceramics: preparation, properties and applications. *Journal of Materials Science: Materials in Medicine* 14: 201–209.


Lindgren, C., Hallman, M., Sennerby, L. & Sammons, R. (2010) Back-scattered electron imaging and elemental analysis of retrieved bone tissue

following sinus augmentation with deproteinized bovine bone or biphasic calcium phosphate. *Clinical Oral Implants Research* 21: 924–930.

Lu, J.X., Flautre, B., Anselme, K., Hardouin, P., Gallur, A., Descamps, M. & Thierry, B. (1999) Role of interconnections in porous bioceramics on bone recolonization in vitro and in vivo. *Journal of Materials Science: Materials in Medicine* 10: 111–120.

Mankani, M.H., Kuznetsov, S.A., Fowler, B., Kingman, A. & Robey, P.G. (2001) In vivo bone formation by human bone marrow stromal cells: effect of carrier particle size and shape. *Biotechnology and Bioengineering* 72: 96–107.

Navarro, M., del Valle, S., Martinez, S., Zeppetelli, S., Ambrosio, L., Planell, J.A. & Ginebra, M. (2004) New macroporous calcium phosphate glass ceramic for guided bone regeneration. *Biomaterials* 25: 4233–4241.



Guía Teórico-Práctica de Clínica Odontológica Integrada en Adultos

Ficha Técnica:
 Autor: José L. Calvo Guirado
 294 páginas
 Tamaño: 19 x 24 cm.
 Editado a todo color
 Encuadernación rústica
 Edición 2014
 ISBN: 978-84-941269-6-3
www.ripano.eu

MEDITERRANEAN PROSTHODONTICS INSTITUTE
IV BIENNIAL INTERNATIONAL SYMPOSIUM
 June 10, 16 - 2015 · Castellon, Spain

JUNE 2015	ACTIVITY	PLACE	FEES
10th - Wednesday 11th - Thursday	2-Days Advanced Surgical & Prosthetic Hands-on Workshop	MPI	1.800€
12th - Friday 13th - Saturday	IV BIENNIAL INTERNATIONAL SYMPOSIUM	Hotel El Palasiet	280€
14th - Sunday	Peri-implantitis Hands-on Workshop	MPI	400€
	Prosthetic Hands-on Workshop		800€
	Sinus Lift Hands-on Workshop		400€
15th - Monday 16th - Tuesday	Surgical & Prosthetic Cadaver Hands-on Workshop	Jaume I University	3.800€

Info: Arantxa Monlleó Ferrandis
 arantxa@prosthodontics.es
 www.prosthodontics.es

Mediterranean Prosthodontic Institute · Avenida Rey Don Jaime, 5 · 12001 Castellon · Spain
 Hotel El Palasiet · Calle Portazgo, 11-12 · 12060 Benicassim · Castellon · Spain
 Jaume I University · School of Medicine · Av de Vicente Sos Baynat · 12071 Castellon · Spain

UPDATE IN ORAL IMPLANTOLOGY



Sr. Iago Casares
Dental Technician
Spain



Dr. Dina Dedi
Prosthodontist
UK



Dr. Rafael Del Castillo
Prosthodontist
Spain



Dr. Ruf Figueredo
Oral Surgeon
Spain



Dr. Pablo Galindo
Oral Surgeon
Spain



Dr. Anatoliy Kalatov
Maxillofacial Surgeon
Russia



Dr. Juan Pi-Urgel
Oral Surgeon
Spain



Dr. F. Rojas-Vizcaya
Prosthodontist & Oral Surgeon
Spain



Dr. Mariano Sainz
Periodontist
Spain



Sr. Enrico Stinger
Dental Technician
Italy



Dr. Andreas Thor
Oral & Maxillofacial Surgeon
Sweden



Dr. Alejandro Vivas
Maxillofacial Surgeon
Portugal



Dr. Paul Weigl
Prosthodontist
Germany



Sr. Holger Zippich
Engineer
Germany

Gold sponsor: 

Silver sponsor: 

Bronze Sponsor:   

Partner Sponsor:   

Artroscopia de la ATM: instrumental y técnica básica

Por Dr. Rafael Martín-Granizo López

La artroscopia se define como “el acto quirúrgico que consiste en la exploración de una cavidad articular (artro-) mediante una cámara pequeña (-scopia). Hoy en día, es un procedimiento común, disponible en la mayoría de los centros hospitalarios. No sería justo no reconocer el papel fundamental que ha jugado y juega la industria médica en el desarrollo de esta tecnología, mejorando las fuentes de luz, las ópticas y el instrumental, miniaturizándolo hasta extremos difícilmente imaginables. Hoy en día, con la llegada de la fibra óptica, los microchips y los softwares, los aparatos que tenemos a nuestra disposición ofrecen unas imágenes sorprendentes (Fig 1).

MATERIAL BÁSICO PARA LA ARTROSCOPIA DE LA ATM

El material básico se divide en dos grupos: el grupo de la imagen y el grupo de los instrumentos para realizar dicho acto quirúrgico. El

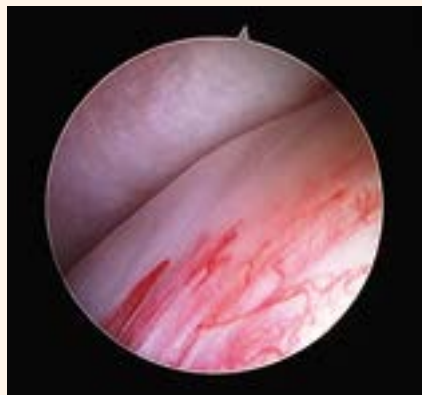

Figura 1.



Figura 2.

grupo de imagen deberá constar de al menos tres elementos: un artroscopio, una fuente de luz y un monitor.

Artroscopio

El artroscopio es la pieza fundamental de todo el sistema. De su eficacia dependerá directamente la calidad de la imagen que obtengamos. Por lo tanto, es la principal inversión que el cirujano deberá hacer. Las características de todos ellos son similares:

- **Lente u óptica:** es la parte más delicada del aparato. Suelen tener un vástago de unos 5 cm de longitud que se introduce a través de la cánula y un cuerpo que se conecta a la cámara, bien mediante un sistema roscado o de pinza (Fig. 2). Esta óptica posee un sistema de pequeñas lentes algunas menores a 1 mm que pueden dañarse si se dobla. Suelen tener un diámetro menor a 2 mm y ser rígidas, aunque algunos nuevos artroscopios son flexibles (1,2 mm). La angulación de la lente es muy importante, siendo la de 30° la más recomendable, ya que el campo de visión es más amplio que la de 0° y además la lente se puede rotar para explorar áreas ocultas de la articulación. La distancia focal deberá ser desde 0 al infinito.
- **Cámara:** Consta de dos partes, la cámara en sí (generalmente HD), que se conecta a la óptica y que puede tener zoom, y la consola central que procesa la imagen obtenida. Algunas tienen incorporada la fuente de luz en la misma consola.

Fuente de luz

Hoy en día suelen ser de luz fría (xenón) de al menos 5.000 K y se conecta a la óptica mediante un cable de fibra óptica que se puede esterilizar.

Monitor y vídeos

El monitor es una pantalla especial para ver las imágenes. Estos han

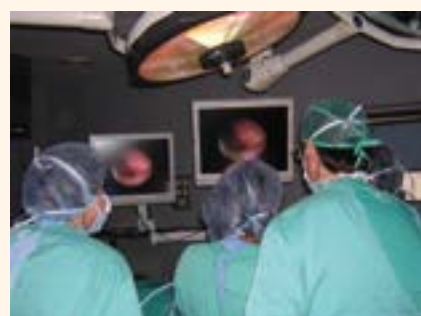

Figura 3.

evolucionado mucho, desde los antiguos monitores de tubo hasta los actuales de alta definición (Fig. 3). También suelen asociarse otros aparatos para el manejo de las imágenes obtenidas, como un vídeo DVD y una impresora de imágenes. Los más modernos aparatos son los video-printer que combinan ambas capacidades, pudiendo grabar la técnica y capturar imágenes que posteriormente se pueden imprimir en papel en el informe que se le entrega al paciente.

INSTRUMENTAL BÁSICO PARA LA ARTROSCOPIA DE LA ATM

La técnica básica en artroscopia de la ATM es la denominada “lisis y lavado”, que consiste en explorar con el artroscopio la articulación y lavar la misma, sin realizar ningún otro acto terapéutico. Para ello, se necesitará, además del equipo anterior:

- **Cánula:** son las vainas a través de las cuales se introducen la óptica del artroscopio y los distintos instrumentos. Suelen ser al menos 0,1 mm más gruesas que el diámetro del artroscopio para permitir la entrada de suero en la articulación (Fig. 4). Algunas tienen un orificio de entrada del suero y otras poseen dos, incluso un grifo. El trocar se asegura a la misma mediante una llave o goma de seguridad. Durante la artroscopia operatoria, donde introducimos varios instrumentos en la articulación, necesitaremos dos e incluso 3 cánulas, a ser posible idénticas, como veremos más adelante, para realizar adecuadamente las maniobras de triangulación.
- **Trócar:** es el instrumento que se introduce a través de la cánula para entrar en la articulación. Son de dos tipos: agudos y romos (también llamados obturadores) (Fig. 4).
- **Aguja de drenaje:** sirve para que el suero que introducimos en la articulación salga y exista un correcto flujo y lavado que permita obtener una buena visión del interior articular.

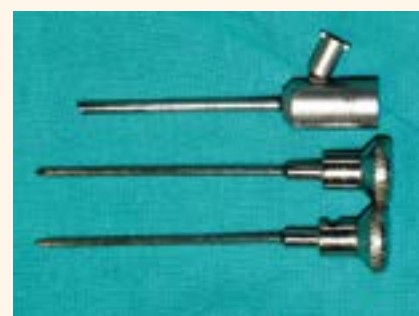

Figura 4.



Dr. Rafael Martín-Granizo López

Médico y Cirujano Oral y Maxilofacial

Hospital Clínico San Carlos, Madrid

INSTRUMENTAL ESPECIAL (AVANZADO) PARA LA ARTROSCOPIA DE LA ATM

Este instrumental se utiliza para realizar “artroscopia operatoria”, que consiste en llevar a cabo diferentes procedimientos terapéuticos dentro de la articulación con el fin de mejorar su estado.

- **Palpadores:** hay dos tipos, el recto y el angulado, teniendo ambos su punta redondeada para no dañar los tejidos (Fig. 5).
- **Forceps:** tienen varios tipos de mangos, los rectos o de pinza, generalmente más cómodos en esta articulación. Así, los hay de biopsia (tipo cesta con bordes rectos y cortantes) y los serrados (para retirar fibrosis o recoger cuerpos libres o suturas articulares).
- **Tijera:** sirve para cortar adherencias o hacer miotomías.
- **Bisturís:** la forma de la punta varía, pudiendo ser de banana, en hoz, tenedor o plano, más parecido éste a un periostótomo.
- **Otros:** existen otros instrumentos muy específicos que se usan en escasas ocasiones, como los raspadores (cóncavos o convexos) para suavizar la superficie

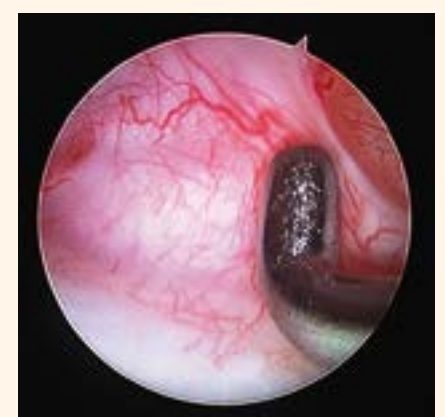

Figura 5.

del hueso, curetas de diversas formas, para limpiar cavidades óseas, e incluso el imán que sirve para retirar instrumentos o partes metálicas de éstos que se hayan roto y hayan quedado libres en el interior de la articulación.

- Instrumentos motorizados: son aparatos que requieren un motor para funcionar dentro de la articulación. Incluyen agujas de Kirschner o K-wires para perforar el hueso condilar al realizar discopexias con pines o tornillos.
- Aparatos para coagulación: son instrumentos que emiten una energía utilizada para cortar o coagular los tejidos. Todos funcionan en medios líquidos y se dividen en tres tipos:

- Electrobisturís: utilizan energía eléctrica y pueden ser monopolares o bipolares (más precisos).
- Bisturí de radiofrecuencia (Coblator, Arthrocare, TARMA SA, España): utiliza otro tipo de energía que desnaturaliza las proteínas de las células y las destruye (Fig. 6).
- Láser: hay varios tipos, siendo el Holmium:YAG

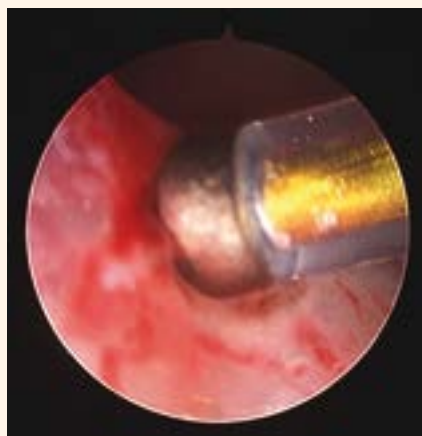


Figura 6.

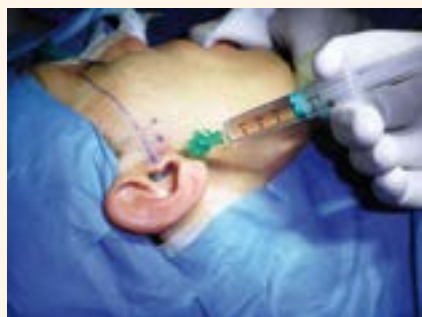

Figura 7.

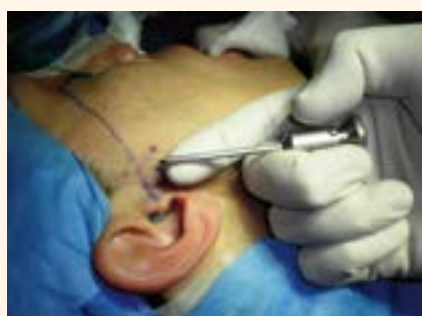

Figura 8.

láser el más apropiado para la ATM.

TÉCNICA ARTROSCÓPICA BÁSICA

El primer punto es realizar una correcta palpación de la fosa y cóndilo en movimientos de apertura, cierre y laterales. El primer objetivo es distender la articulación, ya que ésta es un espacio virtual y todas las estructuras están en contacto unas con otras. Para ello se utiliza una aguja im. con una jeringa de 5 ml. con suero o con agua bidestilada (para recuperar el líquido sinovial en caso de que se quiera

analizar su composición). El eje de inserción será de 45° hacia adelante y hacia arriba hasta que se palpe el hueso (Fig. 7). Durante esta maniobra, el asistente deberá protuir la mandíbula o abrirla todo lo posible para dejar espacio suficiente en la parte posterior de la articulación.

Se toma la cánula con el trócar agudo con la mano derecha sujetándola contra la palma y estabilizando la punta con el dedo índice (Fig. 8). Siguiendo siempre una dirección anterior y superior se introduce la cánula a través de la piel haciendo un movimiento de giro y, continuando chocaremos con una superficie

ósea que es el arco cigomático, en el lugar donde se inserta la cápsula articular. En ese momento se realizan movimientos suaves verticales para cortar el periostio de esa zona y a continuación dirige la cánula ligeramente hacia abajo y adelante y sentiremos como la punta del trócar corta las fibras verticales de la cápsula externa articular. Es importante que esta cápsula se corte y no se rasgue o se empuje, ya que en ese caso las fibras se introducirían en la articulación y nos dificultaría una correcta visión.

Tras esta maniobra ya estaremos en el interior articular y si queremos progresar o palpar la fosa, debere-

TruKlear®

El único bracket autoligable completamente cerámico



- Estética translúcida
- Clip cerámico
- Mínima fricción
- Retención 100% mecánica
- Descementado en una pieza
- Gran control de torque y rotación
- Sistema Autoligable Pasivo

PRECIOS DE VENTA (IVA NO INCLUIDO)			
ROTH / MBT	1 Ó 2 CASOS	3 A 5 CASOS	6 Ó MÁS
PVP CASO	550€	440€	385€

Oferta especial Lanzamiento
una única compra por clínica
Precio por caso 550€ - 40% descuento = 330€ por caso
Obsequio: Instrumento de apertura y de descementado.

Arcos estéticos baja fuerza Biocosmetic (Pack 10 Unidades) 125,66€

Arcos estéticos baja fuerza Biocosmetic (Pack 10 Unidades) 151,52€

Arcos NiTi Superelástico Europa II Orthoexpert (Pack 10 Unidades) 15,53€

Arcos NiTi Superelástico Europa II Orthoexpert (Pack 10 Unidades) 21,52€



Tlf.: 91 533 16 17 – 93 215 30 61



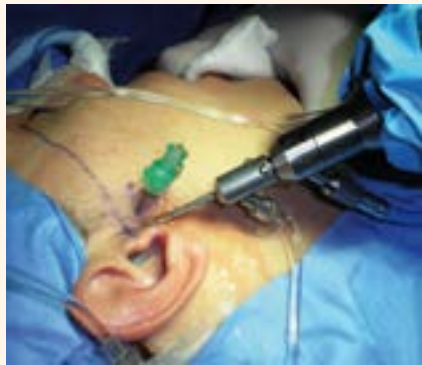

Figura 9.

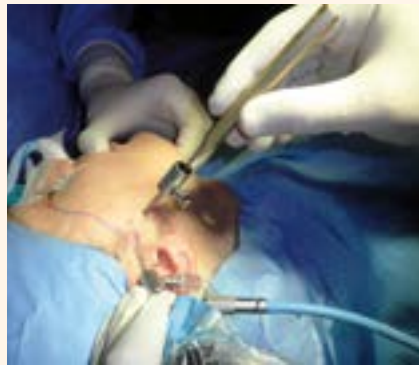

Figura 10.

mos cambiar el trócar agudo por el de punta roma para no dañar las

estructuras intraarticulares. La cánula no debería introducirse más de

15 mm sin tener una visión directa de dónde estamos. Ahora es el momento de introducir el artroscopio y fijarlo a la cánula mediante el sistema que ésta tenga: llave o sellado de goma por giro (Fig. 9). Ya podemos observar la pantalla para ver si identificamos alguna estructura y orientaremos el artroscopio tal y como habíamos practicado con anterioridad.

Una vez correctamente orientados, aplicaremos un protocolo de exploración que siempre debe ser el mismo para evitar que algunas áreas queden sin explorar. Mediante esta técnica podremos llevar a

cabo una artroscopia denominada lisis y lavado. El artroscopio se debe manejar lentamente sin hacer movimientos bruscos y siempre debemos buscar un punto de apoyo en el paciente o en el asistente para estabilizar la imagen. También podremos introducir otra cánula anterior para meter otros instrumentos (Fig. 10).

BIBLIOGRAFÍA

Fernández Sanromán J, Rodríguez Campo FJ. Artroscopia de la Articulación Temporomandibular. Atlas de Procedimientos Quirúrgicos. Ripano Eds. (Madrid), 2011.

McCain JP. Principles and Practice of Temporomandibular Joint Arthroscopy. Ed. Mosby Year Book, Inc. 1996.

Monje Gil F. Diagnóstico y Tratamiento de la Patología de la Articulación Temporomandibular. Ed. Ripano S.A., Madrid, 2009.

DI



CROIXTURE

PROFESSIONAL MEDICAL COUTURE



THE NEW 2014-2015 COLLECTION

EXPERIENCE OUR ENTIRE COLLECTION ON WWW.CROIXTURE.COM

NOVEDAD EDITORIAL



Cirugía Ortognática

Ficha Técnica:

Autor: Rafael Martín-Granizo López
 98 páginas
 Tamaño: 16 x 23 cm.
 Editado a todo color
 Encuadernación rústica
 Edición 2014
 ISBN: 978-84-942601-5-5


Ripano
 EDITORIAL MÉDICA.

Pedidos:

Ripano S.A. Ronda del Caballero de la Mancha, 135 - 28034 Madrid
 Telf. 913721377 - Fax: 913720391
 e-mail: ripano@ripano.eu
www.ripano.eu

Historia de la Odontología. Capítulo VI: La Odontología en Grecia (2). La teoría humoral

Dr. Julio González Iglesias y Dra. Beatriz Pascual Fernández

En Grecia aparecieron unos pensadores, los filósofos, que intentaron explicar la naturaleza de las cosas sin intervención de los dioses. Tales de Muleto afirmó que la materia se componía de agua, Anaximenes por su parte señaló el aire, Pitágoras veía el principio de los números.

Empédocles de Agrigento (siglo V-IV antes de C) explicó la realidad compuesta de cuatro elementos: Tierra, Agua, Aire y Fuego con cuatro cualidades: Seco, Húmedo, Caliente y Frío.

Los médicos, siguiendo este sistema, concluyeron que en el hombre había



Figura 1. Empédocles de Agrigento (Siglo V-IV a. de C.) postuló la teoría de los cuatro elementos: Tierra, Agua, Aire y Fuego. Se dice que murió arrojándose al Etna.

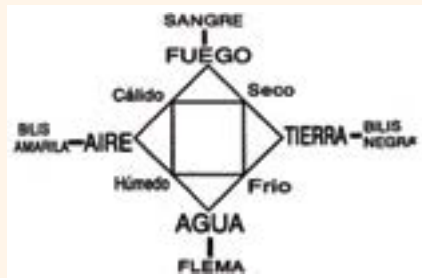

Figura 2. Partiendo de los cuatro elementos de Empédocles, los médicos crearon la teoría de los cuatro humores: Sangre (Fuego), calida y seca, Bilis Amarilla (Aire) calida y húmeda, Flema (Agua) Húmeda y fría, Bilis Negra (Tierra) seca y fría. Su alteración era la enfermedad.



Figura 5. Para regular los humores se recurría frecuentemente a la Sangría.



Figura 4. Los Clysteres o Lavativas se prescribían para eliminar los humores superfluos.



Figura 5. Los cuatro temperamentos derivados de los cuatro humores: Fleumático, Sanguíneo, Colérico y Melancólico.



Figura 6. Leonardo da Vinci, representó los cuatro temperamentos en esta figura grotesca, representando a cuatro individuos rodeando la imagen de un noble anciano.

cuatro humores: Sangre, flema, bilis amarilla y bilis negra, que correspondían a los cuatro elementos de Empédocles.

Con esta concepción, llamada humoral, los griegos se separaron del concepto teúrgico de la enfermedad. Ya no serían los dioses los que la producirían sino que sería el efecto de la alteración de dichos humores. Si estaban bien era la salud (eucrasia) si fallaban aparecía la enfermedad (discrasia).

A los humores se les aplicaba también las cualidades empedocleicas, la sangre era caliente y húmeda, la flema fría y húmeda, la bilis amarilla, caliente y seca y la bilis negra fría y seca.

Ahora no habría que implorar a los dioses, las enfermedades deberían tratarse con medicamentos (drogas o fármacos) según el principio hipocrático o de los contrarios. Si una enfermedad era etiquetada como “fría”, debían aplicarse medicamentos “calientes”, si era “seca”, había que administrar sustancias “húmedas”, y así sucesivamente.

Este procedimiento se sintetizó en la frase “Contraria Conatrarii Cu-



Figura 7. Apolo dejó se ser con el Centauro Quirón y Asklepios quien enviaba las enfermedades y las curaba.



Figura 8. Ruinas de Knidos.



Dr. Julio González Iglesias

Profesor de Historia de la Odontología.

Presidente de la Academia Española de Estudios Históricos de Odontología y Estomatología.



Dra. Beatriz Pascual Fernández

Profesora de la Universidad CEU San Pablo.

Máster en Implantología.

rantur” y fue la gran contribución de los griegos a la medicina. A partir de ellos (aunque persistieron restos arcaicos) los dioses dejaron de ser quienes provocaban las enfermedades y estas se intentaron explicar por alteraciones de la naturaleza (los humores).




Figura 9. Alcmeon de Crotona enseñó medicina en Knidos.