ISSN 2192-9718 Entgelt bezahlt: 23833 Preis: € 10,00 zzgl. MwSt.

7. Jahrgang • Juni • 2/2017

digital dentistry_practice & science

2 2017

© Chesky/Shutterstock.com

Fachbeitrag
Zahnimplantate – Von der Planung im Team zum ästhetischen Gesamterfolg

Spezial
Dauerhafte Patienten(ver)bindung durch digitale Fotodokumentation

Event
Digitale Planung und Fertigung mit analogem Finishing

oemus



32670860-DE-1609 © 2016 Dentsply Sirona. Alle Rechte vorbehalten.

Simplant®

Meine Praxis floriert – dank mySimplant®!

Ganz gleich, ob Sie mit einem Simplant-Guide Ihre Behandlungsplanung erleichtern möchten oder eine Bohrschablone für komplexere Fälle suchen: Der mySimplant-Planungsservice vereinfacht Ihre computergestützte Implantatbehandlung in jedem Fall.

Unser Simplant-Techniker arbeitet einen Implantat-Planungsvorschlag aus, den Sie dann ganz in Ruhe überprüfen und freigeben können. Wie und wann Sie das tun, entscheiden Sie selbst – Online-Meetings gehören der Vergangenheit an. Dadurch haben Sie mehr Zeit für Ihre Patienten.

Der Einstieg in die computergestützte Implantatbehandlung ist jetzt denkbar einfach und preiswert – Sie haben keinen Einarbeitungsaufwand und müssen auch nicht in neue Planungssoftware investieren.

Überzeugen Sie sich auf **mySimplant.com** von unserem intuitiven Online-System und starten Sie gleich heute!

dentsplysirona.com/implants/simplant

Dentsply Sirona Implants

Infos zum Autor

Priv.-Doz. Dr. med. dent.
Tim Joda, M.Sc.

Ein- und Aussichten in die digitale Zahnmedizin

Der Trend zur Digitalisierung ist gegenwärtig ein ubiquitäres Phänomen. Internetbasierte Ressourcen offerieren Kommunikation via Sprach-, Schrift- und/oder Bildsteuerung in einer immer präsenteren Globalisierung. Generation Golf ist passé, personifizierte Mobilität wird nicht mehr als primärer verbrennungsmotorischer Freiheitsgedanke angestrebt – es lebe die speed-getriggerte Glasfasertechnologie und die virtuelle Cloud als engster Freund der Smartphone-Generation.
Der Trend zu digitalen Applikationen dominiert unlängst auch den zahnärztlichen Alltag. In der modernen Zahnmedizin beeinflusst der technologische Fortschritt sowohl die Herstellungsverfahren als auch die Planungs- und Behandlungsstrategien nachhaltig. Daher hat die Klinik für Rekonstruktive Zahnmedizin und Abteilung für Gerodontologie an den Zahnmedizinischen Kliniken Bern eine neue Station für „Digitale Rekonstruktive Technologie + Implantologie" [DiRekT + I] als Schaltzentrale interdisziplinärer Therapiesequenzen etabliert.

Der digitale Workflow – Einsichten
Die Einsicht in die Möglichkeiten der digitalen Zahnmedizin hat das Potenzial eines Game Changers: Angefangen bei der Scannertechnologie über noninvasive 3-D-Bildgebungsverfahren einschließlich virtueller Simulation differenter Behandlungsprotokolle, virtuelle Implantatplanungen mitsamt prothetisch orientierter Chirurgie bis hin zur rekonstruktiven Fertigung mit computerunterstützten Prozessen. Mannigfaltige Optionen werfen momentan jedoch eine nicht minder geringere Anzahl an Fragen auf: Welche Workflows greifen wann, wie und wo ineinander? In welchen Indikationsbereichen ist der Einsatz digitaler Medien (zahn)medizinisch sinnvoll? Und welche Konsequenzen ergeben sich daraus für das Therapiekonzept?
Die Domäne des rein digitalen Workflows, gar ohne physische Modellsituation, ist (noch) die festsitzende Prothetik. Monolithische (Implantat-)Kronen sind bereits Routine. Die intraorale optische Abformung hat zur Steigerung des Behandlungskomforts geführt mit höherer Präzision bei gleichzeitiger Zeitersparnis und Kostenreduktion. Besonders implantatverankerte Rekonstruktionen profitieren unter Berücksichtigung ökonomischer Parameter im digitalen Workflow. Im Bereich der herausnehmbaren Prothetik sind die ersten Entwicklungen vielversprechend, sei es beim virtuellen Design von Hybridprothesen oder in der digitalen Totalprothetik.

Der Blick in die Glaskugel – Aussichten
Einsichten alleine können nicht ohne visionäre Aussichten auskommen. Die virtuelle Dynamik ist entfacht, mit der daraus erwachsenen Notwendigkeit, dass Prozessabläufe neu erlernt und wiederum auf die bestehenden Strukturen zahnärztlicher und zahntechnischer Tätigkeitsfelder abgestimmt werden müssen. Es ist an der Zeit, die gewohnten Pfade im eingeschliffenen Workflow „Abformlöffel–Silikon–Gipsmodell" mit Pioniergeist neu zu beleben und den zahnmedizinischen Alltag mit virtuellen Prozessen sinnvoll zu ergänzen. Wichtig ist jedoch die Einsicht zur Aussicht, dass im Zuge der Digitalisierung eine gemeinsam gestaltete Zukunft aller beteiligten Gruppen große Chancen bietet.

Priv.-Doz. Dr. med. dent. Tim Joda, M.Sc.
Leitung, Station für Digitale Rekonstruktive Technologie + Implantologie;
Oberarzt, Klinik für Rekonstruktive Zahnmedizin & Abteilung für Gerodontologie
Zahnmedizinische Kliniken Bern, Universität Bern

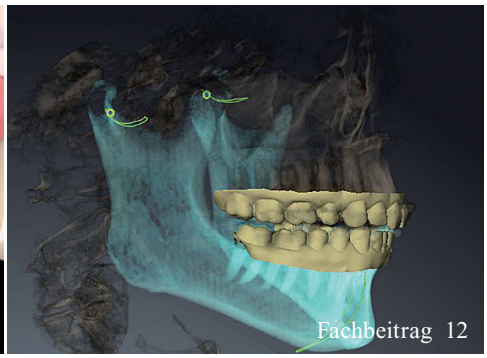

Editorial

03 Ein- und Aussichten in die digitale Zahnmedizin
Priv.-Doz. Dr. med. dent. Tim Joda, M.Sc.

digital dentistry

06 Zahnimplantate – Von der Planung im Team zum ästhetischen Gesamterfolg
Dr. Thomas Verbeck, ZTM Wilfried Kapusta

12 Bisslageänderung mithilfe digitaler und analoger Prozesse – ein Vergleich
Dr. Gertrud Fabel, M.Sc., Dr. Steffen Fabel, M.Sc.

16 Digitale dentale Diagnostik mit Intraoralscannern
Dr. Moritz Zimmermann

22 Digitale Okklusografie mit Dynamic Function Control
Dr. med. dent. Frank Jochum

Spezial

Praxismarketing

30 Dauerhafte Patienten(ver)bindung durch digitale Fotodokumentation
Dr. med. dent. Michael Visse

Interview

34 Become a Champion!
Katrin Maiterth

36 Digitale Farbkommunikation zwischen Praxis und Labor

38 „3D-Druck ist Teil einer digitalen Infrastruktur“

Event

40 Digitale Planung und Fertigung mit analogem Finishing

Prothetik

44 Solvay Dental 360 – Newcomer auf der IDS

26 **News**

46 **Produkte**

50 **Impressum**

VITA ENAMIC® definiert Belastbarkeit neu.*

Die erste Hybridkeramik mit Dual-Netzwerkstruktur, die Kaukräfte optimal absorbiert

3522D/1

VITA ENAMIC®

- enorme Belastbarkeit, da Kaukräfte absorbiert werden
- substanzschonende Versorgung, da reduzierte Wandstärken möglich
- hochpräzise und besonders detailgetreue Ergebnisse
- besonders zahnähnliche Materialeigenschaften
- schnelle und einfache Fertigung, da kein Brand erforderlich

*) Diese innovative Hybridkeramik garantiert erstmals neben einer besonderen Elastizität auch eine enorme Belastbarkeit nach dem adhäsiven Verbund.

www.vita-enamic.com facebook.com/vita.zahnfabrik

VITA – perfect match.

VITA

Zahnimplantate – Von der Planung im Team zum ästhetischen Gesamterfolg

Autoren: Dr. Thomas Verbeck, ZTM Wilfried Kapusta

Zahnlose Patienten mit Zahnersatz zu versorgen, stellt in der Zahnmedizin eine der größten Herausforderung dar. Die zahnärztliche Implantologie bietet heutzutage jedoch eine Vielzahl an Möglichkeiten. Neben der klassischen Totalprothese können verschiedene Formen von implantatverankertem Zahnersatz angeboten werden.

Erfolge mit Totalprothesen ohne eine Verankerung durch Zahnimplantate sind nur durch einen hohen Aufwand – stark abhängig vom fachlichen Können und auch von den Voraussetzungen des Prothesenlagers – mit sehr variablen Ergebnissen zu erzielen.

Im Bereich der Implantologie sind die Anzahl und die Befestigung des Zahnersatzes beim zahnlosen Patienten ebenfalls sehr variabel. Rein implantatgetragener Zahnersatz beim zahnlosen Kiefer ist standardmäßig auf sechs Implantaten abgestützt, wobei im Oberkiefer auch mehr als sechs Implantate, im Unterkiefer in Ausnahmefällen auch lediglich vier Implantate notwendig sein können. Nach der aktuellen S3-Leitlinie sollen vier Implantate im Oberkiefer nur mit einer herausnehmbaren Suprakonstruktion versorgt werden.

Das All-on-4-System bietet durch die provisorische, festsitzende Sofortversorgung Vorteile, aber auch höhere Risiken durch die Sofortbelastung und in der Folge einen prothetischen Misserfolg, wenn nur ein Implantat verloren gehen sollte. Im Folgenden wird die Systematik einer verschraubten Suprakonstruktion aus Zirkon mit jeweils sechs Implantaten im Ober- und Unterkiefer gezeigt. Die Herstellung verschraubter Kunststoffprototypen lässt bei dem hier gezeigten Vorgehen alle Details der Ästhetik, Phonetik und Funktion vor Umsetzung in die definitive Arbeit auch über einen längeren Zeitraum überprüfen.

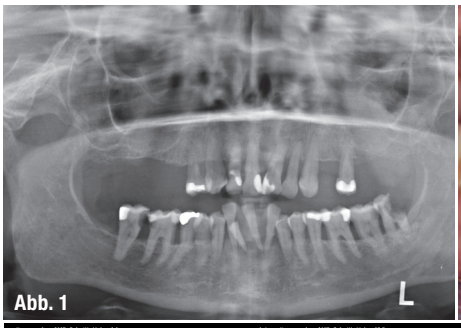

Abb. 1

Abb. 2

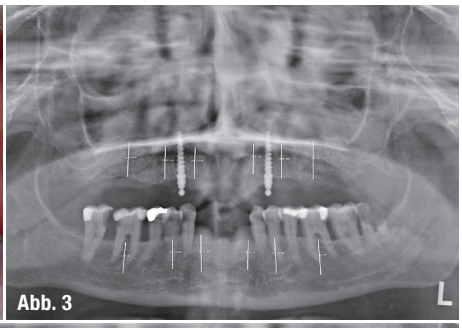

Abb. 3

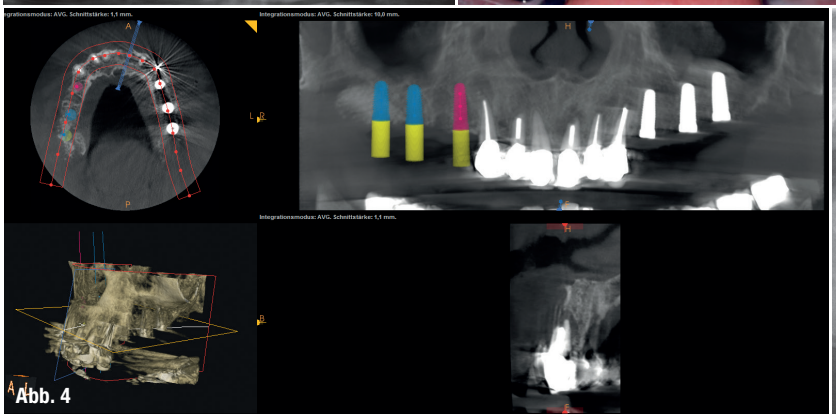
Abb. 4

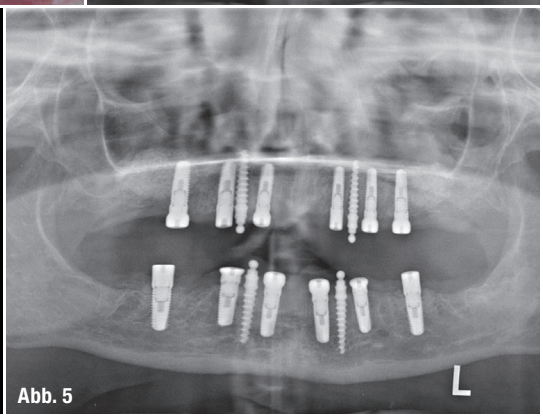

Abb. 5

Abb. 1: Röntgenologische Ausgangssituation.
Abb. 2: Klinische Ausgangssituation.
Abb. 3: OPG nach erstem chirurgischen Eingriff mit Planung der Implantatpositionen.
Abb. 4: Beispiel einer Implantatplanung mittels DVT.
Abb. 5: OPG mit 16 inserierten Implantaten und den augmentierten Bereichen.

Patientenfall

Die 53-jährige Patientin kam in unsere Praxis mit der Fragestellung, welche Möglichkeiten bei ihr für einen festsitzenden Zahnersatz bestehen würden. Die bisher behandelnde Zahnärztin hatte ihr gesagt, dass alle noch verbliebenen Zähne aufgrund der parodontalen Verhältnisse entfernt werden müssen (Abb. 1). Von der Zahnärztin wurden bereits Ober- und Unterkiefertotalprothesen als Interimsersatz hergestellt. Im Rahmen einer zahnmedizinischen Notfallbehandlung mussten bei der Erstkonsultation in unserer Praxis die vier Unterkieferfrontzähne kurzfristig aufgrund der starken Lockerungen entfernt (Abb. 2) und eine Interimsprothese eingesetzt werden.

Nach der Befundaufnahme folgten eine ausführliche Beratung und ein Planungsgespräch mit der Patientin über Implantate und die festsitzenden Möglichkeiten. Welche Wünsche und Vorstellungen hat die Patientin an den Zahnersatz? Wie sind die finanziellen Vorstellungen und mit welcher Implantatanzahl und welchem Material lässt sich das bewerkstelligen? Wie soll der zeitliche Ablauf erfolgen? Welche Vorstellungen gibt es bezüglich der Handhabung und Ästhetik? Wie kann gewährleistet werden, dass die Erwartungen und Wünsche der Patientin erfüllt werden?

Schnell wurde klar, dass für die Patientin nur ein festsitzender, hochwertiger Zahnersatz infragekam. Insofern wurden ein Kostenplan und der zeitliche Ablauf der Behandlung festgelegt. Dabei war ihr wichtig, die bereits alio loco angefertigten Interimsprothesen als Provisorium zu verwenden.

Im ersten chirurgischen Schritt wurden die verbliebenen Oberkieferzähne entfernt, zwei externe Sinuslifts durchgeführt und zwei temporäre Implantate (K.S.I. Bauer-Schraube©) Regio 13 und 23 mit Kugelkopf inseriert. Die vorhandene Oberkieferinterimstotale wurde mit einem Knopfmatrizensystem an den sofortbelasteten temporären Implantaten verankert. Hierüber war die Lage der Interimsprothese gesichert und die Augmentationsbereiche sowie die später inserierten Implantate nicht belastet (Abb. 3).

Im zweiten Schritt erfolgte die Entfernung der restlichen Unterkieferzähne mit der simultanen Implantation (CAMLOG© Implantate), die Augmentation der Restalveolen und die Insertion der temporären Implantate Regio 33 und 43 in einem Schritt mit Befestigung der UK-Interimstotalprothese.

Im dritten und letzten Schritt wurden die Implantate im OK nach Planung mittels einer Simulation im DVT (Beispiel in Abb. 4) und nach Doublierung der Interimsprothese als intraoperative Bohrschablone eingesetzt (Abb. 5).

Die Situation des Oberkiefers zu Beginn der prothetischen Versorgung mit den osseointegrierten Im-

ANZEIGE

SHERA®
WERKSTOFF TECHNOLOGIE

Neues von
SHERAprint:



3D-Druck noch schneller, mit mehr Materialien und einem Plus an Vielfalt.

SHERA Werkstoff-Technologie GmbH & Co. KG
Tel.: + 49 (0) 54 43 - 99 33 - 0 · www.shera.de

Abb. 6

Abb. 7


Abb. 8

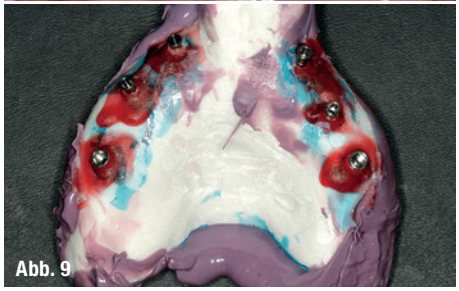
Abb. 9

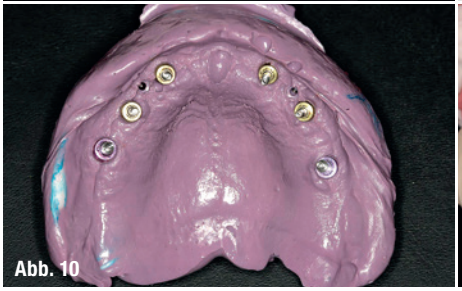
Abb. 10

Abb. 11

Abb. 6: Klinische Situation im Oberkiefer vor der Abformung.
Abb. 7: Vorbereitung im Labor zur definitiven Implantatabformung.
Abb. 8: Vorbereitete GC Pattern Resin©-Verblockung und Löffelanpassung zur definitiven Implantatabformung.
Abb. 9: Durch Pattern Resin© mit dem Löffel verankerte Abdruckpfosten.
Abb. 10: Abformung der Oberkieferimplantate mit Impregum Penta©.
Abb. 11: Im Labor hergestellter Prototyp aus Kunststoff.

plantaten zeigt die Abbildung 6. Da bei der Vielzahl der Implantate eine spannungsfreie verschraubte Suprakonstruktion geplant war, ist es wichtig, die Abformungsschritte sehr detailliert durchzuführen. In einem ersten Abformungsschritt werden geschlossene CAMLOG©-Abdruckpfosten eingesetzt und Alginat-Abformungen durchgeführt. Im Labor werden dann offene Abdruckpfosten mit Pattern Resin© (GC) verblockt und anschließend mit einer Trennscheibe fein getrennt (Abb. 7). Danach wurde ein passgenauer individueller Abformlöffel aus Formatray© (Kerr) im Labor hergestellt. Hierbei ist es wichtig, dass die individuelle Pattern-Verblockung im Löffel ausgespart wird und gerade eben auf Höhe der Verblockung endet (Beispiel Abb. 8).
Im Mund werden diese Trennungen dann nach dem Einschrauben der offenen Implantatabdruckpfosten mit Pattern Resin© geschlossen und ein Abdruck mit Impregum Penta© (3M ESPE) durchgeführt. An den offenen Löffelstellen, an denen die offenen Abdruckpfosten herausstehen, wird das überschüssige Abformmaterial entfernt. Nach der Aushärtung des Abdruckmaterials werden die Verblockungen dann mit weiterem Pattern Resin© am individuellen Löffel verankert (Abb. 9). Die Schrumpfung des Pattern Resin© wird durch die Trennung im Labor und den nur kleinen Verbund der Trennungsstelle im Mund minimiert. Zudem erhält man eine sehr stabile Verankerung der Abdruckpfosten untereinander und simultan mit dem Abdrucklöffel. Nur so ist eine absolut sichere und bewegungsfreie Abformung der Implantatpfosten möglich (Abb. 10).
Eine erste, provisorische Registrierung erfolgte auf den vorhandenen Interimsprothesen mit einer Wachszentrikplatte. Diese waren weitgehend bewegungsfrei, da sie auf den provisorischen Implantaten und Gingivaformern abgestützt wurden.

Im Labor

Im Folgenden wurde zunächst ein verschraubter Prototyp auf Grundlage der Wünsche der Patientin zur Austestung der Ästhetik, Phonetik und der Funktion erstellt. Der Patientin war es wichtig, eine in Form und Farbe idealisierte Rekonstruktion zu erhalten. Die Lage der angefertigten Modelle wurde hierzu zunächst mittels der im PlaneFinder® (Zirkonzahn® in Zusammenarbeit mit ZTM Udo Plaster) ermittelten Ebenen der natürlichen Kopfhaltung (NHP = Natural Head Position) in den Artikulator® PS1 (Zirkonzahn®) übertragen und der Gegenkiefer unter Zuhilfenahme der Interimsprothesen in der provisorischen zentrischen Relation montiert. Die Bisshöhe wurde zunächst proviso-

Abb. 12 und 13: Klinische Situation und Porträt der eingesetzten Prototypen.

Abb. 12

Abb. 13

risch von den Interimsprothesen übernommen. Virtuell stellten wir für die Konstruktion der Prototypen neue Zähne auf und richteten sie nach den gemessenen Winkeln der Ala-Tragus-Linie aus. Die basale Gestaltung auf der Zahnfleischmaske wurde oval ausgeformt und für die Reinigungsfähigkeit die Interdentalbereiche jeweils mesial und distal der Implantate durchgängig konstruiert.

Nach dem Ausfräsen aus einem Kunststoffblank mit natürlichem Farbverlauf (Multistratum® Flexible, Zirkonzahn®) wurden die einteiligen Brücken ausgearbeitet, mit den Titanbasen (ZZ-Base®, Zirkonzahn®) verklebt und die gingivalen Anteile mit zahnfarbenem, lichthärtendem Komposit (Gingiva-Composites, Zirkonzahn®) verblendet, um optimal ästhetische Zahnlängen gestalten zu können und den atrophierten Kieferkammbereich auszufüllen (Abb. 11).

Durch die korrekte Positionierung und Übertragung in den Artikulator mussten Kauebenenverlauf und Mittellinie nicht korrigiert werden. Diese Prototypen wurden von der Patientin insgesamt zwölf Wochen getragen. Die Bisshöhe sollte wegen der vorhandenen Mundwinkelrhagaden mit dem Prototypen angehoben werden, musste aber bedingt durch den Sprechabstand wieder etwas abgesenkt werden (Abb. 12 und 13). In diesem Zeitraum konnte die Patientin alle Aspekte des neuen Zahnersatzes austesten. Insbesondere schleift sich während der dreimonatigen Tragdauer die Funktion im Kunststoff weiter ein.

Vor Umsetzung in den definitiven Zahnersatz wurde die Schleimhautsituation nochmals drucklos erfasst. Dabei wurden die Prototypen mit Abformmaterial R-SI-Line Light SH© von R-Dental unterspritzt. Es erfolgte eine Feinzentrik mit laborgefertigten Zentrikplatten auf den Prototypen. Für die Umsetzung in der Zahntechnik werden die Prototypen nochmals einen Tag im Labor benötigt. Solange wurden die vorhandenen Interimsprothesen als Provisorium für diese Arbeitsschritte wieder eingesetzt. Bis zum definitiven Eingliedern der fertigen Zirkonarbeit konnten die Prototypen von der Patientin weiterhin getragen werden.

Die neu erstellten Modelle artikulierten wir wieder in die NHP (Abb. 14), die Prototypen scannten wir als Wax-up ein und rechneten sie auf die neue Gingivasituation (Abb. 15 und 16). Die Implantate in Regio 12 und 22 konnten aus ästhetischen Gründen (Austrittsöffnung der Schraubenkanäle auf der



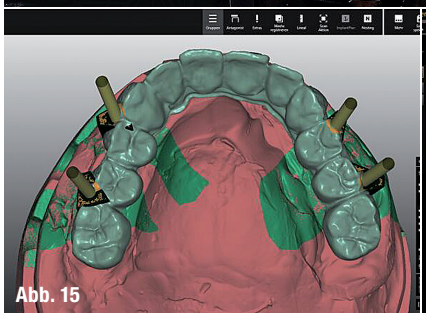

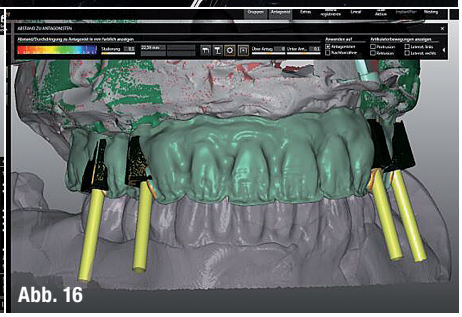

Abb. 14: Im Artikulator PS1 (Zirkonzahn®) eingesetztes Oberkiefermodell mit Kunststoffprototyp. – **Abb. 15:** Definitive Konstruktion des Oberkiefers. – **Abb. 16:** Konstruierte Oberkieferbrücke mit Austrittspunkten der okklusalen Verschraubung.

ANZEIGE

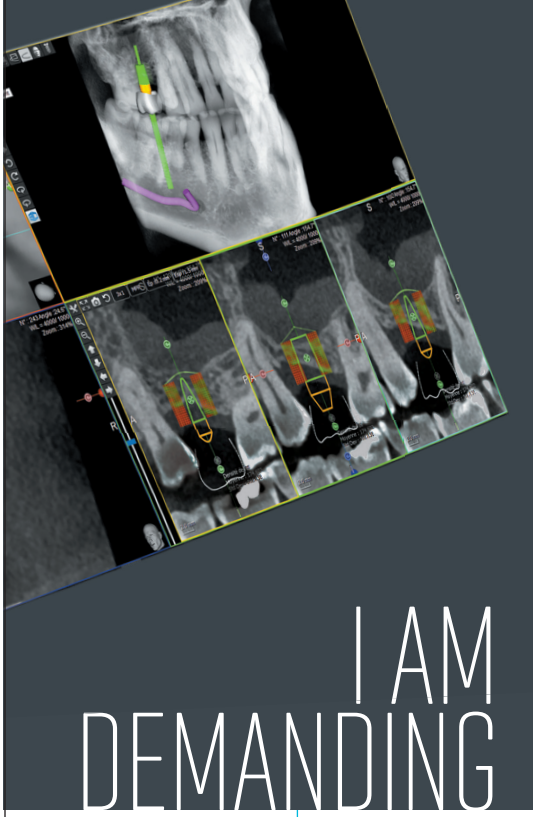

XMIND trium

Einfach gemacht!
3D-Implantatplanung mit sofortiger Volumenmessung und Bewertung der Knochendichte

DD 2/17

ACTEON

ACTEON® GERMANY GmbH | Industriestraße 9 | D-40822 Mettmann
Tel.: +49 (0) 21 04 / 95 65 10 | Fax: +49 (0) 21 04 / 95 65 11
E-Mail: info@de.acteongroup.com | www.de.acteongroup.com