

DENTAL TRIBUNE

— The World's Dental Newspaper • Serbia & Montenegro Edition —

NOVI SAD

Decembar 2010

No. 4 VOL. 5

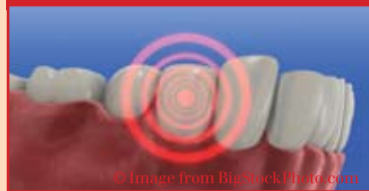Novi Sad
M. Stratimirovića 6
tel: +381-21-4740600
mob: +381-63-474411
fax: +381-21-6360935

HIPOKRAT
SISTEM

e-mail: info@hipokrat.co.rs
www.hipokratdental.com

Novi Beograd
Bul. Z. Đinđića 6b
tel: +381-11-3015356
mob: +381-63-476963
fax: +381-11-2138657

Trendovi



Lečenje preosetljivih zuba

Učestalost pojave bolne preosetljivosti zuba kod odraslih kreće se u rasponu od 8-30%. Većina pogođenih osoba ima od 25 do 45 godina.

►strana 6

Menadžment




Vi i osoblje u Vašoj ordinaciji

Problemi sa osobljem predstavljaju veliki izazov. Da bi Vaša ordinacija mogla dobro da funkcioniše morate da se oslonite na Vaše osoblje.

►strana 16

Nove knjige

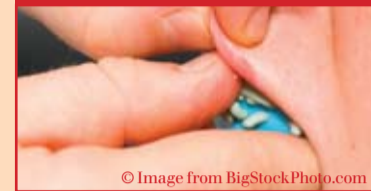

Stomatološki materijali u dečjoj stomatologiji

„Stomatološki materijali u dečjoj stomatologiji“ rezultat je saradnje autora sa stomatoloških fakulteta iz Beograda, Zagreba, Sarajeva i Lidsa.

►strana 22

Zubna tehnika



Kada da zatražite ponovno uzimanje otiska

Apelujem na doktore da dva puta provere kvalitet uzetog otiska pre odlaska pacijenta, a svakako pre pakovanja i slanja u laboratoriju.

►strana 12

www.dental-tribune.rs

Magazin „Dental Tribune“ izdanje za Srij i Crnu Goru, ove godine obeležava pet godina od izlaska prvog štampanog izdanja na srpskom jeziku. Početkom 2011. godine štampanom izdanju DT pridružujemo i našu web stranicu Dental Tribune Srbija na srpskom jeziku www.dental-tribune.rs.

Jedinstvena izdavačka platforma Dental Tribune kombinuje štampane i onlajn sadržaje i informiše najveću stomatološku zajednicu širom sveta koju čini više od 650.000 čitalaca. Stranica www.dental-tribune.com je po Google rangiranju među najposebnijim i najuticajnijim savremenim web strani-

cama u stomatologiji, s obzirom da se novosti svakog sata ažuriraju novim sadržajima koji stižu od Dental Tribune dopisnika i izdavača iz celog sveta.

Iako je stranica www.dental-tribune.com globalno onlajn odredište za stomatologe i zubne tehničare koji traže, u realnom

vremenu, kliničke informacije i informacije o proizvodima, regionalne stranice na lokalnom jeziku obezbeđuju još bolju dostupnost informacija, jer ih korisnicima saopštavaju na njihovom maternjem jeziku i pružaju uvid u aktuelne događaje i trendove u njihovom bliskom okruženju. **DT**

The world goes online - so are we!
Ceo svet je na mreži – i mi smo!

Kontaktirajte nas na

facebook: Dental Tribune Srbija
web adresa: www.dental-tribune.rs
email adresa: info@dental-tribune.rs

Opada radni elan stomatologa u Velikoj Britaniji

Autor: Liza Taunshend (Lisa Townshend), Dental Tribune izdanje za Veliku Britaniju

London, Velika Britanija: Udruženje stomatologa Velike Britanije upozorilo je da rastuća birokratija uništava radni elan stomatologa koji pružaju usluge u okviru Nacionalnih zdravstvenih usluga u Engleskoj i da može uticati da se iskusni stomatolozi ranije penzionišu ili napuste program Nacionalnih zdravstvenih usluga. Prema njihovom istraživanju, preterana administracija je glavni uzrok pada samopouzdanja kod stomatologa.

Skoro polovina stomatologa uključenih u program izjavljuje

da je njihov moral opao tokom proteklih dvanaest meseci. Preko šezdeset posto njih reklo je da za to treba kriviti preveliku administraciju. Rastući troškovi i nerešeni problemi oko ugovora o pružanju Nacionalnih zdravstvenih usluga iz 2006, kao i nedostatak vremena za obezbeđivanje prevencije pacijentima, takođe se navode kao glavni faktori za opadanje samopouzdanja u profesiji.

Zabrinjavajuće je da svake godine preko deset posto stomatologa koji imaju 55 ili više

godina napusti program javnih zdravstvenih usluga svake godine. Udruženje stomatologa Velike Britanije je zabrinuto jer bi obaveza registrovanja stomatoloških ordinacija kod Komisije za kontrolu kvaliteta zdravstvenih usluga tokom 2011. godine mogla dovesti do eskalacije problema koji su već uočljivi, te bi mnogi stomatolozi zato odlučili da se ranije penzionišu i na taj način ograniče dostupnost stomatoloških usluga.

Džon Miln, predsedavajući Komiteta za opštu stomatološku praksu Udruženja stomatologa

VILLA SISTEMI MEDICALI
DIGITALNI RTG SISTEMI
ENDOS DC ROTOGRAPH evo 3D

COMMEX doo • Kornelija Stankovića 31 • Novi Sad
tel/fax 021/511-073 • 511-075 • mob 063/526-949
www.CommexDental.com • commex@eunet.rs

Velike Britanije, izjavio je: „Opadanje radnog elana među porodičnim stomatolozima u Engleskoj postaje pravi problem. Bojim se da bi mnogi od naših najiskusnijih zubara, na koje su se porodice oslanjale već generacijama, mogli da se oseće zarobljeni u kandžama birokratije i da jednostavno odluče da se povuku. To bi bila katastrofa.“

„Vlada preduzima korake za rešavanje problematičnog ugovora uvedenog 2006. i mi se nadamo objavi o tome kako

će se razvijati novi modaliteti. Takođe je jasno da preterana administracija postaje gorući problem i prava briga za zubare, zajedno sa obavezom registrovanja stomatoloških ordinacija kod Komisije za kontrolu kvaliteta zdravstvenih usluga. Ukoliko se novi ugovor pokaže uspešnim, Vlada se ovim pitanjem mora pažljivo pozabaviti, osloboditi zubare okova birokratije i pustiti ih da slobodno rade ono za šta su obučeni – da pružaju stomatološke usluge pacijentima“. **DT**

Priznanje profesorima Stomatološkog fakulteta u Beogradu

19. juna 2010. u Matrihtu, na 55-toj godišnjoj konferenciji Evropske sekcije Međunarodnog koledža za stomatologe ICD (*International College of Dentists*), izabrani su novi članovi, među njima dekan Stomatološkog fakulteta u Beogradu prof.dr Dragoslav Stamenković i profesori: dr Aleksandar Todorović, dr Vojkan Lazić, dr Zoran Aleksić i dr Saša Janković.

Izborom novih članova ovog elitnog profesionalnog udruženja formirana je i Podružnica za Srbiju u okviru Distrikta 14 za istočnu i centralnu Evropu. Na nezaboravnoj ceremoniji uvođenja u zvanje, prof. dr Ljubo Marion, kao Regent za Distrikt 14, biranim rečima i uz priznanje novoizabranim članovima ali i Fakultetu u Beogradu, upoznao je sve prisutne člano-

ve Evropske sekcije ICD sa stručnom biografijom naših profesora.

Međunarodni koledž za stomatologe je svetski poznata organizacija stomatologa koja u žiži svog interesovanja ima celokupnu stomatološku profesiju. Ideja o formiranju ICD koledža potekla je 1920. godine od dr Luja Otofeja i dr Curukihi Okumure iz Japana. Koledž je formiran 1928. godine sa ciljem da unapredi nauku i veštinu stomatologije, da promoviše trajne vrednosti, da omogući članovima posvećenim našoj struci i nauci transfer znanja i ohrabri napredak profesije širom sveta. Više o ICD možete naći na internet prezentaciji www.icd.org

dr Anita Brzaković



Biti priznat i predložen kao saradnik ove organizacije od ugleda za stomatološku profesiju znači da je kandidat služio na čast profesiji kroz posvećenost i visoko moralno ponašanje, a da mu je zauzvrat dodeljeno najveće priznanje u struci time što je pozvan da postane saradnik Međunarodnog koledža za stomatologe.

Misija ICD Koledža

Međunarodni koledž za stomatologe je vodeća, počasna organizacija stomatologa posvećena prepoznavanju izuzetnih stručnih i naučnih dostignuća, istrajnosti u valjanom pružanju usluga i neprekidnom napretku u stomatološkoj profesiji na sveopštu dobrobit. DT

CIP-Katalogizacija u publikaciji
Biblioteka Matice srpske, Novi Sad

616.31 (05)

Dental Tribune: the World's Dental Newspaper / glavni i odgovorni urednik Anita Brzaković. - Serbia and Montenegro edition. - Vol. 1, No. 1 (avgust 2006)- . - Novi Sad: Dental Media, 2006-. - 42cm

Četiri puta godišnje
ISSN 1452-6425

COBISS.SR-ID 215641863

dental berza

IZDAJEM NOVU, MODERNO I KOMPLETNO
OPREMLJENU STOMATOLOŠKU ORDINACIJU.

Kontakt: 063/7131267

Imprint

Izdavač: DENTAL MEDIA d.o.o.
(ekskluzivni nosilac licence za Srbiju i Crnu Goru)
Adresa: Fruškogorska 55
21000 Novi Sad
Telefon: 065-1026242
E-mail: info@dental-media.rs
Internet: www.dental-tribune.com

Glavni i odgovorni urednik: dr Anita Brzaković
Umetnički direktor: Snežana Popov
Prevodioci: Marijana Dudvarski
dr Anita Brzaković
Zoran Zrnić
Lektor: Mirjana Grubišić-Bandić
Štampa: Stojkov štamparija, Novi Sad

Distribuirana se besplatno u Srbiji i Crnoj Gori
Dental Tribune se izdaje kvartalno
Copyright 2006 by Dental Tribune International GmbH
All rights reserved

DENTAL TRIBUNE
The World's Dental Newspaper - Serbia & Montenegro Edition

Urednički materijal preveden i preštampan u ovom izdanju časopisa Dental Tribune International, iz Nemačke, zaštićen je autorskim pravom kompanije Dental Tribune International GmbH. Sva prava su zadržana. Objavljeno uz dozvolu kompanije Dental Tribune International GmbH, Holbeinstr. 29, 04229 Leipzig, Germany. Reprodukovanje na bilo koji način na bilo kom jeziku, u celini ili delimično, bez prethodne pismene dozvole kompanije Dental Tribune International GmbH i Dental Media d.o.o. strogo je zabranjeno. Dental Tribune je zaštitni znak kompanije Dental Tribune International GmbH.

International Imprint

Licensing by Dental Tribune International

Publisher Torsten Oemus

Group Editor Daniel Zimmermann
newsroom@dental-tribune.com
+49 541 48 474 107

Editors Claudia Salwiczek
Anja Worm

Editorial Assistant Yvonne Bachmann

Copy Editors Sabrina Raaff
Hans Motschmann

International Editorial Board

Dr Nasser Barghi, USA – Ceramics
Dr Karl Behr, Germany – Endodontics
Dr George Freedman, Canada – Aesthetics
Dr Howard Glazer, USA – Cariology
Prof Dr I. Krejci, Switzerland – Conservative Dentistry
Dr Edward Lynch, Ireland – Restorative
Dr Ziv Mazor, Israel – Implantology
Prof Dr Georg Meyer, Germany – Restorative
Prof Dr Rudolph Slavicek, Austria – Function
Dr Marius Steigmann, Germany – Implantology

Publisher/President/CEO Torsten Oemus

Sales & Marketing Peter Witteczek
Antje Kahnt

Director of Finance & Controlling Dan Wunderlich

Marketing & Sales Services Nadine Parczyk

License Inquiries Jörg Warschat

Accounting Manuela Hunger

Business Development Manager Bernhard Moldenhauer

Project Manager Online Alexander Witteczek

Executive Producer Gernot Meyer

© 2010, Dental Tribune International GmbH. All rights reserved.

Dental Tribune makes every effort to report clinical information and manufacturer's product news accurately, but cannot assume responsibility for the validity of product claims, or for typographical errors. The publishers also do not assume responsibility for product names or claims, or statements made by advertisers. Opinions expressed by authors are their own and may not reflect those of Dental Tribune International.

Dental Tribune International
Holbeinstr. 29, 04229 Leipzig, Germany
Tel.: +49 541 4 84 74 302 | Fax: +49 541 4 84 74 175
Internet: www.dental-tribune.com | E-mail: info@dental-tribune.com

Regional Offices

Asia Pacific
Dental Tribune Asia Pacific Limited
Room A, 20/F, Harvard Commercial Building, 111 Thompson Road,
Wanchi, Hong Kong
Tel.: +852 5115 6177 | Fax: +852 5115 6199

The Americas
Dental Tribune America
116 West 25rd Street, Ste. 500, New York, NY 10011, USA
Tel.: +1 212 244 7181 | Fax: +1 212 224 7185

DENTAL TRIBUNE
The World's Dental Newspaper - Asia Pacific Edition

Međunarodni sajam stomatologije IDS 2011: Još jedno obaranje rekorda

Autor: Danijel Cimerman (Daniel Zimmermann), Dental Tribune International



Decembar 2010. Keln, Lajpcig, Nemačka: Posetioci predstojećeg sajma, koji će sledeće godine biti održan u Nemačkoj, trebalo bi da odvoje više vremena za upoznavanje sa najnovijim dostignućima u stomatologiji. Nakon rekordnog broja izlagača 2009. godine, njihov broj se ponovo uvećao, jer sve više stranih kompanija pokazuje interes za uključivanje u na svetu najveću komercijalnu izložbu iz oblasti stomatologije, navodi predstavnik Sajma u Kelnu za internet izdanje Dental Tribune.

Organizatori sajma očekuju učešće preko 1800 kompanija iz 56 zemalja. Zbog povećanog interesa izlagača, po prvi put će izlagačima i posetiocima biti otvorena hala II sajma.

Novi zahtevi za izlagače stižu pre svega od kompanija specijalizovanih u oblasti implantata i restorativne stomatologije, odnosno digitalizacije. Na primer, broj kompanija koje izlažu CAD/CAM sisteme digitalizacije povećao se za preko 40 procenata u odnosu na 2009. godinu.

„Veliku zastupljenost izlagača iz celog sveta pripisujemo činjenici da je sajam IDS vodeća komercijalna izložba za celu međunarodnu zajednicu stomatologa“ sažeo je koncept sajma Oliver P. Kurt, izvršni podpredsednik Sajma u Kelnu. „Ni jedna druga izložba ne omogućuje predstavljanje tolikog broja inovacija i trendova u tako širokom rasponu i toliko detaljno“.

Kako dalje navodi gospodin Kurt, različiti on-line poslovni servisi omogućice posetiocima sajma IDS da stupe u kontakt sa izlagačima pre početka sajma u martu 2011. Katalog proizvoda biće redizajniran, a biće unapređena i funkcija pretraživanja. Zbog porasta popularnosti mobilnih servisa, sajam će ponuditi besplatnu IDS aplikaciju za iPhone, blekberi i druge mobilne operativne sisteme.

Dr Martin Riker, predsedavajući Udruženja nemačkih proizvođača dentalnih materijala i opreme, izjavio je da i uz nedavni porast broja sajamskih izlagača, IDS sajam ostaje manifestacija koja na jednom mestu okuplja stomatologe, zubne tehničare i druge predstavnike


profesije, čiji je prioritet održavanje i unapređenje oralnog zdravlja i kvaliteta života pacijenata u svim delovima sveta. Stomatologija prepoznaje rastući potencijal u ranoj dijagnostici oralnih i sistemskih bolesti kao što su dijabetes ili rak, pokazalo je jedno istraživanje. „Kao proizvođači, mi se osećamo pozvani da ovde prikazemo stomatolozima i tehničarima sve što je neophodno da bismo taj cilj ostvarili“ dodao je Riker.

Trideset četvrti po redu Međunarodni sajam stomatologije IDS održaće se u Kelnu u Nemačkoj od 22. do 26. marta 2011. godine. Uz sajamsku izložbu, biće održan i obiman program namenjen specijalistima, uz podršku proizvođača, Udruženja



stomatologa Nemačke i Udruženja komora zubnih tehničara Nemačke.

Ulaznice se mogu obezbediti unapred preko internet sajta sajma u Kelnu (www.koelnmesse.de) DT



Beogradski ITI obrazovni centar Belgrade ITI Sholaship Center

Na mapi prestižnih svetskih ITI Centara nedavno je upisano i ime Beograda kao osamnaestog obrazovnog centra.

U oktobru 2009. godine Stomatološki fakultet u Beogradu podneo je aplikaciju za ITI Sholarship centar. Na sastanku ITI Sholarship borda održanog 03.02.2010. godine u Bazelu ocenjeno je da Stomatološki fakultet u Beogradu ispunjava sve uslove ITI Sholarship centra i poslao prof dr Erika Hjorting-Hansena da obiđe fakultet. Nakon posete profesora Hjorting-Hansena Fakultetu od 22. do 25.03.2010. godine i njegovog pozitivnog i vrlo afirmativnog izveštaja, na sastanku ITI Sholarship borda održanog 13.04.2010. doneta je odluka da Stomatološki fakultet postane 18. ITI Sholarship centar u svetu. Sertifikat je Centru dodeljen u junu 2010, na svečanosti povodom 62. godišnjice osnivanja Fakulteta.

ITI obrazovni centar uključuje 4 klinike Stomatološkog fakulteta (Kliniku za oralnu hirurgiju, Kliniku za stomatološku protetiku, Kliniku za maksilofacijalnu hirurgiju i Kliniku za parodontologiju i oralnu medicinu). Za šefa ITI obrazovnog centra postavljen je prof dr Aleksa Marković. The international Team for Implantology (ITI) je udruženje implantologa sveta koje je formirano 1980. godine. U okviru ovog udruženja, 1998. godine organizovan je ITI sholarship programme čiji je cilj edukacija mladih doktora stomatologije iz oblasti implantologije. Do sada je edukovano 148 ITI Scholaship polaznika u 17 ITI obrazovnih centara širom sveta. Više o ITI obrazovnim centrima možete naći nasajtu: www.iti.org

prof dr D.Stamenković DT

Kompleksne rekonstrukcije menjaju život pacijenta

Autor: Jim Arnold, DDS

Nakon više godina života bez osmeha, sa bolom prilikom žvakanja i svakog obroka, Karmen je odlučila da uradi nešto značajno kako bi promenila svoj život. Moj tim i ja smo bili uzbuđeni zbog susreta s njom zbog toga što smo znali da ono što ćemo uraditi može vratiti osmeh na lice ovoj pacijentkinji, udobnost i zdravije usne duplje koje je oduvek želela.

Karmen je na sajtu ordinacije videla naše kliničke slučajeve, i imala je poverenja da je dolaskom kod nas došla na pravo mesto gde joj se na odgovarajući način može pomoći.

Bez obzira na njeno poverenje u nas, ipak je bila nesigurna zbog obima predstojećih stomatoloških intervencija.

Mi smo učinili sve što smo mogli da je uverimo da nema razloga za zabrinutost i da čitavu proceduru učinimo što je moguće prijatnijom za pacijentkinju.

Podaci o pacijentkinji

Nekoliko zuba je bilo slomljivo kao posledica fizičkog zlostavljanja od strane bivšeg partnera, a ona je trpela izrazite bolove zbog ove povrede i malokluzije koja je prilikom povređivanja nastala. Kao tinejdžerka, Karmen se bavila manekenstvom, ali se u poslednje vreme zbog slomljenih zuba veoma retko smejala (Slika 1a).

Zapravo, ona je sve vreme bila svesna svojih zuba tako da je retko otvarala usta na javnom mestu, a njene zube nije bilo moguće videti ni na jednoj njevoj fotografiji.

Nakon 8 godina života sa veoma malo nade, počela je da veruje da će joj se vratiti osmeh, samopouzdanje i vera u ljude, a sve zbog iskustva koje je imala sa nama.

Pacijentkinja je plakala od sreće i zahvalnosti kada sam joj rekao da joj mi možemo pomoći da joj se vrati osmeh, funkcija žvakanja, i udobnost koju je izgubila pre mnogo godina.

Podaci dobijeni kliničkim ispitivanjem

Naše detaljno kliničko ispitivanje uključilo je izradu serije



Slika 1a. Karmen pokušava da se nasmeje pred fotoaparatom

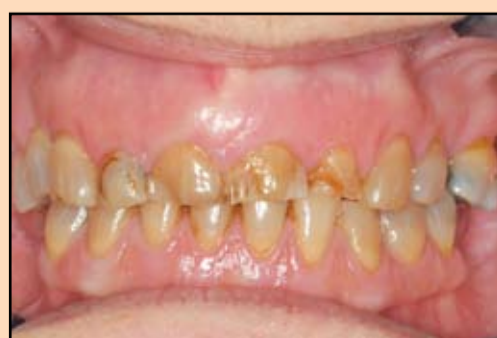Slika 1b. Karmen pokušava da se nasmeje pred fotoaparatom

radiograma, digitalnih fotografija, procenu stanja zuba i parodonticijuma, izradu studijskih modela i uzimanje detaljne anamneze. Zubi pacijentkinje su takođe bili u značajnoj meri zahvaćeni tetraciklinskom prebojenošću.

Izražena atricija, neadekvatne restauracije i ekstenzivni karijes dodatno su otežavale njenu kliničku situaciju.

Nedostatak redovne stomatološke nege i višegodišnji pušački staž rezultirali su razvojem umerene forme parodontopatije i gubitkom nekoliko zuba bočne regije. Rastojanje od gledno-cementne granice maksilarnih centralnih sekutića do gledno-cementne granice centralnih mandibularnih sekutića (merenje po Shimbashi-ju) iznosilo je samo 11mm.

Ovo je nastalo kao posledica izražene abrazije preostalih zuba (slika 2, 3 i 4). Vrednosti merenja po Shimbashi-ju normalno se kreću u opsegu 16-18mm kod osoba sa okluzijom I klase po Angle-u.

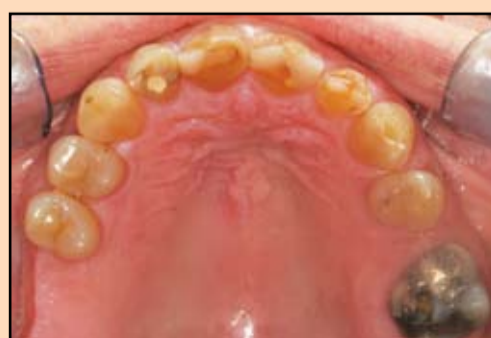

Slika 2. Frakturirani zubi i izražena abrazija otežavaju ishranu i sprečavaju je da se smeje

Inicijalni parodontološki tretman.

Tretman pacijentkinje smo započeli rešavanjem parodontoloških problema. Data su joj precizna uputstva o održavanju oralne higijene, izvršeno je uklanjanje supragingivalnih konkremenata, planirana je obrada parodontalnih džepova, a pacijentkinja je počela da koristi rastvor za ispiranje usta na bazi hlor-heksidina 2 puta dnevno. Moj higijeničar je pažljivo izvršio uklanjanje mekih naslaga uz davanje lokalne infiltracione anestezije u 2 posete. Zatim smo ponovo izvršili evaluaciju stanja parodonticijuma nakon 4 nedelje prilikom posete tokom koje smo ponovo izvršili uklanjanje mekih naslaga.

Napredak kod pacijentkinje je već u ovoj fazi bio dramatičan. Dubina parodontalnih džepova je značajno smanjena (sa vrednosti koje su iznosile od 4 do 5mm na dubinu džepova od 2 do 4mm), krvarenje desni na sondiranje nije bilo prisutno, a vrednosti plak-indeksa su se značajno popravile. Po prvi put za mnogo godina, gingiva



Slika 3. Zubi gornje vilice, sa izraženom abrazijom, velikim ispunima i sekundarnim karijesom

je bila ružičasta i izgledala je zdravo. Sada kada smo bili ubeđeni u njenu posvećenost održavanju oralnog zdravlja, pristupili smo daljim analizama kako bismo izvršili naš restaurativni terapijski protokol.

Dijagnostičke procedure i restaurativni plan

Potrebe za tretmanom pacijentkinje su zaista bile ekstenzivne, tako da smo se mi odlučili za potpunu rehabilitaciju gornje i donje vilice kako bismo ponovo uspostavili prirodan izgled, funkciju i estetiku njenog orofacijalnog sistema.

Prvo smo izradili NTI aparat koji je pacijentkinja nosila nekoliko noći sa ciljem da se prekine postojeći refleksni luk, odnosno relaksira njena mastikatorna muskulatura koja je trpela izrazito opterećenje. Ovo nam je omogućilo što tačnije određivanje položaja centralne relacije. Korišćen je obrazni luk, registratori zagrižaja i fotografije, i svi ovi podaci su prosleđeni našem tehničaru (Marv Staggs, Precision Dental Restorations [PDR]; Salem, Ore.). Ove informacije su mu omogućile da izradi precizne radne modele i potpuno podizanje zagrižaja na modelu, te izradu privremenih krunica (wax-up).

U dogovoru sa Karmen pregledali smo nekoliko fotografija na kojima se ona osmehivala i zajedno doneli odluku o tome kako bi njen osmeh trebalo da izgleda. Shvatili smo šta ona očekuje od svojih novih zuba, odabrali njihov oblik, odredili razmak, uglove i teksturu zuba. Takođe, dogovorili smo se oko željene boje zuba i njihove incizalne translucencije.

Prilikom ispitivanja nivoa preostale zdrave kosti koristili smo lokalnu anesteziju kako

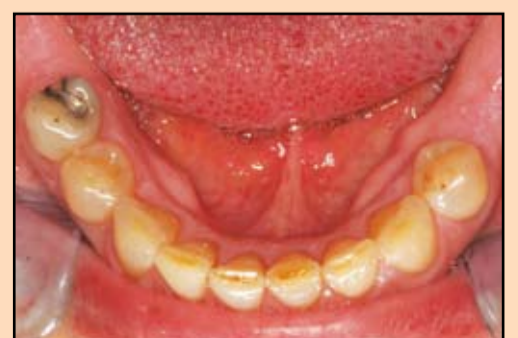bismo odredili koliko možemo remodelovati gingivu. Postojanje gingivalne asimetrije korigovano je korišćenjem lasera, a zatim su uzeti otisci otisnom masom na bazi polivinil-siloksana (PVS).

Nakon konsultacija sa našim tehničarem, odlučili smo da kod Karmen koristimo krunice i mostove i u gornjoj i u donjoj vilici. Kako su i čvrstoća i estetika bili od podjednako značaja odlučili smo da koristimo Empress (Ivoclar Vivadent; Amherst, N.Y.) keramiku za krunice zuba od drugog gornjeg desnog premolara do gornjeg levog očnjaka, kao i za krunice zuba od prvog levog donjeg premolara do drugog desnog donjeg premolara, dok smo se za most koji se pružao od prvog levog gornjeg premolara do prvog levog gornjeg molara odlučili da koristimo Lava keramiku (3M, ESPE). Nadoknada nedostajućih bočnih zuba biće naknadno izvršena ili izradom implantata ili parcijalnih proteza.

Prvi restaurativni tretman

Na prvom pripremnom terminu, zajedno sa Karmen smo ocenjivali izgled krunica dobijenih wax-up tehnikom, i svi smo bili veoma zadovoljni. Nakon toga smo pristupili restaurativnom tretmanu.

Pripremili smo nekoliko zuba pomoću redukcionih modela koji nam je obezbedila naša laboratorija (PDR), tako da smo preoperativno mogli privremene krunice prebaciti u usta pacijentkinje, a za njihovu izradu koristili smo Luxatemp (Zenith/DMG; Englewood, N.J.). Ovo nam je omogućilo verifikaciju naših ekstraoralnih registara, potvrdu odgovarajuće dužine krunica zuba, merenje rastojanja gledno-cementnih granica gornjih i donjih zuba, odgo-



Slika 4. Zubi donje vilice su izgubili vertikalnu dimenziju kao posledica abrazije

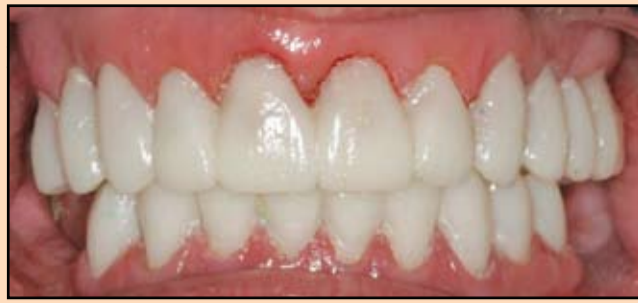varajućeg vođenja očnjakom i prednjim zubima, kao i proveru okluzije.

Privremene krunice izrađene od Luxatemp-a su takođe poslužile kao idealan vodič za preparaciju zuba, jer se preparacija mogla započeti istovremenim brušenjem Luxatempa-a i zubnih struktura. Ovo nam je omogućilo da svuda postignemo uravnoteženu okluzalnu redukciju brušenjem i idealnu orijentaciju tokom brušenja zubnih lukova i u gornjoj i u donjoj vilici. Brušenje smo prvo sprovedli po segmentima u gornjoj vilici, registrujući zagrižaj (LuxasBite, Zenith/DMG) za prednje zube, levu i desnu stranu, što nam je omogućilo očuvanje novouspostavljene vertikalne dimenzije okluzije koja je postignuta privremenim krunicama izrađenih wax up tehnikom.

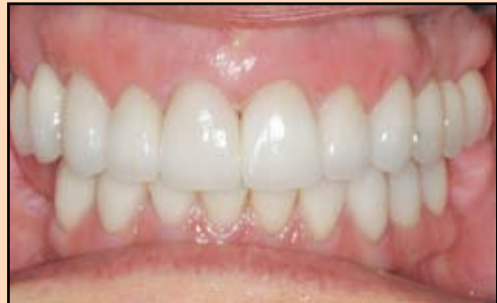Nakon završetka brušenja u gornjoj vilici, pažljivo smo analizirali preparacije, načinili fotografije i uzeli definitivni otisak gornje vilice.

Koristili smo Sil-Tech materijal kako bismo izradili idealne privremene krunice za zube gornje vilice, a izvršeno je i merenje rastojanja gledno-cementnih granica gornjih i donjih zuba, kao i merenje dužine krunica zuba.

Registratori zagrižaja su više puta uzimani tokom prepara-



Slika 6. Gotove keramičke krunice na artikulatu, gde se proverava njihovo naleganje, dužina, estetika i okluzija



Slika 7. Predivne nove nadoknade vraćaju pacijentkinji osmeh na lice i omogućavaju joj da komforno žvaće po prvi put nakon dugo vremena


nje i donje vilice, kao i odnos preparisanih zuba donje vilice i privremenih krunica u gornjoj vilici. Ovo je u znatnoj meri omogućilo bezbedan prenos modela i postupke u laboratoriji i osiguralo očuvanje novouspostavljene vertikalne dimenzije.

Uzeli smo definitivni otisak donjih zuba i izradili privremene krunice za sve zube od prvog donjeg levog premolara do drugog donjeg desnog premolara koristeći Luxatemp. Zatim smo odredili odnos između preparisanih zuba u gornjoj vilici i privremenih krunica u donjoj vilici. Nakon cementiranja

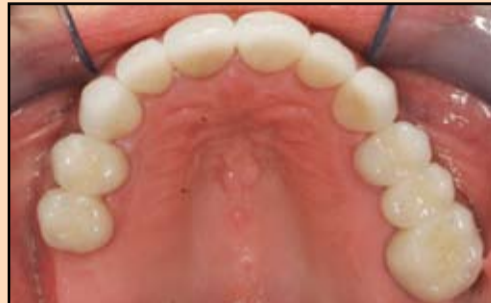privremenih krunica u gornjoj vilici, odredili smo odnos između privremenih krunica u obema vilicama.

Registat obraznim lukom i registat zagrižaja su ponovo uzeti i načinjene su njihove fotografije. Na kraju ove seanse izrađene su fotografije i uzeti PVS otisci privremenih krunica (slika 5).

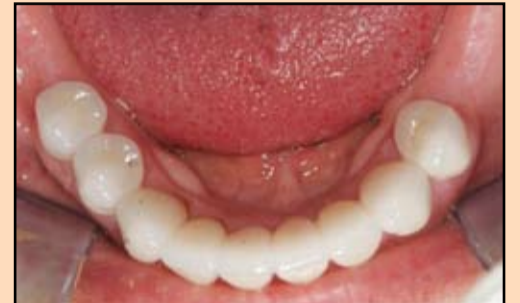Sve relevantne fotografije su poslate našoj tehničkoj laboratoriji, PDR, na disku, zajedno sa uputstvima tehničaru, otiscima, registatima zagrižaja i modelima. Poslali smo sve potrebne instrukcije kako bismo mogli



Slika 5. Karmen se bolje oseća već sa svojim privremenim krunicama



Slika 8. Maksimalne keramičke krunice nadoknađuju frakturirane, karijesne i abradirane zube



Slika 9. Mandibularne krunice doprinose uspostavljanju vertikalne dimenzije okluzije i celokupnoj estetici i funkciji

definitivno da okončamo restaurativni tretman.

Period probnog vremena sa privremenim krunicama

Naš cilj je bio da vrednost merenja po Shimbashi-ju kod Karmen iznosi 17mm, što bi omogućilo idealnu funkciju, udobnost i estetiku. Njena okluzija je postavljena u položaj centralne relacije u fazi privremenih krunica, i ona sa na njih veoma brzo navikla.

Da je Karmen imala bilo kakvih problema sa povećanom vertikalnom dimenzijom, mogli bismo prilagoditi privremene krunice u komforniji položaj,

istovremeno čuvajući adekvatnu funkciju restauracije.

Njeno samopouzdanje je uzezetno poraslo već u periodu privremenih krunica, i ona je sama izjavila da se smeje više nego ikad u životu. Karmen je sa nestrpljenjem očekivala vreme koje dolazi sa osećanjem nade i sreće, a ova unutrašnja

osećanja su se odražavala na njenom licu.

Završetak slučaja

Analiza gotovih nadoknada na artikulatu je potvrdila njihovo savršeno naleganje, dužinu, estetiku i okluziju; sve se u potpunosti slagalo sa onim što je bilo planirano (slika 6).

Kada je pacijentkinja stigla na završni termin, još uvek se osećala veoma komforna. Nešto više od tri meseca od njene prve posete bili smo spremni da joj predamo predivne keramičke nadoknade (slika 7, 8, 9).

→ DT strana 23

APRIL 14-16, 2011
SZEDED, HUNGARY
UNIVERSITY OF SZEDED
FACULTY OF DENTISTRY

haed
Hungarian Academy of Esthetic Dentistry

PROF. NITZAN BICHACHO
PROF. FRANCESCO MANGANI
PROF. ANGELO PUTIGNANO
PROF. JEAN FRANCOIS ROULET
DR. GARY UNTERBRINK
PROF. CAMILLO D'ARCANGELO
PROF. CAREL DAVIDSON
DR. GIANFRANCO POLITANO

PERSPECTIVES IN ESTHETIC ADHESIVE DENTISTRY
WWW.CONGRESSTRAVEL.HU

Lečenje preosetljivih zuba

Autor: Džuli Kejgan (Juli Kagan), SAD

Preosetljivost zuba je bolno stanje koje često ostaje nelečeno. Učestalost pojave bolne preosetljivosti zuba kod odraslih može se kretati u rasponu od 8 do 30 procenata, pri čemu većina ljudi pogođenih ovim stanjem spada u starosnu grupu od 25 do 45 godina.

Svakog dana, stomatolog će pregledati u proseku od tri do pet pacijenata koji pate od različitog stepena preosetljivosti. Ovo stanje se u manjoj meri češće javlja kod žena i pacijenata kod kojih je došlo do pojave parodontopatije.

Produženje životnog veka i održavanje zuba u dužem periodu utiče na pojavu povećanja broja slučajeva preosetljivosti zuba, povlačenja desni i parodontopatije.

Pored toga, veći deo starijih osoba koristi medikamente koji uzrokuju kserostomiju. Promene u lučenju pljuvačke ili promena njenog saržaja mogu doprineti razvoju preosetljivosti zuba jer negativno utiču na formiranje razmaznog sloja.

Bol kod preosetljivih zuba može nastati pranjem zuba, korišćenjem zubnog konca, uzimanjem hladne (ili previše tople) hrane, konzumiranjem ledeno-hladnih napitaka,

udisanjem hladnog vazduha, kao i prilikom konzumiranja kisele i slatke hrane.

Mehanizam nastanka preosetljivosti zuba

Tačan način prenosa bolnog nadražaja od površine zuba do pulpe nije u potpunosti dokazan, ali najšire je prihvaćena hidrodinamička teorija koju je izneo Martin Branstrom 1963. godine. Prema toj teoriji, tečnost se unutar dentinskih tubula kreće kao odgovor na spoljni stimulans. Kretanje tečnosti prenosi površinski fizički stimulans do mehaničkih receptora za koje se pretpostavlja da su A-delta vlakna koja se nalaze oko odontoblastnih nastavaka blizu pulparnog završetka tubule.

Tečnost se u tubuli širi u dodiru sa toplim i skuplja u dodiru sa hladnim. Ove male promene u protoku stimulišu nervne završetke na unutrašnjim završecima tubule ili na spoljnom omotaču pulpe. Ovaj nadražaj intradentalnih nerava utiče na centralni nervi sistem i uzrokuje osećaj bola.

Postoji pet različitih tipova nadražaja koji deluju kao okidači za osećaj bola kada je dentin izložen njihovom uticaju: taktilni (mehanički), hemijski, termički, osmotski i bakterijski.

Taktilni nadražaj može se pripisati vlaknima četkice za zube, trenju nastalom usled nošenja protetskih fragmenata ili prilikom upotrebe metalnih predmeta kao što je pribor za jelo ili stomatološki instrumenti.

Hemijski nadražaji kao uzročnici preosetljivosti zuba verovatno se najčešće previde. Za nastanak bola najčešće su krive kiseline zastupljene u velikom broju prehrambenih proizvoda i napitaka, kao na primer u citrusnom voću, vitaminskim preparatima, konditorskim proizvodima, začinskim smešama, vinima, sosovima i gaziranim napicima.

Kisela hrana i pića dokazano izazivaju omekšavanje dentina i mogu uticati na eroziju zubne gleđi. Čak i askorbinska kiselina u tabletama vitamina C za žvakanje može biti uzročnik.

Čak 90% osoba koje pate od bolne preosetljivosti zuba tvrdi da uticaj termičkih nadražaja, posebno hladnog nadražaja koji se javlja prilikom udisanja hladnog vazduha na usta ili prilikom uzimanja hladnog napitka, izaziva osećaj bola u vezi sa preosetljivošću zuba.

Osmotske promene unutar dentinskih tubula su važan pokazatelj; postoje razlike u načinu na koji različiti nadražaji utiču na protok tečnosti unutar kanalića.

Bakterije utiču na stvaranje kiseline u prisustvu ugljenih hidrata u procesu fermentacije. Kiselina kao nusprodukt fermentacije, a koja utiče na proces demineralizacije gleđi i nastanak progresivnog karijesa, takođe može uzrokovati preosetljivost zuba.

Povećanje ili smanjenje intenziteta bolne preosetljivosti može se pripisati mehanizmima metaboličkih procesa pri razlaganju složenih ugljenih hidrata, i nivou prisustva kiselih nusprodukata koji nastaju delovanjem bakterija.

Poznato je da sa razvojem parodontopatije, patogeni organizmi prodiru duboko unutar dentinskih tubula. Kada se nađe unutar kanalića, bakterija može da predstavlja sta-

lan uzrok bolne preosetljivosti zuba. Pacijenti sa preosetljivim zubima često imaju veće i brojnije dentinske tubule.

Kako zadržati preosetljivost zuba pod kontrolom?

Važno je imati u vidu da je bolna preosetljivost zuba stanje koje se može držati pod kontrolom. To podrazumeva:

1. Različite dijagnostičke postupke kojima se utvrđuje da li je bol zaista uzrokovan preosetljivošću zuba

2. Preventivne i edukativne postupke kojima se menjaju, kontrolišu ili odbacuju loše navike i etiološki faktori kao što su zubni plak, nepravilno pranje zuba, režim ishrane kojim dominiraju



DENTALNI IMPLANTI SA DODACIMA



DURAVIT 3P IMPLANT

L 8 - 14 mm
Ø 3,5 - 5 mm

BONE LEVEL SYSTEM

1. Oblik implanta imitira koren zuba
2. Dvostruka unutrašnja veza (heksagon i konus)
3. Switch platform
4. Trostruki navoj - 3 puta brža implantacija



MINI DURAVIT IMPLANT

L 10 - 15 mm
Ø 2,0 - 2,5 mm



Veštačka kost

4 Kapsule po 500mg



KOLAGEN



TITANIUM



PTFE

* Svi proizvodi "B&B dental"-a su registrovani kod Agencije za lekove i medicinska sredstva



Kornelija Stankovića 31, 21000 Novi Sad
021/511-073, 021/511-075, 063/526-949
commex@eunet.rs, commex.bg@gmail.com
www.commexdental.com

Steril Media

INDIKATORI STERILIZACIJE

STERIL MEDIA D.O.O.

+381 (0)21 571 499

+381 (0)69 706 957

www.sterilmedia.rs • info@sterilmedia.rs

ugljeni hidrati koji brzo fermentiraju, odnosno, kisele namirnice i napici

3. Promene u postupcima lične higijene zuba i izbor proizvoda za higijenu zuba

4. Profesionalne tretmane i primenu sredstava za desenzibilizaciju zuba.

Dijagnoza preosetljivosti korena zuba zahteva detaljnu anamnezu, metodološki pregled i radiografiju.

Kao moguće uzroke preosetljivosti stomatolog mora prvo da odbaci pojave kao što su zubni karijes, patološke promene pulpe, vertikalna naprsnuća, pukotine na vrhu zuba, abrakcije, protetske nadoknade koje nisu idealno postavljene ili zub u hiperfunkciji.

Često je dentalni higijeničar prvi koji kod pacijenta prepoznaje stanje bolne preosetljivosti zuba. Veoma je važno da se ovo stanje dokumentuje u zdravstveni karton pacijenta.

Ispitivanje preosetljivosti trebalo bi da bude deo prvog pregleda pacijenta i u vidu jednostavnog testa hladnim mlazom vazduha.

Pacijenti koji pate od preosetljivosti zuba biće zahvalni što je zub pažljivo osušen gazom ili tamponom pre upotrebe pusterica za vazduh. Takođe, bilo bi važno saznati iz kartona pacijenta da li je kod njega ranije ustanovljena bolna preosetljivost zuba prilikom otpočinjanja lečenja paradontopatije.

Terapijska sredstva i materijali:

Za lečenje preosetljivosti zuba mogu se koristiti dve grupe materijala - hemijski ili fizički agensi:

Hemijski agensi: soli kalijuma (najčešće kalijum-nitrat), pomoćna sredstva sa fluorom u koncentracijama većim od one u pasti za zube (primenjeni sa ili bez jontoforeze), natrijum-citrat, kortikosteroidi, srebrni nitrat, stroncijum-hlorid, formaldehid i kalcijum-hidroksid.

Fizički agensi: kompoziti sa mikropunioem i nepunjeni kompoziti, materijali za rubno zaptivanje, dentalni adhezivi, glas jonomer cementi, glazure i zubni umeci.

Sredstva za desenzibilizaciju zuba mogu biti klasifikovani prema načinu delovanja. Deluju ili umrtvljavanjem nerva ili zatvaranjem kanalića. Na primer, kalijum-nitrat je agens kojim se umrtvljuje živac.

Kalijum-nitrat je najčešće zastupljeno sredstvo za desenzibilizaciju zuba koje se nalazi u zubnim pastama. Sa 5% sadržaja kalijum-nitrata, zubna pasta Sensodyne proizvođača GlaxoSmithKline, pokazala je u kliničkim ispitivanjima da značajno smanjuje simptome tokom dve nedelje primene ako se zubi peru dva puta dnevno.

Dejstvo ove zubne paste zasniva se na slobodnom prodi-

ranju jona kalijuma duboko u dentinske tubule gde oni blokiraju repolarizaciju nervnih završetaka, što utiče na smanjenje bolnog nadražaja. Redovna upotreba je neophodna kako bi se izbegli recidivi. Zato je ova pasta idealna za upotrebu.

Paste za zube koje sadrže kalijum-nitrat su Aqua-fresh Sensitive, Colgate Sensitive, Crest Sensitivity Protection, Dental Care Sensitive Formula, Pro-

tect Sensitive Tooth Gel Toothpaste, Rembrandt Whitening Toothpaste for Sensitive Teeth i Orajel Sensitive Pain Relieving Toothpaste za odrasle. Sadrže i fluor koji pomaže jačanje zubne gleđi i pruža zaštitu od nastanka zubnih kaviteta.

Pacijenti bi trebalo da izaberu pastu za desenzibilizaciju zuba koja je slična pasti koju su navikli da koriste – bilo da je to pasta za izbeljivanje zuba,

pasta sa sodom bikarbonom, gel za negu zuba, pasta za sprečavanje nastanka zubnog kamenca, bilo da je pasta sa posebnim ukusom mentola.

Preporuka za pacijente je da pročitaju i da se pridržavaju uputstva za upotrebu sa deklaracije proizvoda. **DT**



Postanite naš Facebook prijatelj
Dental Tribune Srbija



EMS-SWISSQUALITY.COM

AIR-FLOW KILLS BIOFILM

THE NEW AIR-FLOW HANDY PERIO GETS RID OF THE ENEMY – WITH GENTLE ACTION AND UTMOST PRECISION



DEEP DOWN, between tooth and gingiva, billions of bacteria managed to proliferate under the cover of malicious biofilm – until now.



Grain size ~ 25 µm



Together with the Original Air-Flow Powder Perio, the new Air-Flow handy Perio with its unique Perio-Flow nozzle tracks down biofilm, even in the deepest periodontal pockets.

Three horizontal nozzle apertures for the air-powder mixture, a separate vertical water nozzle aperture for rinsing: what used to be off limits is now easily reachable, through gentle action and without any risk of emphysema. And since the Air-Flow Powder Perio is particularly fine, the tooth surface is not damaged.

With its new Air-Flow handy Perio, Air-Flow has assigned its latest family member to combat – right on target for subgingival prophylaxis in your practice.

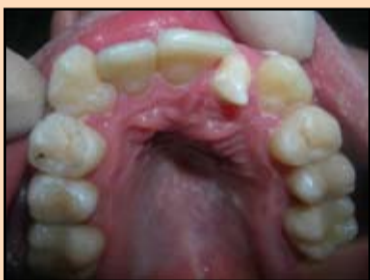

For more information > welcome@ems-ch.com

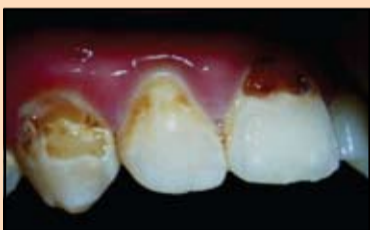Korišćenje GRADIA DIRECT pri lečenju nedostataka u razvoju tvrdih tkiva zuba kod dece

Autori: Kiseljnjikova L.P., Skatova J.A., Zujeva T.J., Nazarova J.N.
Katedra za dečju terapeutiku stomatologiju MGMSU

U svom svakodnevnom radu praktičari lekari-stomatolozi često se susreću sa bolestima tvrdih tkiva zuba nekarioznog porekla. Različiti poremećaji u periodu folikularnog razvoja zuba dovode do formiranja nedostataka tvrdih tkiva koje prvo otkriva dečji stomatolog pošto se klinički ispoljavaju odmah posle izbijanja zuba. Datu grupu bolesti, kao pravilo, prati poremećaj estetskih i funkcionalnih pokazatelja i koji zahtevaju sprovođenje stomatološke intervencije još u vreme formiranja tkiva zuba (Slika 1-4). Najsvrsishodnija taktika lečenja takve patologije danas jeste korišćenje metode odloženog plomiranja – popravljavanje kvara tvrdih tkiva zuba pomoću glas-jonomer cementa do završetka formiranja korena zuba i konfiguracije zubnog luka.

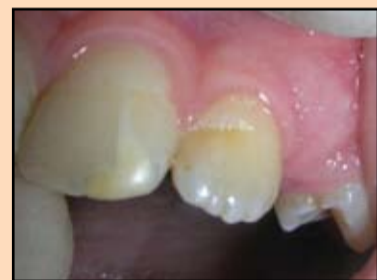

Slika 1. Lokalna hipoplazija gleđi 2.2, kljunast oblik zuba

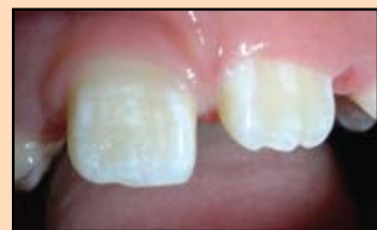

Slika 3. Fluoroza, erozivan oblik, iskomplikovan karijesom

malog značaja ni to što dati kompozitni materijal ima polimerizaciono skupljanje samo 1,7%, dok je skupljanje materijala prethodnih generacija iznosilo 3,5-4% (Mitra SB, et al., 2005). Osim toga, specijalna mrežasta struktura unutar matrice povećava elastičnost, dodaje čvrstoću i postojanost koja štiti od oštećenju. Još jedan važan kvalitet je velika identičnost koeficijenta prelamanja svetlosti sa tkivom zuba. Pošto su čestice manje od dužine talasa vidljive svetlosti ne dolazi do apsorpcije i svetlost prolazi kroz njih kao kroz staklo, što omogućava da se izbegne efekat „vode u čaši“ u toku izvođenja rekonstrukcije (Bašeren M., 2004). Imajući u vidu gore izloženo, klinički aspekti primene datog materijala su ve-



Slika 2. Lokalna hipoplazija gleđi 2.1, 2.2



Slika 4. Fluoroza, prošarana forma

Osnovni zadatak te metode je obnavljanje funkcionalne celovitosti zuba, pošto osobine glas-jonomer cementa ne omogućavaju da se izvrši potpuna estetska rekonstrukcija. Po okončanju perioda dinamičkog praćenja vrši se konačna restauracija uz primenu savremenih kompozitnih materijala (Frankenberger R., 2007). U ovom radu koristili smo materijale firme GC Gradia Direct koji spadaju u poslednju generaciju mikrohibrida. Sadržaj punioca je do 87%, isto kao i kod kompozitnih materijala za pakovanje, što obezbeđuje veliku čvrstoću materijala. Nije od-

oma značajni (Terry DA., 2004) (Efes BG, et al., 2006; Ward DH., 2005). (Jung M. Et al., 2007).

Klinički slučaj br. 1

Pacijent A., devojčica stara 11 godina. U uzrastu od 4 godine bila je primećena poluinpakcija zuba 5.2 (po rečima majke), kvar gleđi na zubu 1.2 bio je ispoljen od momenta nicanja zuba, ranije nije lečeno. Dve godine pre obraćanja postavljena je dijagnoza lokalna hipoplazija 12 (po MKBS-10 K0040). Preporučeno je ortodontsko lečenje. U procesu nošenja fiksne proteze izvršeno je lečenje zuba 1.1 i 1.2 zbog karijesa gleđi pomoću metode odloženog plomiranja

nja uz korišćenje glas-jonomer cementa. Pacijentkinja se obratila zbog restauracije posle završenog ortodontskog lečenja.

St. Localis: 1.2 – na vestibularnoj površini bliže sečivnoj ivici postoji pigmentirana fleka i kvar gleđi, na medijalnim kontaktnim površinama 1.1 i 1.2 postoje plombe od glas-jonomer cementa (Slika 5.6).

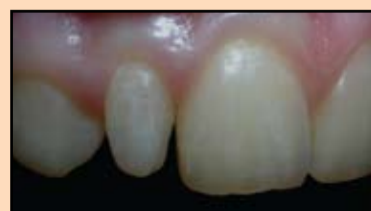Posle skidanja proteze gled zuba ima neravnine koje su zahtevale preliminarno poliranje zuba radi kvalitetnijeg izbora boje.

Posle infiltracione anestezije izvršeno je prepariranje tvrdih tkiva (Slika 7-8). Plombe od glas-jonomer cementa nisu bile udaljene u potpunosti – samo njihov gornji sloj, radi vršenja restauracije sendvič tehnikom.

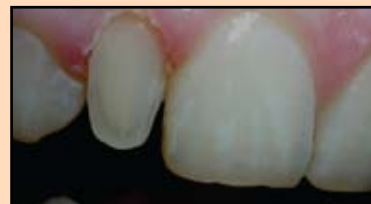Deo sa kvarom je ispunjen slojem od bele gline OA2 (korišćen je jednoetapni adhezivni sistem G-Bond od GC), a sečivna ivica – delimično NT. Za obnavljanje tela zuba korišćena je boja A1, a za obnavljanje incizalne ivice boja NT (slika 9-10). Završna restauracija posle poliranja (slika 11). Pacijentkinja je bila na kontroli posle četiri meseca a ispun je bio bez vidljivih promena (slika 12.) Na kraju smo ispun zaštitili sa G-Coat PLUS – koji je samonagrizavajući, svetlosnopolimerizujući, nanolak (slika 13.)

Klinički slučaj br. 2

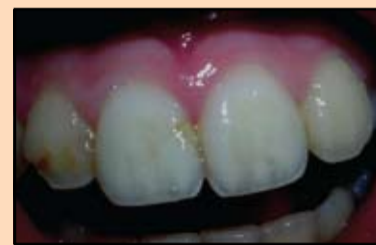Pacijent N. Devojčica od 14 godina obratila se sa žalbom da je promenjen spoljni izgled zuba. Kvar je otkriven odmah



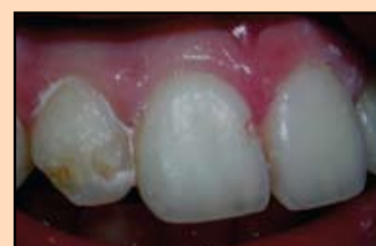Slika 14. Početna situacija



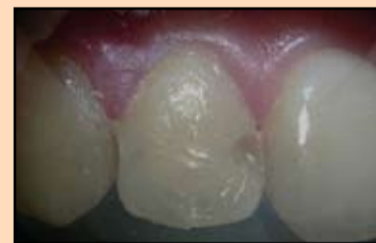Slika 15. Prepariranje



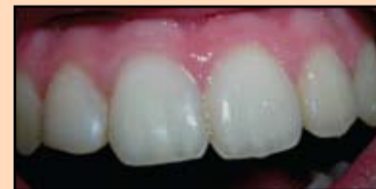Slika 5. Početna situacija



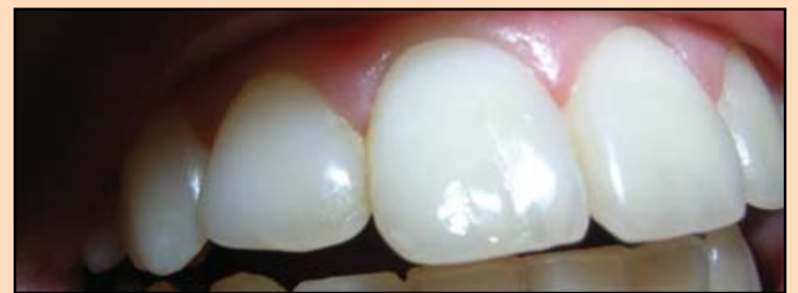Slika 7. Prepariranje 1. etapa



Slika 9. Sloj bele gline OA2, sečivna ivica NT



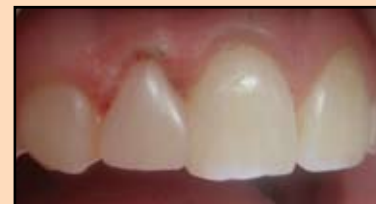Slika 11. Konačni izgled restauracije posle poliranja



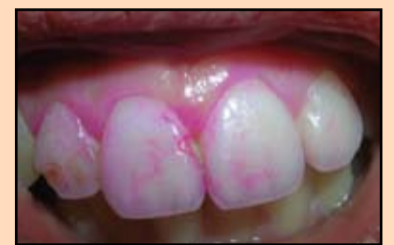Slika 13. Oštećena gleđ je pokrivena G-Coat Plus

posle nicanja zuba. Ranije se zbog date anomalije kvar nije lečio. Posle pregleda i ispitivanja postavljena je dijagnoza KOO 29 atipična forma zuba 1.2 (po MKBS-10 KOO 29).

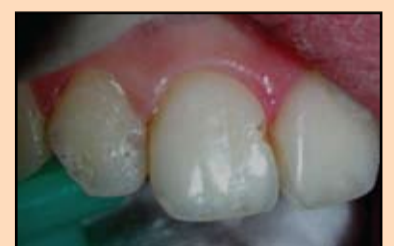St. Localis: oblik zuba 1.2 je izmenjen. Promena boje nije ispoljena. U zubnom luku nalazi se mala tortoanomalija (Slika 14).



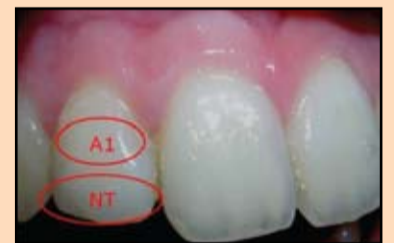Slika 16. Konačni izgled restauracije



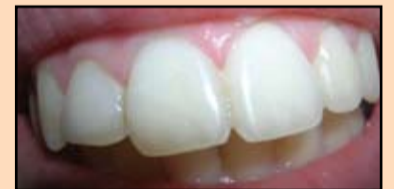Slika 6. Stanje gleđi posle uklanjanja fiksne proteze



Slika 8. Prepariranje 2. etapa



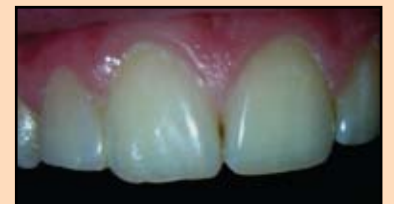Slika 10. Spoljašnji izgled restauracije



Slika 12. Izgled restauracije posle pretrpljene traume

Posle infiltracione anestezije izvršeno je prepariranje tvrdih tkiva (Slika 15).

Nanet je sloj od bele gline OA2 (korišćen je jednoetapni adhezivni sistem G-Bond od GC), vratna oblast je modelirana sa A2, a za telo i sečivnu ivicu korišćen je A1 (Slika 16). Izgled restauracije posle 3 meseca je prikazan na slici 17.

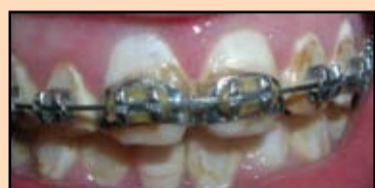

Slika 17. Izgled restauracije posle 3 meseca

Klinički slučaj br. 3

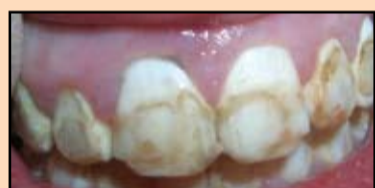Pacijent M., devojčica od 15 godina žalila se na postojanje estetskih nedostataka i nepravilno nicanje zuba. Za pomoć se obraćala lokalnoj poliklinici gde nije obavljeno lečenje. 6 godina pre obraćanja postavljena je sledeća dijagnoza: fluorozna zuba (erozivni oblik) (po MKBS-10 K0030). Preporučeno je ortodontsko lečenje. Pre postavljanja fiksne proteze kvarovi na gleđi su popravljani glas-jonomer cementom. Pacijentkinja se obratila radi restauracije posle okončanja ortodontskog lečenja.

St. localis: na zube je postavljena fiksna proteza. Otkriven je hronični kataralni gingivitis (Slika 18).



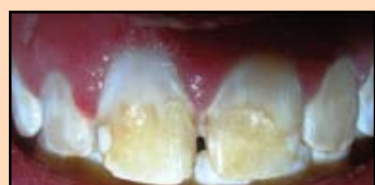Slika 18. Početna situacija

Spoljašnji izgled posle skidanja fiksne proteze prikazan je na slici 19. Treba istaći postojanje viška materijala za plombranje na kontaktnim površinama prednje grupe zuba.

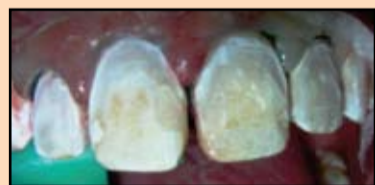

Slika 19. Stanje posle skidanja fiksne proteze

Posle infiltracione anestezije izvršeno je uklanjanje viška materijala (slika 20), zatim prepariranje tvrdih tkiva (slika 21).

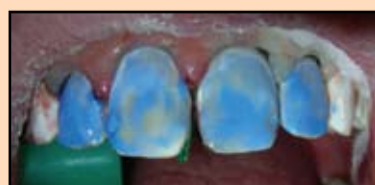

Slika 20. Uklanjanje viška fiksirajućeg materijala

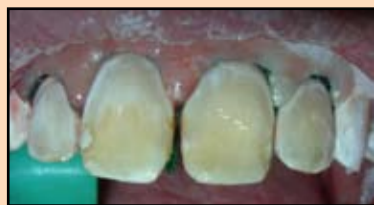

Slika 21. Prepariranje

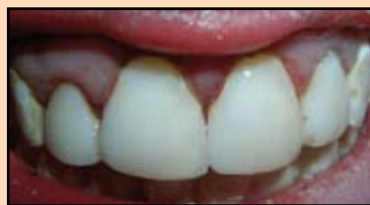Postojanje upalnog procesa i krvarenja desni u oblasti prednje grupe zuba zahtevalo je obavljanje retrakcije desni uz pomoć retrakcionog konca, zatim je izvršeno jetkanje gleđi preparatom Ultra-Etch (Slika 22).



Slika 22. Jetkanje gleđi



Slika 23. Nanošenje adheziva Single Bond



Slika 24. Konačni izgled restauracije

Posle jetkanja nanet je adheziv Single Bond (slika 23) i kru- nični deo zuba je obnovljen ma-

terijalom GC GRADIA DIRECT boja BW (slika 24). **DT**



Postanite naš Facebook prijatelj
Dental Tribune Srbija

Ukoliko želite DT informacije mejlom,
pošaljite nam Vašu e-mail adresu na:
info@dental-media.rs

POSEBNA PONUDA

Akcija traje do isteka zaliha

Kupite 5 tuba po izboru
GC Gradia Direct
dobijete 1 tubu
GRATIS

175€

Kupite
GC Gradia Direct
Intro kit, 7 tuba +
2 tube po izboru
dobijete G-Bond 5 ml
GRATIS

265€

GRATIS

GC G-Bond
Samonagrizajući, svetlosnopolimerizujući,
adheziv sedme generacije
Jednostavan za upotrebu - sve u jednoj bocici
Najbrži na tržištu - ceo postupak za 30 sekundi
Nema postoperativne osetljivosti

76€

Promo cena!

65€

306€

Kupite 9 tuba po izboru
GC Gradia Direct
dobijete G-Bond 5 ml
GRATIS

UVOZNIK I DISTRIBUTER
Vetmetal d.o.o. | Savska 33/II, Beograd | Tel.: 011 3613 799 | Fax: 011 3067 426
www.vetmetal.com