

# DENTAL TRIBUNE

— The World's Dental Newspaper · Hispanic and Latin American Edition —

EDITADO EN MIAMI

[www.dental-tribune.com](http://www.dental-tribune.com)

No. 9, 2013 Vol. 10

© Foto: Cortesía de Gianna Leo Falcón

## Odontología Restauradora

El sellado del complejo  
dentinopulpar

Papoletto Meléndez,  
antología de 40 años  
de su poesía

**DENTAL TRIBUNE**  
El periódico dental del mundo  
www.dental-tribune.com

Publicado por Dental Tribune International

**DENTAL TRIBUNE**  
Hispanic & Latin America Edition

**Director General**  
Javier Martínez de Pisón  
j.depison@dental-tribune.com  
Miami, Estados Unidos  
Tel.: +1-305 635-8951

**Directora de Marketing y Ventas**  
Jan Agostaro  
j.agostaro@dental-tribune.com

**Diseñador Gráfico Javier Moreno**  
j.moreno@dental-tribune.com

**COLABORACIONES**  
Los profesionales interesados en colaborar deben contactar al director.

Esta edición mensual se distribuye gratuitamente a los odontólogos latinoamericanos y a los profesionales hispanos que ejercen en Estados Unidos.

*Dental Tribune Hispanic and Latin America Edition* es la publicación oficial de la Federación Odontológica Latinoamericana (FOLA).

**Dental Tribune Study Club**  
El club de estudios online de Dental Tribune, avalado con créditos de la ADA-CERP, le ofrece cursos de educación continua de alta calidad. Inscríbese gratuitamente en [www.dtstudyclubspanish.com](http://www.dtstudyclubspanish.com) para recibir avisos y consulte nuestro calendario.

**DT International**

Licensing by Dental Tribune International

**Group Editor:** Daniel Zimmermann  
[newsroom@dental-tribune.com](mailto:newsroom@dental-tribune.com)  
+49 341 48 474 107

**Clinical Editor** Magda Wojtkiewicz  
**Online Editor** Yvonne Bachmann  
Claudia Duschek  
**Copy Editors** Sabrina Raaff  
Hans Motschmann

**Publisher/President/CEO** Torsten Oemus  
**Director of Finance** Dan Wunderlich  
**Business Development** Claudia Duschek  
**Media Sales Managers**

Matthias Diessner (*Key Accounts*)  
Jan Agostaro (*International*)  
Melissa Brown (*International*)  
Peter Witteczek (*Asia Pacific*)  
Maria Kaiser (*USA*)  
Weridiana Mageswki (*Latin America*)  
Hélène Carpentier (*Europe*)

**Marketing & Sales Services** Esther Wodarski  
Nicole André

**Accounting** Karen Hamatschek / Anja Maywald  
**Executive Producer** Gernot Meyer

**Dental Tribune International**  
Holbeinstr. 29, 04229 Leipzig, Germany  
Tel.: +49 341 4 84 74 502 | Fax: +49 341 4 84 74 173  
[www.dental-tribune.com](http://www.dental-tribune.com) | [info@dental-tribune.com](mailto:info@dental-tribune.com)

**Regional Offices**  
**ASIA PACIFIC**

**Dental Tribune Asia Pacific Limited**  
Room A, 20/F, Harvard Commercial Building,  
105-111 Thomson Road, Wanchai, Hong Kong  
Tel.: +852 5115 6177 | Fax: +852 5115 6199

**THE AMERICAS**

**Dental Tribune America**  
116 West 25rd Street, Ste. 500, New York, N.Y.  
10011, USA  
Tel.: +1 212 244 7181 | Fax: +1 212 224 7185

La información publicada por Dental Tribune International intenta ser lo más exacta posible. Sin embargo, la editorial no es responsable por las afirmaciones de los fabricantes, nombres de productos, declaraciones de los anunciantes, ni errores tipográficos. Las opiniones expresadas por los colaboradores no reflejan necesariamente las de Dental Tribune International.

©2015 Dental Tribune International.  
All rights reserved.

**PORTADA:**

Retrato de Jesús Papoleto Meléndez, poeta y dramaturgo neoyorquino, realizado por la fotógrafa Gianna Leo Falcón.

# El sellado del complejo dentinopulpar, una dimensión postergada

Por *Leonardo J. Uribe Echevarría<sup>1</sup>, Ismael A. Rodríguez<sup>2</sup>, Andrea Uribe Echevarría<sup>3</sup>, Carlos Rozas<sup>4</sup> y Jorge Uribe Echevarría<sup>5</sup>*

La presente edición de Dental Tribune Latinoamérica está dedicada a un aspecto extremadamente importante de la Odontología, que ha estado postergado por diversas razones: el sellado del complejo dentinopulpar. Los artículos en esta edición han sido realizados por un grupo de investigadores de la Facultad de Odontología de la Universidad Nacional de Córdoba (Argentina), bajo la dirección del Dr. Jorge Uribe Echevarría, Profesor Titular, Plenario y Emérito de dicha institución.

La adhesión a esmalte como sustancia o material extracelular se considera un proceso confiable, repetible y seguro. Sin embargo, la adhesión a dentina y cemento es un tema controvertido y de predictibilidad limitada.

El sellado dentino-pulpar es una preocupación constante para la Odontología Restauradora, ya que al superar la unión amelo-dentinaria durante el tallado de una preparación cavitaria, inevitablemente se cortan miles de túbulos

dentinarios que se encuentran sin proceso odontológico en la dentina superficial o media y con prolongaciones odontoblásticas en la dentina profunda, generando en ambos casos el drenaje permanente de fluido dentinario. En consecuencia, el complejo dentino-pulpar debe ser sellado para evitar el drenaje de fluido

dentinario, protegiendo el medio interno y evitando la penetración de diferentes noxas físicas, químicas y biológicas, cualquiera sea el material de restauración utilizado. En definitiva, la palabra clave actual para tratar los casos clínicos con pulpa sana es

el sellado de los túbulos dentinarios y, si esto se logra, el complejo dentino-pulpar tiene capacidad y factores genéticos para defenderse y aislarse del medio externo.

Si bien existen productos y técnicas que obtienen una

correcta unión y sellado a nivel de dentina superficial y media, su aplicación clínica en dentina profunda puede generar sensibilidad y dolor postoperatorio por falta de sellado de los túbulos dentinarios, o por la citotoxicidad de los agentes adhesivos autocondicionantes o autograbantes. En este sentido, en reiteradas ocasiones

«La clave para tratar los casos clínicos con pulpa sana es el sellado de los túbulos dentinarios»

1. Especialista en Prótesis Fija e Implantes. Facultad de Odontología, Universidad Nacional de Córdoba, Argentina.
  2. Profesor de Histología y Embriología. Facultad de Odontología, Universidad Nacional de Córdoba, Argentina.
  3. Doctora en Odontología. Facultad de Odontología, Universidad Nacional de Córdoba, Argentina. Ex Becaria en Estética del Instituto de Odontognato-Stomalogía. Università Degli Studi Di Firenze. Italia.
  4. Profesor de Operatoria Dental. Facultad de Odontología, Universidad Nacional de Córdoba, Argentina.
  5. Profesor Titular, Plenario y Emérito. Operatoria Dental. Facultad de Odontología, Universidad Nacional de Córdoba, Argentina.
- Contacto: [jorgeuribe@ciudad.com.ar](mailto:jorgeuribe@ciudad.com.ar)



El autor Dr. Jorge Uribe Echevarría

los pacientes con restauraciones estéticas profundas donde se utilizaron distintos sistemas resinosos monoméricos-poliméricos presentan hipersensibilidad y dolor postoperatorio.

Son escasos los materiales de protección u obturación que tienen la capacidad de sellar dentina profunda expuesta, evitando dejar interfaces filtrables o percolables por donde pueden introducirse bacterias, los ácidos de su metabolismo final o sus toxinas hacia el interior del tejido pulpar, dando lugar a hiperemias, pulpitis, necrosis o gangrenas que anulan al isosistema dentino pulpar.

En el siguiente trabajo se desarrolla en una primera parte la importancia del conocimiento de la estructura del complejo dentino-pulpar y se profundiza sobre las distintas propiedades de los biomateriales que asientan sobre estos tejidos y que son fundamentales para obtener un correcto sellado del mismo. En una segunda parte, se expone pormenorizadamente las distintas metodologías utilizadas en el sellado del complejo dentino-pulpar cuando nos enfrentamos a distintas situaciones clínicas. Por último, en la tercera parte se describe un caso clínico donde se ilustra la aplicación práctica de una nueva propuesta para el sellado del complejo dentino-pulpar. DT

## EL MUNDO EN SUS MANOS

Las noticias más importantes del mundo dental.  
Anúnciese en esta y otras ediciones internacionales.  
Contacte a Jan Agostaro: [j.agostaro@dental-tribune.com](mailto:j.agostaro@dental-tribune.com)

**DENTAL TRIBUNE**  
The World's Dental Newspaper - Spain and Latin American Editions

SUSCRÍBASE GRATIS A NUESTRAS EDICIONES DIGITALES EN [WWW.DENTAL-TRIBUNE.COM](http://WWW.DENTAL-TRIBUNE.COM)

dti



# El sellado del complejo dentinopulpar (primera parte)

Por Leonardo J. Uribe Echevarría<sup>1</sup>, Ismael A. Rodríguez<sup>2</sup>, Andrea Uribe Echevarría<sup>3</sup>, Carlos Rozas<sup>4</sup> y Jorge Uribe Echevarría<sup>5</sup>

**E**l complejo dentinopulpar debe ser sellado para evitar el drenaje permanente de fluido dentinario, proteger el medio interno y evitar la penetración de noxas físicas, químicas y biológicas, cualquiera sea el material de restauración utilizado.

El advenimiento de *biomateriales* aplicados en los diferentes procedimientos restauradores que se unen a los tejidos dentarios y específicamente a la dentina por mecanismos adhesivos, por reacción ácido-base o por interacciones minerales, obliga a analizar las características histomorfológicas del tejido dentinopulpar para entender las uniones adhesivas, su importancia en el sellado del complejo dentinopulpar y su participación en la respuesta de histocompatibilidad, biocompatibilidad, la acción citotóxica de algunos de ellos y la prevención específica ante las posibles acciones iatrogénicas<sup>1</sup>. No se puede sellar o proteger un tejido sin tener las bases del conocimiento actual del mismo y de cómo actúan cada uno de los materiales o agentes selladores tubulares<sup>2</sup>.

## A. Complejo dentinopulpar

Desde hace años se considera a los tejidos dentinarios y pulpar como un complejo dentinopulpar debido a su origen común ectomesenquimático a partir de la papila dental. Embriológica, histológica y funcionalmente son un mismo tejido<sup>2-5</sup>.

El tejido dentinario, producto de la síntesis y secreción de los odontoblastos y sus procesos, es el encargado de proteger a la pulpa, de otorgar soporte elástico y resiliente al esmalte e integrarse con el cemento.

La dentina, por tener en su interior las prolongaciones citoplasmáticas de los odontoblastos y por la presencia de linfa o licor dentinario que la nutre, es considerada un tejido vivo y con gran actividad metabólica<sup>2,4,6</sup>.

La dentina está compuesta por túbulos que van desde la pulpa a la unión amelodentinaria, rodeados de una matriz dentinaria parcialmente mineralizada, formada por colágeno, proteoglicanos, glicosaminoglicanos y otras proteínas como la osteodentina, osteopontina, osteocalcina, condroitín sulfato y factores de crecimiento o TGF  $\alpha$  y  $\beta$ , denominada *dentina intertubular*.

Contorneando los túbulos existe una capa de dentina hipermineralizada denominada *dentina peritubular*, constituida por hidroxiapatita y donde no existe colágeno.

La dentina está integrada por material orgánico en una proporción del 18%, sustancia inorgánica en un 70% y agua en un 12%.

El número de túbulos varía según la profundidad, oscilando entre 15.000 a 20.000 por mm<sup>2</sup> en la dentina superficial, para llegar a de 45.000 a

65.000 por mm<sup>2</sup> en la dentina profunda<sup>7</sup>.

La luz de los túbulos es variable según la profundidad y alcanza su mayor valor en las proximidades de la pulpa, siendo tres veces mayor que en la dentina superficial, lo que aumenta la permeabilidad del tejido para disminuir considerablemente a medida que se acerca a la unión amelodentinaria.

La continua formación de dentina durante toda la vida determina un aumento del grosor de la dentina peritubular, que en un diente joven es de 400nm en las proximidades de la pulpa y de 750nm cerca del esmalte, ocasionando la reducción del diámetro interno de los túbulos<sup>2,8</sup>.

La aposición de dentina es un mecanismo protector natural que protege a la pulpa de las noxas externas y es la respuesta normal a estímulos crónicos como caries de avance lento, irritaciones leves por materiales dentales, atrición y microfiltraciones.

En cambio, las lesiones traumáticas, el tallado de preparaciones cavitarias, la deshidratación por excesivo secado y el uso iatrogénico de los materiales de protección, adhesión y restauración irritan de forma aguda a la pulpa y la respuesta defensiva es distinta.

La dirección de los túbulos también varía según la zona que se analice. La clásica dirección de *S itálica* que adoptan los túbulos desde las proximidades de la pulpa hacia la unión amelodentinaria determina que se los sorprenda en diferentes orientaciones según la dirección de la pared cavitaria, pudiendo observarlos seccionados transversal o perpendicularmente en las paredes pulpar y cervical de una preparación cavitaria; longitudinalmente en las paredes cavitarias laterales bucal, lingual, mesial y distal o en forma lanceolada en las paredes axiales<sup>1,2</sup>.


La dirección de los túbulos en las distintas paredes cavitarias juega una labor importante en los mecanismos de adhesión y en el sellado del complejo dentinopulpar.

Con el aumento de la edad, la *dentina peritubular* se amplía, disminuyendo el diámetro interno de los túbulos por el depósito de material calcificado. Este proceso se denomina *esclerosis fisiológica de la dentina*, para diferenciarla de la *esclerosis reactiva de la dentina* que se produce en respuesta a un estímulo nocivo de leve intensidad<sup>2,5,9</sup>.

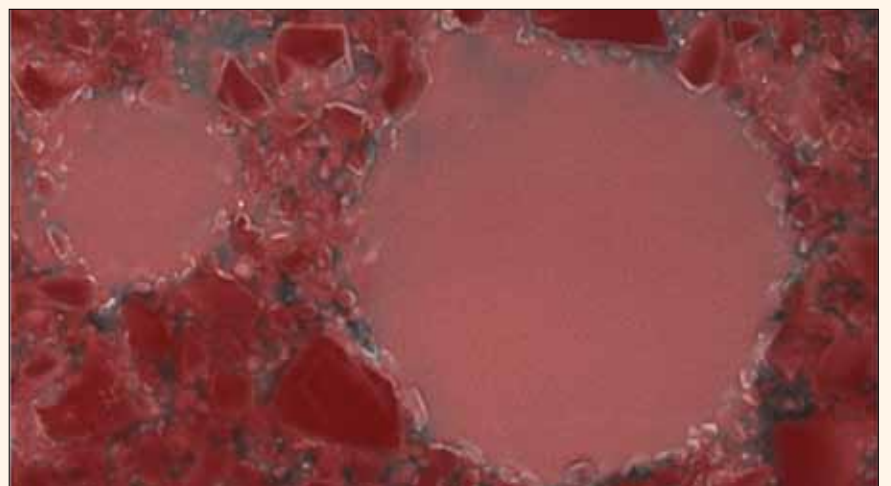
La heterogeneidad estructural del tejido dentinario y el drenaje de fluido den-




**Figura 1:** Interfase de desadaptación a dentina de un cemento de hidróxido de calcio fraguado, producida por su contracción de solidificado. Obsérvese el hiatos material-dentina y la falta de sellado de los túbulos dentinarios. FEG SEM x1.250



**Figura 2:** Interfase dentina-cemento de hidróxido de calcio fotopolimerizable. Se advierte la separación del cemento de la dentina y la falta de sellado de los túbulos dentinarios, producido por la contracción de polimerización. Confocal Laser Scanning Microscope. CLSM x1.250



**Figura 3:** Estructura de EQUIA Fil GC Corp. Japan, visualizada con Confocal Laser Scanning Microscope. CLSM FV1000 Olympus Japan x5.000



**Figura 4:** Tejido dentinario y cemento de ionómero de vidrio de alta viscosidad reforzado EQUA Fil con interfase nula o cero. Se advierte la capa de interacción iónica y el excelente sellado de los túbulos dentinarios. CLSM x3.000



tinario proveniente del interior de los túbulos con una composición similar al plasma sanguíneo, del que deriva por filtrado, presenta un sustrato que ofrece particularidades especiales para los distintos mecanismos de adhesión y de sellado<sup>1,2</sup>.

Histomorfológicamente la pulpa es similar a otros tejidos conectivos laxos que se encuentran en el organismo, con células como los odontoblastos, fibroblastos, mesenquimáticas indiferenciadas, células madre y células de defensa; fibras colágenas y fibronectina, fibras elásticas y reticulares, factores de crecimiento TGF, proteínas morfogénicas óseas BMPs y proteínas osteogénicas OPs; sustancia

fundamental amorfa que contiene glicosaminoglicanos, proteoglicanos, ácido hialurónico, condroitín sulfato y agua; vasos sanguíneos aferentes y eferentes, vasos linfáticos, nervios sensoriales mielinizados, no mielinizados y nervios simpáticos. Como el tejido pulpar humano es de circulación terminal y se encuentra encerrado por tejido duro, su organización estructural, su fisiopatología y sus mecanismos de defensa están muy condicionados<sup>10,11</sup>.

Con el advenimiento de la tecnología adhesiva, lo único que se necesita saber actualmente es si el material que se utiliza logra el sellado o no de los túbulos dentinarios, dado que los conocimientos

sobre biología, genética, factores de crecimiento pulpares («transformer grown factors» o TGF), indican que si una herida dentinaria se sella y se contiene el drenaje de fluido dentinario en forma efectiva con materiales que tengan adhesión y adaptación a la preparación cavitaria, sin interfaces abiertas, la pulpa tiene en su interior todos los mecanismos, sustancias y transmisores para defenderse y cicatrizar. La palabra clave actual es: *sellado de los túbulos dentinarios y del medio interno*.

Si el fluido dentinario sigue drenando en la interface, genera movimientos de osmolaridad que originan la aspiración del núcleo o del cuerpo odontoblastico

dentro de la pre dentina o de la dentina, que posibilita la excitación del plexo nervioso subodontoblastico y por ende éxtasis sanguíneo a nivel pulpar. El dolor y la hipersensibilidad postoperatoria constituyen los signos y síntomas patognómicos del fracaso en el sellado de los túbulos dentinarios.

#### A1. Permeabilidad dentinopulpar

La permeabilidad dentinaria se define como el movimiento del fluido dentinario a través de los túbulos desde la pulpa dentaria hacia la unión amelodentinaria y viceversa. Este movimiento constante hace que el complejo dentinopulpar se comporte como una bomba aspirante-impelente y sea responsable del estímulo hidrodinámico que en la actualidad es el más aceptado para explicar el mecanismo de la sensibilidad dentinaria<sup>1,2,4,12,15</sup>.

En cambio, *la difusión intratubular* es el flujo de sustancias exógenas generalmente perjudiciales hacia el interior de la dentina y de la pulpa<sup>12</sup>.

El grado de permeabilidad y difusión dentinaria varía según la profundidad de las preparaciones cavitarias, la dirección de las paredes y la edad del paciente.

Es significativamente mayor en dentina profunda por el mayor número y diámetro de los túbulos por área y en la pared pulpar, mientras que en las paredes laterales donde los túbulos son sorprendidos longitudinalmente no influyen en el grado de permeabilidad y difusión.

Por ello, el sustrato dentinario ofrece características muy diferentes para los mecanismos de adhesión y de sellado dentinopulpar, siendo la pared pulpar la que presenta mayores dificultades para adherir, además del riesgo que significa la posibilidad de difusión de ácidos, bacterias, toxinas o sustancias citotóxicas, al estar en estrecha relación con el tejido pulpar.

La edad es también un factor importante por la influencia que la esclerosis fisiológica ejerce en el diámetro de los túbulos, siendo la dentina de pacientes jóvenes significativamente más permeable que la de pacientes de segunda y tercera edad<sup>2</sup>.

La dentina puede ser clasificada de acuerdo con sus patrones de desarrollo, estructura, localización, características de su matriz y de las modificaciones que sufre el tejido a lo largo de la vida en respuesta a los diferentes estímulos fisiológicos o nocivos que sufre. Estos factores que alteran el sustrato dentinario están vinculados con las preparaciones cavitarias y el sellado del complejo dentino pulpar:

#### a) Dentina superficial o de baja permeabilidad y difusión

Es dentina primaria que se forma antes y durante la erupción activa, se caracteriza por presentar los túbulos sin proceso odontoblastico, en una cantidad de  $\pm 20.000$  túbulos/mm<sup>2</sup>, con un diámetro de  $0.7\mu\text{m}$ , lo que hace de esta dentina el sustrato adhesivo y a sellar ideal, porque presenta la máxi-



# Congreso Nacional e Internacional de la Asociación Odontológica Dominicana, inc.

Dictantes Nacionales e Internacionales

## XX CONAOD

Espectáculo Inaugural - Fiesta de Clausura

Dedicado al:  
*Dr. Adolfo Rodríguez*  
Por sus Aportes a la Odontología Latinoamericana



**Hotel Dominican Fiesta, Santo Domingo, R.D.**  
**Viernes 4 y Sábado 5 de Octubre, 2013**

**Odontólogos Activos RDS 1,500.00 • Odontólogos Pasivos RDS 2,000.00**  
**Estudiantes y Asistentes RDS 1,000.00 • Técnicos Dentales RDS 1,500.00**  
**Odontólogos Extranjeros US\$100.00 VALOR 10 CREDITOS INTERNACIONALES**

**DICTANTES Y PAISES PARTICIPANTES**

 <p>Robert Edward, USA Francisco Tobías, NYU, USA Lupo Villegas, RD-USA David Montalvo, España -USA Juan Ml. Aragonese, España Sergio Belmonte, España Jaime Donado, Colombia Sergio Cacciacane, Argentina - España Evelyn Adams, RD-Argentina Hernán López, Argentina Ignacio Glaria, Chile</p>	<p>Armando Hernández, México Roberto Espinosa, México Reinaldo Rosas, Puerto Rico Gloria Vitriol, Chile Oscar Quirós, Venezuela Alejandro Unzueta, Bolivia Kenji Nishiyama, Brasil Thiago Tinoco, Brasil Norberto Lubiana, Brasil Alexander Molinari, Brasil Juan Ca. Castañeda, Brasil - Perú</p>
---	--

**"Y los mas destacados dictantes de Republica Dominicana"**

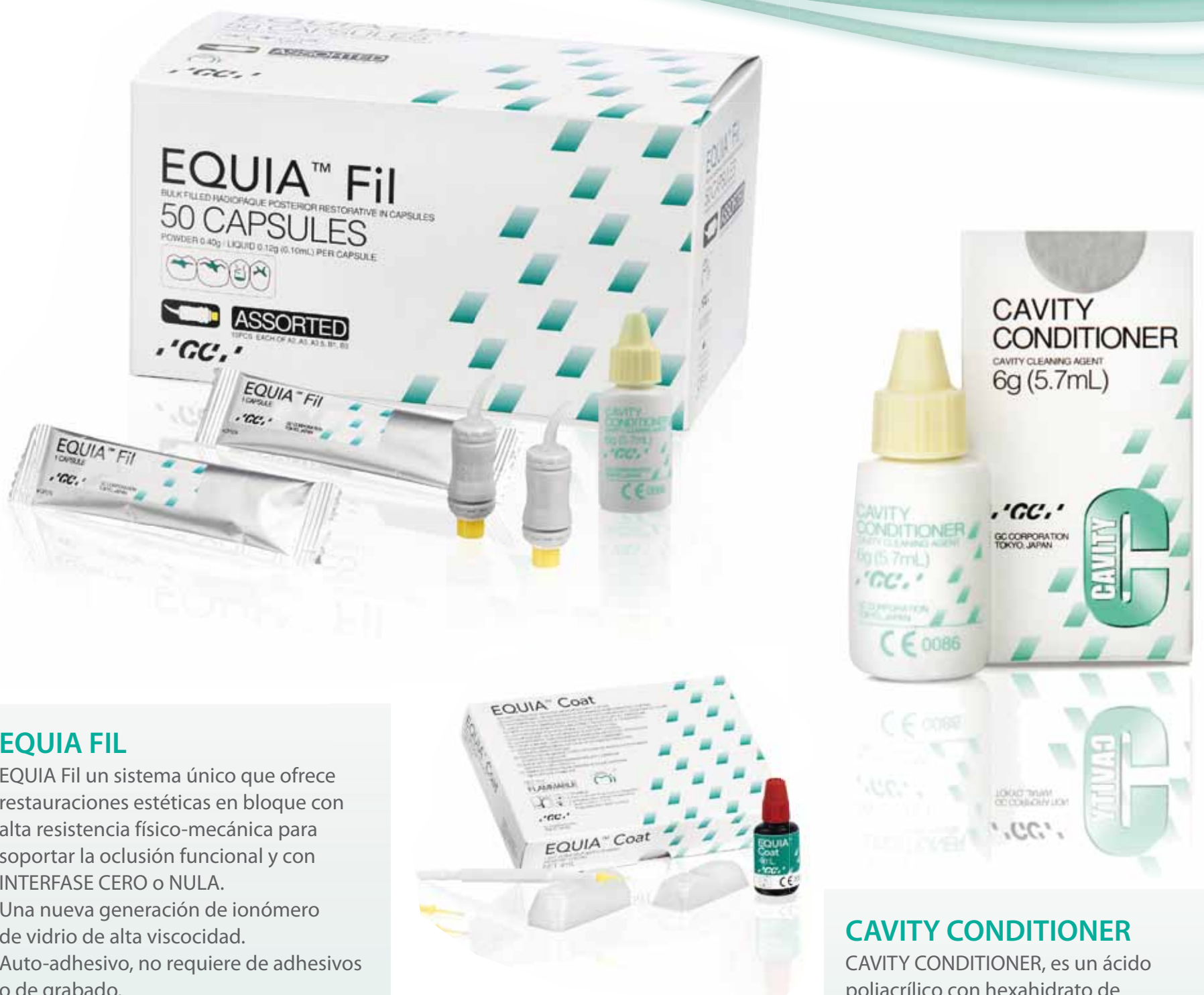**Curso Sin costo para las Asistentes Dentales de los primeros 200 odontólogos inscritos**

**INFORMACION:**  
**809-534-0880 / 809-531-0104**   
asociacionodontologiadominicana@hotmail.com

PATROCINADOR OFICIAL:  




# UNA NUEVA DIMENSIÓN EN LA ODONTOLOGÍA



## EQUIA FIL

EQUIA Fil un sistema único que ofrece restauraciones estéticas en bloque con alta resistencia físico-mecánica para soportar la oclusión funcional y con INTERFASE CERO o NULA. Una nueva generación de ionómero de vidrio de alta viscosidad. Auto-adhesivo, no requiere de adhesivos o de grabado. Con NANO relleno y alta liberación de flúor. Excelente para reemplazo de amalgamas y compositos, restauraciones de Clase I, II V, en Pediatría o Geriatría. Con excelente manipulación al no ser pegajoso.

## EQUIA COAT

Una resina fotocurable auto-adhesiva, con nano-relleno, que ayuda a proteger al Ionómero de desgastes e incrementa la estética y la dureza de la superficie restaurada.

## CAVITY CONDITIONER

CAVITY CONDITIONER, es un ácido poliacrílico con hexahidrato de cloruro de aluminio que acondiciona la superficie del diente antes de usar materiales restaurativos de ionómero de vidrio, bases, liners, forros o para la reconstrucción de núcleos o muñones. Este producto NO debe de aplicarse en el uso de Gold Label 1 (cemento definitivo).

[WWW.GCAMERICA.COM](http://WWW.GCAMERICA.COM)

PARA MAYOR INFORMACIÓN COMUNICARSE AL TELÉFONO: (708) 897-4003 USA

**GC**  
GC AMERICA INC.



ma proporción en fibras colágenas, glicosaminoglicanos, proteoglicanos y de hidroxiapatita con mínima proporción de agua<sup>2,5,9</sup>.

*b) Dentina media o de mediana permeabilidad y difusión*

Se caracteriza por presentar una variable cantidad de túbulos con proceso odontoblástico en el diente permanente joven y generalmente con o sin proceso odontoblástico en el diente adulto, con  $\pm 25.000$  túbulos/ $\text{mm}^2$ , con un diámetro de  $1.5\mu\text{m}$ , lo que hace de esta dentina un sustrato efectivo para sellar y lograr adhesión. La dentina media de un diente permanente joven se debe considerar

como dentina profunda, debiéndose adecuar el sellado dentinopulpar a estas características.

*c) Dentina profunda o de elevada permeabilidad y difusión*

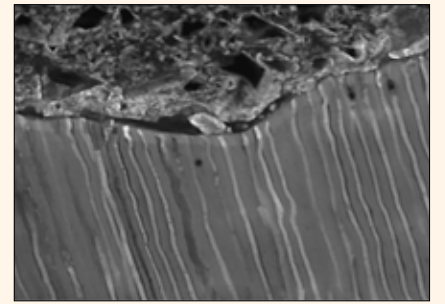
Es la dentina que conjuntamente con la preentina protege a la pulpa. La luz de los túbulos es ocupada por los procesos odontoblásticos primarios, alcanzando un diámetro de  $2.6\mu\text{m}$  y una cantidad de  $\pm 66.000$  túbulos/ $\text{mm}^2$ . Constituye el sustrato más deficiente para alcanzar un sellado efectivo y para obtener adhesión, ya que el diámetro y la cantidad de túbulos disminuyen la superficie de dentina intertubular, con aumento de la

cantidad de agua o fluido dentinario y disminución del colágeno y de hidroxiapatita<sup>2,5,9</sup>.

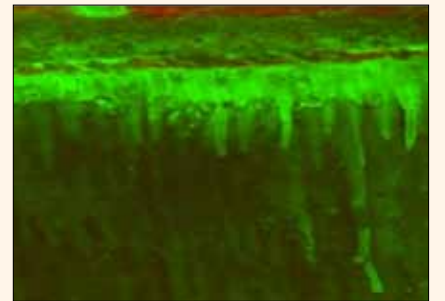
Un párrafo aparte merece el análisis del efecto que sobre la permeabilidad produce la aplicación de los ácidos sobre la dentina, cuando se llevan a cabo en algunos protocolos adhesivos<sup>2</sup>.

**A2. Acción del acondicionamiento ácido sobre dentina**


Cuando la dentina es acondicionada con ácido fosfórico en alta concentración (32 al 37%), se produce la desmineralización de la dentina intertubular y peritubular, causando el aumento del diáme-



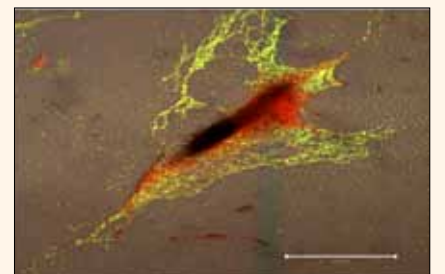
**Figura 5:** Interface dentina-cemento de ionómero de vidrio modificado con resina, con falta de sellado de los túbulos dentinarios causada por su contracción de polimerización y penetración profunda de los monómeros hidrófilos dentro del tejido. CLSM  $\times 4.000$



**Figura 6:** Difusión intratubular de un adhesivo autoacondicionante o autograbante en la dentina profunda de la pared pulpar cavitaria. Nótese la penetración y dislocación que sufre la resina monomérica por la circulación del fluido dentinario y la presencia de capa inhibida o despolimerizada intratubular. CLSM  $\times 2.500$



**Figura 7:** Línea celular monoblástica U937, tratada con un adhesivo monomérico ácido. Se observa 120 minutos después del contacto, la desintegración de la membrana nuclear plasmática y ruptura de las organelas citoplasmáticas. Microscopio Electrónico de Transmisión TEM  $\times 12.000$ .



**Figura 8:** Cultivo celular de fibroblastos gingivales humanos, con muerte celular por necrosis que confirma que la presencia de HEMA en los cementos de ionómeros de vidrio modificados con resinas, sería el responsable de las mayores alteraciones morfológicas y microanalíticas celulares. Se pueden distinguir las vacuolas citoplasmáticas y la ruptura de la membrana celular y nuclear. CLSM  $\times 5.000$

# WEBINARS

DENTAL TRIBUNE

**DT STUDY CLUB**

Continuing Education  
Recognition Program

DENTAL TRIBUNE AMERICA IS AN ADA CERP RECOGNIZED PROVIDER

**EL CLUB DE ESTUDIOS DE DENTAL  
TRIBUNE LE OFRECE AHORA  
CURSOS DE EDUCACION CONTINUA POR INTERNET**

INSCRIBASE GRATIS EN

[WWW.DTSTUDYCLUBSPANISH.COM](http://WWW.DTSTUDYCLUBSPANISH.COM)



tro interno de los túbulos dentinarios.

El acondicionamiento de la dentina profunda determina una mayor permeabilidad y difusión, la que es exacerbada por la característica hipertónica del ácido.

El drenaje de fluido dentinario desde la pulpa en dirección al piso cavitario puede causar desorganización y aspiración de la capa odontoblástica en el interior de los túbulos dentinarios.

El exceso en el drenaje de fluido dentinario crea una situación particular, que puede interferir en la polimerización del adhesivo o del agente sellador, manteniendo monómeros libres y sin polimerizar en la zona, pudiendo éstos difundir hacia el tejido pulpar, cuando el espesor del piso cavitario dentinario es inferior a 0,5mm o 500µm; esta situación se agrava cuando existe una mayor permeabilidad natural de la dentina en pacientes jóvenes<sup>1,2,12,14,15</sup>.

### A3. Objetivos del sellado dentinopulpar

El sellado dentinopulpar sigue siendo un tema controvertido en cuanto a los materiales y a las técnicas a emplear, pero en cualquier caso los objetivos que deben plantearse deben ser los siguientes:

#### -Objetivos esenciales

- Sellar el sustrato dentinario expuesto y lograr adhesión a esmalte, dentina y cemento.

- Sellar el medio interno y lograr una interface de adaptación-adhesión cero o nula.

#### -Objetivos complementarios

- Ahorrar tejido sano por invasión mínima y aplicar sucedáneos dentinarios que restituyan el módulo elástico a la dentina cuando la lesión de caries por invasión dentinaria ha socavado esmalte.

### B. Selección del material de sellado dentinopulpar

Los factores a considerar para su selección son:

a) estado de salud pulpar; b) profundidad cavitaria y permeabilidad dentinaria; c) edad del diente-paciente y, d) material restaurador a utilizar para sellado y obturación de la preparación cavitaria.

### B1. Materiales para el sellado y obturación de la preparación cavitaria

Los biomateriales más utilizados en la actualidad para la protección del complejo dentino-pulpar se describen a continuación.

#### Cementos de hidróxido de calcio fraguables

Son materiales alcalinos que se presentan en forma de pasta base y pasta catalizadora, que al mezclarse consiguen una concentración de hidrogeniones de 9.2 a 9.5. Poseen una importante acción biológica al inducir la formación de *dentina reaccional intratubular* y presentan propiedades bactericidas y bacteriostáticas.

Son incapaces de producir el sellado de los túbulos dentinarios por su contrac-

ción de endurecimiento y porque no presentan propiedades adhesivas, por lo que se forman grietas en la interface hidróxido-dentina. Presentan alta solubilidad y se disuelven al ser hidrolizados por los ácidos débiles, el fluido dentinario y los agentes adhesivos que contienen alcohol, alcohol-agua y acetona.

Al cabo de algunos meses desaparecen de las preparaciones cavitarias, dando lugar a espacios interfácicos llenos de fluido dentinario que en las preparaciones oclusales restauradas con resinas compuestas se deforman durante la masticación, transmitiéndose la presión hidrostática directamente a la barrera odontoblástica y al plexo nervioso

subodontoblástico, generando dolor y sensibilidad postoperatoria a la oclusión habitual.

No tendrían actualmente aplicación como selladores dentinopulpares y su indicación está limitada a determinadas situaciones clínicas, a pequeñas áreas en cavidades profundas con elevada permeabilidad y apexogénesis incompleta en dientes permanentes jóvenes (Figura 1).


#### Cementos de hidróxido de calcio fotopolimerizables

Son hidróxidos de calcio fotopolimerizables con luz visible o LED, que adquieren esta propiedad por la incorporación

de resinas monoméricas como HEMA, Bis-GMA o TEG-DMA. Esta anexión posibilita un mayor tiempo de trabajo clínico y un aumento notable en la resistencia físico-mecánica del material.


La presencia de resinas trasforma al hidróxido de calcio en una red espacial de polímeros con calcio incorporado en su interior, lo que hace que el cemento pierda su capacidad de estimular la formación de dentina reparativa, y se transforme en cambio en un irritante pulpar.

Presenta una elevada contracción de polimerización, por lo que se generan importantes brechas interfácicas y no sella los túbulos dentinarios.




## 3Shape Dental System™

El sistema CAD/CAM profesional para laboratorios dentales



Dental System™ ofrece soluciones para laboratorios de cualquier tamaño y modelo empresarial. El paquete 3Shape Lab-care™ incluido ofrece a los usuarios actualizaciones ilimitadas, además de acceso a soporte en línea y formación experta.



**Escáner D900 con tecnología RealColor™**  
Cuatro cámaras de 5 MP de alta resolución proporcionan una velocidad extraordinaria y un escaneado en color de gran precisión. Capturan todas las texturas y colores, tales como las marcas de color del modelo. El escáner perfecto para grandes laboratorios de mucho volumen y orientados a la productividad.

**4x 5.0 MP Cámaras RealColor™**



**Barra y puentes de implante, y mucho más**  
Obtenga una herramienta precisa y productiva para el diseño de sofisticados puentes y barras de implantes tanto para prótesis fijas como removibles. Disfrute también de prótesis, el nuevo Abutment Designer™, Post & Core, aplicaciones ortodóncicas y muchas otras ventajas.

**TRIOS® Inbox & 3Shape Communicate™**  
Dental System™ incluye conectividad gratuita con los sistemas TRIOS® en las clínicas dentales, para que los laboratorios puedan recibir directamente los escaneados de impresión. La comunicación racionalizada mejora la colaboración con los odontólogos.


Manténgase al día con las últimas novedades, anuncios de productos, ofertas especiales, artículos, etc.

Inscríbese en nuestro boletín Digital Trends.

Escanee el código QR para inscribirse.



Siganos en:





En una obturación estética este producto se cubre generalmente con una resina compuesta, que también contrae, uniéndose la contracción del hidróxido de calcio fotopolimerizable a la del composite a través de una unión resistente resina-resina, aumentando considerablemente los hiatos interfácicos.

Estos cementos no tendrían aplicación actual como selladores dentinopulpaes, por su elevada contracción de polimerización (Figura 2).

### Cementos de ionómero de vidrio

Los cementos de ionómeros de vidrio (CIV) o cementos de polialquenoatos de vidrio, fueron desarrollados por Wilson y Kent y patentados en 1969 (ASPA I), y los resultados de su investigación fueron publicados en el *British Dental Journal* en 1972 y fabricados e introducidos comercialmente en el mercado mundial en 1975 (ASPA II y IV), por De Trey Co. (Suiza), Amalgamated Dental Co. (Inglaterra) y Caulk Co. (EE UU), para ser utilizados clínicamente. En Japón, GC Corporation, desarrolla y manufactura en 1977 el Fuji Ionomer Cement Type I<sup>16-24</sup>.

En la composición y preparación de los cementos de ionómeros de vidrio intervienen un polvo y un líquido.

Los constituyentes esenciales del polvo son el dióxido silicio (SiO<sub>2</sub>), alúmina

o trióxido de aluminio (Al<sub>2</sub>O<sub>3</sub>), fluoruro de calcio o fluorita (CaF<sub>2</sub>), fluoruro de sodio (NaF), fluoruro de aluminio (AlF<sub>3</sub>), criolita o sodio hexafluoroaluminato (Na<sub>3</sub>AlF<sub>6</sub>) y fosfato de aluminio (AlPO<sub>4</sub>), que son mezclados y llevados a una temperatura de fusión entre 1.100 a 1.300° C. La complejidad y estructura del polvo obtenido dependerá de los compuestos que se utilicen durante la mixtura.

El líquido de los primeros CIV estaba constituido por una solución acuosa de ácido poliacrílico (ácido 2-propenoico); en cambio, ahora es una solución acuosa de copolímeros de ácido polialquenoico, más ácido itacónico y tartárico<sup>24,25</sup>.

Los cementos de ionómeros de vidrio son materiales de fácil aplicación, que presentan muy buena biocompatibilidad con el tejido pulpar, bajo coeficiente de expansión térmica, autocondicionamiento y autoadhesión a las estructuras dentales a través de una *capa químico-micromecánica de interacción iónica y polar*, que posibilita su utilización como relleno, sucedáneo de dentina, sellador dentinopulpar y restaurador.

Presentan como característica relevante su acción anticariogénica, antibacteriana y remineralizante por su alta liberación de fluoruros.

La evolución y formulación actual de los cementos de ionómeros de vidrio posibilita disponer de una variedad importante

de productos, desde el CIV convencional hasta los modernos ionómeros de alta densidad, alta viscosidad y reforzados. Entre ambos extremos existe una infinidad de combinaciones en su composición que contienen diferentes reacciones ácido-base para su endurecimiento y adhesión a esmalte, dentina y cemento<sup>24,25</sup>. A la luz de los conocimientos actuales se los puede clasificar en:

**A) Convencionales:** a1) alta densidad; a2) elevada viscosidad; a3) remineralizantes; a4) reforzados; a5) elevada viscosidad reforzados.

**B) Modificados con resinas o híbridos:** b1) fotopolimerizables; b2) autopolimerizables<sup>26</sup>.

### Cementos de ionómeros de vidrio convencionales

Los procedimientos de sellado dentinopulpar y restaurativos con los *cementos de ionómeros de vidrio convencionales (CIV)* no requieren de técnicas complicadas y son de aplicación rápida, simple y efectiva.

Estos mismos conceptos son aplicables a los modernos (*CIVAVR de alta viscosidad, reforzados con óxido de zirconio, hidroxiapatita y nanopartículas de biocerámica* (EQUIA Fil, GC Corp. Japón).

Estos nuevos materiales pueden ser usados como selladores dentinopulpaes y para la restauración de cavidades en

espesores de capa de hasta 4mm, originando una interface de unión adhesiva cero o nula en toda la preparación cavitaria.

La estructura de los CIVAVR fue determinada con Confocal Laser Scanning Microscope (CLSM) y la composición por EPMA HYPERPROBE Microsonda Electrónica por Microanálisis.

Los CIV y los CIVAVR son biocompatibles para el tejido dentinopulpar y pueden ser utilizados en dentina superficial, media y profunda en dientes jóvenes y adultos, con máxima, media y mínima permeabilidad y difusión dentinaria (Figuras 3 y 4).

### Cementos de ionómeros de vidrio modificados con resinas

Adquieren la propiedad de fotopolimerizar con luz visible o LED, por la incorporación de resinas monoméricas hidrófilas e hidrófugas como HEMA (hidroxietil-metacrilato), Bis-GMA (Bisfenol A metacrilato de glicidilo) o TEGDMA (tetraetilenglicol-dimetacrilato). Fundamentalmente, la incorporación de HEMA como monómero hidrófilo de elevada solubilidad y de bajo peso molecular modifica la biocompatibilidad por la presencia de un porcentaje importante de monómero sin polimerizar o por la existencia de capa inhibida o despolimerizada generada por la presencia de oxígeno que no se puede evitar. La penetración y degradación del mo-

 dontologos.com.co<sup>®</sup>



Pronto conectaremos a todos los odontólogos de Colombia y Latinoamérica.

Espera el lanzamiento de una nueva herramienta en [www.odontologos.com.co](http://www.odontologos.com.co) que te traerá muchas ventajas y aportará al crecimiento del gremio de la odontología en Colombia.

Si aún no eres parte de la comunidad de odontólogos más grande del país, te invitamos a registrarte.



# Tetric® N-Collection

Un completo sistema restaurativo nano-optimizado



NUEVO



## Descubra nuestra última colección



### Tetric® N-Collection

Tetric N-Ceram® | Tetric N-Ceram® Bulk Fill | Tetric N-Flow® | N-Etch | Tetric N-Bond® | Tetric N-Bond® Self-Etch

[www.ivoclarvivadent.com](http://www.ivoclarvivadent.com)

Ivoclar Vivadent AG

Benderstr. 2 | 9494 Schaan | Principality of Liechtenstein | Tel.: +423 / 235 35 35 | Fax: +423 / 235 33 60

Ivoclar Vivadent Marketing Ltd.

Calle 134 No. 7-B-83, Of. 520 | Bogotá | Colombia | Tel.: +57 1 627 33 995 | Fax: +57 1 633 16 63

Ivoclar Vivadent S.A. de C.V.

Av. Insurgentes Sur No. 863 | Piso 14, Col. Napoles | 03810 México, D.F. | México  
Tel. +52 (55) 50 62 10 00 | Fax +52 (55) 50 62 10 29

  
ivoclar  
vivadent®  
passion vision innovation