DENTAL TRIBUNE

The World's Dental Newspaper • BiH Edition

Bosna i Hercegovina, juni 2015 - godina II br. 5

www.dental-tribune.com

Tema
Laserski tretman uklanjanja vaskularne lezije usne
strana 6

Tema
Broj zuba nam može reći koliko ćemo dugo živjeti
strana 21

Tema
Trajnom edukacijom stomatološkog tima do uspješnije svakodnevne prakse
strana 23

Vino šteti zubima i više nego što smo do sada znali

ADELAIDE, Australija: Novo istraživanje sa Univerziteta u Adelaidi nagovještava da bi ljubitelji vina mogli ozbiljno naškoditi svojim zubima ukoliko ne poduzmu preventivne mjere protiv dentalne erozije. Prema informacijama iz članka koji je objavljen u posljednjem izdanju Australijskog dentalnog časopisa, demineralizacija se javlja samo 10 minuta nakon što se caklina zuba izloži organskim kiselinama ovog alkoholnog pića.

Istraživači su istakli da ova saznanja stavljaju degustatore vina u nezavidnu poziciju, jer su izloženi velikom riziku od istrošenosti zuba. Prethodna istraživanja pronašla su samo efekt demineralizacija cakline sat vremena nakon konzumiranja vina.

Profesionalni degustator vina dnevno testiraju i do 150 različitih vina, a vinske sudije čak i više. Prilikom degustacije vina piće se zadržava u ustima i do 60 sekundi prije nego što se ispljune.

Da bismo procijenili demineralizaciju tokom degustacije vina, naš tim je simulirao uslove ovog procesa u laboratoriju gdje su, u više navrata, izlagali izvađene umnjake bijelom vinu i vještačkoj pljuvački. Potom je sproveden nano-scratch test nakon jedne i deset minuta, a rezultati su pokazali da se dubina ogrebotine povećala.

Hrapavost zubne cakline također se povećela za skoro 200%.

Na osnovu novih otkrića, istraživači preporučuju profesionalnim degustatorima vina da poduzmu preventivne mjere koje uključuju primjenu sredstava za remineralizaciju kao što su kalcij, fosfat i fluorid kako bi rizik od erozije sveli na minimum. Istraživači su u izvještaju istakli i da su žvakanje žvakaćih guma i izbjegavanje četkanja zuba jutro prije degustacije vina, neke od dodatnih mjera koje mogu smanjiti nanošenje štete zubima.

„Nakon degustacije vina zubi postaju mnogo mekši pa preporučujemo ispiranje usta vodom nakon ovog procesa, a kada dođe vrijeme da čistite zube stavite malo paste za zube na prst i protrljajte", savjetuje prof. Sue Bastian sa univerzitetske Škole agrikulture, hrane i vina koja se, između ostalog, bavi i podučavanjem kako napraviti vino. „Čišćenje tako mekih zuba četkicom povećava rizik od uništavanja cakline zuba", dodao je prof. Bastian.

Sa pH-vrijednošću od 3 i 4, kiselost vina može se porediti sa većinom bezalkoholnih pića koja su, zahvaljujući visokoj koncentraciji organskih kiselina, okarakterisana kao glavni uzročnici istrošenosti zuba širom svijeta naročito kod djece. Međutim, većina profesionalnih vinskih organizacija svojim članovima trenutačno ne preporučuje nikakve dodatne mjere opreza. DT

Žene zvaču drugačije od muškaraca

JECHEON, Koreja: Istraživači iz Koreje pronašli su značajne razlike među spolovima u veličini zalogaja, u gramima hrane probavljene u minuti te u snazi žvakanja i sveukupnom trajanju jednog jela. Muškarci prave veće zalogaje i jedu brže dok žene žvaču istom brzinom kao i muškarci, ali naprave brojčano više pokreta žvakanja po zalogaju produžujući značajno trajanje jednog obroka.

Istraživanje je uključilo 24 muškarca i 24 žene. Dok su učesnici žvakali porciju od 152 grama kuhane riže, istraživači su, uz pomoć elektroda zalijepljenih na kožu koja prekriva mišiće za mastikaciju, izmjerili veličinu zalogaja, snagu žvakanja, broj pokreta žvakanja po gramu, ukupan broj pokreta žvakanja i druge faktore.

Analiza je pokazala da su veličina zalogaja i snaga žvakanja znatno veće kod učesnika muškog, nego kod učesnica ženskog spola. Sveukupna brzina jela je znatno veća kod muškaraca u odnosu na žene. Iako nije bilo razlike u brzini pokreta žvakanja među muškarcima i ženama, broj pokreta žvakanja po gramu bio je znatno veći kod žena u odnosu na muškarce. Stoga, sveukupno trajanje jednog obroka bilo je znatno duže kod žena u odnosu na muškarce.

„Rezultati istraživanja jasno pokazuju da žene prave manje zagrize, uzimaju manje zalogaje, i žvaču temeljitije, manjom snagom žvakanja u odnosu na muškarce dok konzumiraju jednaku količinu hrane", zaključili su istraživači.

Istraživanje *Razlike u ponašanju prilikom jela i u procesu mastikacije po spolovima i statusu pretilosti*, objavljeno je u januaru u sklopu časopisa Psihologija i ponašanje. DT

STOMATOLOŠKA KOMORA FBiH

MEMBER OF:

ERO

fdi FDI World Dental Federation

FEDCAR

RIJEČ UREDNIKA

Poštovane kolegice i kolege, pred Vama je još jedan broj Dental Tribune BiH edition. Pored dobrih stručnih članaka koji su vrlo bitni za svakodnevnu praksu moram se osvrnuti i na ovaj protekli period koji je bio prilično dinamičan. Ukazao bih na kontinuiranu edukaciju koju smo prvi puta organozovali pored stomatologa i za stomatološke sestre i zubne tehničare. Sa rekordnih 720 učesnika ovo je bila najposjećenija edukacija od osnivanja Federalne stomatološke komore. Održana je također i skupština Federalne stomatološke komore na kojoj su usvojene odluke i pravilnici sa kojima se možete upoznati na našoj web stranici. Održan je sastanak sa novim ministrom zdravstva, te smo tražili mnoge izmjene pravilnika o privatnoj praksi, da bi se kolegama olakšao rad u ovako teškim uslovima, a kolegama koji su u društvenom sektoru nastojimo pomoći izmjenama standarda i normativa te bolje satnice. Iz tog razloga održan je i sastanak svih predsjednika Federalnih komora, biomedicinskih - humanih nauka gdje smo usaglasili stavove te ćemo u nekim segmentima, prvi puta, djelovati jedinstveno prema ministarstvima i zavodima osiguranja.

Sad nam, nadam se, svima slijede ljetni odmori, pa uživajte, odmorite se i očekujte nas opet u oktobru.

Ankete pokazale utjecaj ekonomske krize na sektor oralnog zdravlja u Portugalu

PORTO, Portugal: Rezultati prvog Državnog barometra oralnog zdravlja, istraživanja u oblasti oralnog zdravlja koje je sprovela Portugalska stomatološka asocijacija, pokazali su da je finansijska kriza koja vlada svijetom još od 2008. godine imala značajan utjecaj i na pristupanje oralnom zdravlju u Portugalu. Istraživanje je pokazalo da su novčani problemi glavni razlog zbog kojeg intervjuisane osobe nisu posjetile stomatologa tokom protekle godine.

Nešto više od 20% ispitanika znatno su prorijedili svoje posjete stomatologu upravo iz finansijskih razloga. Više od 8% ispitanika odgovorili su da nikada nisu bili kod stomatologa.

Iako je većina ispitanika potvrdila da imaju mnogo problema sa zubima prilikom jela, tek 48,8% njih izjavilo je da posjećuju stomatologa svake godine radi redovnog pregleda, a 29,5% ispitanih izjavilo je da posjećuju stomatologa samo u hitnim slučajevima kada ih zaboli zub.

Barometar je, takođe, pokazao da 70% portugalskog stanovništva ima nekoliko zuba koji im nedostaju u usnoj šupljini od kojih 20% imaju zubnu strukturu u kojoj fali najmanje 10 zuba, dok 7% ispitanih nema niti jedan zub. Od ovih 7%, samo 7,7% nosi fiksne protetske radove, a 36,2% nose druge vrste protetskih radova. To znači da preko 56% njih ne nosi nikakve protetske radove.

U pogledu njihovih higijenskih navika, barometar je pokazao da 97,3% ispitanih redovno čisti svoje zube četkicom, od kojih 72,2% čisti zube više od dva puta dnevno. Međutim, 54,4% ispitanih izjavilo je da ne koriste sredstvo za ispiranje usta, a 76,2% da ne koriste konac za zube.

„Rezultati koje barometar pokazuje govore nam da još uvijek ima puno toga što se treba uraditi u vezi sa oralnim zdravljem u Portugalu“, rekao je dr. Oralndo Monteiro da Silva, predsjednik Portugalske stomatološke asocijacije i bivši predsjednik FDI Svjetske stomatološke federacije. „Razne bolesti poput dijabetesa, kardiovaskularne bolesti i infekcije su pod velikim utjecajem oralnog zdravlja. Ljudi uvijek odgađaju posjetu stomatologu što znači da, jednom kad odu, već imaju ozbiljne patološke promjene. Broj ljudi koji nemaju zube je zabrinjavajuće visok te im je time onemogućena pravilna ishrana, a tako i cjelokupno zdravlje dovedeno u opasnost.“

Rezultati su zasnovani na istraživanju koje je sprovedeno širom Portugala i koje je uključilo 1102 ispitanika. Rezultati su predstavljeni na 23. godišnjem kongresu Portugalske stomatološke asocijacije koji je održan u periodu od 6. do 8. novembra 2014. godine u Portu. DT

DENTAL TRIBUNE
The World's Dental Newspaper • BiH Edition

LICENSING BY DENTAL TRIBUNE INTERNATIONAL PUBLISHER - TORSTEN OEMUS

GROUP EDITOR - Daniel Zimmermann
newsroom@dental-tribune.com
Tel.: +49 341 48 474 107
CLINICAL EDITOR - Magda Wojtkiewicz
ONLINE EDITOR/SOCIAL MEDIA MANAGER - Claudia Duschek
EDITORIAL ASSISTANTS - Anne Faulmann, Kristin Hübner
COPY EDITORS - Sabrina Raaff, Hans Motschmann
PUBLISHER/PRESIDENT/CEO - Torsten Oemus
CHIEF FINANCIAL OFFICER - Dan Wunderlich
CHIEF TECHNOLOGY OFFICER - Serban Veres
BUSINESS DEVELOPMENT MANAGER - Claudia Salwiczek
JR. MANAGER BUSINESS DEVELOPMENT - Sarah Schubert
PROJECT MANAGER ONLINE - Martin Bauer
EVENT MANAGER - Lars Hoffmann
MARKETING & SALES SERVICES - Nicole Andrä
EVENT SERVICES - Esther Wodarski
ACCOUNTING SERVICES - Karen Hamatschek, Anja Maywald Manuela Hunger
MEDIA SALES MANAGERS - Matthias Diessner (Key Accounts, Melissa Brown (International), Antje Kahnt (International), Peter Witteczek (Asia Pacific), Weridiana Mageswki (Latin America), Maria Kaiser (USA), Hélène Carpentier (Europe, Barbora Solarova (Eastern Europe)
EXECUTIVE PRODUCER - Gernot Meyer
ADVERTISING DISPOSITION - Marius Mezger

DENTAL TRIBUNE INTERNATIONAL
Holbeinstr. 29, 04229 Leipzig, Germany
Tel.: +49 341 48 474 302 | Fax: +49 341 48 474 173
info@dental-tribune.com | www.dental-tribune.com

DENTAL TRIBUNE ASIA PACIFIC LTD.
Room A, 20/F, Harvard Commercial Building,
105–111 Thomson Road, Wanchai, Hong Kong
Tel.: +852 3113 6177 | Fax: +852 3113 6199

TRIBUNE AMERICA, LLC
116 West 23rd Street, Ste. 500, New York, N.Y. 10011, USA
Tel.: +1 212 244 7181 | Fax: +1 212 244 7185

Godina I broj 2, oktobar 2014
Dental Tribune BiH Edition
ISSN broj: 2303-601X

VLASNIK LICENCE
Stomatološka komora FBiH
Antuna Hangija do br.3, 71000 Sarajevo, BiH
IZDAVAČ
Stomatološka komora FBiH
Antuna Hangija do br.3, 71000 Sarajevo, BiH
www.stomatoloskakomora.ba
Tel/Fax:+387 33 203 075
e-mail: info@stomatoloskakomora.ba
GLAVNI UREDNIK
Prim.dr. Edin Muhić
IZVRŠNI DIREKTOR
Prim.dr. Edin Muhić
MARKETING
Stomatološka komora FBiH
e-mail: adi.m@stomatoloskakomora.ba
www.stomatoloskakomora.ba
DIZAJN
Adis Duhović, prof. / PERFECTA, Sarajevo
PREVOD
Edina Karić
LEKTOR
Zdenka Pejić
STRUČNI SAVJETNICI
Prim.dr. Mirjana Duspara
Prim.dr. Šemsa Bašović
Prof.dr.sc. Lejla Ibrahimagić-Šeper
Prim.dr. Mirsad Tokić
prim.dr. Šenol Bejtula
SEKRETAR
Remza Sladić
ŠTAMPA
A3 studio d.o.o.
TIRAŽ
1200 primjeraka

Urednički sadržaj preveden i reproduciran u ovom broju od Dental Tribune International, Njemačka, je pod autorskim pravima Dental Tribune International GmbH. Sva prava su zadržana. Objavljeno sa odobrenjem Dental Tribune International GmbH, Holbeinstr. 29, 04229 Leipzig, Njemačka. Reprodukcija u bilo kojem obliku na bilo kojem jeziku dijelom ili u cijelosti, bez prethodnog odobrenja Dental Tribune International GmbH je strogo zabranjena. Dental tribune je zaštitni znak Dental Tribune International GmbH.

DTI - VLASNIČKA STRUKTURA

IZDAVAČ I VLASNIK LICENCE
Stomatološka komora FBiH
ODGOVORNA OSOBA IZDAVAČA
Prim.dr. Edin Muhić
IDENTIFIKACIONI BROJ
4200486540005
PDV BROJ
200486540005
SJEDIŠTE
Antuna Hangija do br.3
71000 Sarajevo, BiH
TEL/FAX
+387 33 203 075
NAZIV MEDIJA
Dental Tribune
VRSTA MEDIJA
Štampani

Heraeus Kulzer
Mitsui Chemicals Group

Charisma Classic set 8 x 4 g + Charisma Classic 4 x 4 g

320 KM

Ponuda je dostupna kod Heraeus Kulzer ovlaštenih distributera:

DENTAL SM d.o.o.
Branka Popovića 266, 78 000 Banja Luka
Tel +387.51.370.724, Fax +387.51.370.724
E-mail dental.sm@blic.net

SANITARIA DENTAL d.o.o.
Blajburških žrtava 23, 88000 Mostar
Tel + 387.36.348.894, Fax + 387.36.348.801
E-mail info@sanitaria-dental.ba

CHARISMA®

Charisma® Classic.

- Charisma Classic je svjetlosno polimerizirajući, radio-opakni mikrohibridni kompozit. Ujedno je jedini kompozitni materijal koji sadrži novu Microglass® II tehnologiju punila.
- Jednostavne monokromatske tehnike i prirodniji izgled restauracija.
- Jednostavan odabir odgovarajuće boje i njene prilagodbe.
- Jednostavno prikrivanje diskoloracija.

Charisma Classic set 8 x 4 g: A1, A2, A3, A3.5, B2, C2, OA2, OA3, GLUMA 2Bond 4ml, GLUMA Etch 35 gel 2 x 2.5 ml, vodič boja
Charisma Classic set 4 x 4 g: A1, A2, A3, OA2, vodič boja

Giving a hand to oral health.

Slike proizvoda su ilustracije. Heraeus Kulzer zadržava pravo na izmjenu. Navedena cijena ne uključuje PDV. Točnu cijenu provjerite kod vašeg dobavljača. Ponuda vrijedi do isteka zaliha.

heraeus-kulzer.com

Istraživanje pokazalo nerealna očekivanja javnosti o zubnim implantatima

HONG KONG, Kina: Zubni implantati postaju sve više popularni među pacijentima koji imaju tek nekoliko zuba ili su potpuno bezubi. Stomatološka industrija i doktori dentalne medicine nude detaljne informacije o implantatskim materijalima, funkcijama i procedurama. Ipak, veliki broj ljudi nije dobro informiran te zbog toga precjenjuju funkcionalnost implantata dok podcjenjuju stručnost potrebnu u implantologiji. Predstavljamo vam rezultate kvalitativnog istraživanja sprovedenog na Univerzitetu u Hong Kongu.

Istraživači su imali cilj procijeniti informacije koje se plasiraju javnosti o zubnim implantatima, koliko javnost razumije date informacija te koliko njihovo razumijevanje informacija utječe na traženje zdravstvene brige i donošenje odluka.

Tokom istraživanja ispitano je 28 odraslih osoba starosne dobi između 35 i 64 godine koji nikada nisu imali nikakve veze sa stomatologijom kao profesijom. Da bi učestvovali u istraživanju, učesnici su morali imati barem jedno upražnjeno mjesto u zubnoj strukturi te su trebali čuti za zubne implantate, ali da nikada nisu imali zubni implantat niti su se konsultovali sa svojim stomatologom u vezi s tim.

Ispitanici su podijeljeni u šest fokusnih skupina u kojima se razgovaralo o zubnim implantatima. Učesnici su dijelili svoje individualno znanje o implantatima sa ostatkom grupe. Sve grupne diskusije doslovno su transkribovane od riječi do riječi te su podvrgnute tematskoj analizi sadržaja koja je popraćena temeljitim teorijskim pristupom.

Tim kineskih istraživača ustanovio je da su učesnici došli do informacija o zubnim implantatima na različite načine kao što su oglasne ploče, printane reklame, društveni mediji te lične veze.

Prema riječima istraživača učesnici su izrazili očekivanja da zubni implantati vraćaju izgled, funkciju i kvalitet pacijentovih zuba u potpuno normalno stanje.

„Smatrali su zubne implantate lijekom za sve slučajeve u kojima se javlja nedostatak zuba te su precjenjivali njihovu funkcionalnost i dugovječnost“, istakli su naučnici.

Pored toga, pacijenti su podcijenili stručnost potrebnu da se iznese jedan klinički postupak umetanja zubnog implantata. Međutim, ono što je najviše utjecalo na to da se ne odluče za stomatološki tretman sa zubnim implantatima jesu njihove visoke cijene, invazivnost samog procesa, brojni rizici te moguće komplikacije.

Istraživanje je pokazalo i da je javnost izložena informacijama različitog kvaliteta te da imaju nerealna očekivanja o pitanju zubnih implantata. Istraživači su istakli da ovakva percepcija može znatno utjecati na odluke o traženju stomatološke brige.

„Naše viđenje problema i iskustva koja smo stekli tokom ovog kvalitativnog istraživanja mogu pomoći ljekarima da bolje shvate percepciju javnosti, da olakšaju sami sebi konstruktivnu komunikaciju između pacijenata i stomatologa te da doprinesu kreiranju pozitivnih kliničkih iskustava u implantatskoj stomatologiji“, zaključili su istraživači.

Istraživanje pod nazivom *Javna percepcija zubnih implantata: Kvalitativno istraživanje* objavljeno je online 8. maja u Časopisu stomatologije. DT

dentalgrupa
DENTAL ŠEHOVIĆ
www.dentalsehovic.ba
Sarajevo 71000
Malta bb
tel:+387 33 658 058
fax:+387 33 523 340
e-mail:
dentalsehovic@gmail.com
nermina.sehovic@dentalgrupa.ba

Začin curry je potencijalni lijek za oralni HPV karcinom

NEW DELHI, Indija: Najnovije istraživanje je pokazalo da kurkumin, inače jedan od osnovnih sastojaka kurkume ili curry-ja u prahu, ima uticaj prigušavanja humanog papiloma virusa (HPV), koji se tokom posljednjih nekoliko desetljeća sve više povezuje sa razvojem oralnog karcinoma. Naučnici su otkrili da prirodni antioksidant kurkumin usporava ekpresiju HPV-a što nagovještava da bi mogao biti od pomoći pri kontroli širenja oralnih karcinoma povezanih sa HPV-om.

Na osnovu rezultata prethodnih istraživanja iz 2005.godine koja su pokazala inhibitorni uticaj kurkumina na HPV i ćelije cerviklnog karcinoma, međunarodni tim istraživača iz Indije i SAD-a je kroz seriju laboratorijskih eksperimenata testirao njegov uticaj na oralni karcinom.

Naučnici su stavili ćelije oralnog karcinoma pozitivne na HPV tip 16 u inkubator zajedno sa različitim koncentracijama kurkumina u fiksnom vremenskom periodu te su otkrili da biljni antioksidant reguliše i sputava ekspresiju HPV-a i stimuliše rad posebnih proteina koji sprečavaju širenje tumora. Kurkumin takođe smanjuje i izdržljivost ćelija te inducira morfološke promjene i apoptozu ćelija oralnog raka pozitivnih na HPV tip 16.

Istraživači su zaključili da kurkumin ima terapeutski potencijal za visoko-rizične oralne HPV karcinome.

Karcinom oralnih skvamoznih ćelija je na šestom mjestu na listi najrasprostranjenijih karcinoma u svijetu. Svjetska zdravstvena organizacija izjavljuje da se učestalost pojave oralnog karcinoma kreće od 1 do 10 slučajeva na 100 000 ljudi u većini država.Prema procjenama projekta GLOBOCAN jedan je od najučestalijih zloćudnih tumora. Projekat je ispitao učestalost pomenutog tumora među 50% svih malignih tumora u Indiji i Južnoj Aziji. Glavni uzročnici karcinoma oralnih skvamoznih ćelija su pušenje i konzumiranje alkohola. Međutim, veliki broj studija je pokazao da je značajan dio oralnih karcinoma povezan sa oralnim HPV infekcijama.

Istraživanje pod nazivom Kurkumin modulira ćelijske AP-1, NF-kB i HPV16 E6 proteine u oralnom karcinomu je objavljeno online 23.aprila na ecancermedicalscience, časopisu o karcinomu kojem je omogućen pristup. Časopis objavljuje Evropski institut za onkologiju i Organizacija evropskih institucija za karcinom. DT

Laserski tretman uklanjanja vaskularne lezije usne

Autori: *prof. ass. Merita Bardhoshi, prof. dr. Norbert Gutknecht, prof. ass. Edit Xhajanka, dr. Esat Bardhoshi, dr. Alketa Qafmolla, Dritan Gjini & Elda Gjini, Albanija i Njemačka*

Mulliken i Glowacki su 1982. godine na osnovu kliničkih, histohemijskih i celularnih kriterija predstavili jednostavnu klasifikaciju da bi razlikovali razne vaskularne anomalije (Genovese et al., 2010). Opisali su dva različita oblika- hemangiome i vaskularne malformacije. Po porijeklu, lezije mogu biti traumatične ili idiopatske.

Hemangiomi predstavljeni po različitoj morfologiji: Neki su mali i jedva primijetni, dok su drugi pak veliki i deformisani. Pljosnati, crvenkasti hemangiomi su obično površni. Oni koji se javljaju dublje pod kožom su obično plavkasti i nazivaju se dubokim hemangiomima (Thurnherr et al., 2000). Ukoliko je hemangiom potkožni (duboki) ali izbija i na površinu, onda se takav hemangiom naziva kombinovani hemangiom.

Za odgovarajući tretman je ključna ispravno uspostavljena dijagnoza. Vaskularne malformacije se uglavnom javljaju po rođenju, a neke vrste se mogu javiti i kasnije. Pored toga, ovakve malformacije se neće nikada razmnožiti ili zakomplikovati. Naime, one se polako, ali uporno šire tokom života prateći rast i razvoj samog pacijenta. Na njihov ubrzan rast utiču psihičke traume, pubertet, trudnoća i td. Ove lezije su svrstane u podklase na osnovu dominantnog tipa krvnog suda i osobina protoka krvi kao što su kapilarne malformacije, venske malformacije i arteriovenske malformacije. Prvobitno se javljaju u obliku ravnih, ružičastih mrlja i obično su mekane, kompresibilne i rastu sa povećanjem venskog pritiska.

Neke lezije, kao što su proširenje venskih i ostalih krvnih sudova, su normalan dio procesa starenja. Kongenitalne anomalije se i dalje mogu dijeliti na osnovu tipa krvnog suda. Mogu se naći u različitim dijelovima oromaksilofacijalnog područja: na jeziku, na usnama, na nepcu, bukalnoj mukozi ili na gingivi (Romanos, 2012). Jedan od načina uklanjanja ovih lezija je upotreba lasera. Zbog estetske važnosti usana ,npr. diskretne anatomske linije kao što je vermilion granica, te njihove funkcionalne važnosti, laserski tretman ovog područja ima značajne koristi (Romanos, 2012). Razvijeno je nekoliko laserskih sistema uz pomoć principa selektivne fototermolize (DeBiase et al., 2006). Ciljani hromofor u slučaju vaskularne lezije je oksihemoglobin koji je prisutan u crvenim krvnim zrncima koja cirkulišu krvotokom. Laserska terapija je dobra metoda za liječenje takvih lezija. Među velikim brojem različitih laserskih sistema, za primjenu u liječenju vaskularne lezije na usni smo odabrali diodni laser od 980 nm iz razloga što hemoglobin dobro upija valnu dužinu od 980 nm. Ova karakteristika hemoglobina omogućava da se postigne veoma dobra koagulacija i hemostaza što je veoma izuzetno važno u procesu liječenja vaskularnih lezija.

Pacijenti i metode

Pacijenti

Ovo istraživanje je uključilo 60 pacijenata (32 muškarca i 28 žena) starosne dobi od 10 do 80 godina kojima su liječene vaskularne lezije usne (Slike 1-3). Tok istraživanja je sproveden u dvije grupe: Prva grupa od 30 pacijenata je liječena diodnim laserom od 980 nm dok je druga grupa, kontrolna grupa od 30 pacijenata, liječena hladnim hirurškim skalpelom. Tretman je trajao od maja 2007.godine do maja 2012.godine na Odjelu za oralnu hirurgiju na Stomatološkoj klinici na Univerzitetu u Tirani, u Albaniji. Svi pacijenti su dobili svoj klinički dosije. U laserskoj grupi 20 pacijenata nije medicinski tretirano, dok je 10 pacijenata zahvaćeno terapijom (3 pacijenta su bili pod terapijom za dijeabetes, 3 pacijenta pod terapijom za srčane bolesti te 4 pacijenta na antikoagulansnoj terapiji). U kontrolnoj grupi 18 pacijenata nije medicinski tretirano, dok je 12 pacijenata bilo pod terapijom (4 pacijenta pod terapijom za dijabetes, 4 pacijenta pod terapijom za srčane bolesti i 4 pacijenta pod terapijom za antikoagulans).

Na osnovu medicinske historije pacijenata, njihovih godina te detaljnih unutrašnjih i vanjskih ispitivanja i ultrasonografskih otkrića utvrđeno je da se da su sve lezije pronađene kod pacijenata vaskularne lezije. Svi pacijenti su dobili pismene i usmene informacije o prirodi laserskog tretmana te su prije tretmana zamoljeni da potpišu izjavu o svom pristanku na ovakav tretman. Vremenski period praćenja pacijenata je određen na

Slike 1-3: *Vaskularne lezije usana.*

Slika 4: Tretirano područje nije krvarilo a završena je i intralezijska fotokoagulacija

mjesec dana nakon tretmana, šest mjeseci, jednu godinu i tri godine nakon tretmana kako bi se procijenile karakteristike zacijeljivanja rane u ranim fazama kao i dugoročni rezultati. Sve faze tretmana kao i vremenski periodi praćenja pacijenata su dokumentovani fotografijama koje su poslužile za poređenje u dugoročnoj evaluaciji.

Metod

Tretmani su izvršeni na pacijentima koji nisu hospitalizirani pod lokalnom anestezijom. Za lasersku grupu korišten je diodni laser od 980 nm. Laserska energija je otpuštena kroz optička vlakna sa prosječnom snagom od 3W u kontinuiranom modu od 10 do 60 sekundi u zavisnosti od veličine lezije u kontaktnom i nekontaktnom modu. Laserski ispitivač je postavljen u nekontaktni mod 2 mm od porđučja koje je tretirano.

Tretman je počeo pripremanjem područja oko granica svake lezije tako što se kružilo oko njih nekoliko puta u istom pravcu. Promjena boje i vidljivo smanjenje su uzeti kao signali za početak završnog dijela tretmana gdje su izvršeni izbijeljivanje i fotokoagulacija tretiranog područja. U kontaktnom modu, vlakno je bilo u dodiru sa mukoznom površinom lezije te je izvršen blagi pritisak. Vlakno je proširenо sa područja vaskularne lezije na periferiju.

Hirurški tretirano područje nije krvarilo i izvršena je interlezijska fotokoagulacija (Slika 4). Na tretirano područje je stavljen led 3 do 5 minuta. Nakon tretmana (slika 5) je propisan analgetik da se koristi po potrebi – pacijentima nisu propisani nikakvi antibiotici. Upute za post-hirurški tretman su se sastojale od savjeta da se na tretiranom području drži led u trajanju od 2 sata, da se izbjegava unošenje tople hrane i pića, da se nanosi mast bogata vitaminom E na područje tretirano laserom te da se izbjegava izlaganje suncu u narednih mjesec dana.

Pacijenti kontrolne grupe su liječeni kovencionalnim tehnikama za uklanjanje uz pomoć sredstava kao što su oštrice i skalpeli. Kao hirurška tehnika odabrana je ekscizija kojom se u potpunosti odstranila lezija, a okolne rane su zašivene. Svim pacijentima su propisani antibiotici- pacijenti koji su bili pod antikoagulantnom terapijom su prije hirurškog zahvata prekinuli terapiju. Za obje grupe (lasersku i kontrolnu) su, u svrhu istraživačkog protokola, zakazani pregledi nakon 10 dana, jednog mjeseca, nakon šest mjeseci, godinu dana i tri godine nakon tretmana. Na ovaj način su evaluirani bol, krvarenje, oticanje, formiranje ožiljka, funkcionalne smetnje, estetski rezultati kao i karakteristike zacijelivanja rana.

Slika 5: Neposredno nakon tretmana

Rezultati

U ovom istraživanju su upoređeni rezultati dvije različite grupe dobiveni na osnovu istraživačkog protokola. Prvu grupu je činilo 30 pacijenata sa različitim vaskularnim lezijama koje su tretirane diodnim laserom (Sirona Dental Lasers) od 980 nm. Druga grupa je bila kontrolna grupa u kojoj su pacijenti tretirani konvencionalnim tehnikama uz pomoć hirurških skalpela. Rezultati su evaluirani kao rani i dugoročni rezultati. Pacijenti laserske grupe su podvrgnuti samo jednom tretmanu. U ovom istraživanju je uključen i slučaj vaskularne lezije donje usne u kojem su različiti dijelovi tretirani u 5 tretmana.

Slike 6-7: Četiri sedmice nakon tretmana diodnim laserom od 980 nm. Proces zacijelivanja rana je završen bez formiranja ožiljaka

Još jedan specifičan slučaj unutar laserske grupe je bio pacijent sa vaskularnom lezijom na donjoj i gornjoj usni koja je tretirana tokom različitih tretmana u vremenskom razmaku od 2 do 3 sedmice. Hirurški zahvat je bio veoma kratak za lasersku grupu- bio je najvažniji interes pacijenata. Pored toga, ovakav zahvat ne zahtjeva nikakve šavove, a rane zacijele dvije do tri sedmice nakon tretmana zavisno od veličine lezije. Tokom procesa zacijeljivanja rana ni jedan pacijent nije prijavio nikakve komplikacije, pa čak ni pomenuti pacijenti sa specifičnim slučajevima. Za razliku od pacijenata laserske grupe, 3 do 30 pacijenata kontrolne grupe su pokazali usporen proces zacijeljivanja rane. Parametri koji su evaluirani su sljedeći parametri:

Krvarenje

Krvarenje se može smatrati tipičnom odlikom tretmana hurirškog uklanjanja vaskularnih lezija. Tokom laserskog tretmana nije primijećeno nikakvo krvarenje kod pacijenata. S druge strane, kod pacijenata kontrolne grupe je bila potrebna dugotrajna ekscizija skalpelom, te su za zatvaranje hirurških rana korišteni šavovi.

Bol

Drugi evaluacijski parametar je bio bol koji se javio nakon hirurškog zahvata. Samo jedan od 30 pacijenata iz laserske grupe se požalio na bol nakon što je lokalna anestezija prestala djelovati. Ostali pacijenti su osjećali optimalnu post-hiruršku udobnost i nisu su se uopšte žalili na bol. Među pacijentima tretiranim konvencionalnom metodom uz pomoć hirurškog skalpela 22 od 30 pacijenata (70% pacijenata) se žalilo na bol što je riješeno propisivanjem analgetika za upotrebu u toku nekoliko dana.

Otekline

Još jedan parametar koji je evaluiran tokom posjeta za praćenje pacijenta u prvoj sedmici nakon tretmana su bile otekline. Ni jedan pacijent tretiran laserom nije prijavio oticanje. Za razliku od njih, 20 od 30 pacijenata (60% pacijenata) kontrolne grupe su prijavili otekline tokom prve sedmice nakon hirurške ekscizije.

Ožiljci

Kad su u pitanju lezije usne, formiranje ožiljaka je jedan od uobičajenih problema. Formiranje ožiljaka je evaluirano među pacijentima kontrolne grupe mjesec dana nakon tretmana. Formiranje ožiljaka nije uočeno ni kod jednog pacijenta tretiranog diodnim laserom od 980 nm (slike 6 i 7). Kod pacijenata tertiranih konvencionalnim hirurškim skalpelima ožiljci su se pojavili na mjestu gdje je izvršena ekscizija.

Funkcionalne smetnje

Parametar funkcionalnih smetnji je evaluiran šest mjeseci nakon tretmana. Kod pacijenata laserske grupe nisu zabilježene nikakve funkcionalne smetnje, a usna je imala normalnu boju i čvrstoću. Za razliku od ove grupe, u kontrolnoj grupi je zabilježeno 6 slučajeva (20% pacijenata) u kojima su se javile funkcionalne smetnje.

Ponovno javljanje lezija

Vraćanje lezija je evaluirano kao dio dugoročnih rezultata dobivenih godinu, dvije godine i tri godine nakon tretmana. Na osnovu kliničkih podataka dobivenih od pacijenata laserkse grupe nije primijećeno ponovno javljanje lezija. U kontrolnoj grupi prijavljen je samo jedan slučaj vraćanja lezije tokom prve godine nakon ekscizije..

Zaključak

Klinička primjena diodnog lasera od 980 nm pri uklanjanju vaskularnih lezija usana ima veoma dobre učinke zbog izvrsne apsorpcija hemoglobina. Laserski tretman za razliku od tretmana hirurških skalpelima je minimalno invazivan i omogućava dobre estetske rezultate. U poređenju sa pacijentima koji su tretirani konvencionalnim metodama, pacijenti tretirani laserom su se osjećali lagodnije po pitanju tretmana kao i u post-hirurškoj fazi jer im se nisu javljali ni bol ni otekline. Pacijenti koji su bili pod antikoagulantnom terapijom su tretirani bez zamijena prije laserskog zahvata. Tokom tretmana nije se javilo krvarenje kod pacijenata ove grupe. Primjena lasera je izvršena u relativno kratkom tretmanu i jednako je dobro prihvaćena od strane svih pacijenata bez obzira na njihovu starosnu dob. Nakon primjene lasera rane su zacijelile u kratkom vremenskom periodu te se nije javilo formiranje ožiljaka kao ni funkcionalne smetnje. DT

O AUTORU:

prof. ass. Merita Bardhoshi
Medicinski univerzitet,
Odjel za oralnu hirurgiju
Dibra Street 63, Tirana, Albanija
Tel.: +355 674150102
Fax: +355 42253675
meritabardhoshi@yahoo.com

INTERDENT-ov SVIJET CAD/CAM TEHNOLOGIJE

S više od 35 godina iskustva tvrtka Interdent predstavlja Vam
CAD/CAM tehnologiju koja vam pruža neograničene mogućnosti.

JEDINICA ZA FREZANJE: CC TRENDY

- CC TRENDY: 0,97 kW/nosač za 8 svrdala/5 osovina
- Širok izbor materijala: CoCr, Titan, Cirkon, PMMA akrilat, Vosak, Kompozit, Staklo keramika
- Za planiranje frezanja, upotrebljava se SUM3D, jedan od najboljih dentalnih CAM programa.
- Materijal za frezanje dolazi u najčešćem obliku - disk O 98 mm, a za manje keramičke blokove na raspolaganju je adapter.
- Osnova jedinice iz lijevanog željeza jamči dugotrajnost i minimalne vibracije u postupku rada, što rezultira preciznim radovima.
- Za mokro i suho brušenje

DISKOVI ZA CAD/CAM

SOFTWARE EXOCAD

- Otvoreni sistem
- Brzo i jednostavno dizajniranje
- S jednim klikom do granice preparacije
- Bez dodatnih licenci

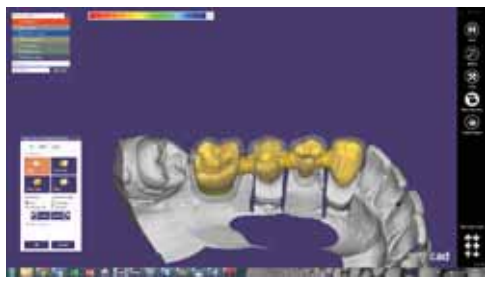

SCANNER IDENTICA BLUE

- Blue Light tehnologija
- Preciznost 10µm
- Otvoreni STL format
- Mogućnost skeniranja modela u artikulatoru
- Mogućnost skeniranja otiska
- Ergonomičan design

INTEGO IZVEDBA NA KOJU SE MOŽETE OSLONITI.

INTEGO je jednostavno najbolja stomatološka stolica u svojoj klasi. Njen ergonomski dizajn odlično kombinira izgled i funkcionalnost, a njegova iznimna kvaliteta "Made in Germany", nije samo poboljšanje, nego i nadahnuće. Dva modela, INTEGO i INTEGO PRO, mogu se fleksibilno prilagodit vašim zahtjevima. Bez obzira da li se odlučite za bičeve sa gornje ili donje strane, svaka opcija vam nudi optimalan rad, po razumnoj cijeni, koja vam nudi odličnu vrijednost u svakom pogledu.
Enjoy every day. With Sirona

Zastupnici za BIH:
ŠEHOVIĆ DENTAL, Sarajevo
NEODENT, Tuzla
KRAJINADENTAL d.o.o, Banja Luka

INTERDENT®
Opekarniška 26 · 3000 CELJE · SLOVENIJA
T: +386(03) 425-62-00 · E:info@interdent.cc · www.interdent.cc

The Dental Company sirona

Temeljna stomatološka briga pomaže vam da zadržite svoj mladalački izgled

SHARNBROOK, UK/ LEIDEN, Holandija: Najnovije istraživanje o različitim načinima života pronašlo je vezu između naše lične oralne higijeni i procjene godina od strane drugih ljudi na osnovu naših crta lica. Istraživanje je pokazalo da ljudi sa dobrim stomatološkim navikama i dobrim sveukupnim zdravljem izgledaju i do 10 godina mlađe.

Tim naučnika na Unliver i Leiden univerzitetu u Holandiji procijenio je različite faktore koji utječu na način života kao što su pušenje, sunčanje i oralna briga. Posmatrana je njihova veza sa izgledom lica. Rezultati su pokazali da, zajedno sa drugim faktorima, oralna brigu, uključujući redovno čišćenje zuba koncem i četkicom, može imati dugoročni utjecaj na očuvanje mladalačkog izgleda.

Da bi odredili broj godina koje se određuju na osnovu crta lica, istraživači su fotografisali oko 800 ljudi sa zatvorenim ustima. Nakon toga su portrete pokazali grupi sudija od 60 ljudi koji su procjenjivali starosnu dob ljudi na fotografiji u vremenskom periodu od 5 godina. Prosječna procijenjena starosna dob svake osobe je potom upoređena sa faktorima koji utječu na stil života fotografisanih osoba. Potrebni podaci prikupljeni su putem upitnika. Grupa ljudi koji su na fotografijama uključila je i pušače i nepušače iz Holandije i Engleske, starosne dobi od 45 do 75 godina.

Istraživači su otkrili da se za Holanđanke sa nekoliko preostalih zuba procjenjivalo čak 10,9 godina više nego što stvarno imaju. S druge strane, za Holanđane sa zubnim protezama procjenjivalo se 9,3 godina više nego što stvarno imaju. Istraživači su naišli na slična otkrića i kod Britanaca. Za Britanke, koje čiste zube samo jedanput dnevno i nose zubne proteze, procjenjivalo se 9,1 više godina nego što je to bio slučaj sa ženama koje imaju prirodne zube i sveobuhvatne navike oralne higijene.

„Zna se da broj zuba i stanje desni koje ih okružuju direktno utječe na izgled površinskog tkiva. Npr. ljudi izgledaju mlađe kada zatvore usta nakon što dobiju nove zubne proteze, a broj zuba i upotreba zubnih proteza je usko povezana sa veličinom usne i izgledom labio-mentalnog nabora“, izjavio je dr. David Gunn, viši istraživač na Unliveru.

Autori su naglasili da aspekti oralne brige mogu igrati ulogu zamjenika za druge faktore životnog stila, kao što je dijeta. Međutim, stomatološki aspekti su značajno povezani sa procijenjenom starosnom dobi u proučavanim grupama. DT

Oseointegracija implantata je dobra kod dijabetičara kao i kod zdravih pacijenata

SAN ANTONIO, SAD: Dijabetičari sa slabom glikemijskom kontrolom mogu biti odbijeni kao potencijalni kandidati za dentalne implantate jer se njihovo stanje već dugo vremena povezuje sa raznim uticajima kao što su veoma spor oporavak i visoki rizik od infekcija. Međutim, najnovije istraživanje pokazuje da čak i pacijenti sa loše kontrolisanim dijabetesom imaju visoke šanse za uspjeh sa implantatinama nakon jedne godine dana.

Da bi procijenili nivo glikemijskog uticaja na implantate, istraživači na univerzitetskom Centru za zdravstvene nauke u Teksasu, San Antonio, su proučavali 110 bezubih pacijenata koji su dobili mandibularne implantatske zubne nadomjestke. Učesnici su bili podijeljeni u tri grupe: pacijente koji nisu dijabetičari, pacijente sa kontrolisanim dijabetesom i pacijente sa lošom kontrolom dijabetesa.

Nakon vremenskog perioda u trajanju od godine dana, istraživači nisu otkrili nikakve značajne razlike između proučavanih grupa. I dijabetičari i pacijenti koji nemaju dijabetes su imali skoro 100% očuvane implantate.

Dr. Thomas Oates, privremeni prodekan za istraživanje i prodekan za kliničko istraživanje na univerzitetu, je objasnio da je jedina razlika bila to što je učesnicima sa loše kontrolisanim dijabetesom trebao duži vremenski period da se izliječe nakon postavljanja zubnih implantata.

Ukupno su bila samo dva slučaja gdje postavljanje implantata nije uspjelo, ali su oni zamijenjeni novim implantatima. Implantati su osteointegrirani i nisu oslabili nakon vremenskog perioda od godinu dana.

Rezultati istraživanja su pokazali da su uticaji hiperglikemije na implantatsku terapiju još uvijek nepoznati. Pored toga, istraživanja pokazuju da pacijenti sa sveobuhvatnom glikemijskom kontrolom mogu imati značajne koristi od implantatske terapije u odnosu na dijetu koje se moraju pridržavati shodno svom dijabetičarskom stanju. Međutim, Oates tvrdi da su potrebna detaljnija istraživanja prije nego što se donesu zaključci.

Dijabetes je jedno od najrasprostranjenijih sistemskih oboljenja u SAD-u. Prema podacima iz Centra za kontrolu i sprječavanje bolesti broj Amerikanaca kojima je dijagnosticiran dijabetes se čak utrostručio, porastao je sa 5.6 miliona iz 1980.godine na 20.9 miliona u 2011. godini.

Procjenjuje se da više od 90% pacijenata sa dijabetesom u SAD-u imaju dijabetes tipa 2. DT