issn 2196-8640

Vol. 2 • Issue 3/2014

Dental Tribune

DT STUDY CLUB

Le magazine de formation continue dentaire

3 2014 édition française

roots
Revascularisation pulpaire

cosmetic
ADSD – Dentisterie esthétique assistée par ordinateur

cad/cam
CFAO dentaire au fauteuil avec scan d'empreinte silicone

implants
Traitement implantaire de sites édentés

laser
Parodontite et traitement laser

dti] Dental Tribune International

Canalicules dentinaires propres et parfaitement intacts après traitement laser.

L'univers au bout de vos TIPS.

LightWalker®

La plateforme laser dentaire Erbium : YAG la plus évoluée du marché avec ou sans Nd : YAG
+ Le premier scanner de traitement dentaire au monde

Résultats cliniques parfaits en :

- Traitements parodontiques TwinLight™
- Traitements endodontiques TwinLight™
- Chirurgie des tissus mous sans suture
- Blanchiment doux TouchWhite™
- Dentisterie conservatrice adaptée aux patients

Simplicité d'utilisation sans égal :

- Préréglages pour plus de 40 applications
- Navigation intuitive pour l'utilisateur
- Bras OPTOflex léger et équilibré
- Système de détection de pièce à main Nd:YAG
- Prêt à fonctionner avec un scanner Er:YAG

Distributeur exclusif pour la France

Les Compétences Associées

Tél.: 33 (0) 4 67 03 37 89
Mob : 33 (0) 6 99 09 15 15
info@lca-lr.com

Fotona
choose perfection

www.fotona.com

reddot design award winner 2012

Un voyage dans une nouvelle expérience dentaire avec une rapidité et une précision extrêmes ainsi que des résultats exceptionnels. Rendez-vous sur le site www.lightwalkerlaser.com dès aujourd'hui !

Evidence Based Dentistry ...

Dr Stéphane Simon

_**En odontologie,** comme pour toute profession médicale, tous nos actes devraient être réalisés en accord avec une preuve et une évidence scientifique.

Néanmoins, quelle spécialité odontologique peut se vanter de ne reposer que sur de l'Evidence Based Dentistry ? en tout cas, pas l'endodontie que je connais bien. Cela veut-il dire que nous faisons au quotidien des actes qui ne sont pas valides et qui ne reposent sur aucune preuve scientifique ? ceci n'est pas pensable et notre conscience professionnelle nous empêcherait de prodiguer des traitements qui nous pourrions estimer dangereux.

Alors pourquoi l'odontologie ne peut reposer uniquement sur l'EBD ? Une des explications est qu'il existe très peu d'études avec « des preuves de haut niveau » ; et ceci pour des raisons très pratiques. Quiconque a participé à un projet de recherche clinique est conscient de la difficulté à évaluer nos traitements ; multiplicités des facteurs investigués, rappels des patients à 12 ou 24 mois, lourdeurs administratives, difficultés de plus en plus inquiétantes pour obtenir des financements, absence de relativité dans la rédaction des protocoles entre une étude sur un ciment canalaire et un médicament anticancéreux, etc. Ces facteurs, entre autres, rendent quasiment impossible la recherche clinique telle que nous aimerions la faire, notamment avec des cohortes de grande envergure et sur le long terme. La parodontologie y parvient cependant, probablement parce que finalement l'acte technique est moins prépondérant dans les facteurs investigués.

Pour autant, doit-on rejeter tout traitement qui n'est pas « Evidence Based ». Certainement pas. Il y a quelques années, le concept de « Practive Based Dentistry » a été proposé, justement pour pallier les manques de preuves scientifiques.

Il y a peu de journaux qui publient des « case reports » en langue française. DT STUDY CLUB **Le magazine** en fait partie. Les articles publiés dans ce nouveau numéro illustrent parfaitement une autre facette de l'odontologie, celle qui si développe à partir des connaissances glanées dans les congrès et mises en application sur des patients avec un suivi intéressant. Notre profession doit cependant s'auto réguler pour éviter de tomber dans l'excès de zèle ou de confiance, et trouver une limite entre « innovation constructive » et « expérimentation non contrôlée ». En effet, notre déontologie et notre conscience professionnelle nous obligent à un devoir de réserve, et doivent nous empêcher de nous hâter sur de nouvelles techniques non validées scientifiquement et qui pourraient donner de faux espoirs aux patients traités.

Nous voyons donc qu'il est difficile de localiser la frontière ; les articles publiés dans ce numéro sont très encourageants pour nos patients, et nous ouvrent de très beaux horizons professionnels. À nous de savoir les utiliser à bon escient.

Enfin, l'article des Drs Harichane, Le Khac et Ghighi nous démontre parfaitement que l'excellence ne reste pas enfermée dans les beaux quartiers parisiens, mais qu'elle s'ouvre aussi à l'humanitaire. Et ça, nous pouvons en être très fiers. Merci à eux.

Bonne lecture.

Dr Stéphane Simon
MCU PH en sciences biologiques et endodontie (Université Paris Diderot, Paris 7)
Responsable du Diplôme Universitaire Européen d'Endodontologie (Université Paris Diderot, Paris 7)
Laboratoire INSERM UMR 872, Equipe 5
stephane.simon@univ-paris-diderot.fr, www.due-garanciere.fr

| éditorial

03 Evidence Based Dentistry
| Dr Stéphane Simon

| roots

06 Un suivi de huit ans d'une réimplantation intentionnelle parfaitement réussie
| Dr Muhamad Abu-Hussein *et al.*

10 Le futur de l'endodontie : la revascularisation pulpaire
| Dr Philippe Sleiman

| cosmetic

12 ADSD : dentisterie esthétique assistée par ordinateur – Partie I
| Dr Valerio Bini

22 Le trésor des Incas : le granit, l'or et le coca
| Dr Yassine Harichane *et al.*

26 Futurabond® M+ – avec chaque goutte vous gagnez
| VOCO

| CAD/CAM

28 Intégration de la CFAO Globale au quotidien
| Dr Amandine Para

34 La CFAO dentaire facile au fauteuil avec le scan d'empreinte silicone
| Dr Olivier Landwerlin

40 coDiagnostiX™ – La chirurgie prothétiquement guidée
| Euromax-Monaco

42 Nouveau ! Zirkonzahn Prettau® Anterior – La zircone encore plus transparente
| Zirkonzahn

| implants

44 Apport des technologies numériques et de la CFAO en prothèse implantaire vissée : deux cas cliniques
| Dr Richard Marcelat

52 Traitement implantaire de sites édentés
| Dr Peter Windisch *et al.*

| laser

58 Soulagement de la douleur associée à la stomatite aphteuse récidivante
| Dr Maziar Mir *et al.*

62 Parodontite et traitement laser
| Dr Gérard Navarro

67 Delta Cube – La solution laser dentaire à diodes au service de votre art
| ERMA ELECTRONIQUE

| rencontres

68 Événements Internationaux

| à propos de l'éditeur

69 | Directives de soumission
70 | l'ours

Crédit photo de couverture : ERMA ELECTRONIQUE, www.erma-medical.com

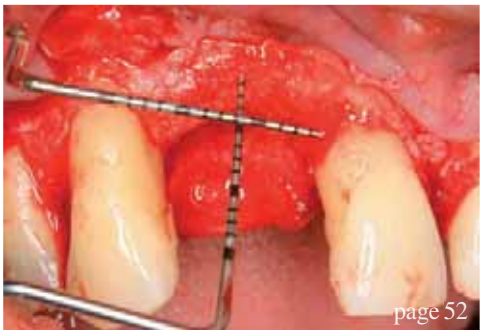



TRIOS® - PLUS QU'UNE EMPREINTE

EMPREINTES NUMÉRIQUES AVEC COULEURS RÉALISTES

DÉFINISSEZ LES TEINTES DES DENTS LORS DE LA NUMÉRISATION

LIMITE CERVICALE D'UNE PRÉCISION PARFAITE PAR PHOTOS HD

Choisissez la solution TRIOS® optimale pour votre cabinet – Cart, Pod ou intégrée au fauteuil

www.3Shapedental.com/TRIOS

Un suivi de huit ans d'une réimplantation intentionnelle parfaitement réussie

Auteurs_ Dr Muhamad Abu-Hussein, Dr Sarafianou Aspasia, Grèce ; Pr Watted Nezar & Dr Abdulgani Azzaldeen, Israël

Fig. 1_Diagnostic de l'état pulpaire : nécrose, poche parodontale étroite d'une profondeur de 10 mm, mobilité de degré 1+.

_Résumé

La réimplantation intentionnelle est pratiquée depuis de nombreuses années pour traiter des dents dépulpées. Bien que le taux de réussite d'une réimplantation intentionnelle soit nettement inférieur à celui d'un traitement endodontique classique ou chirurgical, cette technique devrait toujours être envisagée comme solution de remplacement d'une extraction dentaire. Cet article présente un cas de traitement d'une deuxième molaire inférieure, par réimplantation intentionnelle et obturation à rétro. Après huit ans, les radiographies prises lors de la visite de contrôle n'ont indiqué aucun signe de modifications pathologiques.

_Introduction

La réimplantation intentionnelle (RI) consiste à extraire une dent pour réaliser un traitement extra-buccal du canal radiculaire, et un curetage si une lésion apicale est présente, puis à réinsérer la dent dans son alvéole.[1,2] En 1982, Grossman[3] a défini cette technique comme étant « l'extraction intentionnelle d'une dent et sa réinsertion dans l'alvéole, presque immédiatement après le scellement des foramens apicaux ». Toujours selon lui, c'est « l'acte qui consiste à extraire délibérément une dent, et après examen, diagnostic, manipulation endodontique et restauration, à réinsérer la dent dans son alvéole originale, afin de remédier à un échec endodontique clinique ou radiographique apparent ».[4] S'il réussit, ce traitement en un temps permettra de conserver l'esthétique dentaire naturelle.[5]

La méthode a été décrite pour la première fois il y a près de mille ans. Au onzième siècle après J.-C., Abulcasis a relaté une réimplantation et l'utilisation de ligatures, pour assurer la contention de la dent réimplantée.[6] D'autres comptes rendus ont suivis. Fauchard en 1712,[7] avec une RI réalisée 15 minutes après l'extraction, Berdmore en 1768 avec une RI de dents matures et immatures,[8] Woofendale en 1783 avec une RI de dents compromises.[9] En 1778, Hunter pensait qu'un ébouillantage de la dent extraite avant la réimplantation, pouvait contribuer à éliminer la pathologie de l'élément.[10]

En 1890, Scheff[11] s'est intéressé au rôle du ligament alvéolo-dentaire (LAD) dans le pronostic d'une réimplantation dentaire. En 1955, Hammer[12] a décrit l'importance de laisser un LAD intact, sur des dents intentionnellement réimplantées. Il pensait qu'un LAD sain est indispensable pour le réattachement et la rétention des dents réimplantées. Selon ses déclarations « on pouvait s'attendre à une durée de rétention moyenne de 10 ans, lorsque la réimplantation était réalisée dans des conditions techniquement irréprochables ». En 1961, Loe et Waerhaug[13] ont tenté une réimplantation immédiate des dents, pour maintenir la vitalité du LAD. Une ankylose a ainsi été évitée ; par contre, toutes les dents ont présenté une résorption réparée par du cément. Ces résultats ont été confirmés par Deeb en 1965[14] et Edwards en 1966.[15] En 1968, Sherman[16] a démontré que la vitalité du LAD normal pouvait être préservée.

Une réimplantation intentionnelle est spécifiquement indiquée :

_lorsque tous les autres traitements endodontiques, chirurgicaux et non chirurgicaux, ont échoué ou sont jugés impossibles à réaliser ;
_lorsque l'incapacité du patient d'ouvrir grand la bouche, ne permet pas la réalisation d'un traitement endodontique non chirurgical ou d'une chirurgie endodontique périradiculaire ;
_dans le cas d'obstructions des canaux radiculaires ; et
_en présence de défauts radiculaires dus à une perforation ou une restauration dans des zones inaccessibles par le biais de l'approche chirurgicale habituelle, sans perte excessive de la longueur radiculaire ou de l'os alvéolaire.

Les contre-indications peuvent être notamment :

_la présence de racines longues et courbes ;
_la présence de maladies parodontales avancées qui ont conduit à un support parodontal insuffisant et à une mobilité dentaire ;
_la présence de dents pourvues de plusieurs racines divergentes qui excluent la possibilité d'une extraction et d'une réimplantation ; et
_la présence de dents atteintes d'une carie ne pouvant être restaurée.

Afin d'assurer le meilleur pronostic à long terme de la réimplantation intentionnelle d'une dent, celle-ci doit demeurer hors de l'alvéole le moins longtemps possible, et l'extraction de la dent doit être atraumatique, pour minimiser une lésion du cément et du LAD.[1,7,8] Le LAD attaché à la surface radiculaire doit être maintenu humide dans une solution saline, le Viaspan, une solution saline équilibrée de Hanks, ou une solution de doxycycline durant tout le temps où la dent se trouve en dehors de l'alvéole.

Nous avons documenté trois cas cliniques qui exemplifient la possibilité d'utiliser la réimplantation intentionnelle comme solution durable du traitement de cas endodontiques choisis. L'objet de cet article est de décrire un cas de RI qui a permis d'éviter efficacement l'extraction dentaire.[13-15,17]

_Étude de cas

Une patiente âgée de 48 ans m'a été adressée pour l'évaluation et le traitement d'une douleur localisée à la deuxième molaire inférieure gauche (dent 37). La patiente a expliqué avoir souffert récemment d'une douleur extrêmement lancinante dans la région de cette molaire. La douleur irradiait jusqu'à l'oreille gauche et avait duré trois jours consécutifs. La patiente a également expliqué que son chirurgien-dentiste avait réalisé un traitement du canal radiculaire après une préparation cavitaire (Fig. 1), quelques mois avant de me consulter. L'examen a révélé une sensibilité à la percussion et à la palpation, et une profondeur du sillon gingivo-dentaire autour de la dent 37 n'excédant pas 3 mm. L'examen radiographique a indiqué un échec endodontique, associé à une radioclarté périradiculaire (Fig. 2).

Fig. 2

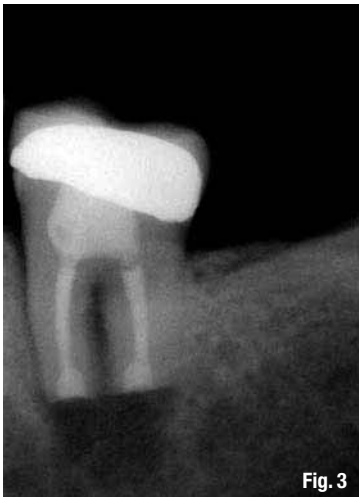
Fig. 3

Fig. 2_Radiographie après six mois : même profondeur de poche, mobilité de degré 2, exsudat en abondance.
Fig. 3_Dent extraite, apex obturé avec MTA ; aucun exsudat et mobilité de degré 1+ lors de la visite de contrôle à deux mois.

La patiente a été anesthésiée et la dent 37 a été extraite et placée dans une éponge de gaze stérile, saturée d'une solution saline. La plaie a été recouverte d'une compresse de gaze stérile et il a été demandé à la patiente de serrer les dents, afin d'immobiliser la compresse. Une résection des racines mésiales et distales a été réalisée, en biseautant l'apex radiculaire avec une fraise 702, montée dans une pièce-à-main droite. La racine mésiale a été préparée à rétro, à l'aide d'une fraise boule 1/2 montée sur un contre-angle, en présence d'une irrigation abondante. Les canaux radiculaires ont été obturés à rétro avec du MTA (Fig. 3). La procédure extrabuccale étant terminée, l'alvéole a été délicatement irrigué avec une solution saline normale pour éliminer le caillot, et la dent a été réimplantée. Aucune contention n'a été nécessaire. Six semaines plus tard, la patiente ne présentait plus aucun symptôme et la dent réimplantée était stable dans son alvéole. Nous avons dès lors recommandé à la patiente d'entreprendre la restauration définitive de la molaire

Fig. 4_Radiographie après six semaines montrant la lésion périapicale en voie de cicatrisation.
Fig. 5_Radiographie après six mois n'indiquant aucune fracture ; aucun élargissement du LAD, mobilité de degré 1.

Fig. 4

Fig. 5

Fig. 6

Fig. 7

Fig. 8

Fig. 6_Photographie intrabuccale montrant la situation clinique.
Fig. 7_Contacts interdentaires étroits.
Fig. 8_Présence d'une récession gingivale, profondeurs des poches parodontales de 2-3 mm autour de la dent. Présence d'un léger saignement au sondage.

réimplantée (Figs. 4–8). Après un an (Fig. 9), trois ans (Fig. 10), quatre ans (Fig. 11) et huit ans (Fig. 12), la patiente est revenue pour une évaluation et la dent a été radiographiée. Les clichés n'ont indiqué aucun signe de résorption et la patiente était asymptomatique.

_Discussion

La réimplantation intentionnelle (RI) est une procédure endodontique acceptable dans les cas où des traitements endodontiques chirurgicaux et intracanalaires ne sont pas recommandés. Quoique n'étant pas une pratique courante, la RI est une possibilité de traitement que les chirurgiens-dentistes devraient envisager dans ces conditions. Le non-respect des protocoles standards pendant la RI peut mener à une résorption radiculaire dans l'espace d'un mois, et à une ankylose dans les deux premiers mois qui suivent le traitement.[17,18] La plupart des processus de résorption sont diagnostiqués au cours des deux ou trois premières années. Cependant, bien que rare, une nouvelle résorption est susceptible de se produire même après cinq ou dix ans.[17]

Vu les taux de réussite variables rapportés par divers investigateurs, il est difficile de prédire le résultat d'une RI. Bender et Rossman[19] ont évalué 31 cas dont le taux de réussite global s'élevait à 80,6 % (six échecs enregistrés). Les dents réimplantées ont été conservées pour des durées allant de 1 jour à 22 ans. Une deuxième molaire inférieure, perdue après trois semaines, a été réimplantée efficacement une seconde fois, sans aucun signe d'échec après 46 mois de suivi.

Majorana *et al.*[20] ont suivi 45 cas de traumatisme dentaire pendant cinq ans, et ont consigné les complications ainsi que les réponses au traitement. Parmi ceux-ci, neuf étaient associés à une luxation (20 %) et 36 (80 %) à une avulsion. Les auteurs ont identifié 30 cas de résorption inflammatoire (18 transitoires et 12 progressifs) et 15 cas d'ankylose avec résorption de remplacement par du tissu osseux.

Aqrabawi[18] a évalué deux cas de RI et d'obturation à rétro de deuxièmes molaires inférieures. Lors de la visite de contrôle à cinq ans, les radiographies n'ont indiqué aucun signe de modifications pathologiques.

Selon Nuzzolese *et al.*,[21] les données de la littérature indiquent des variations de 70 à 91 % dans les taux de réussite d'une RI après cinq ans.

Al-Hezaimi *et al.*[22] ont traité un sillon radiculaire qui compromettait gravement la santé parodontale d'une jeune fille de 15 ans, par la combinaison d'un traitement endodontique, d'une RI et l'utilisation d'Emdogain (Straumann). Lors de la visite de suivi à un an, la patiente était dans un état satisfaisant et présentait une cicatrisation active évidente.

Demiralp *et al.*[23] ont évalué les résultats cliniques et radiographiques de RI de dents dans un contexte de parodontopathie, après préparation des surfaces radiculaires avec du chlorhydrate de tétracycline. Treize patients (sept femmes et six hommes ; tranche d'âge : 35-52 ans), présentant 15 dents compromises sur le plan parodontal, et non restaurables, ont été inclus dans cette étude. Pendant la procédure de réimplantation, les dents atteintes ont été délicatement extraites et les surfaces radiculaires débarrassées du tissu de granulation, du tartre, du ligament alvéolo-dentaire et du cément nécrosé. Du chlorhydrate de tétracycline, à une concentration de 100 mg/mL, a été appliqué sur les surfaces radiculaires pendant 5 minutes. Les dents ont ensuite été réinsérées dans leur alvéole respective et stabilisées par une contention. Après six mois, aucune résorption radiculaire ou ankylose n'a été observée sur les radiographies. Bien que la période d'évaluation ait été de courte durée, les auteurs suggèrent qu'une RI peut être une solution de remplacement de l'extraction dentaire, dans des cas dont la dégradation parodontale est avancée et la prise en charge par un autre traitement inenvisageable.

Araujo *et al.*[24] ont démontré que la résorption radiculaire, l'ankylose et la formation d'une nouvelle attache, parmi d'autres processus, caractérisaient la cicatrisation d'une racine réimplantée extraite de son alvéole et privée de cémentoblastes vitaux. Il a également été prouvé qu'un traitement par Emdogain, qui consiste à préparer la surface radiculaire détachée avec de l'EDTA puis à y appliquer des protéines de matrice amélaire, ne perturbait pas le processus de cicatrisation.

Peer[25] a examiné neuf cas de RI qui illustraient la faisabilité de la procédure dans de nombreuses indications. Seul un cas de réimplantation a présenté des signes pathologiques, sous la forme d'une résorption

Fig. 9_Radiographie de suivi après un an.
Fig. 10_Radiographie de suivi après trois ans.

Fig. 9

Fig. 10

radiculaire ou d'une ankylose. Le rapport de Peer semble indiquer qu'une RI est une procédure fiable et prévisible, et doit être envisagée plus souvent comme méthode de traitement, afin de conserver la denture naturelle.

Yu *et al.*[26] ont rapporté un cas où une double lésion endodontique et parodontale d'une première molaire inférieure a été traitée par RI et application d'hydroxyapatite. La chirurgie a été suivie quatre mois plus tard par une restauration sous forme d'une couronne de recouvrement total en céramo-métal. Lors de l'examen de suivi à 15 mois, la dent était saine, tant sur le plan clinique que radiographique, et fonctionnait de manière tout à fait satisfaisante.

Shintani *et al.*[27] ont réalisé une RI d'une incisive inférieure immature qui présentait une lésion péri-apicale réfractaire. L'incisive a été extraite et la lésion périapicale éliminée par curetage. Le canal radiculaire de la dent a ensuite été rapidement irrigué, puis a été obturé avec une pâte à base d'hydroxyde de calcium et d'iodoforme, après quoi la dent a été stabilisée au moyen d'un arc métallique de contention. Cinq ans plus tard, aucune anomalie clinique ou radiographique n'a été observée et l'apex radiculaire avait été obturé par la formation d'un pont apical.

Kaufman[28] a rapporté des résultats très positifs du traitement d'une molaire supérieure par RI, après une période de suivi de quatre ans. Une première molaire inférieure réimplantée par Czonstkowsky et Wallace[29] n'a présenté aucun signe de résorption et d'ankylose après six mois.[14] Plusieurs investigateurs ont signalé des taux de réussite variant de 52 à 95 % pour des dents supérieures, dans le cadre de suivis couvrant d'une à 22 années.[2,15-17]

Bender et Rossmann[19] ont rapporté un taux de réussite de 77,8 % pour des molaires. Sur 14 molaires inférieures, le taux de réussite s'est élevé à 85,7 % pour les premières molaires et à 71,4 % pour les deuxièmes molaires. Parmi les quatre molaires supérieures, dont trois premières molaires et une deuxième molaire, une seule première molaire supérieure a mené à un échec, et par conséquent à un taux de réussite de 66,7 % pour le groupe des premières molaires.[2]

Raghoebar et Vissink[30] ont réimplanté 29 dents, dont deux premières molaires inférieures, 17 deuxièmes molaires inférieures, une troisième molaire inférieure et 9 deuxièmes molaires supérieures, et les ont suivies sur une durée moyenne de 62 mois. Le taux de réussite s'est élevé à 72 % et 25 de ces dents sont toujours fonctionnelles.[18]

_Conclusion

Pour que l'extraction et la réimplantation soient une réussite, il est nécessaire de réunir les critères qui suivent :

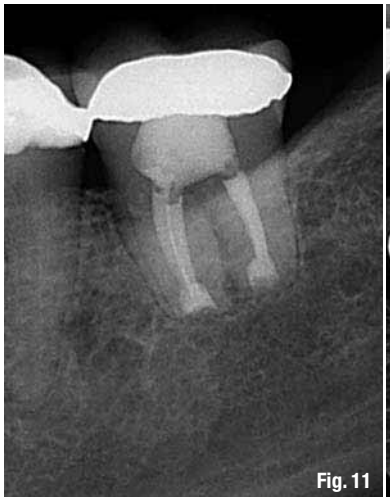

Fig. 11_Radiographie de suivi après quatre ans.
Fig. 12_Radiographie de suivi après huit ans.

_Le patient doit donner son consentement éclairé.
_Toutes les racines doivent être de forme conique.
_Les dents doivent être quelque peu mobiles.
_Il est indispensable de posséder une bonne connaissance de la chirurgie buccale sur le plan des procédures d'extraction.

La réimplantation intentionnelle est une solution de traitement qu'il convient de ne pas sous-estimer, surtout lorsqu'une option chirurgicale ou endodontique conventionnelle n'est pas réalisable. Elle représente un excellent traitement dont le résultat est prévisible. J'ai réalisé environ 30 réimplantations et n'ai perdu qu'une seule dent jusqu'à présent. S'il veut parvenir à un résultat concluant d'un traitement par extraction et réimplantation, le praticien doit avoir le patient idoine et les relations idoines avec ce patient. Le praticien doit également être en mesure d'évaluer la dent et avoir l'assurance qu'elle peut être extraite sans fracture. Il doit en outre être en mesure de reconnaître les morphologies dentaires susceptibles de mener à des problèmes d'extraction. C'est là un savoir-faire qui se forge par l'expérience. Une réimplantation est une méthode de traitement prévisible et acceptable dans mon cabinet, chez des patients dont les canaux radiculaires nécessitent un retraitement dû à un échec, ou des patients dont le traitement ne peut être réalisé en raison d'un processus sclérosant des canaux._

Note de la rédaction : une liste complète des références est disponible auprès de l'éditeur.

_contact

Dr Muhamad Abu-Hussein
123 Argus St.
10441 Athènes, Grèce

abuhusseinmuhamad@gmail.com