



CIOSP today

Jornal Oficial do 33º CIOSP

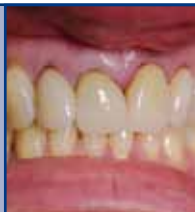Congresso Internacional de Odontologia de São Paulo



Entrevista

Entrevista com o presidente do 1º Congresso de Estética Orofacial, Luciano Artioli Moreira

»Página 7



implante dentário

O implante mediato é uma alternativa viável ao implante imediato e é um implante "normal" após a cicatrização óssea completa da área de extração, geralmente associada à perda de volume.

»Página 8



Novidades da FIOSP

Novações para profissionais interessados em oferecer o melhor tratamento aos seus pacientes, sempre unindo saúde e estética.

»Página 4

33º CIOSP

Congresso Internacional de Odontologia de São Paulo

Data

22 a 25 de janeiro de 2015

Local

Centro de Exposições e Convenções
Expo Center Norte
Rua José Bernardo Pinto, 333
Vila Guilherme
02055-000 - São Paulo/SP.
www.ciosp.com.br



Abertura da Feira Comercial do CIOSP reúne milhares de profissionais da Odontologia vindos de diversos países

Uma oportunidade de aperfeiçoamento profissional e de troca de experiências

Com a presença de profissionais de vários países da América Latina e de todas as entidades estaduais e federais de Odontologia, a 18ª Feira Internacional de Odontologia de São Paulo (FIOSP) foi aberta ontem, às 10h (veja nesta edição alguns dos produtos em exposição). Um dos mais importantes eventos de Odontologia do mundo, o CIOSP deve atrair cerca de 100 mil pessoas no Expo Center Norte.

Serão quatro dias e mais de 400 horas de cursos em 17 áreas odontológicas. A cerimônia de abertura do CIOSP, às 10h, reuniu representantes de entidades de todo o País. O presidente da Associação Paulista de Cirurgiões Dentistas de São Paulo, Adriano Albano Forghieri, afirma que este é um evento completo tanto no aspecto científico quanto tecnológico, envolvendo importantes parceiros. Reúne centenas de empresas de qualidade que apresentam oportunidades de aperfei-

çoamento profissional e aproximam o público das novidades da indústria e de produtos de vanguarda. "Este ano, além do padrão de conforto que buscamos trazer ao participante do congresso, também estamos trazendo pela primeira vez dois importantes eventos, o 1º Congresso Internacional de Laser das Divisões da WFLD e APCD e o 1º Congresso Mundial de Estética Orofacial. Este último apresentará novas tecnologias de material de preenchimento, como a toxina botulínica. Trata-se de algo inovador no mercado, produzido a partir da mais alta tecnologia e representa uma mudança na Odontologia", salienta.

"Este congresso terá o mesmo sucesso ou até mais que os outros. Estamos muito felizes. A sessão de São Paulo é um exemplo de grande parceira, reconhecido tanto pela Odontologia nacional quanto internacional". Há 38 anos atuando como Cirurgião-Dentista, o presidente da Associação Brasileira de Cirurgiões-Dentistas,



Photo Swelly França

Silvio Cecchetto, também reforçou que o evento coloca à disposição dos colegas profissionais os maiores avanços em termos de tecnologia surgidos recentemente, no final de 2014. "O CIOSP é uma grande vitrine não só para o público conhecer as novidades, mas para adquirir produtos e serviços com qualidade e por


um bom valor. Participo do evento há mais de 20 anos, seja como diretor de entidade, seja como Cirurgião-Dentista. Estar aqui acrescenta muito para o profissional. É uma feira completa e uma grade científica de altíssimo nível", assegurou,

» página 10 today

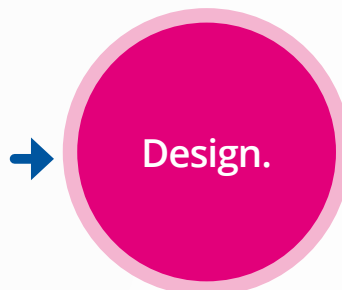
AD

Planmeca CAD/CAM™ Chairside Integrated workflow

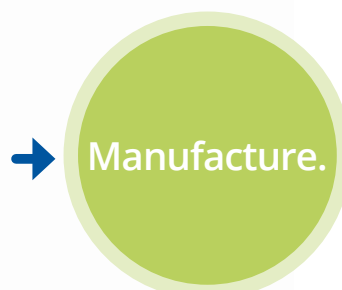
Come visit our booth!
Aisle 9000 nº 9116, 9118,
9120 and 9124



Planmeca PlanScan®



Planmeca PlanCAD® Easy



Planmeca PlanMill® 40

- Open solutions for all digital dentistry
- High precision for prosthetic works
- One software platform from scanning through design to milling

Find more info and your local dealer
www.planmeca.com



PLANMECA

ressaltando a importância que o CIOSP significa para a carreira profissional.

“Trata-se de um dos eventos mais importantes do mundo porque aqui é um lugar de encontro das maiores autoridades da área, de profissionais, de técnicos. É um local para aperfeiçoamento, para conhecer novas tecnologias, fazer contato, conhecer novos produtos e equipamentos, o que demonstra a grandeza da Odontologia brasileira”, acredita o presidente do Conselho Regional de Odontologia de São Paulo, Cláudio Yukio Miyabe. Com 110 mil inscritos no Estado de São Paulo, o presidente destacou a parceria da instituição com a APCD no auxílio e orientação aos profissionais. O atendimento ao público é um objetivo do conselho durante o evento, respondendo a dúvidas e prestando informações diversas em seu estande. “Fazemos carteirinha, registramos certificados de cursos e prestamos informações diversas, orientando, por exemplo, quem deseja modificar seu consultório e tem algumas dúvidas”.

Destaques do CIOSP

Dia 25 de janeiro, das 10h às 13h, o CIOSP promove pelo segundo ano consecutivo

o Fórum sobre Pirataria na Odontologia. “Na área de implantes cresce o uso de componentes protéticos. 30% é pirataria. Isso pode gerar um problema de saúde bucal violento, podendo levar à perda do implante, principalmente por conta da proliferação de bactérias”, explica o vice-presidente do setor odontológico da Associação Brasileira da Indústria de Artigos e Equipamentos Médicos, Odontológicos, Hospitalares e de Laboratórios (ABIMO), Knud Sorensen. Uma das soluções para combater o problema é assegurar que os procedimentos de fabricação da Anvisa sejam seguidos criteriosamente, de forma a garantir qualidade dos produtos. As discussões este ano ganham fôlego com as presenças do coordenador de segurança institucional da Anvisa, Rodrigo Teixeira, e do ex-secretário do Conselho Nacional de Combate à Pirataria, Rodolfo Tamanaha.

Outro debate dos mais atuais promovidos durante o CIOSP foi o uso de células-tronco na Odontologia. Ontem, ocorreu o curso ministrado por Luciano Casagrande.

No sábado, das 10h às 18h, o público vai acompanhar o curso “Beleza do sorriso

- THE LED Experience”. Um total de 11 especialistas em Odontologia Estética – entre eles Rui Isidro Falacho, de Portugal – mostrarão o processo de recuperação de um sorriso a partir de modernas técnicas.

No mesmo dia, das 14h às 15h30, Ana Estela Haddad coordenará o curso “Saúde bucal das crianças brasileiras”, apresentando ações de programas que abordam a saúde geral e bucal na infância, como o “Brasil Sorridente”.

No domingo, um dos destaques é o “Meeting de Odontologia do Esporte”, que ocorre das 10h às 18h, reunindo especialistas para debater a importância da saúde oral no desempenho dos atletas de várias modalidades esportivas. Hilton Tiba, coordenador técnico do Ministério dos Esportes, tratará do tema “Aplicação e importância da Odontologia dos Esportes em atletas de alto rendimento”.

Cursos, palestras, lançamentos de produtos, troca de informações. O CIOSP representa uma oportunidade para profissionais da área se reciclarem e discutirem o futuro da Odontologia. Consulte a grade de programação e faça parte de mais um momento histórico para o setor. ➤



O presidente da Associação Paulista de Cirurgiões-Dentistas de São Paulo, Adriano Albano Forghieri.

AD



Seringa 1 cc MIXPAC™
Conforto 360°



January, 22-25, 2015 Booth 8139

O que já era consagrado foi aprimorado.

A agulha flexível e moldável, que pode ser girada em 360° através do adaptador Luer Lock, unida ao desenho ergonômico da seringa de 1 cc fazem uma combinação inigualável, permitindo um manuseio preciso, flexível e confortável.



Sulzer Mixpac Ltda.
Ruetistrasse 7
9469 Haag, Switzerland
mixpac@sulzer.com
www.sulzer.com



O presidente da Associação Brasileira de Cirurgiões-Dentistas, Sívlio Cecchetto.



O presidente do Conselho Regional de Odontologia de São Paulo, Cláudio Yukio Miyabe.



O vice-presidente do setor odontológico da Associação Brasileira da Indústria de Artigos e Equipamentos Médicos, Odontológicos, Hospitalares e de Laboratórios, Knud Sorensen.

**Parceria
e flexibilidade**
para resultados
de alta qualidade
em próteses
dentárias



Trabalho em parceria:
Dentista
TPD
Neodent



Produtos com
tecnologia de ponta
e alta qualidade ^(1,2).



Mais longevidade
e estética para seu
tratamento.



Disponível para profissionais que procuram oferecer a mais alta qualidade aos clientes, a tecnologia CAD/CAM agora está muito mais acessível.

Com a **Neodent Digital Labs** é possível ter flexibilidade de acordo com as suas preferências e necessidades.



Visite nosso estande no CIOSP 2015 e conheça nossas opções de parceria e flexibilidade.

1. de França DGB, Morais MHST, das Neves FD, Barbosa GA. Influence of CAD/CAM on the fit accuracy of implant - supported zirconia and cobalt-chromium fixed dental prostheses. J Prosth Dent 2014 [In Press].
2. Berejuk HM, Shimizu RH, Sartori IAM, Tiozzi R. Vertical micro gap and passivity of fit of three-unit implant-supported frameworks fabricated using different fabrication techniques. Int. J Oral Maxillofac Implants 2014 [In Press], doi: 10.11607.



Beautifil II da Shofu

Novo estudo de 13 anos de duração comprova os benefícios de utilizar o compósito Beautifil da Shofu.

■ Poucos compósitos no mercado podem se orgulhar de resultados positivos aos 8 anos de estudos. No caso do compósito da Shofu, Beautifil, dados de um estudo realizado pela universidade da Flórida, em progresso há 13 anos, foram publicados pelo jornal da Associação Dentária Americana (American Dental Association).

Surpreendentemente, a impressionante marca de 61% das restaurações conservaram-se por 13 anos. Das restaurações que se conservaram, 48% não sofreram qualquer modificação dentro dos critérios da USPHS (United States Public Health Service). Apenas 2 entre 41 restaurações analisadas após os 13 anos tiveram reincidência de cáries. Nenhuma cárie secundária foi detectada na análise de 8 anos.

O estudo conduzido por Gordan et al. relatou que esses resultados gerais positivos podem ser diretamente atribuídos à química singular do Giomer, encontrado no Beautifil II. O termo "Giomer" refere-se à superfície de sílica de partículas pré-reagentes de preenchimento, de propriedade da Shofu (SPRG), que demonstrou em diversos estudos emitir 6 íons: Fluoreto, sódio, estrôncio, alumínio, silicato e borato, todos reconhecidos por suas propriedades bio-ativas. Ao contrário do ionômero de vidro e compômeros, que requerem absorção de água seguido de foto tratamento para liberar fluoreto, o Giomer passa por reação ácida/básica durante a fabricação. Este processo protege o preenchimento de umidade para durabilidade e resistência de longo prazo, enquanto ainda permitirenovação da fluoretação através de produtos de higiene domésticos.

Além dos benefícios bio-ativos associados com a química do Giomer, o Beautifil II, a mais recente geração da

linha Beautifil, oferece outros benefícios.

- Estética previsível: Beautifil foi desenvolvido para simular a estrutura interna de dentes naturais com transição luminosa e características ópticas ideais.

- Versatilidade: Excelente reprodução de sombreamento pode ser alcançada com efeito camaleão, utilizando um único tom que se mistura com o do dente ao redor, tornando a restauração indetectável. Em casos de demanda estética tons adicionais podem ser usados para chegar a resultados excepcionais.

- Características de manipulação: As características de manipulação foram conseguidas através da inclusão de nano partículas, fazendo de Beautifil II um material de uso amigável, fácil de esculpir sem depressões, de forma não pegajosa e que umidifica bem o preparo com boas qualidades tixotrópicas.

- Excelente polimento: Além dos preenchimentos SPRG, discretos nano preenchimentos foram incluídos na estrutura do Beautifil II para obter um preenchimento de carga de 83% para polimento rápido e fácil, com brilho da superfície excepcional que se mantém com o tempo. (No estudo de 8 anos 95 por cento do brilho manteve-se)

- Efeito anti-placa: Na superfície do dente restaurado com Beautifil III uma película é formada pela saliva, o que minimiza a adesão de placas e inibe colonização por bactérias. Ainda que esta película possa ser removida na escovação, camadas subsequentes são reproduzidas pela saliva. Assim, o preenchimento SPRG tem a função de inibir o acúmulo de placa.

Visite o estand 1179 da Shofu hoje! Também disponível on-line em www.shofu.com ou www.labor dental.com.br/ Para mais informações contate a Shofu Dental Corporation no telefone 1-760-736-3277. ➤

Novidades da FIOSP

DGM apresenta soluções para o dia a dia do Cirurgião-Dentista

Estética e confiabilidade em restaurações cerâmicas

O novo cimento auto-adesivo e auto-condicionante PermaCem 2.0 da DMG permite cimentar restaurações cerâmicas com confiança. As restaurações cerâmicas com zircônia disponibilizam a estética e confiabilidade que os pacientes esperam. Esta é uma das principais inovações que a DGM apresenta no seu estande.

O produto surge para atender a uma demanda antiga. Até então, os Cirurgiões-Dentistas tinham que optar entre uma adesão confiável ou a estética geral. Muitas vezes precisavam utilizar cimentos convencionais, e ainda o fazem - com todas as suas limitações. Muitos dos cimentos de compósitos auto-adesivos e auto-condicionantes atuais não foram adequados idealmente para obter uma adesão confiável com a zircônia.

Inovações para profissionais interessados em oferecer o melhor tratamento aos seus pacientes, sempre unindo saúde e estética. Veja algumas das novidades do mercado apresentadas durante a FIOSP:

O PermaCem 2.0 faz parte de uma geração completamente nova de cimentos auto-adesivos e auto-condicionantes. Disponibiliza resistência adesiva excepcional à zircônia, sem a necessidade de condicionamento e adesões em separado. O segredo está na composição do material. A fórmula de monômero adesiva especial permite uma auto-adesão natural superior sem as desvantagens associadas aos cimentos permanentes tradicionais.

O produto também alcança resistência adesiva excepcional em outros materiais. Isso inclui materiais cerâmicos óxidos e silicatos, e também metais, restaurações de compósitos indiretos ou pinos intra-radulares reforçados de fibra de vidro e pré-fabricados de metal. A fórmula "Flow 2.0", recentemente desenvolvida, também permite manuseio fácil e remoção incrivelmente simples do excesso.

Condicionamento, adesão, preenchimento: A DMG apre-

senta o "Constic", compósito fluido 3-em-1

O Constic da DMG é o primeiro deste tipo: o compósito fluido não só é auto-adesivo, mas também auto-condicionante. Esta evolução facilita consideravelmente o fluxo de trabalho na prática, já que o Cirurgião-Dentista economiza tempo nas etapas de condicionamento e adesão. Os possíveis erros, portanto, são minimizados - vantagens que compósitos fluidos convencionais que requerem adesivos não oferecem.

O Constaauto-adesivo pode ser utilizado para restaurações pequenas das classes I, III, V e forramentos, e também como selante de fissuras. Reparos de restaurações existentes e preenchimentos de áreas retentivas também podem ser rapidamente executados com o novo compósito fluido. O material é simplesmente massageado no local com uma escova e em seguida é foto-polimerizado. Como pioneiro de uma nova geração de compósitos, o Constic reduz o esforço necessário e permite maior tranquilidade na prática. ➤

Dabi traz novidades nas áreas de implantes, diagnóstico por imagem e de consultórios.

A Dabi Atlante apresenta lançamentos em todas as áreas de atuação da empresa - implantes, diagnóstico por imagem e consultórios - oferecendo ao Cirurgião-Dentista inovações e novas aplicações para seu dia a dia na clínica.

Na linha de implantes o destaque é o lançamento da cirurgia guiada PROSS Guide em parceria com a Kea-Tech. Em um processo inovador e simples, a guia tomográfica é transformada em guia cirúrgica, eliminando a central de prototipagem/usinagem do processo. Além de reduzir o custo e tempo com a produção externa da guia, cada etapa do processo

Sirona Dental lança equipamentos para Cirurgiões-Dentistas e laboratórios de prótese

Entre os lançamentos de destaque da Sirona está a fresadora inLab MC X5, desenvolvida especialmente para os laboratórios de prótese. O novo equipamento beneficia os processos de produção de restaurações estéticas e permite uma grande seleção de materiais disponíveis no mercado, proporcionando aos técnicos em prótese dental maior liberdade na execução dos tratamentos. A fresadora possui processamento com água e a seco e uma ampla gama de indicações.

O equipamento foi projetado para ser uma fresadora laboratorial universal para inúmeras indicações e para o processamento de óxido de zircônia, polímeros, compósitos, cera, cerâmica vítrea, cerâmica híbrida e preparada para metais, o que permite ao laboratório de prótese uma livre escolha do seu fornecedor de materiais, além de oferecer benefícios do conhecimento dos parceiros de materiais da Sirona: VITA Zahnfabrik, Ivoclar Vivadent, Dentsply e 3M ESPE.

A fresadora inLab MC X5 é a primeira unidade de produção aberta da Sirona e é adequada para uso com vários



pode ser feita dentro do consultório sob o controle do Cirurgião-Dentista, garantindo a precisão esperada numa cirurgia guiada, além de agilidade, previsibilidade cirúrgica e segurança para o paciente.

Na área de diagnóstico por imagem, o sensor intra-oral New Ida representa uma contribuição importante da Dabi com a completa digitalização da odontologia brasileira. O produto oferece uma melhor resolução das imagens capturadas e um software 2.0 que, entre outras

equipamentos CAD/CAM existentes em laboratórios de prótese - para usuários de scanner e software inLab Sirona ou para laboratórios com scanners e componentes CAD de outros fabricantes. Outro destaque é APOLLO DI, nova câmera intra-oral que trará ao consultório odontológico e o laboratório um fluxo de trabalho mais ágil, simples e eficaz, pois o novo sistema de obtenção de imagens oferece um equipamento mais econômico no segmento digital. A câmera intra-oral APOLLO DI oferece fácil manuseio, obtenção precisa de imagens e fluxo de trabalho compatível com o Sirona Connect, facilitando a comunicação entre consultório e laboratório.


Há também a linha de instrumentos de alta e baixa rotação, composta pelos equipamentos T3 Racer e T4. A turbina T3 Racer possui pressão de 3,3 bar e alcança uma potência de 30 W. O usuário necessita de menos força, tem maior controle e conforto. Além de ser produzida em aço inoxidável e ter rolamentos de cerâmica, a T3 Racer é silenciosa, devido ao inovador spray de refrigeração.

Já a classe T4, ideal para os novos profissionais odontológicos, possui rolamentos de cerâmica. Os produtos são praticamente isentos de vibração e resistentes ao desgaste. Com pressão de 2,3 bar, alcançam uma potência de 17 W.

coisas funções, realiza a medição do canal radicular.

Também na linha de imagens a empresa traz em primeira mão no CIOSP a evolução da sua linha de tomógrafos Eagle 3D VBeam, com FOVs de 5x5, 8x8, 8x12 e 23x16. Uma solução completa com aplicador em Endodontia, Implantodontia e Ortodontia.

Na tradicional linha de equipamentos e consultórios, a Dabi apresenta em seu estande as cadeiras New Galla e New Croma com a versão touch. Isto significa que a empresa estendeu a estes modelos a utilização do IPAD, antes exclusiva para a New Versa, proporcionando aos Cirurgiões-Dentistas essa importante ferramenta de comando das funções das cadeiras. Além disso, a Dabi promove no CIOSP o lançamento da nova versão da New Versa, Cart. ➤



Durante o evento a Sirona expõe ainda o CEREC CONNECT, sistema que integra os laboratórios de prótese e Cirurgiões-Dentistas com poucos e simples passos; o CEREC Omnicam, sistema de captura de imagem mais rápido e preciso do mercado; o CEREC Bluecam, indicado para escanear as superfícies dos dentes com pó em poucos segundos, as fresadoras MC X e inLab MC XL e o consultório Premium SINIUS, com conceito de trilho deslizante, que facilita o acesso do paciente à cadeira, exclusivo na indústria odontológica e permite ao usuário posicionar manualmente o elemento do Cirurgião-Dentista com esforço mínimo. A empresa também realiza palestras no seu próprio estande. Os temas abordados serão: "Nova fresadora inLab MC X5", "CEREC", "Diagnóstico", "Integração entre consultório e laboratório por meio do sistema Connect", entre outros. Ao todo, serão mais de 20 Speakers Sirona ministrando treinamentos durante o evento. ➤

Amanhã é dia de festa!

A Festa Preto e Branco do 33º CIOSP promete agitar a programação do Congresso. Todos estão convidados para esta confraternização que acontece amanhã às 20h30, no Clube Esperia, localizado na Avenida Santos Dumont, 1313, também no bairro Santana. O traje é esporte fino, de preferência nas cores preto e/ou branco. O valor do convite é R\$ 70,00 (apresentação obrigatória do convite).

Música todos os dias!

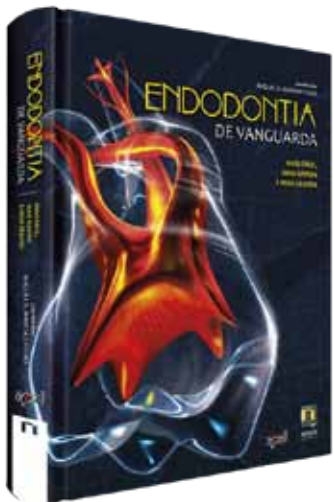
Até o último dia do Congresso você pode curtir os shows que vão acontecer na Praça de Alimentação do 33º CIOSP. Programe-se com os amigos!
23 de janeiro: Banda Sir Roque
24 de janeiro: Banda Beatles Again
25 de janeiro: Banda Flor de Abóbora

Para mais informações, entre em contato com o Departamento Social da APCD pelo telefone (11) 2223-2474 ou pelo e-mail cultural.social@apcdcentral.com.br. ➤

Um dos lançamentos mais esperados do CLOSP

O livro "Endodontia de Vanguarda - Mais fácil, mais rápida e mais segura"

Uma obra que traz a vanguarda do pensamento científico para refletir sobre os caminhos da Endodontia. Miguel S. Haddad Filho reuniu mais de 30 pesquisadores renomados da área para falar sobre o tema em 12 capítulos. O resultado dessa importante pesquisa poderá ser conferido no estande da Editora Napoleão, no



livro "Endodontia de Vanguarda - Mais fácil, mais rápida e mais segura", uma iniciativa da APCD e da Editora Napoleão.

Conforme o autor, a Endodontia está entre as especialidades da Odontologia que mais se beneficiou com o avanço científico, de modo a possibilitar tratamentos mais facilitados, mais seguros e, conseqüentemente, mais rápidos e responsáveis.

Apresentar caminhos ao jovem graduando, motivar o clínico e reciclar pós-graduados sobre as tendências mais atuais de como conduzir a Endodontia é a proposta da obra, que apresenta questões do cotidiano da prática profissional, explica o autor. Para alcançar a excelência profissional, Haddad Filho recomenda o domínio de quatro competências fundamentais: "conhecimento, habilidade, recursos tecnológicos e atitude".

A obra apresenta as fases da Endodontia, desde os recursos de diagnóstico até a obturação de sistema de canais radiculares, reintervenção pontual e cirúrgica, revascularização, urgências e questões estéticas relacionadas ao dente submetido ao tratamento endodôntico (clareamento e reconstrução).

Entre os autores estão professores e pesquisadores de imenso reconhecimento internacional e das mais importantes instituições do Brasil: da Universidade de São Paulo (Fousp e FOB), Universidade de Campinas (Unicamp), Universidade Estadual de São Paulo (Unesp-FOAr), Universidade Federal do Rio Grande do Sul (UFRGS), Universidade São Francisco (USF) e Escola de Aperfeiçoamento Profissional da Associação Paulista de Cirurgiões-Dentistas (EAP APCD), entre outras, além da colaboração de um professor estrangeiro.

Conheça os capítulos e autores dessa obra:

1 - DIAGNÓSTICO

João Marcelo Ferreira de Medeiros, Celso Luiz Caldeira e Miguel Simão Haddad Filho

2 - ACESSO MINIMAMENTE INVASIVO

José Maurício Paradella de Camargo, Mauri Pinese Junior e Miguel Simão Haddad Filho

3 - ODONTOMETRIA ELETRÔNICA

Marcus Vinicius Reis Só, Mário Tanomaru-Filho, Ricardo Abreu da Rosa e Juliane Guerreiro Tanomaru

4 - SISTEMAS ROTATÓRIO E RECIPROCANTES EM ENDODONTIA

Manoel Eduardo de Lima Machado, Pierre Machou, Regina Célia Furukava Shin, Márcia Virgínia Morante Porto Pires, Cleber Keiti Nabeshima e Miguel Simão Haddad Filho

5 - INFECÇÃO ENDODÔNTICA: ESTRATÉGIAS DE CONTROLE

Marcelo dos Santos, Patrícia HP Ferrari, Rodrigo Casasanta França, Laila Gonzales Freire e Miguel Simão Haddad Filho

6 - TENDÊNCIA ATUAL DA OBTURAÇÃO DO SISTEMA DE CANAIS RADICULARES

George Táccio de Miranda Candeiro, Bruno Carvalho de Vasconcelos, Ceci Nunes Carvalho e Mônica Sampaio do Vale

7 - RETRATAMENTO DE DENTES COM COMPLEXIDADE ANATÔMICA: ESTRATÉGIAS NA LIMPEZA E ANTISSEPSESIA

Marco Antonio Hungaro Duarte e Mario Luis Zuolo

8 - RETRATAMENTO CIRÚRGICO

Giulio Gavini, Ericka Tavares Pinheiro, George Táccio de Miranda Candeiro e Ceci Nunes Carvalho

9 - REVASCULARIZAÇÃO, REGENERAÇÃO EM ENDODONTIA, RIZOGÊNESE INCOMPLETA

Celso Luiz Caldeira, Alexandre Augusto Zaia, Érico de Mello Lemos e Adriana de Jesus Soares

10 - TRATAMENTO DAS URGÊNCIAS EM ENDODONTIA

João Marcelo Ferreira de Medeiros, Igor Prokopowitsch e José Eduardo Haddad

11 - CLAREAMENTO DENTAL: O PRIMEIRO PASSO DE UM TRATAMENTO ESTÉTICO

Carlos Francci, Alexander Cassandri Nishida, Maurício Neves Gomes, André de Vito Moraes, Guilherme de Siqueira Ferreira Anzaloni Saavedra, Lilyan Yamasaki, Maurício Conti

12 - ABORDAGEM RESTAURADORA DOS DENTES TRATADOS ENDODONTICAMENTE

Cristiane Franco Pinto Casamassa, Giulliana Panfiglio Soares, Anderson Catelan, Flávio Henrique Baggio Aguiar e Marcelo Giannini

A hipersensibilidade dentinária causada por desmineralização, um grande desafio na Odontologia atual

Por Paulo Eduardo Capel Cardoso*

A conscientização dos pacientes sobre os métodos de prevenção, aliada a uma Odontologia mais preventiva, fizeram com que a incidência de cárie e doença periodontal diminuísse, embora ainda mereçam atenção por parte do Cirurgião-Dentista.

Atualmente, um dos grandes desafios da Odontologia atual tem sido o crescente número de pacientes que apresentam lesões cervicais não cariosas (LCNC). O mais crítico nestes casos é que esta patologia está presente em pacientes que apresentam boa higiene oral. É comum encontrar adultos jovens sem nenhuma restauração ou cárie em boca que apresentam LCNC.

Este tipo de problema é uma das principais causas da hipersensibilidade dentinária na atualidade. Em primeiro lugar, o profissional deve diagnosticar esta patologia e identificar a sua origem. Dentre as causas mais frequentes, destacam-se a crescente ingestão de alimentos ácidos por parte dos pacientes e problemas de origem estomacal, como o refluxo de suco gástrico.

Independentemente da origem, há uma comprovada descalcificação dos dentes e esta pode variar de uma pequena desmineralização da porção cervical até uma grande perda da estrutura dental. O tratamento das LCNC apresenta duas etapas distintas. A primeira é a conscientização do paciente. Ao conhecer os agentes causais, o paciente consegue prevenir o problema, minimizando ou até mesmo evitando o aparecimento de novas lesões.

Num segundo momento, o profissional deve proceder ao tratamento da lesão propriamente dita. Para isso, cabe a pergunta: qual o tamanho da lesão? No caso de uma grande descalcificação e o conseqüentemente surgimento de cavidades maiores, normalmente a realização de restaurações de resinas compostas aliadas a sistemas adesivos solucionam o problema.

O grande desafio na solução das LCNC reside naquelas áreas de descalcificação que ainda são pequenas para serem restauradas; mas, em contra partida, provocam

dor muitos dos dentes. Nestes casos, bastantes frequentes nos últimos anos, a solução reside na utilização de materiais bioativos. Trata-se de produtos normalmente na forma de gel ou dentifricio que promovem a remineralização da área descalcificadas.

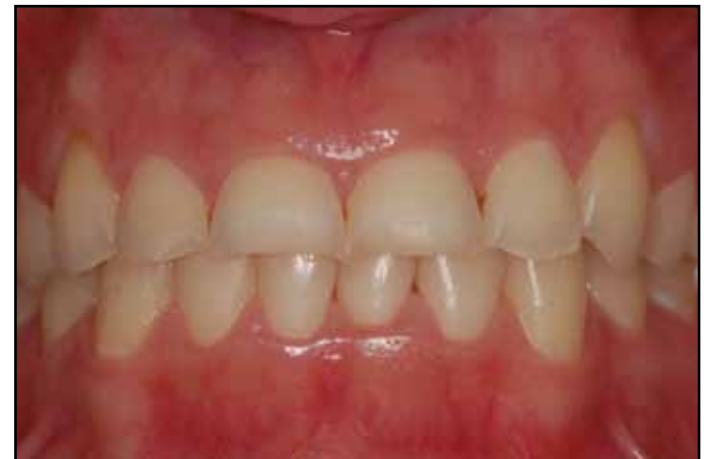A literatura científica tem comprovado que o uso de materiais bioativos à base de fosfatos de

cálcio amorfo, biovidros e tecnologia pró-Argin têm solucionado o problema da hipersensibilidade de forma eficaz e duradoura. Tais materiais bioativos ainda são uma novidade para muitos Cirurgiões-Dentistas, mas já se encontram disponíveis no mercado para o paciente. Cabe ao profissional escolher a melhor tecnologia e aplicá-la ao paciente. ➔

Casos clínicos

Caso 1

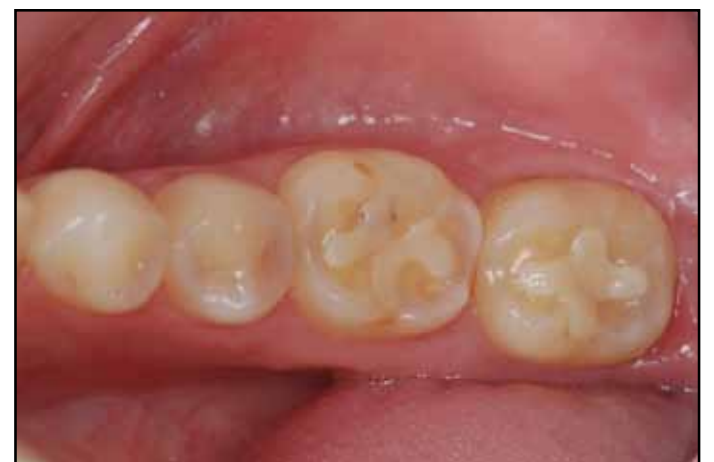Neste caso, os dentes anteriores superiores de um paciente foram muito desmineralizados, tendo como causa um quadro de bulimia.



Caso 2

Já aqui vemos os molares (dentes 46 e 47) com esmalte e parte da dentina oclusal desmineralizados por ação de refluxo estomacal associado ao consumo exagerado de alimentos e bebidas ácidas como, por exemplo, refrigerantes com baixo pH. É possível notar no centro das faces oclusais restaurações de resina composta.

Estes dois casos clínicos têm se tornado cada vez mais presentes na clínica odontológica e cabe ao Cirurgião-Dentista diagnosticar as possíveis causas, tratar os dentes afetados e, principalmente, alertar o paciente para a necessidade de acompanhamento clínico por um médico.



* Integrante do Departamento de Biomateriais e Biologia Oral da USP e pesquisador de Materiais Dentários Bioativos

EVOLUIR.

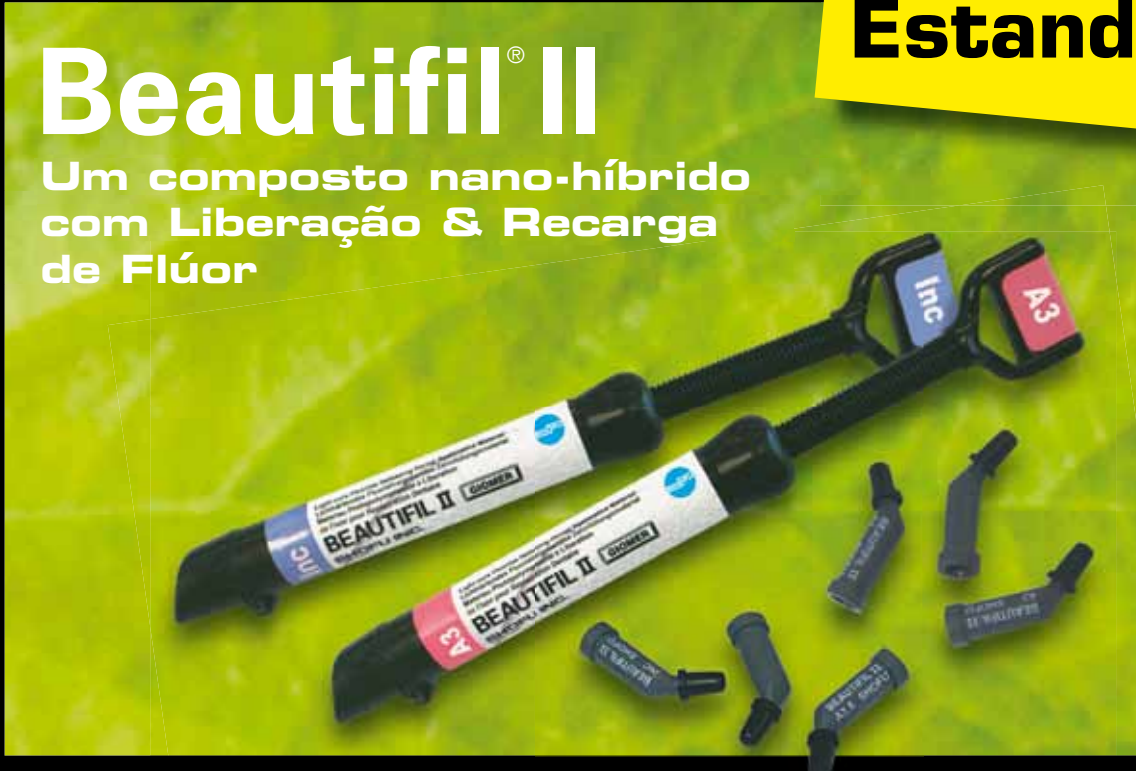TECNOLOGIA GIOMER

elevando a odontologia para o próximo nível

Venha nos visitar
Estande #1179

Beautiful® II

Um composto nano-híbrido
com Liberação & Recarga
de Flúor



FL-Bond II

Sistema Adesivo com
Liberação de Flúor



Official Partner



Minimally Invasive
Cosmetic Dentistry

Visite www.shofu.com ou ligue +1-760-736-3277

Características-chave dos Materiais Giomer

- Clinicamente, o material de preenchimento S-PRG:
- Repõe flúor quando tratado com produtos fluoretados
- Diminui a produção de ácido da bactéria cariogênica
- Neutraliza ácido no contato
- Demonstra um efeito anti-placa



Escanear aqui para
mais informações sobre
Giomer Technology &
para assistir o vídeo de
Neutralização de Ácido.

“Os avanços da Odontologia impulsionam a categoria a um novo patamar”

Entrevista com o presidente do 1º Congresso de Estética Orofacial, Luciano Artioli Moreira

■ **Realizado pela primeira vez no CIOSP, o Congresso de Estética Orofacial é reflexo da preocupação com os cuidados do sorriso do brasileiro.**

O evento traz aos participantes a oportunidade de se atualizarem sobre todas as novidades da área ao oferecer um rico arsenal de informações sobre o tema. Uma das principais propostas é demonstrar como a toxina botulínica e os preenchedores faciais podem ser empregados em tratamentos odontológicos, aliando assim, estética e saúde.

A seguir, o presidente do 1º Congresso de Estética Orofacial, Luciano Artioli Moreira fala mais sobre o assunto:

today: Qual a importância de se realizar pela primeira vez este evento no Brasil?

HLuciano Artioli Moreira: O 1º Congresso Mundial de Estética Orofacial atende às expectativas de um número crescente de profissionais que desejam acompanhar os avanços da Odontologia. Os conceitos, técnicas e recursos amplamente abordados por esse evento já eram utilizados por Cirurgiões-Dentistas de vários países, inclusive vizinhos ao Brasil. E aqui, como no restante do mundo, também por outras especialidades médicas.

Há alguns anos iniciamos no Brasil cursos nessa área específicos para a Odontologia e, desde então, o número de profissionais que busca conhecer e aprimorar a capacidade de empregar esses recursos terapêuticos com vistas a oferecer uma Odontologia de ponta com melhores resultados passou a aumentar mês a mês.

Para ter uma ideia, apenas nos cursos teórico-práticos ministrados nos últimos anos pela nossa equipe já se formaram mais de mil Cirurgiões-Dentistas.

today: O primeiro congresso traz o foco para elementos funcionais e estéticos de harmonia facial. Quais os avanços significativos destes elementos para a prática da Odontologia moderna?

É importante demonstrar como a toxina botulínica e os preenchedores faciais podem ser empregados em tratamentos odontológicos. Especialistas vindos da Itália, Argentina e Chile se juntaram ao grupo pioneiro aqui do Brasil empenhado em apresentar fundamentos, conceitos, indicações e características de cada uma dessas substâncias em cursos teóricos e workshops com demonstrações ao vivo.

Os avanços da Odontologia estão impulsionando a categoria a um novo patamar. Seja para restituir o volume facial perdido por problemas odontológicos, seja para tratar casos de sorriso gengival, esses materiais e técnicas têm sido essenciais no resultado final de inúmeros tratamentos odontológi-

cos. Com conhecimento e responsabilidade, os Cirurgiões-Dentistas estão incorporando-os rapidamente aos recursos terapêuticos rotineiros utilizados no dia a dia profissional.

today: Fale sobre o potencial do

uso da toxina botulínica e dos recursos para o preenchimento facial nos tratamentos odontológicos:

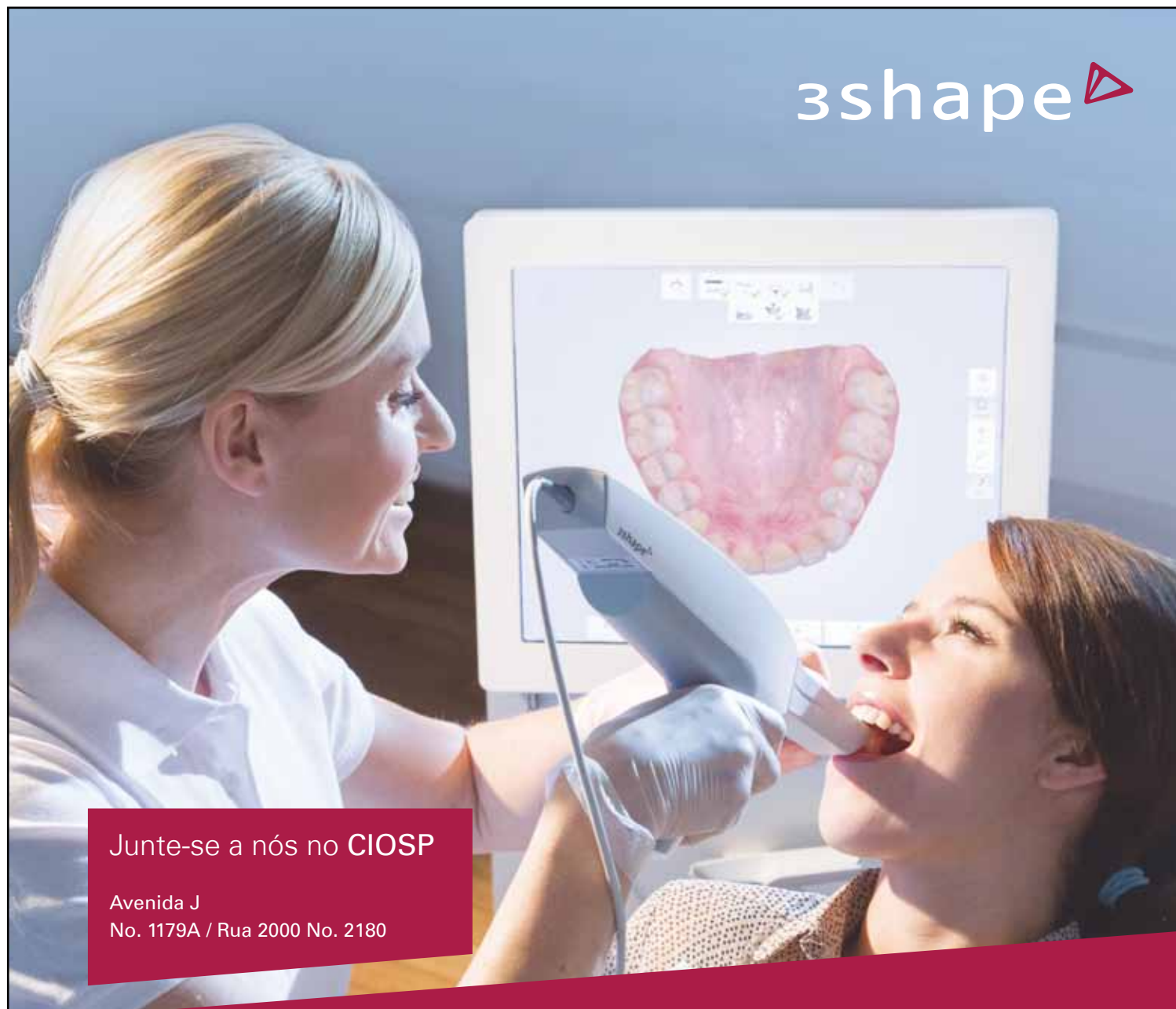
São diversas as indicações dessas substâncias. A toxina botulínica pode ser utilizada para o tratamento do

apertamento e ranger dos dentes, passando pela eliminação ou alívio de dores orofaciais, até a correção do sorriso gengival ou sorriso alto, entre outros.

today ▶ página 10



AD



Junte-se a nós no CIOSP

Avenida J
No. 1179A / Rua 2000 No. 2180

VEJA O QUE SEUS COLEGAS ESTÃO FAZENDO

Enquanto você lê esta mensagem, milhares dos seus colegas já estão usando nosso scanner intraoral 3D com RealColor™. Por quê? Simplesmente porque ele melhora, agiliza e facilita o trabalho deles.



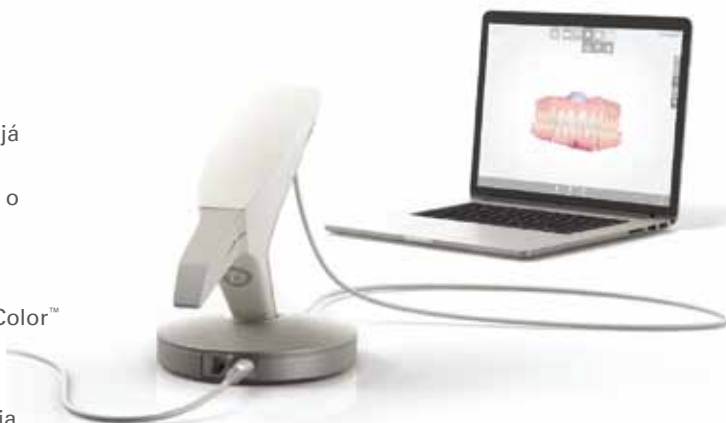Obtenha escaneamentos mais realistas com RealColor™



Meça as tonalidades dos dentes enquanto escaneia



Economize tempo para você e seu paciente



3Shape TRIOS®
Moldagem do futuro

Estrutura e volume noimplante mediato

Dr. Georg Bach & Christian Müller, Germany

O implante mediato é uma alternativa viável ao implante imediato e é um implante “normal” após a cicatrização óssea completa da área de extração, geralmente associada à perda de volume.

■ A perda de volume ósseo após a extração de um dente não conservável pode ser um fator limitador para o implante tardio. Para evitar esse problema, muitos autores recomendam o implante imediato, onde um implante é inserido imediatamente após a extração cuidadosa e suave do dente. Em casos onde o implante imediato não é solicitado ou possível, o implante mediato é uma alternativa viável após a reconstrução da antiga área do dente, que geralmente ocorre de três a quatro semanas após a extração. Se a maior parte do alvéolo está (ainda) intacta após a extração, a pré-condição para o implante imediato pode ser otimizada com uma membrana de colágeno e unidade cônica.

O procedimento apresentado a seguir ilustra três casos de pacientes e também confirma a facilidade desse procedimento cirúrgico.

O foco de interesse está no processo de preservação do volume ósseo após a extração—muitos autores enfatizam a importância de fechar a lesão por meio de uma “punção”, que eles alegam ter vantagens consideráveis com relação à reabsorção. O crescimento ininterrupto das células formadoras de ossos no alvéolo dental é estimulado evitando o crescimento do tecido conectivo dentro do alvéolo. Entretanto, esse procedimento representa um desafio para as habilidades dos cirurgiões-dentistas em termos de elaboração e aplicação, e requer muito mais do paciente na cirurgia e financeiramente.

A inserção da chamada membrana de colágeno e unidade cônica pode simplificar o fechamento do alvéolo de modo considerável e evitar a remoção da punção posteriormente. Um segundo procedimento não é necessário devido à absorvência do material, pois a unidade cônica de membrana de colágeno não precisa ser retirada.

Procedimento

O fabricante recomenda o seguinte procedimento para a inserção da membrana de colágeno e unidade cônica:

1. Preparação para o fechamento
Após a extração suave e não traumática do dente não conservável, a gengiva marginal fica minimamente separada do processo alveolar para que a membrana de

colágeno e a unidade cônica possam ser inseridas.

2. Personalizando, ajustando a membrana de colágeno e unidade cônica

A umidificação deve ser evitada porque ela pode dificultar o bom ajuste no alvéolo. Preferivelmente, o colágeno cônico é encaixado ao alvéolo com o bisturi, e a membrana é ajustada com uma tesoura pequena para facilitar a aplicação na borda marginal, e ao mesmo tempo dá uma cobertura ideal e proporcional ao defeito.

Para ter esse resultado, as dimensões da membrana devem ser de aproximadamente 1–2 mm mais larga do que o diâmetro do alvéolo.

3. Aplicação da membrana de colágeno e unidade cônica

Com o uso de pinça seca, anatômica e larga, a membrana de colágeno e a unidade cônica são inseridas no alvéolo e depois empurradas até o fundo com um cotonete umedecido. A parte da membrana deve assentar exatamente no nível da margem da gengiva. Em seguida, a parte solta e excedente da membrana é empurrada cuidadosamente abaixo da borda da margem da gengiva.

4. Medidas protetoras

Uma sutura de material não absorvível assegurará a posição da membrana de colágeno e unidade cônica no alvéolo, e também adaptará as bordas soltas da gengiva na membrana.

Apresentações de casos

Os próximos três casos de pacientes servem para ilustrar e avaliar essencialmente o processo de implante mediato usando uma membrana de colágeno absorvível e unidade cônica.

Caso 1: Quatro dentes anteriores não conserváveis da maxila

Devido a um trauma dos dentes anteriores na adolescência, o paciente recebeu tratamento endodôntico e coroas nos quatro dentes frontais, que—após problemas recorrentes—resultaram em apicectomia. O segundo conjunto de coroas colocado dez anos após o primeiro tratamento protético teve imediatamente uma ressecção devido ao constante desconforto. O paciente possui quase 40 anos, e agora os quatro dentes anterior-

Caso 1

Devido a um longo histórico dental, nenhum dos dentes anteriores da maxila estavam conservados (Fig. 1a) e foram removidos delicadamente (Fig. 1b). Imediatamente após a extração dos dentes, colágeno e membranas cônicas foram inseridas (Fig. 1c) com o objetivo de preservar o alvéolo e integração da prótese (Fig. 1d) produzida previamente.

As Figuras 1e e 1f mostram a situação clínica com uma e quatro semanas após a cirurgia; Figura 1g mostra a situação após o implante mediato. O material de sutura intraóssea foi removido seis dias após a inserção do implante (Fig. 1h). Após a fase de integração óssea, o molde estava pronto (Fig. 1i), seguido da inserção dos pilares usando a inserção preparada (Figs. 1j–l). Figura 1m mostra a conformidade exata entre o planejamento (molde) e o resultado alcançado (pilares).

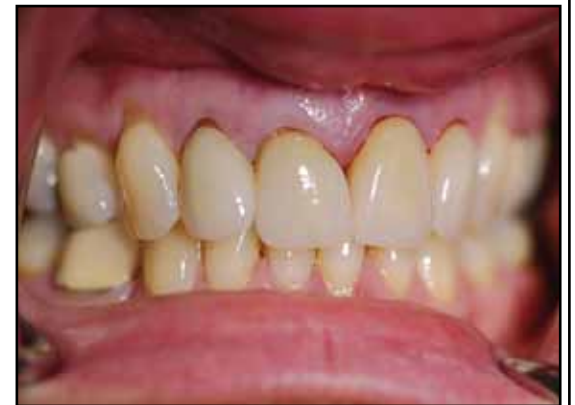

Figura 1a

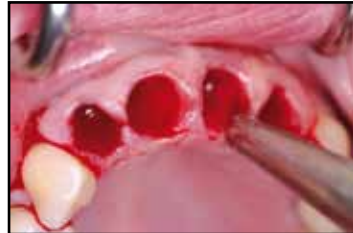

Figura 1b

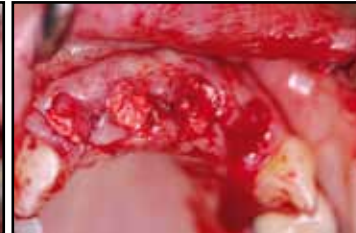

Figura 1c

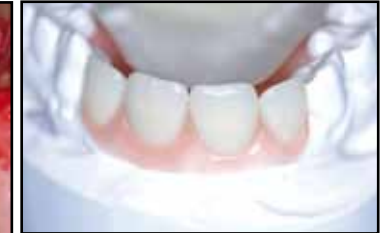

Figura 1d

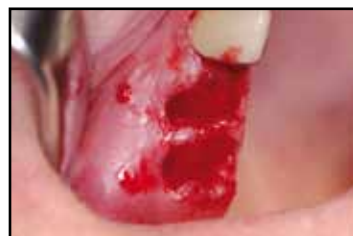

Figura 1e

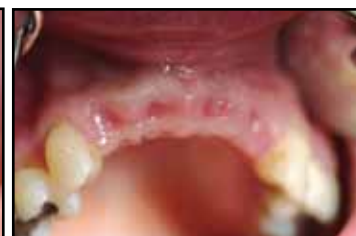

Figura 1f

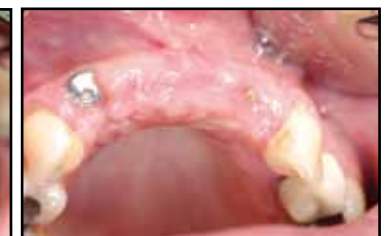

Figura 1g

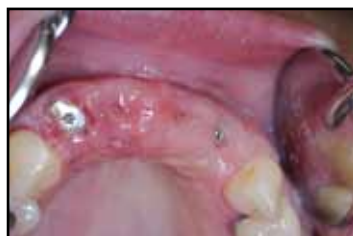

Figura 1h

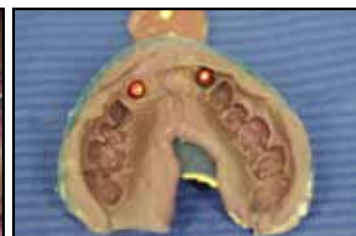

Figura 1i

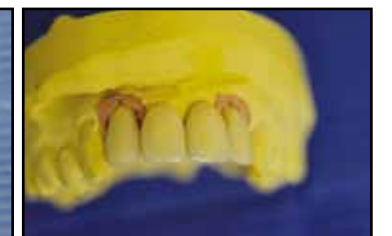

Figura 1j

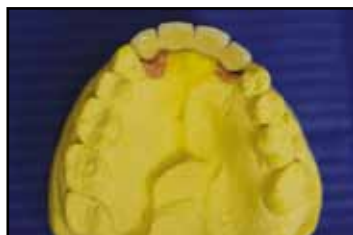

Figura 1k

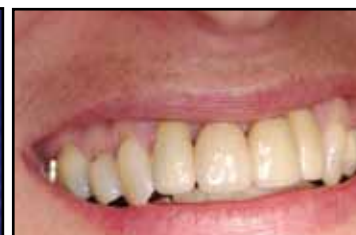

Figura 1l



Figura 1m

Caso 2

No lado direito da maxila, os dois dentes posteriores remanescentes foram fraturados e danificados profundamente por cáries (Fig. 2a), deste modo não conserváveis. Os dois alvéolos permaneceram em sua maioria intactos (Fig. 2b) após a remoção cuidadosa das raízes, e uma membrana de colágeno e unidade cônica foram inseridas e ajustadas (Fig. 2c). O material de sutura foi removido uma semana após a cirurgia (Fig. 2d). Após quatro semanas, o leito ósseo não estava irritado e apresentou uma reconstrução primária em grande escala. Fomos capazes de inserir dois implantes após este curto período de espera. A Figura 2e mostra a situação após perfuração de base; Figura 2f mostra os dois implantes inseridos. Por favor, veja também o raio-X panorâmico correspondente (Fig. 2g). Após o período de integração óssea, os implantes não apresentaram nenhuma irritação (Fig. 2h), deste modo as impressões customizadas puderam ser retiradas (Fig. 2i) e o trabalho do laboratório executado (Figs. 2j & k).

A Figura 2l mostra os pilares inseridos, e Figura 2m mostra o produto integrado na boca do paciente. A Figura 2n mostra a visão sagital correspondente.

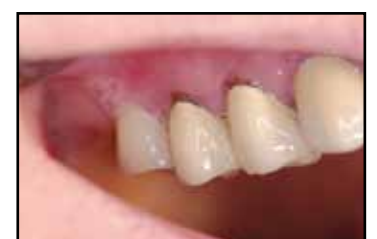

Figura 2a

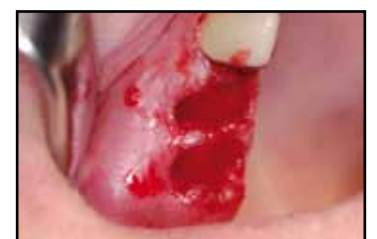

Figura 2b

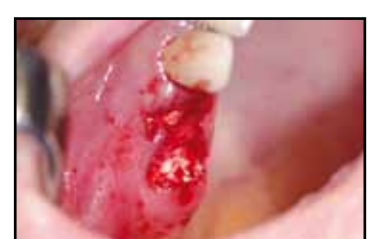

Figura 2c

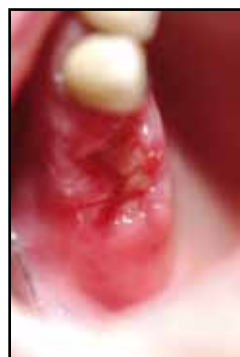

Figura 2d

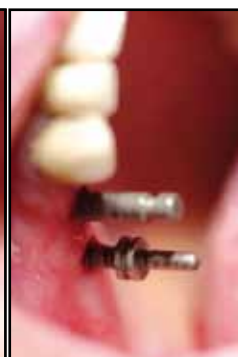

Figura 2e

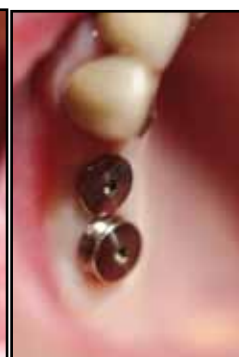

Figura 2f

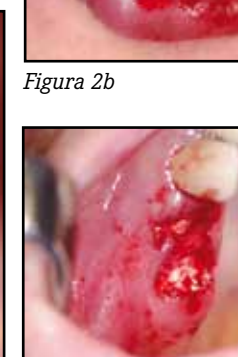


Figura 2g




Figura 2h




Figura 2i




Figura 2j

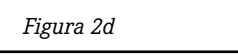


Figura 2k



Figura 2l



Figura 2m



Figura 2n



Figura 2o

Caso 2

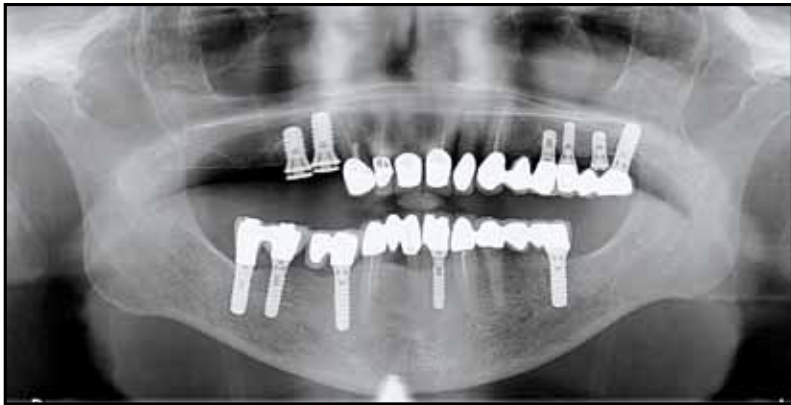

Figura 2h

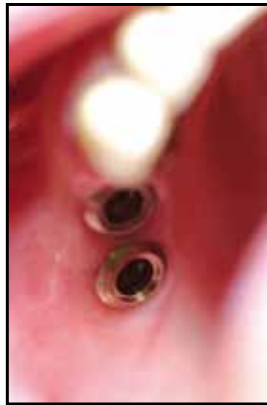

Figura 2i

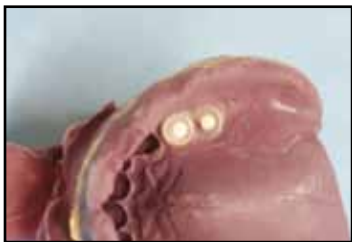

Figura 2j

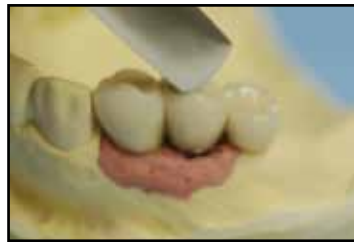

Figura 2k

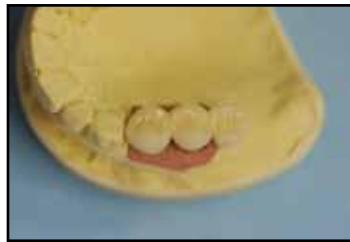

Figura 2l

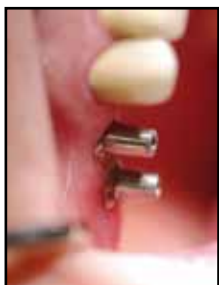

Figura 2m

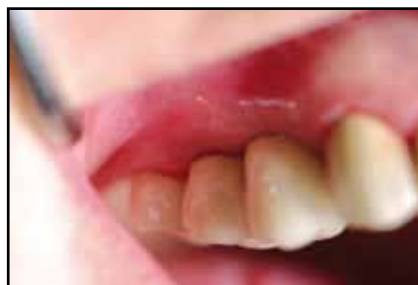

Figura 2n

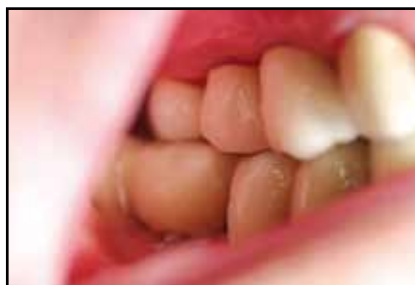

Figura 2o

Caso 3

Os dentes foram afetados anteriormente por uma periodontite severa, e os dois incisivos centrais superiores foram danificados gravemente (Fig. 3a) e, portanto, considerados não conserváveis. Após a remoção minimamente invasiva dos dois incisivos centrais superiores (Fig. 3b), os alvéolos foram considerados intactos (Fig. 3c) para que, com o objetivo de preservar o alvéolo, a membrana de colágeno e unidade cônica foram inseridas (Fig. 3d) e fixadas (Fig. 3e). Dois implantes (Fig. 3f) foram inseridos após a cicatrização primária do tecido mole. A Figure 3g mostra a situação imediata após a procedimento; Figure 3h mostra a situação após uma semana. Os dois implantes foram ajustados com duas coroas após oito semanas de período de cicatrização. A Figure 3i mostra o resultado clínico após seis meses durante uma consulta.

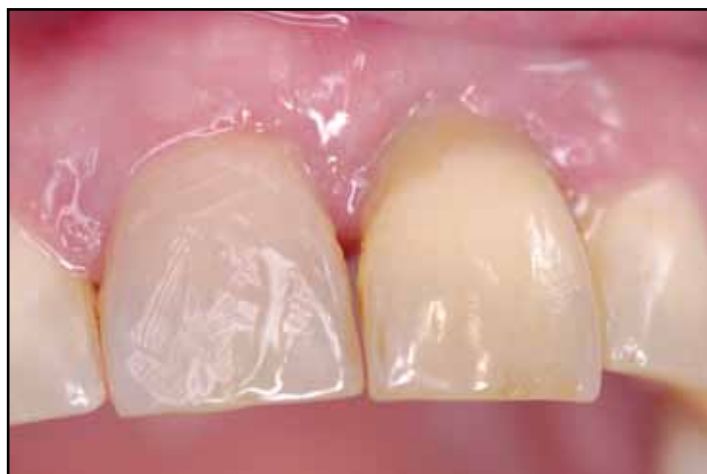

Figura 3a

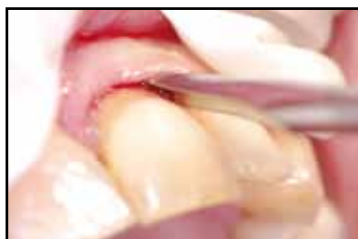

Figura 3b

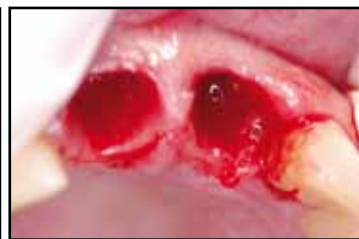

Figura 3c

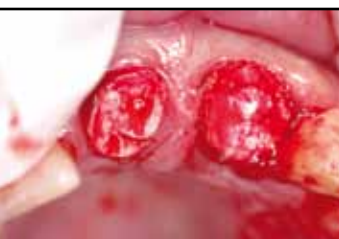

Figura 3d

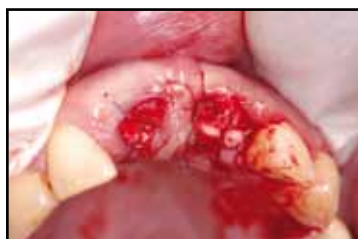

Figura 3e

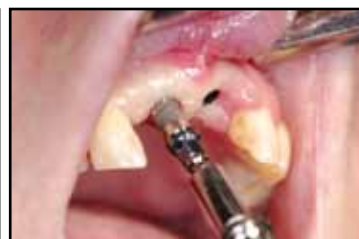

Figura 3f

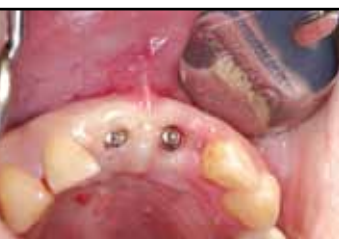

Figura 3g

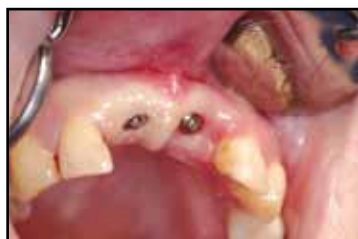

Figura 3h

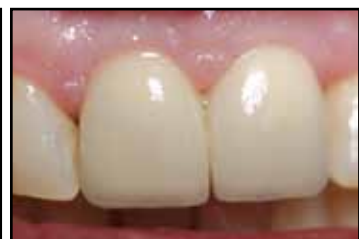

Figura 3i

res 12, 11, 21, 22 não são mais conserváveis. Eles apresentaram grau de mobilidade I-II, profundidade circular alta e sangramento.

Após a produção de uma prótese removível 12-22, os quatro dentes anteriores da maxila foram extraídos delicadamente e o tecido de granulação periradicular também foi retirado de maneira menos traumática. A lesão foi fechada com quatro membranas de colágeno e unidades cônicas; foram encaixadas no alvéolo através do reajuste do tamanho da parte do colágeno. A parte da membrana virada para a cavidade bucal foi adaptada às bordas da lesão para possibilitar um fechamento bem forte com material de sutura. Quatro semanas após a extração dos dentes, a região dos antigos dentes 12-22 não estava irritada e possuía boa estrutura e volume. Implantes ITI foram inseridos nas áreas 12-22, encaixados com uma ponte fixa após doze dias de cicatrização.

Caso 2: Espaço vazio no lado direito da maxila

O espaço vazio no lado direito da maxila ocorrido há 31 anos foi preenchido com uma ponte disto-cantilever 16-15-14 BM-KMKM. Após um certo período, os dois pré-molares (dentes pilares) receberam tratamento endodôntico e obturação. Ambos estavam tão fraturados que não puderam ser conservados. O paciente solicitou "o mesmo tratamento, porém com implantes e não com os dentes".

Para prevenir mais fraturas nos dentes já fraturados no nível subgingival, as duas raízes foram extraídas delicadamente e cuidadosamente. Duas unidades cônicas de colágeno foram ajustadas com um bisturi (parte do colágeno) e tesoura (membrana) de modo que foram niveladas e preencheram o antigo alvéolo possibilitando a finalização. O fechamento final foi concluído com suturas intraósseas. Um implante mediato foi feito após quatro semanas; dois implantes foram inseridos nas áreas 14, 15, preenchidas novamente com uma ponte cantilever (16 como um pré-molar pântico) após várias semanas de integração óssea.

Caso 3: Reposição de dentes gravemente danificados por problemas periodontais 11, 21

A paciente com idade aproximada de 35 anos já perdeu vários dentes na parte lateral da maxila. O fato de ela ser fumante foi certamente um cofator considerável para esta desagradável situação. Um trauma no dente da frente (devido a uma queda em sua residência) que ocorreu há anos requereu a ferulização dos dois incisivos centrais superiores que somente agora, dez anos após o procedimento, apresentou um alto grau de mobilidade. O paciente também queixou-se de dor

durante a mastigação.

Após a produção de uma prótese parcialtemporária sem clipe, os dois incisivos centrais superiores foram extraídos com cuidado para evitar mais traumas. Uma unidade cônica de membrana de colágenotambém foi utilizada para tratar os dois alvéolos. Uma vez que a paciente não estava disposta a parar de fumar, a manutenção da estrutura e volume foi tão importante quanto conseguir um fechamento rápido e firme usando a membrana de colágeno e unidade cônica. Após quatro semanas de cicatrização primária, dois implantes foram inseridos nas áreas 11, 21, que após oito semanas receberam duas coroas como superestrutura.

Avaliação

O procedimento aqui apresentado não é definitivamente um substituto para um esquema de tratamento comprovado, mas pode servir para simplificá-lo. Se o alvéolo está em sua maioria intacto, o que deve ser definido como pré-condição para a execução das etapas do tratamento aqui descrito, um procedimento de regeneração óssea guiada pode ser feito rapidamente e sem nenhum trauma extra ao tecido. O objetivo é conservar o máximo de volume possível do alvéolo do antigo dente e deste modo criar pré-condições favoráveis para um implante mediato. O procedimento possui obviamente limitações em casos onde o alvéolo do antigo dente foi gravemente destruído (devido a uma extração complicada ou procedimentos anteriores que resultaram na perda majoritária da lamela óssea), onde o dente não conservável apresenta uma infecção profunda, e em situações onde o paciente não quer a utilização de material de origem animal.

Informação sobre o produto de colágeno utilizado: Cone e membrana de colágeno absorvível-PARASORB-Sombrero®-Agente hemostático local absorvível com membrana para regeneração óssea guiada de origem equina. Fabricante: RESORBA (Alemanha).

Os autores confirmam, por este meio, que não há conflito de interesse.

Contato

Dr Georg Bach
Especialista em cirurgia bucal
Rathausgasse 36
79098 Freiburg/Breisgau,
Alemanha
doc.bach@t-online.de

Christian Müller
Mestre de Técnica em Prótese
Dentária
Christian Müller Dental-Technik
Carl-Kistner-Straße 21
79115 Freiburg/Breisgau,
Alemanha