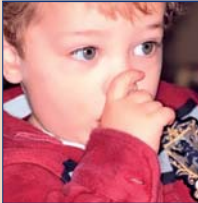

# DENTAL TRIBUNE

The World's Dental Newspaper · Austrian Edition



No. 5/2015 · 12. Jahrgang · Wien, 4. Mai 2015 · Einzelpreis: 3,00 €



## Milchzahntrauma

Trotz seiner hohen Prävalenz führt das Milchzahntrauma ein relatives Schattendasein in der Endodontie. Ao. Univ.-Prof. Dr. Kurt A. Ebeleseder zeigt eine Behandlungsstrategie auf.

► Seite 4f



## Auf globaler Ebene aktiv

Zu Besuch in der MIS-Firmenzentrale in Israel: Dem 1995 gegründeten Familienunternehmen ist der Aufbau einer weltweit anerkannten Marke gelungen. CEO Idan Kleinfeld im Gespräch.

► Seite 8



## Digitalisierung im Fokus

Das World Dental Forum findet im Oktober 2015 in Hongkong statt und legt einen Schwerpunkt auf Alltagsfragen, die die Digitalisierung der Zahnmedizin mit sich bringen.

► Seite 11

ANZEIGE

**Frisch von der IDS: Admira Fusion**

Jetzt neu bei [minilu.at](http://minilu.at)

**VOCOs IDS-Neuheit gibt es jetzt zu mini Preisen!**

- Weltweit erstes rein keramisch basiertes Füllungsmaterial
- Niedrigste Polymerisationsschrumpfung
- Hoch biokompatibel und extrem farbstabil
- Kompatibel mit allen konventionellen Bondings

[minilu.at](http://minilu.at)  
... macht mini Preise

## Hoffnungsträger

Brokkoli beugt Mundkrebs vor.

PITTSBURGH – Forscher aus Pittsburgh, USA, haben einen Stoff entdeckt, der bei der Prävention von Mundkrebs sowie Krebs im Kopf- und Halsbereich helfen könnte. Das Antioxidans Sulforaphan zeigte sich im Versuch mit Mäusen vielversprechend.

Im Versuch verabreichten die Forscher einer Gruppe von krebsanfälligen Mäusen über sieben Monate hinweg das Anti-Krebs-Extrakt aus Brokkoli, einer

Kontrollgruppe nicht. Es zeigte sich, dass die Mäuse, die Sulforaphan erhielten, seltener und wenn dann schwächer, an Krebs im Kopf-Hals-Bereich und im Mund erkrankten.

Im Organismus aktiviert Sulforaphan das Protein NRF2. Dieses reguliert die Genexpression, die für entzündungshemmende Vorgänge verantwortlich ist. [DT](#)

Quelle: ZWP online

## OGH verbietet NÖGKK kostenlose Vollnarkose

Zahnarzt obsiegt – Warnung vor weiteren „günstigen“ Kassenleistungen.

KREMS (jp) – Der NÖGKK ist es vorerst – bis zur Rechtskraft der Entscheidung über die Unterlassungsklage eines Zahnarztes in Pöchlarn, Niederösterreich – verboten, in ihrem Zahnambulatorium in St. Pölten Vollnarkosen zur Zahnbehandlung anzubieten und/oder zu verabreichen, ohne dafür kostendeckende Beiträge zu veröffentlichen und einzufordern.

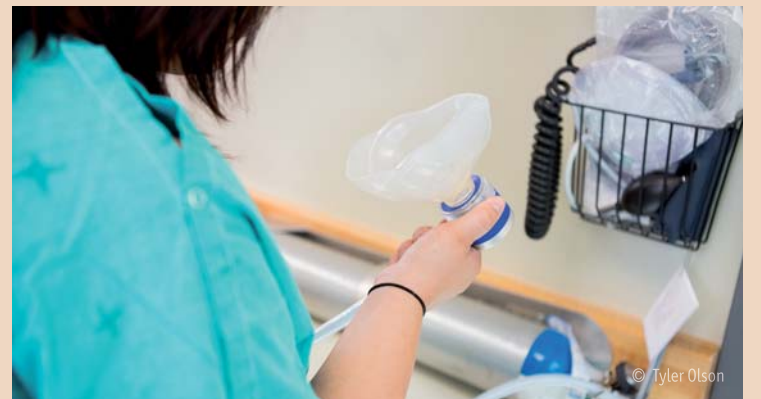„Damit hat sich“, so der Kommentar des klagenden Zahnarztes – er musste das Verfahren ohne Unterstützung seiner Kammer durch die einzelnen Instanzen kostenmäßig bisher selbst verantworten und durchziehen –, „der von uns geleistete große Einsatz absolut gelohnt. Der OGH bestätigt mit dieser Entscheidung alle von uns in Form der einstweiligen Verfügung gegen die NÖGKK erwirkten Verbote; dies mit einer einzigen Einschränkung in Form einer Teilabweisung.“

Wegen unlauteren Wettbewerbes hatten im letzten Jahr der Zahnarzt aus dem Bezirk Melk und ein Anästhesist aus Tulln gegen die NÖ Gebietskrankenkasse geklagt, da sie im eigenen St. Pöltener GKK-Zahnambulatorium Zahnbehandlungen unter Narkose erbringen, ohne die entstehenden Kosten an die Versicherten weiterzuberechnen. Alle GKK-Versicherten, gleich wo sie unter Vollnarkose behandelt werden, ob in der Praxis oder im

Zahnambulatorium, sollten diese zu denselben Bedingungen bekommen, so das Anliegen der Ärzte.

Das Gericht folgte in einer einstweiligen Verfügung dem Zahnarzt-Begehren nach Gleichbehandlung. Eine Übernahme der Vollnarkosekosten

durch das Klagebegehren klar zurückgewiesen und als unberechtigt bezeichnet. Trotz einer entsprechenden zu erwartenden Kostenbelastung für die Sozialkassen brachte die NÖGKK den Fall vor den Obersten Gerichtshof (OGH). In seinem Urteil sieht der



© Tyler Olson

durch den Krankenversicherungsträger für alle Patienten führe nicht zur Besserstellung der Ordinationen, sondern zu mehr Gerechtigkeit für alle Versicherten.

Das Oberlandesgericht Wien bestätigte das Urteil und hatte auch die Forderung der NÖGKK aus dem Landesgerichtsverfahren nach einer „Sicherheitsleistung“ von über 390.000 EUR durch die beiden Ärzte zum Ausgleich eines „drohenden Einnahmenausfalls“ des Zahnambulatoriums

OGH die von Ärzten verlangte Berechnung von angemessenen und gleichen Leistungen zwischen Ambulatorien und freiberuflich tätigen Zahnärzten und Anästhesisten zu gewährleisten als nicht ausreichend deutlich im Gesetz geregelt. Eine Urteilsfeststellung, die auch auf andere zahnmedizinische Leistungsbereiche als nur die Narkosebehandlung übertragen werden kann.

Fortsetzung auf Seite 2 →

## Neue Formen der Zusammenarbeit und Gratis-Zahnspange

Wesentlichen Neuerungen für österreichische Zahnärzte, die mit 1. Juli 2015 in Kraft treten.

WIEN – Die Österreichische Zahnärztekammer (ÖZÄK) hat gut verhandelt! Die Ausgangslage war schwierig, da das jährliche Gesamthonorar für die Gratis-Zahnspange mit 80 Millionen Euro begrenzt wurde. Trotz aller Widrigkeiten konnte mit dem Hauptverband der Österreichischen Sozialversicherungsträger ein äußerst erfreuliches Verhandlungsergebnis erzielt und wesentliche Verbesserungen für alle Kassenzahnärzte erreicht werden.

### Konkret

**Gratis-Zahnspange** – Für Kinder und Jugendliche bis 18 Jahren mit Zahn- und Kieferfehlstellungen des Schweregrades IOTN 4 und 5 wird ab 1. Juli 2015 eine festsitzende kieferorthopädische Behandlung als Sachleistung ohne Selbstbehalt des Patienten eingeführt. Dafür gibt es einen eigenen, neuen Gratis-Zahnspangenvertrag, der vom bisherigen Kassenvertrag unabhängig ist.

Eine neu geschaffene **KFO-Beratungsposition**, die mit 16,90 Euro honoriert ist, kann von den derzeitigen Kassenzahnärzten verrechnet werden. Sie wird auch bei Erbringung anderer Leistungen nicht gestrichen. Die 70-Jahr-Grenze beim Kassenvertrag wird bis Ende 2019 hinausgeschoben.

Eine **Vertretung** bis zu sechs Wochen ist nun völlig unbürokratisch, das heißt ohne Meldung an Kammer und Kasse möglich. Dauert die Vertretung länger als drei Monate, so kann die Kasse in folgenden Fällen eine Vertretung nicht verweigern: schwere Erkrankung und Rehabilitation, Kinderbetreuung, Fort- und Weiterbildung und Pflege eines im Haushalt lebenden Angehörigen.

Neue **Zusammenarbeitsformen** – Weiters wird ein Jobsharing-Modell

eingeführt, das es zwei Zahnärzten ermöglicht, sich einen Kassenvertrag zu teilen. Bei Jobsharing wegen Kinderbetreuung und aus Altersgründen besteht ein Rechtsanspruch. Damit wird die Vereinbarkeit von Beruf und Fami-

lie auch im kassenzahnärztlichen Bereich erleichtert. Die lange geforderte Übergabepaxis ist damit ebenfalls Realität. [DT](#)

Quelle: Österreichische Zahnärztekammer



© Volodymyr Baleha

ANZEIGE

**JOB-Angebot**

Österreich/Tirol

Für unsere exklusive + moderne Praxis in den wunderschönen Bergen Tirols, suchen wir einen freundlichen, teamfähigen Zahnarzt (m/w zw. 30-50 J.) mit Erfahrung in den Bereichen Zahnersatz und konservierende Zahnbehandlung.

**Beste Verdienstmöglichkeiten!**  
Kontakt: [praxistiro@gmx.at](mailto:praxistiro@gmx.at)





## Implantatmarkt – neue Wirklichkeit

Jürgen Pischel spricht Klartext



Implantate, wenn sie auch die letzte IDS mit Neuheiten und Ankündigungen wie Erfolgsposaunen wieder mitbestimmen, sind nicht mehr der allein bestimmende Wachstumsmarkt in der Zahnmedizin, um den sich alles dreht.

Die Implantologie tritt ins Glied, sie hat, wie es selbst in der Implantatindustrie heißt, die „Komfortzone“ verlassen. Hersteller und Zahnärzte haben dies längst erkannt, nur die unzähligen Fachgesellschaften in der Implantologie verkünden zur eigenen Existenzvorsorge paradiesische Zustände unbegrenzter Erfolgsschancen.

Die Zahl der inserierten Implantate in Österreich stagniert in den letzten Jahren zwischen 70–100.000 Implantaten bei möglichen 25.000 Patienten, die laut Untersuchungen mit rund 70.000 Implantaten versorgt werden konnten.

Gerade ein Fünftel der Patienten, die an Implantaten laut Umfragen brennend interessiert sind, lassen sich entsprechend versorgen. Medizinisch indiziert wären den ZE-Versorgungsindizes folgend sogar mehr als die dreifache Zahl an Patienten. Insofern haben besonders die Fachgesellschaften und Berufsverbände der Implantologie in ihrer Erfolgs-Selbstbeweihräucherung den Blick für die Realität verloren. Man kann es aber auch positiv sehen: Da ist noch ungeheuer viel drin, da muss man sich gemeinsam ranmachen, das mögliche Potenzial auch zu erschließen, in Umsatz für Zahnärzte, Zahntechniker, Dentalfirmen zu wandeln.

Es ist kein gesättigter Markt, wie es von den Implantatherstellern behauptet wird, es ist nur kein automatischer Wach-

tumsmarkt mehr für jeden Anbieter, alles an Implantatsystemen zu jedem Preis in den Markt drücken zu können. Es ist zunehmend ein Wettbewerbsmarkt, nicht nur unter den Implantatsystem-Anbietern, um einen besseren – niedrigeren – Preis, sondern auch in der Patientenversorgung mit anderen konventionellen, nichtchirurgisch geprägten ZE-Therapiekonzepten. Damit auf der einen Seite ein Kampf um die auf den Patienten zukommenden Kosten, die für die Entscheidung zur Implantation einen wirklich bestimmenden Faktor darstellen, wie auch die vielen billigeren Versorgungen in Ungarn, Tschechien und der Slowakei bezeugen. Zum anderen geht es um die Überwindung der Angst des Patienten vor chirurgischen Eingriffen und um die Erfüllung des Zwanges zur prophylaktischen Eigenverantwortung.

Mit einem aggressiven Verdrängungswettbewerb der Hersteller und Anbieter untereinander, geprägt von der Erfolgshoffnung aus Preisdumping heraus, ist keine Öffnung des Implantatbegehrens beim Patienten zu erreichen.

Implantate müssen in der Versorgung zur Selbstverständlichkeit werden. Das bedeutet nicht nur ein Drehen an der Schraube Kosten von allen Seiten, sondern vor allem das Bemühen um eine neue Positionierung in der Zahnmedizin als die reale Versorgungsalternative zum natürlichen Biss, nach der jeder Patient strebt. Bemühen wir uns gemeinsam,

toi, toi, toi,  
Ihr J. Pischel

# Erfolgreiche Praxis durch universitäre M.Sc.-Spezialisierung

DPU graduierte 4.000 Zahnärzte aus 42 Nationen zum Master of Science.



Der Hauptsitz der Danube Private University mit angrenzendem Zahnambulatorium Krems der Danube Private University (Neubau).

KREMS (jp) – In der Zahnheilkunde gewinnt, der Facharzt-Herausforderung in der Medizin folgend, die Spezialisierung zunehmend an Bedeutung. Sich als „Spezialist“ europaweit auszuzeichnen, ist gesichert neben dem Fachzahnarzt nur in der universitären Master of Science-Weiterbildung möglich.

Ein Jubiläum feierten hier die Partner PUSH Postgraduale Universitätsstudien für Heilberufe, DUK (Donau-Universität Krems) und DPU (Danube Private University), die bereits 4.000 Zahnärzte aus 42 Nationen in Fachgebiets-Universitätslehrgängen der Zahnmedizin – Kieferorthopädie, Orale Chirurgie/Implantologie, Ästhetisch-Rekonstruktive Zahnmedizin, Endodontie wie Parodontologie – in Deutsch und Englisch zum Master of Science (M.Sc.) graduiert haben. Weltweit ist die PUSH-DPU-Gruppe damit einer der führenden Master of Science-Anbieter zur Fachspezialisierung in der Zahnmedizin.

Der Erfolg resultiert aus der Qualität des Lehrangebotes und seiner Organisation mit der internationalen

Anerkennung des Masters als akademischen Grad. Zahnärzte suchen zunehmend in der Spezialisierung ein „Alleinstellungsmerkmal“, aber auch die Chance, sich kooperativ mit Kollegen auszutauschen und gemeinsam zu wirken, in jeder Beziehung das Optimale, Exzellenz, herauszuholen, auch in der Praxisorganisation.

### Kieferorthopädie – Nachfrage-Spitzenreiter

„Die Kieferorthopädie erfährt vor allem auch unter dem ästhetischen Aspekt einen großen Zuwachs“, betont Prof. Dr. Dr. Dieter Müßig, Rektor und Direktor des Zentrums für Kieferorthopädie an der DPU, wissenschaftlicher Leiter des M.Sc. Kieferorthopädie.

Bereits zum 17. Mal läuft der ULG Kieferorthopädie (M.Sc.) in Deutsch, in Englisch zum 7. Mal. Knapp 1.000 Zahnärzte wurden bislang weltweit zum „Kieferorthopädie-M.Sc.“ graduiert.

Dem „Master of Science Kieferorthopädie (M.Sc.)“ stehen nicht nur alle Türen offen in Richtung des

„Fachzahnarztes“, nein, er ist ein „Fachzahnarzt für orale Rehabilitation“ mit einem breiten Leistungsspektrum in KFO, Ästhetik, Funktionsmaßnahmen, Prävention und ästhetische Versorgungen.

### Symbiose der Implantologie mit Orale Chirurgie und Parodontologie

Die Implantologie hat sich in den letzten Jahren diagnostisch, therapeutisch und wissenschaftlich stark weiterentwickelt. Auch die demografische Entwicklung, Multimorbidität älterer Patienten und das sich ständig wandelnde Spektrum der Medizin mit neuen Therapiemöglichkeiten stellen neue und immer höhere Ansprüche an die chirurgische wie an die parodontologische Betreuung. Dem hohen Anspruch in der Implantologie, Oralchirurgie und Parodontologie werden die ULGs Orale Chirurgie/Implantologie (M.Sc.) (Start April 2015) und Master of Science Parodontologie/Implantologie (M.Sc.) besonders gerecht. Weitere Informationen: [info@duk-push.de](mailto:info@duk-push.de)

### Editorische Notiz (Schreibweise männlich/weiblich)

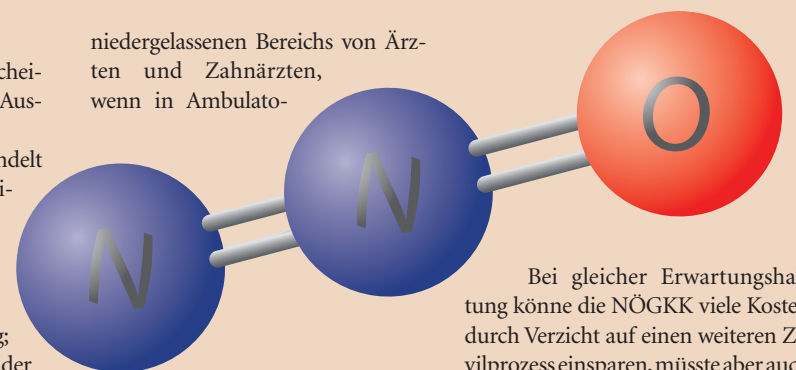
Wir bitten um Verständnis, dass – aus Gründen der Lesbarkeit – auf eine durchgängige Nennung der männlichen und weiblichen Bezeichnungen verzichtet wurde. Selbstverständlich beziehen sich alle Texte in gleicher Weise auf Männer und Frauen.

### Fortsetzung von Seite 1

Der OGH trifft in seiner Entscheidung u.a. folgende wesentliche Aussagen:

- ohne Gewinnabsicht handelt die NÖGKK mit dem Betrieb eines Zahnambulatoriums im geschäftlichen Verkehr und steht damit im Wettbewerb;
- die Narkose ist untergeordneter Bestandteil der Zahnbehandlung;
- Zahnmedizin in Ambulatorien der Sozialversicherungsträger ist nach § 153 Abs. 3 ASVG nur eingeschränkt zulässig;
- die NÖGKK verstößt offenkundig gegen § 153 Abs. 3 ASVG;
- wegen dieses Verstoßes handelt die NÖGKK nicht mehr im gesetzlichen Auftrag;
- die NÖGKK kann sich daher nicht auf eine Ausnahme von der Anwendung des Wettbewerbsrechts berufen;
- Mitbewerber von Sozialversicherungsträgern, also Ärzte und Zahnärzte, sind auf dem Markt für Gesundheitsdienstleistungen durch Lauterkeitsrecht (Gesetz gegen unlauteren Wettbewerb und Richtlinie gegen unlautere Geschäftspraktiken) geschützt, wenn solche Sozialversicherungsträger gesetzwidrig auf diesem Markt tätig werden;
- erweiterte Befugnisse von Ambulatorien bewirken Umsatzverluste des

niedergelassenen Bereichs von Ärzten und Zahnärzten, wenn in Ambulato-



rien Leistungen kostenlos erbracht werden, die von Patienten bei niedergelassenen Ärzten zu zahlen wären;

- durch den von der NÖGKK bewirkten „Wettbewerbsvorsprung durch Rechtsbruch“ kann der Wettbewerb zum Nachteil von Mitbewerbern beeinflusst werden;
- an der drohenden Umsatzverlagerung bestehe kein Zweifel.

Es sei zwar nicht ausgeschlossen, aber nicht wahrscheinlich, dass dieselben Gerichtsinstanzen im Hauptverfahren – im nun folgenden Zivilprozess – von diesen Ausführungen wesentlich abweichende Rechtsansichten vertreten werden. Eher sei anzunehmen, so die Anwälte des Zahnarztes und des Anästhesisten, dass zumindest in wesentlichen Teilen inhaltlich gleich oder ähnlich judiziert wird.

Bei gleicher Erwartungshaltung könne die NÖGKK viele Kosten durch Verzicht auf einen weiteren Zivilprozess einsparen, müsste aber auch die Kosten aus den bisher bis zum OGH getriebenen Verfahren der Ärzte übernehmen. Die klagenden Ärzte betonen aus dem Ergebnis des bisherigen Verfahrens heraus, dass die gemeinsame Interessensvertretung intensiviert und Kollegen für gemeinsame Vorgangsweisen gewonnen werden sollten.

Das Vorgehen im Zahnambulatorium St. Pölten (örtlich) und das Verabreichen von Vollnarkosen für Zahnbehandlung (inhaltlich) seien als Teil eines inhaltlich und örtlich viel umfassenderen Strebens nach breiterer Gesundheitsversorgung aus den Ambulatorien heraus zu sehen. Weitere gesetzwidrige Vorgangsweisen seitens eines Sozialversicherungsträgers seien nicht ausgeschlossen. „So gesehen ist dieser erfolgreiche Ausgang des EV-Verfahrens sowohl Warnung als auch Ermutigung“, so die Kläger-Ärzte.

<p><b>DENTAL TRIBUNE</b> Austrian Edition</p> <p><b>IMPRESSUM</b></p> <p><b>Verlag</b> OEMUS MEDIA AG, Holbeinstr. 29 04229 Leipzig, Deutschland Tel.: +49 341 48474-0 Fax: +49 341 48474-290 <a href="mailto:kontakt@oemus-media.de">kontakt@oemus-media.de</a> <a href="http://www.oemus.com">www.oemus.com</a></p> <p><b>Verleger</b> Torsten R. Oemus</p> <p><b>Verlagsleitung</b> Ingolf Döbbecke Dipl.-Päd., Jürgen Isbaner Dipl.-Betriebsw. Lutz V. Hiller</p> <p><b>Erscheinungsweise</b> Dental Tribune Austrian Edition erscheint 2015 mit 12 Ausgaben (2 Doppelausgaben 1+2 und 7+8), es gilt die Preisliste Nr. 6 vom 1.1.2015. Es gelten die AGB.</p> <p><b>Druckerei</b> Dierichs Druck+Media GmbH, Frankfurter Straße 168, 34121 Kassel, Deutschland</p> <p><b>Verlags- und Urheberrecht</b> Dental Tribune Austrian Edition ist ein eigenständiges redaktionelles Publikationsorgan der OEMUS MEDIA AG. Die Zeitschrift und die enthaltenen Beiträge und Abbildungen sind urheberrechtlich geschützt. Jede Verwertung ist ohne Zustimmung des Verlages unzulässig und strafbar. Das gilt besonders für Vervielfältigungen, Übersetzungen, Mikroverfilmungen und die Einspeicherung und Bearbeitung in elektronischen Systemen. Nachdruck, auch auszugsweise, nur mit Genehmigung des Verlages. Bei Einsendungen an die Redaktion wird das Einverständnis zur vollen oder auszugsweisen Veröffentlichung vorausgesetzt, sofern nichts anderes vermerkt ist. Mit Einsendung des Manuskriptes geht das Recht zur Veröffentlichung als auch die Rechte zur Übersetzung, zur Vergabe von Nachdruckrechten in deutscher oder fremder Sprache, zur elektronischen Speicherung in Datenbanken zur Herstellung von Sonderdrucken und Fotokopien an den Verlag über. Für unverlangt eingesandte Bücher und Manuskripte kann keine Gewähr übernommen werden. Mit anderen als den redaktionseigenen Signa oder mit Verfasseramen gekennzeichnete Beiträge geben die Auffassung der Verfasser wieder, welche der Meinung der Redaktion nicht zu entsprechen braucht. Der Autor des Beitrages trägt die Verantwortung. Gekennzeichnete Sonderteile und Anzeigen befinden sich außerhalb der Verantwortung der Redaktion. Für Verbands-, Unternehmens- und Marktinformationen kann keine Gewähr übernommen werden. Eine Haftung für Folgen aus unrichtigen oder fehlerhaften Darstellungen wird in jedem Falle ausgeschlossen. Gerichtsstand ist Leipzig, Deutschland.</p>	<p><b>Chefredaktion</b> Dipl.-Päd. Jürgen Isbaner (ji) V.i.S.d.P. <a href="mailto:isbaner@oemus-media.de">isbaner@oemus-media.de</a></p> <p><b>Redaktionsleitung</b> Majang Hartwig-Kramer (mhk) <a href="mailto:m.hartwig-kramer@oemus-media.de">m.hartwig-kramer@oemus-media.de</a></p> <p><b>Redaktion</b> Marina Schreiber (ms) <a href="mailto:m.schreiber@oemus-media.de">m.schreiber@oemus-media.de</a></p> <p><b>Korrespondent Gesundheitspolitik</b> Jürgen Pischel (jp) <a href="mailto:info@dp-uni.ac.at">info@dp-uni.ac.at</a></p> <p><b>Projektleitung/Verkauf</b> Nadine Naumann <a href="mailto:n.naumann@oemus-media.de">n.naumann@oemus-media.de</a></p>	<p><b>Produktionsleitung</b> Gernot Meyer <a href="mailto:meyer@oemus-media.de">meyer@oemus-media.de</a></p> <p><b>Anzeigendisposition</b> Marius Mezger <a href="mailto:m.mezger@oemus-media.de">m.mezger@oemus-media.de</a></p> <p>Bob Schliebe <a href="mailto:b.schliebe@oemus-media.de">b.schliebe@oemus-media.de</a></p> <p>Lysann Reichardt <a href="mailto:l.reichardt@oemus-media.de">l.reichardt@oemus-media.de</a></p> <p><b>Layout/Satz</b> Matteo Arena, Franziska Dachsel</p> <p><b>Lektorat</b> Hans Motschmann <a href="mailto:h.motschmann@oemus-media.de">h.motschmann@oemus-media.de</a></p>
---	---	---



# 3-D-Druck „lebender“ Knochen

Freiburger Wissenschaftler wollen Gewebe mit eingebauten Blutgefäßen drucken.

FREIBURG IM BREISGAU – Knochen mit eigenen Blutgefäßen könnten künftig mit dem 3-D-Drucker hergestellt werden. Freiburger Wissenschaftler entwickeln jetzt ein Druckverfahren, das aus Zellen von Knochen und Blutgefäßen funktionstüchtige Knochen erzeugt. Die Gefäßzellen sollen die Durchblutung des Gewebes verbessern, indem sie eine Verbindung zum Blutkreislauf des Patienten herstellen. Für die Entwicklung dieser 3-D-Druck-Methode erhalten die Wissenschaftler eine dreijährige Förderung der Deutschen Forschungsgemeinschaft (DFG). Sollte sich das Verfahren bewähren, könnten damit auch größere Kunstgewebe gedruckt werden, bis hin zu ganzen Organen.

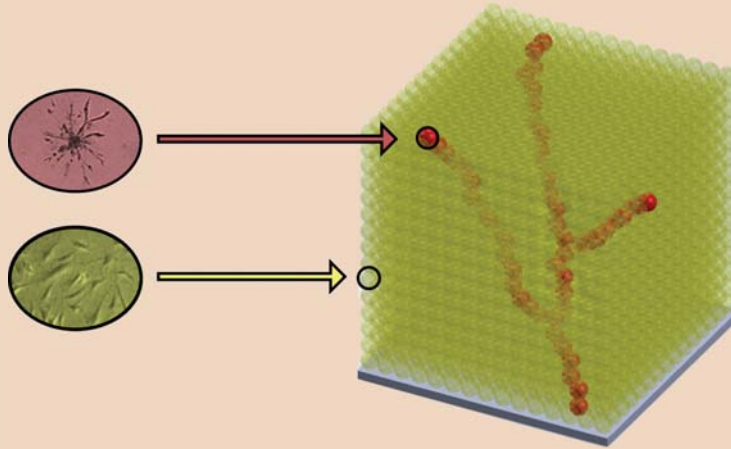
## Gezielte Blutversorgung für künstliches Gewebe

„Bei der Entwicklung von künstlichem Knochengewebe ist die Frage der Blutversorgung noch immer weitgehend ungelöst. Dadurch ist so-

wohl die Größe als auch der Typ des Gewebes stark beschränkt“, sagt Prof. Dr. Günter Finkenzeller, Forschungssektionsleiter an der Klinik für Plastische und Handchirurgie des Universitätsklinikums Freiburg. Er leitet das Projekt gemeinsam mit Dr. Peter Koltay, leitender wissenschaftlicher Mitarbeiter am Institut für Mikrosystemtechnik (IMTEK) der Universität Freiburg. Bekannt ist, dass sich die Blutversorgung eines künstlich erzeugten Gewebes durch sogenannte Endothelzellen verbessern lässt. Diese Zellen kleiden die Gefäße aus und können auch selbst neue bilden. Doch bisher stirbt ein Großteil der Knochenzellen aufgrund von Sauerstoffmangel, bevor die Zellen Gefäße gebildet haben. „Unser Ansatz sieht vor, dass wir die Endothelzellen genauso wie die Knochenzellen per 3-D-Druck im Gewebe an die Stelle platzieren, wo sich die Gefäße ausbilden sollen“, sagt Prof. Dr. Finkenzeller. „Die Gefäße des künstlichen Gewebes könnten dann zeitnah nach

der Operation mit den Gefäßen des umgebenden gesunden Gewebes zusammenwachsen und so die Blutver-

schaffen zu drucken. Dafür werden dem Körper Zellen entnommen, in einer



3-D-Knochenmodell

sorgung des Kunstgewebes sicherstellen“, erläutert der Wissenschaftler weiter.

Mit Spezialdruckern ist es bereits heute möglich, kleine und relativ ein-

nährlösliche Gewebe mit einem 3-D-Drucker in eine Trägermatrix eingebracht. Diese wird dann implantiert. „Der 3-D-Druck von lebendigem Hautgewebe könnte in fünf

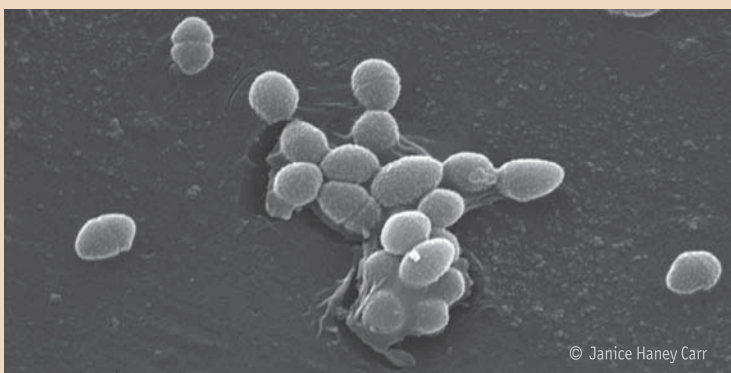
bis sieben Jahren klinisch Bedeutung erhalten“, sagt Prof. Dr. Finkenzeller. „Bei der Herstellung und Implantation von Knochengewebe wird es allerdings länger dauern, da dafür noch zentrale Fragen der Gewebeerzeugung geklärt werden müssen.“

„Das Forschungsprojekt könnte erheblich zum Fortschritt der Forschung und Technologie im Bereich der Gewebeerzeugung und des Tissue Engineering beitragen“, sagt Dr. Koltay. In einem ersten Schritt wird ein spezieller „BioPrinter“ gebaut. „Wir können schon heute Zellen lebend und schonend gezielt drucken“, sagt Dr. Koltay. „Jetzt müssen wir das Verfahren so anpassen, dass damit Knochenzellen und Blutgefäßzellen verarbeitet werden können und diese einen funktionsfähigen Gewebeverband bilden.“ In einem späteren Schritt erfolgt dann die Überprüfung der Methode anhand chirurgischer Modelle. [DT](#)

Quelle: Universitätsklinikum Freiburg

## Kampf gegen resistente Keime

Wissenschaftler entwickeln Therapie gegen Komplikationen nach Wurzelbehandlungen.



Elektronenmikroskopische Aufnahme von Enterococcus faecalis.

JERUSALEM – Antibiotikaresistente Keime stellen eine zunehmende Bedrohung bei medizinischen und zahnmedizinischen Eingriffen dar. Auch bei Wurzelbehandlungen kommt es im Nachgang oftmals zu Komplikationen durch bestehende Entzündungen, die das Bakterium *Enterococcus faecalis* (*E. faecalis*) verursacht. Israelische Wissenschaftler haben nun eine Möglichkeit gefunden, das Bakterium mithilfe von Bakteriophagen unschädlich zu machen.

Das derzeit effektivste Antibiotikum gegen *E. faecalis* ist Vancomycin. Ausschalten kann es das Bakterium jedoch nicht. Eine Alternative zum Antibiotikum stellt die Therapie mit Phagen dar. Die Forscher der Zahnmedizinischen Fakultät der Hebrew University of Jerusalem nutzten den Phagen EFDG1, um *E. faecalis* gezielt anzugreifen. Dieser infiziert den V583-Strang des Bakteriums. Dieser Strang zeigte sich als immun gegenüber Vancomycin. Um herauszufinden, wie effizient diese Therapie ist, haben sie *E. faecalis* nicht nur in einer Flüssigkultur, sondern auch im Biofilm mit EFDG1 behandelt. In beiden

Formen zeigte sich diese Behandlung vielversprechend. Die verwendeten Phagen gewannen die Wissenschaftler aus Abwässern einer Jerusalemer Wasseraufbereitungsanlage.

Weiterhin untersuchten sie anhand von Massenspektrometrie Gewebeproben, die mit der Phagentherapie behandelt wurden, um sicherzugehen, ob eine Behandlung am Menschen auch sicher wäre. Sie kamen zu dem Ergebnis, dass das Genom von EFDG1 keine für den Menschen schädlichen Gene enthält.

Infektionen mit *E. faecalis* sind für den Menschen lebensgefährlich. Sie können die Ursache für Endokarditis oder eine Bakteriämie sein. Die gezielte Ausschaltung mithilfe von Phagen wäre eine sehr gute Möglichkeit, Infektionen nach einer Wurzelkanalaufbereitung zu behandeln. Die ausführlichen Ergebnisse der Studie werden im April im Fachmagazin *Applied and Environmental Microbiology* unter dem Titel „Targeting *Enterococcus faecalis* biofilm using phage therapy“ erscheinen. [DT](#)

Quelle: ZWP online

ANZEIGE

**els extra low shrinkage<sup>®</sup>**

ENTDECKEN SIE NEUES

**els duobond**  
dualhärtender  
Self-Etch-Bond




**els bulkfill**  
Bulkfill-Komposit frei  
von TEGDMA und HEMA




**els seal**  
TEGDMA-, HEMA- und  
BisGMA-freier Versiegler




QR-Code mit Smartphone/Tablet scannen für mehr Informationen.

Schweizer Qualitätsprodukt 

[www.saremco.ch](http://www.saremco.ch)

**SAREMCO**  
DENTAL



# Milchzahntrauma: weniger kann mehr sein

Kinderzahnheilkunde oder Endodontie – die Behandlungsstrategie nach einem Milchzahntrauma. Von ao. Univ.-Prof. Dr. Kurt A. Ebeleseder, Graz.



Trotz seiner hohen Prävalenz (bis zu 50 Prozent wurden publiziert) führt das Milchzahntrauma ein relatives Schattendasein in der Endodontie. Ein Grund hierfür ist sicherlich, dass es eher als kinderzahnheilkundliches Thema denn als endodontisches gesehen wird, und ein zweiter Grund ist, dass Erfolge im Erhalt von Milchfrontzähnen wegen deren früher Exfoliation prinzipiell keine Langzeitrelevanz besitzen.

## Verletzungsmuster und Diagnostik

Betrachtet man den traumatisierten Milchfrontzahn für sich, so zeigt dieser sämtliche aus der bleibenden Dentition wohlbekannte Verletzungsmuster, nur die Prävalenz bestimmter Verletzungen ist eine andere: Mit lateraler Dislokation, Intrusion und Avulsion dominieren im Milchgebiss die schweren Verletzungen, worin sich die Unvor-

hersehbarkeit des Sturzes für das Kind und seine noch mangelnde Fähigkeit zur adäquaten Reaktion ausdrücken. Zahnfrakturen finden sich deutlich seltener als im bleibenden Gebiss, was auf die zumeist kürzere Wurzel und den breiteren PDL-Spalt zurückzuführen ist. Der Milchzahn fängt somit den Stoß hauptsächlich über eine Dislokation ab, ohne zu frakturieren. Eine traumatisch eröffnete Pulpa ist daher im Milchgebiss deutlich seltener anzutreffen als im bleibenden. Kronenabbrüche in Gingivahöhe kommen häufiger vor, sind aber zumeist die Folgen einer Early Childhood Caries mit profunder Demineralisierung und vergleichsweise geringem Trauma (Abb. 1).

Mitverletzungen bleibender Zahnanlagen können nur selten direkt belegt werden; die hierfür nötige Anfertigung zusätzlicher Röntgenaufnahmen setzt eine entsprechende Kooperation des Kindes voraus. Zu-

dem entzieht sich der weiche, noch verformbare Anteil dem Röntgenbild, nachdem er nicht oder nur wenig mineralisiert ist. Um den Zusammenhang zwischen der Milchzahnverletzung und der Schädigung des bleibenden Zahnes zu beweisen, muss ein kurz nach dem Unfall angefertigtes, die fragliche Zahnanlage vollständig darstellendes Ausgangsröntgen mit einem späteren Bild verglichen werden, das dann ggf. eine entsprechende anatomische Veränderung (Knick, Einziehung) aufweist. Hierbei sollten nicht nur der direkte Nachfolger des verletzten Milchzahnes, sondern auch dessen Nachbarn begutachtet werden, weil sich die Erschütterung durch den Aufprall wie eine Welle im Kiefer ausbreitet.

## Erstversorgung

Im Gegensatz zum Trauma im bleibenden Gebiss sind beim Milchzahntrauma drei Aspekte zu beachten:

- die Kooperation des Kindes
- die Folgen von Verletzung und Behandlung auf die bleibende Dentition.

Wird das Milchzahntrauma nicht von vornherein in Allgemein-anästhesie behandelt, so stellt sich als

erste Frage die der Lokalanästhesie. Schon der Einstich kann für ein Kleinkind derart schmerzhaft sein, dass hinterher keine adäquate Kooperation mehr zu erwarten ist. Die Kernfrage lautet also: Welche Eingriffe bieten sich an, welche davon sind unbedingt nötig und was davon ist ohne Anästhesie machbar?

## Reposition und Schienung

Die meisten Milchzahntraumata führen zu einer Dislokation von Zähnen resp. Zähnen und Knochen nach palatinal. Eine Reposition ist nötig, wenn durch die Dislokation ein verkehrter Überbiss generiert wird. Eine sofortige Reposition ist erforderlich, wenn bei Belastung Störungen der Oralfunktionen oder der Wundheilung zu erwarten sind. Das Ergebnis einer solchen manuellen Reposition bedarf zumeist einer äußeren Fixation, die mittels Draht und Flowable-Komposit erzielt werden kann. Nach Reinigung, Ätzung, Spülung und Trocknung (mittels Sauger) aller zur Schienung vorgesehener Flächen sollte der Draht zunächst an den Pfeilerzähnen anpolymerisiert werden, bevor die schon mit Bonding und Flowable versehenen dislozierten Zähne in einem Arbeitsschritt ohne Anästhesie an die Schiene herangeführt und dort durch Polymerisation fixiert werden (Abb. 3). Achtung: Das

Softstart-Programm in der Lampe kann die Polymerisation deutlich verzögern! Es empfiehlt sich, die Lampe bereits vor der entscheidenden Sekunde einzuschalten.

Sind Zähne (zumeist mitsamt Alveolarfortsatz) nach labial verkippt, so sollte die Schiene zuerst an den dislozierten Zähnen und im Zuge der Reposition an den Pfeilerzähnen fixiert werden.

Zwei Alternativen bieten sich zu „Reposition und Schienung“ an:

- die Extradaktion der dislozierten Zähne oder die orthodontische Reposition. Extrudierte Milchzähne verleiten zur Entfernung, weil sie ja schon so gut wie extrahiert erscheinen. Dabei wird übersehen, dass der Zahn palatinal noch an der Gingiva fixiert ist, was bei einer Entfernung ohne Anästhesie dann doch einiges an Schmerzen verursacht.
- Die zweite Alternative ist die orthodontische Reposition. Man lässt die Situation erst einmal so heilen, wie sie ist, und verordnet dazu eine zu tragende Repositionshilfe (Abb. 2). Dies kann z. B. auch ein Schnuller sein oder ein Holzspatel, auf den nach dem Prinzip der schiefen Ebene gebissen wird.

Von intrudierten Milchfrontzähnen ist bekannt, dass sie mit Fehlbil-

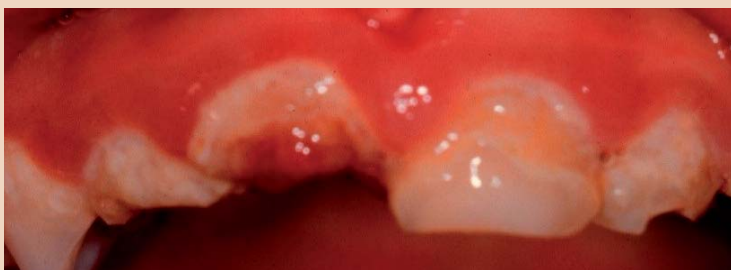

Abb. 1: Early Childhood Caries (ECC) als Hauptursache für eine Kronenfraktur.





# LEGENDÄR. FARBE 34.

Create the best

DEMNÄCHST  
ERHÄLTlich



AESTHETIC BLUE / AESTHETIC RED  
HIGH-END PRODUKTE FÜR DIE PROTHETIK



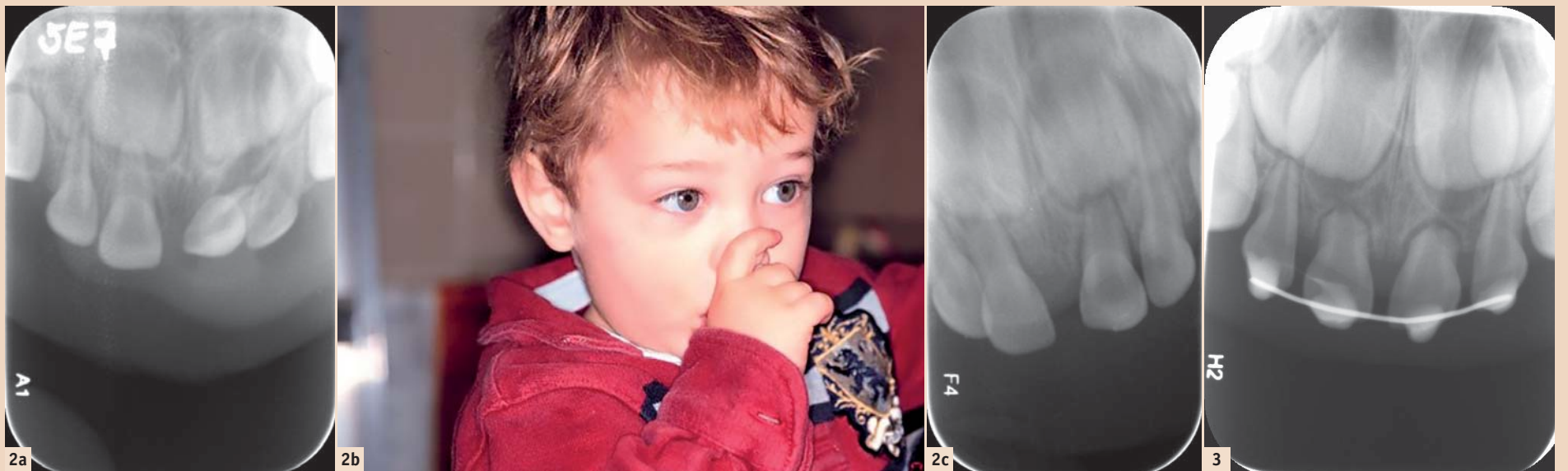

Abb. 2: „Orthodontische Reposition“ durch Daumenlutschen. a) Sieben Tage nach Sturz eines dreijährigen Patienten. Der Zahn 61 ist deutlich lateral disloziert. b) Der Patient ist Daumenlutscher, was zur Protrusion des retrudierten Zahnes führen könnte. Es wird entschieden, unter laufender Kontrolle die spontane Entwicklung abzuwarten. c) Bei der Kontrolle nach sieben Wochen findet sich der Zahn in akzeptabler Position. Ein zusätzlicher Eingriff erscheint nicht nötig. – Abb. 3: Stabilisierung des Repositionsergebnisses durch eine Draht-Komposit-Schiene für 2–3 Wochen.

dungen der bleibenden Nachfolger assoziiert sein können. Nicht bekannt ist, ob diese Fehlbildungen mehr von der Intrusion selbst stammen oder mehr von der Belassung des Milchzahnes in der intrudierten Position. Auch die Extraktion eines intrudierten Milchzahnes könnte in

kann durchaus auch bei intrudierten Milchzähnen ein vorsichtiges Ja zu „Belassung und Warten auf Re-Eruption des Milchzahnes“ ausgesprochen werden.

Avulsierte Milchzähne sollen wegen der Gefährdung der bleibenden Zahnanlage durch den Repositionsvorgang und wegen der kompli-

bedarf das umgebende Weichgewebe einer Naht.

#### Pulpaüberkappung

Wegen der geringen Fähigkeit der Milchzahnpulpa zur Reizdentinbildung ist eine Überkappung der traumatisch eröffneten Pulpa wenig aussichtsreich. Bei guter Koopera-

Milchzahnpulpa als Möglichkeit für deren Persistenz verbleibt. Der Autor bevorzugt Cefalexin systemisch und CHX 0,1 % lokal.

#### Nachsorge

##### Schienenentfernung

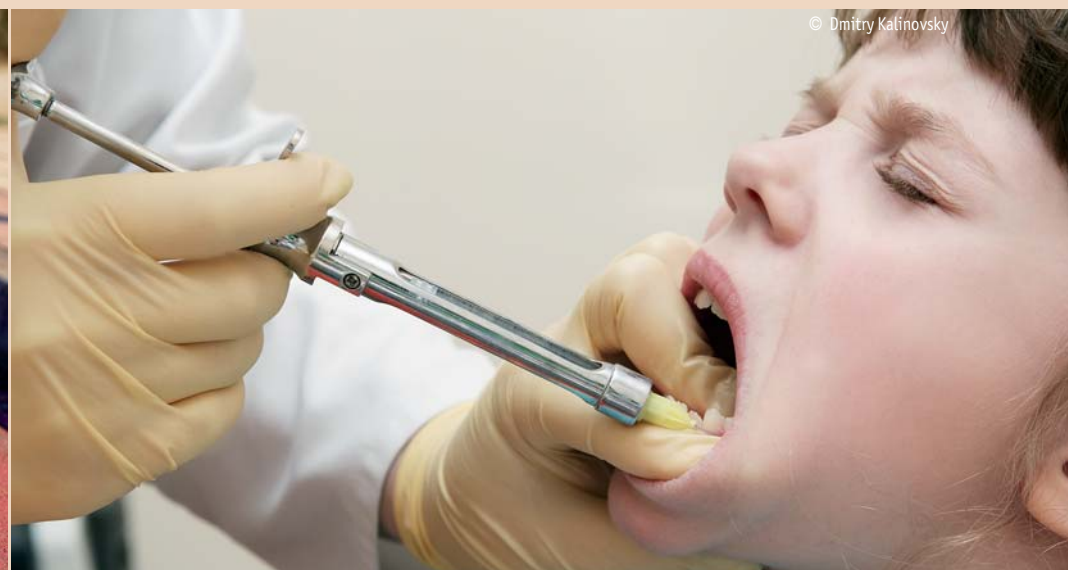Reduzierte Arbeitsbedingungen

#### Röntgenkontrolle

Diese stellt das wichtigste Tool in der Nachsorge von Milchzahntraumata dar. Sie informiert den Behandler über den Stand der Milchzahnsorption, das symmetrische Weiterwachsen der bleibenden Zahnanlage und sich anbahnende Eruptionsstörungen.



© David Pereira



© Dmitry Kalinovsky

Abhängigkeit von der angewandten Luxationstechnik zusätzliche Schäden an der bleibenden Zahnanlage verursachen. In einer eigenen Studie fanden sich bei 17 von 27 bleibenden Zähnen ohne Extraktion des intrudierten Vorgängers Formveränderungen (zumeist Knicke, die sich durch die Intrusion allein erklären ließen) in der Krone, und nur ein Zahn war so stark missgebildet, dass er extrahiert werden musste. Somit

zierten Nachsorge nicht replantiert werden.

#### Nähte

Nähte benötigen immer eine vorangehende Anästhesie. Sie sind dann unumgänglich, wenn Dehiszenzen drohen. Bei vertikalen Schleimhautrissen am Alveolarfortsatz ist dies nicht der Fall, sodass hier Nähte unterbleiben können. Je stabiler das Repositionsergebnis, umso weniger

tion ist die Pulpotomie Mittel der Wahl. Bei eingeschränkter Kooperation kann versucht werden, die gesamte Frakturfläche zu desinfizieren und mit SÄT und Flowable-Komposit vor weiterer Kontamination zu schützen.

#### Antibakterielle Begleittherapie

Sie soll die Verschleppung von Mikroorganismen in die Wunde minimieren, sodass im Idealfall nur die

und schwächere Haftwerte am Milchzahnschmelz beschränken die Haltedauer einer Draht-Komposit-Schiene auf wenige Wochen. So noch vorhanden, stellt die Entfernung nach zwei bis drei Wochen kein technisches Problem dar.

#### Wurzelkanalbehandlung

Pulpanekrosen an Milchfrontzähnen können klinisch symptomfrei (keine Schwellung bzw. Fistel) bleiben, wenn das Zahnsäckchen des Nachfolgezahnes mit beschleunigter Resorption reagiert. In solchen Fällen kann der „kontrollierten Nichtbehandlung“ der Vorzug gegeben werden (Abb. 4). Bei kooperativen Kindern und klinischer Symptomatik ist eine Wurzelkanal-desinfektion und -füllung mittels resorbierbarem Kalziumhydroxids indiziert.

#### Extraktion


Sie ist dann umgänglich, wenn die klinische Symptomatik ein Zuwarten ausschließt und ein zahn-erhaltender Eingriff nicht aussichtsreich erscheint. Voraussetzende Extraktionen sollten unterbleiben und der Natur die Möglichkeit der frühzeitigen Exfoliation offengelassen werden.

#### Fazit

Zusammenfassend kann gesagt werden, dass Milchzahntraumata weniger invasiv antherapiert werden können als entsprechende Verletzungen im bleibenden Gebiss. Weitere Informationen zu diesem Thema und allgemein zum Thema „Zahntrauma“ werden bei der 10. Österreichischen Fachtagung für Zahntrauma am 29. und 30. Mai 2015 in Salzburg präsentiert (<http://user.medunigraz.at/kurt.ebeleseder/>). DT

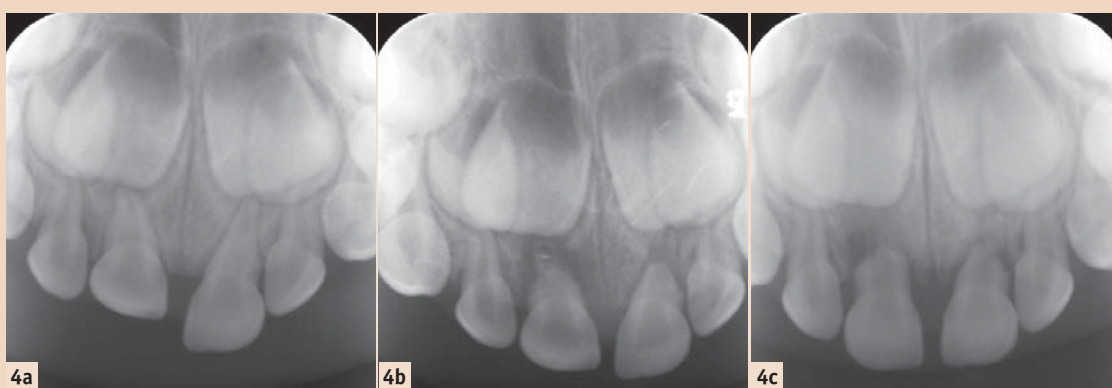

Abb. 4: „Kontrollierte Nichtbehandlung“ bei einem dreijährigen Patienten. a) Situation einen Tag nach dem Trauma: eine laterale Dislokation des Zahnes 51 ist evident. Es besteht kein verkehrter Überbiss. b) Spontane Reposition des Zahnes 51 nach sechs Wochen. Die Wurzel ist von einer breiten Resorptionszone umgeben, die direkten Kontakt zum Zahnsäckchen hat. An Zahn 61 zeigt sich eine Wurzelfraktur, die sich auf dem Initialröntgen nicht abgebildet hat. Aufgrund fehlender klinischer Symptome wird die „kontrollierte Nichtbehandlung“ fortgesetzt. c) Zwölf Wochen nach dem Trauma erscheint der Apex des Zahnes 51 resorbiert und die Alveole teilweise knöchern aufgefüllt. Der Zahn ist weiterhin klinisch symptomfrei, mit Ausnahme erhöhter Beweglichkeit. Der Zahn 61 ist ebenfalls symptomfrei und klinisch fest.



ao. Univ.-Prof.  
Dr. Kurt A. Ebeleseder

Universitätsklinik für Zahn-,  
Mund- und Kieferheilkunde  
Graz  
Abteilung Zahnerhaltungskunde  
Auenbruggerplatz 6A  
8036 Graz, Österreich  
Tel.: +43 316 385-13967



# 2. Giornate Romane

vollständiges  
Kongressprogramm



www.giornate-romane.info

## Implantologie ohne Grenzen Implantologia senza limiti



19./20. Juni 2015  
Rom/Italien  
Sapienza Università di Roma



**FREITAG, 19. Juni 2015 | LEARN & LUNCH**

14.00 – 14.30 Uhr Begrüßungsempfang  
14.30 – 17.15 Uhr Table Clinics

Jeder Referent betreut unter einer konkreten Themenstellung einen „Round Table“. Es werden Studien und Fälle vorgestellt, bei denen die Teilnehmer die Gelegenheit haben, mit den Referenten und Kollegen zu diskutieren sowie auch eigene Fälle anhand von Röntgenbildern und Modellen zur Diskussion zu stellen.

Das Ganze findet in einem rotierenden System statt, wodurch die Teilnahme an bis zu drei Table Clinics möglich ist. Eine Vorabanmeldung für die gewünschten Table Clinics ist dabei in jedem Fall sinnvoll.

14.30 – 15.15 Uhr 1. Staffel  
15.30 – 16.15 Uhr 2. Staffel  
16.30 – 17.15 Uhr 3. Staffel

TC 1 Prof. Dr. Mauro Marincola/Rom  
Anwendung und prothetische Versorgung von Kurzimplantaten im atrophischen Knochen

TC 2 Dipl.-Inform. Frank Hornung/Chemnitz  
3-D-Modellierung in der Zahnheilkunde – Offene 3-D-Planung und 3-D-Druckverfahren von Bohrschablonen, Meistermodellen, Therapieschienen, Augmentaten und Zahnersatz

TC 3 Priv.-Doz. Dr. Dr. Steffen G. Köhler/Berlin  
Der Sinuslift – einfach, schnell und sicher

TC 4 Dr. Dr. Angelo Trödhan/Wien  
Bukkale Auflagerungsaugmentationen mit selbsthärtenden Biomaterialien: the state of the art

TC 5 Prof. Dr. Dr. Gregor-Georg Zafiropoulos/Düsseldorf  
Einsatz von Biomaterialien zur Augmentation des weichen und harten Gewebes

TC 6 Prof. Dr. Hans Behrbohm/Berlin  
Eingriffe an der Kieferhöhle für den Implantologen (Demonstration am Berliner Modell)

TC 7 Prof. Dr. Marcel Wainwright/Düsseldorf  
Hyaluronsäure zur PAR-Therapie und zur Papillenrekonstruktion

TC 8 Prof. Dr. Dr. Frank Palm/Konstanz  
Chirurgische Aspekte für den Langzeiterfolg von Implantaten – aktuelle Aspekte der Weichgewebs- und Knochenaugmentation

**SAMSTAG, 20. Juni 2015 | WISSENSCHAFTLICHES SYMPOSIUM**

10.00 – 10.05 Uhr Begrüßung  
Prof. Dr. Mauro Marincola/Rom  
Prof. Dr. Andrea Cicconetti/Rom

10.05 – 10.30 Uhr Regeneration der Kieferhöhlenschleimhaut vor und nach Sinuslift  
Prof. Dr. Hans Behrbohm/Berlin

10.30 – 10.55 Uhr Zweiseitige Implantatinsertion nach Sinuslift-OP: Ergebnisse einer randomisierten klinischen Studie zur Feststellung des Eindrehmoments in vier verschiedenen subantralen Biomaterialien  
Dr. Dr. Angelo Trödhan/Wien

10.55 – 11.20 Uhr 3-D-Modellierung in der Zahnheilkunde – Offene 3-D-Planung und 3-D-Druckverfahren von Bohrschablonen, Meistermodellen, Therapieschienen, Augmentaten und Zahnersatz  
Dipl.-Inform. Frank Hornung/Chemnitz

11.20 – 11.30 Uhr Diskussion

11.30 – 12.00 Uhr Pause/Besuch der Industrieausstellung

12.00 – 12.25 Uhr Neue Techniken für den „Sinuslift“: vestibulär oder krestal?  
Dr. Jörg M. Ritzmann/Mailand

12.25 – 12.50 Uhr Rezessionsdeckung: Biomaterialien vs. Bindegewebetransplantat  
Prof. Dr. Gregor-Georg Zafiropoulos/Düsseldorf

12.50 – 13.15 Uhr Wie viel Augmentation benötigen wir noch in der Implantologie?  
Prof. Dr. Dr. Frank Palm/Konstanz

13.15 – 13.40 Uhr Einsatzmöglichkeiten von kreuzvernetzter Hyaluronsäure im intraoralen Bereich – Möglichkeiten und Grenzen  
Prof. Dr. Marcel Wainwright/Düsseldorf

13.40 – 13.45 Uhr Diskussion

13.45 – 14.30 Uhr Pause/Besuch der Industrieausstellung

14.30 – 16.00 Uhr Welche neuen Operationsmethoden wurden durch Narrow, Short und Ultra-Short Implantate möglich?  
Prof. Dr. Dr. Rolf Ewers/Wien

ab 20.30 Uhr **Abendveranstaltung**  
Hausbootparty auf dem Tiber  
BAJA Restaurant (Hausboot)  
Lungotevere Arnaldo da Brescia/Tiber Riverside (Änderungen vorbehalten!)

**ORGANISATORISCHES**

**Veranstaltungsort**

Universität di Roma „Sapienza“  
Dipartimento di Scienze Odontostomatologiche e Maxillofacciali  
Eingang: Via Caserta, 6  
www.uniroma1.it

Eine Anfahrtsbeschreibung/Lageplan erhalten Sie mit Ihren Teilnehmerunterlagen.

**Flüge und Hotelzimmer**  
**Il Mondo Reiseservice**  
Nutzen Sie gern unseren Reisepartner für diese Veranstaltung.  
**Ihre persönliche Ansprechpartnerin:**  
Nicole Houck  
Tel.: +49 152 08145505  
E-Mail: nhouck@live.de

**Kongressgebühr**  
Zahnärzte 375,- € zzgl. 19% MwSt.  
Assistenten/Helferinnen 250,- € zzgl. 19% MwSt.  
Die Kongressgebühr beinhaltet die Teilnahme an den Table Clinics, den wissenschaftlichen Vorträgen sowie die Verpflegung während der Tagung und die Abendveranstaltung am Samstag.

**Abendveranstaltung „Hausbootparty auf dem Tiber“ (Samstag)**  
**Begleitpersonen** 65,- € zzgl. 19% MwSt.

**Veranstalter/Anmeldung**  
OEMUS MEDIA AG  
Holbeinstraße 29  
04229 Leipzig, Deutschland  
Tel.: +49 341 48474-308  
Fax: +49 341 48474-290  
event@oemus-media.de  
www.oemus.com

**Hauptsponsor**

**Wissenschaftliche Leitung**  
I Prof. Dr. Mauro Marincola/Rom  
I Prof. Dr. Andrea Cicconetti/Rom

Nähere Informationen zu den Allgemeinen Geschäftsbedingungen finden Sie auf unserer Homepage [www.oemus.com](http://www.oemus.com)



ANMELDEFORMULAR PER FAX AN  
**+49 341 48474-290**  
ODER PER POST AN

**OEMUS MEDIA AG**  
Holbeinstraße 29  
04229 Leipzig  
Deutschland

Für die Veranstaltung **2. Giornate Romane – Implantologie ohne Grenzen** am 19. und 20. Juni 2015 in Rom melde ich folgende Person verbindlich an:

Name, Vorname, Tätigkeit \_\_\_\_\_

Abendveranstaltung  Kongressteilnehmer  Begleitpersonen  (Bitte ankreuzen und Personenzahl eintragen!)

Praxis-/Laborstempel \_\_\_\_\_

Datum/Unterschrift \_\_\_\_\_

E-Mail-Adresse (Bitte angeben!) \_\_\_\_\_

Table Clinics (maximal 3)  
 Marincola  Zafiropoulos  
 Hornung  Behrbohm  
 Köhler  Wainwright  
 Trödhan  Palm

Bitte Zutreffendes ankreuzen!



# „Unsere Aufgabe ist die Vereinfachung der Implantologie“

Dental Tribune International zu Besuch in der MIS-Firmenzentrale und Hauptproduktionsstätte in Israel – CEO Idan Kleifeld im Gespräch.

MIS Implants Technologies ist ein global agierendes Unternehmen, das sich auf die Entwicklung und Fertigung fortgeschrittener Produkte und Lösungen für die dentale Implantologie spezialisiert hat. Gegründet wurde das Familienunternehmen im Jahr 1995, zu einer Zeit, als das Potenzial von Zahnimplantaten von vielen noch nicht verstanden wurde, teilte CEO Idan Kleifeld gegenüber Dental Tribune International (DTI) anlässlich eines Treffens zu Beginn des Jahres mit.

Seit seinen Anfängen konnte MIS deutliches Wachstum erzielen, insbesondere in den letzten zehn Jahren. „Dem Unternehmen ist heute der Aufbau einer weltweit anerkannten Marke gelungen. Dazu ist es das einzige Unternehmen, das nicht aus dem Premiumsegment stammt und trotzdem auf globaler Ebene operiert“, stellt Kleifeld fest.

Von seinem Hauptsitz in Israel aus operiert MIS weltweit in 65 Ländern und deckt große Dentalmärkte, wie die USA, China und Deutschland, über ein fest etabliertes Netzwerk von lokalen Händlern ab.

## Neuer Produktionskomplex

Im Jahr 2009 zog die MIS in einen eigens errichteten großen Produktionskomplex in einem Hochtechnologie-Industriepark im Norden Israels. „Unser Standort unterstreicht unsere Einzigartigkeit. Israel ist ein Land mit großer Innovationskraft und bietet aufgrund der hohen Ausbildungsqualität und Leistungsbereitschaft der Leute hier besonders günstige Bedingungen für die Industrie. Darüber hinaus ist das Gehaltsniveau deutlich niedriger als in vielen Konkurrenzländern, sodass die Herstellung besonders profitabel ist“, führt er aus.

Die MIS-Gebäude im Bar-Lev Industrial Park erstrecken sich über 10.000 Quadratmeter und verfügen über zwei Produktionshallen mit 50 Schweizer Hochpräzisionsmaschinen, die täglich 24 Stunden von Sonntag bis Freitag in Betrieb sind.

„Die Anlage wurde in Hinblick auf Wachstum konzipiert und gebaut. In naher Zukunft wird sich unser Hochregallager, das derzeit nur lediglich die Hälfte des Gesamtflächenpotenzials nutzt, in seiner Größe verdoppeln“, erklärt Idan Kleifeld.



MIS-Firmenzentrale.

MIS produziert in erster Linie auf Lager, um Produkte innerhalb von zwei Werktagen an die lokal ansässigen Händler versenden zu können. Für bessere Effizienz wurden Abläufe in der Qualitätskontrolle, Sterilisation, Verpackung und Lagerung weitgehend automatisiert. Dies erlaubt es MIS, jedes Jahr über 800.000 Implantate zu produzieren.

## Ausbildungszentrum

Zur Produktionsstätte in Israel gehört ein eigenes Ausbildungszentrum mit einer voll ausgestatteten Zahnarztpraxis für Live-Operationen. „Wir betrachten Fortbildung als ein wichtiges Instrument, um neue Kunden zu gewinnen, vor allem in sich noch entwickelnden Märkten“, sagt Kleifeld. „Sie ist eine wichtige Triebkraft in diesem Geschäft, und so bieten wir Behandlern sowohl Grund- als auch Fortbildungskurse für MIS-Produkte und Behandlungsprotokolle an.“

## MCENTER Europe

Für 2015 hat MIS die Einführung einiger weiterer bedeutender Innovationen angekündigt. Erst kürzlich eröffnete das Unternehmen offiziell das MCENTER Europe in Berlin. Das neue MIS-Zentrum für digitale Zahnheilkunde in Deutschland soll die Bedürfnisse des wachsenden Kundenstammes im zentraleuropäischen Kernmarkt erfüllen. Das Zentrum bietet direkte Serviceleistungen von lokalen Mitarbeitern für lokale Kunden an und vereint alle Produkte im Digital Dentistry Segment von MIS an einem Ort. Das Ziel ist, dem Behandler mithilfe fortschrittlicher digitaler Zahnheilkunde und CAD/



„Wir betrachten Fortbildung als ein wichtiges Instrument, um neue Kunden zu gewinnen.“

CAM-Technologien eine umfassende Palette an Dienstleistungen zu bieten, die schnelle und präzise chirurgische Implantationsverfahren mit reduzierter Behandlungszeit und besser einzuschätzenden klinischen Ergebnissen erlauben.

„Wir freuen uns sehr über die Eröffnung des neuen MCENTER Europe und sind besonders stolz darauf, unseren Kunden die Qualität und die Einfachheit von MIS-Produkten in der gesamten Region mit passgenauen und effizient geführten Implantationsverfahren und CAD/CAM-Lösungen anbieten zu können“, resümiert MCENTER Europe Manager Christian Hebbecker.

## Neues Implantatsystem

In diesem Jahr ist auch die Markteinführung eines neuen Implantatsystems geplant. Das System besitzt ein wirklich innovatives Design und besteht aus hochwertigen Implantaten, die eine absolute Neuheit im Markt darstellen und im Premiumbereich angesiedelt sind. MIS plant, dieses neue Implantatsystem seinen Händlern weltweit am Ende des zweiten Quartals dieses Jahres für den lokalen Vertrieb zur Verfügung zu stellen.

## „Make it Simple“

Der Name MIS stand ursprünglich für „Medical Implant Systems“.

Es ist aber auch ein Akronym, das die Maxime des Unternehmens „Make it Simple“ widerspiegelt. „Wir haben uns die Vereinfachung der dentalen Implantologie zur Aufgabe gemacht. Um erste Wahl von Zahnärzten weltweit zu werden, bieten wir innovative Produkte an, die auf einfachen, kreativen Lösungen basieren. Design und Handhabung wurden vereinfacht und alle Produkte daraufhin entwickelt, effiziente und zeitsparende Behandlungsverfahren zu ermög-

lichen“, sagt Kleifeld. „Mit diesem vereinfachten Ansatz wollen wir der weltweit größte Hersteller von Zahnimplantaten werden.“

Das Motto „Make it Simple“ steht jedoch für mehr als nur die Produkte des Unternehmens. Die MIS-Philosophie reicht in nahezu alle Unternehmensbereiche. Die Organisationsstruktur des Unternehmens ist einfach und durch flache Hierarchien gekennzeichnet. „Make it Simple“ verkörpert die Start-up-Mentalität, die immer noch in der Firma zu spüren ist, die sich zu einem der größten Unternehmen im globalen Zahnimplantatenmarkt aufgeschwungen hat. [DTI](#)



Beste Bedingungen in der Produktion.



Idan Kleifeld, Geschäftsführer MIS Implants Technologies.



Blick in die Produktion.



# Ein Maximum an Servicecharakter

bredent group: Team Österreich stellt sich vor.

SENDEN – Die bredent group – ein mittelständisches Unternehmen mit Hauptsitz in Deutschland und über 40 Jahren Erfahrung im Dentalmarkt. Im Produktportfolio ein breit gefächertes Sortiment, das sowohl den Zahnarzt als auch den Zahntechniker bedient – vom Implantat, über die Verblendschale bis hin zum digitalen Workflow. Perfekt aufeinander abgestimmte Komponenten und marktführende, ganzheitliche Therapien sind das Ergebnis, insbesondere in der Sofortversorgung als auch der physiologischen Prothetik mittels weiterentwickelter Werkstoffe aus modernen Hybridmaterialien. Seit ein paar Jahren gehört auch die antimikrobielle Photodynamische HELBO-Therapie zum Produktspektrum. Durch die Fusion der beiden Unternehmen HELBO und bredent medical wurden neue Vertriebswege geschaffen. Die Produktion des HELBO-Lasers ist weiterhin am Standort Wels angesie-

delt. On top bietet die bredent group ein umfassendes Fortbildungsprogramm an, mit interessanten Schulungen im Bereich Implantologie und Prothetik, die eine optimale Möglichkeit zur Weiterbildung geben.

## Fünfköpfiges Team mit viel Fachkompetenz

Vertreten wird die bredent group in Österreich durch ein fünfköpfiges Team. Thomas Aigner, gelernter Zahntechniker, ist zuständig für den Bereich Niederösterreich und Wien. Sein Verkaufsschwerpunkt ist der digitale Workflow mit CAD/CAM-Consumables. Doris Ertl, ausgebildete zahnärztliche Assistentin, besitzt eine langjährige Erfahrung als Individualtrainerin für chirurgische Assistenten beim Fortbildungszentrum IFZI und ist seit sieben Jahren bei bredent medical beschäftigt. Der Vorarlberg, Tirol, Salzburg und Oberösterreich gehören zu ihrem Verkaufsgebiet. Petra Kolinsky, gelernte zahnärztliche Assistentin sowie Medizinproduktberaterin, arbeitete viele Jahre für HELBO. Auch bei bredent medical gehört die HELBO-Therapie zu einem ihrer Kompetenzbereiche.



V.l.n.r.: Thomas Aigner (Wien, NÖ – Tel.: 0664 5396310), Doris Ertl (Vbg., OÖ, Tirol, Sbg. – Tel.: 0664 9693355), Petra Kolinsky (Wien, NÖ – Tel.: 0664 5390935), Gernot Trummer (Stmk, Ktn, Bgld. – Tel.: 0664 3851124), Thomas Letzner (Vbg., Tirol, OÖ, Sbg., Tel.: 0664 88519678)

Gernot Trummer, gelernter Zahntechniker mit über 25 Jahren Erfahrung in der Dentalbranche, ist seit 2000 bei der bredent group tätig, als Vertriebsleiter Österreich bredent

und bredent medical. Thomas Letzner, ebenfalls gelernter Zahntechniker, ist der Ansprechpartner für alle zahntechnischen Angelegenheiten und Kursleiter für alle bredent-Schulungen.

## Bestmögliche Versorgung der Patienten

Durch die fachspezifische Ausbildung und Qualifikation sowie die jahrelange dentale Erfahrung jedes einzelnen Kollegen bietet das Team Österreich ein hervorragendes Produkt- und Fachwissen, welches sich in einem Maximum an Servicecharakter auszeichnet. Das Verkaufsgebiet erstreckt sich vom Bodensee bis hin zum Neusiedler See – einmal komplett durch Österreich. So kann auf jeden Kundenwunsch eingegangen und die bestmögliche Versorgung der Patienten gewährleistet werden. [DI](#)

Quelle: bredent group

# World's Most Ethical Companies®

Auszeichnung würdigt ethische Management- und Geschäftspraktiken von Henry Schein.

MELVILLE – Henry Schein, Inc., wurde vom Ethisphere Institute, das bei der Festlegung und Verbesserung von Standards für ethische Geschäftspraktiken eine globale Vorreiterrolle einnimmt, zu einem der World's Most Ethical Companies® 2015 ernannt.

Die Auszeichnung wird Organisationen verliehen, die entscheidenden Einfluss auf die Betriebsführung genommen haben, indem sie auf al-

Interessengruppen, zu welchen unsere Kunden, Lieferanten, Mitglieder des Schein-Teams, Investoren und die Gesellschaft zählen. Unser aufrichtiges Bestreben, ein Unternehmen mit höheren Zielen und herausragenden ethischen Standards und Geschäftspraktiken zu sein, bildet seit mehr als acht Jahrzehnten die Basis für das Geschäftsmodell von Henry Schein und dient uns als treibende Kraft für langfristigen Erfolg.“



Stanley M. Bergman, Chairman und CEO von Henry Schein.

len Unternehmensebenen Ethik und Transparenz fördern.

„Wir fühlen uns geehrt, dass Ethisphere uns 2015 erneut zu den World's Most Ethical Companies gezählt hat“, sagte Stanley M. Bergman, Chairman und CEO von Henry Schein, Inc. „Diese Auszeichnung spiegelt unseren Erfolg bei der Umsetzung weltweit herausragender Geschäftsstandards wider, ebenso wie unsere Errungenschaften bei der Sicherstellung langfristiger Wertschöpfung für unsere wichtigsten

Dieses Jahr ist das vierte in Folge, in dem Henry Schein von Ethisphere ausgezeichnet wurde. Nur 132 Unternehmen wurden dieses Jahr ausgezeichnet, und darunter ist Henry Schein einziger Preisträger in der Kategorie Gesundheitsprodukte.

Die vollständige Liste der World's Most Ethical Companies® 2015 gibt es unter <http://ethisphere.com/worlds-most-ethical/wme-honorees/> [DI](#)

Quelle: Henry Schein, Inc.

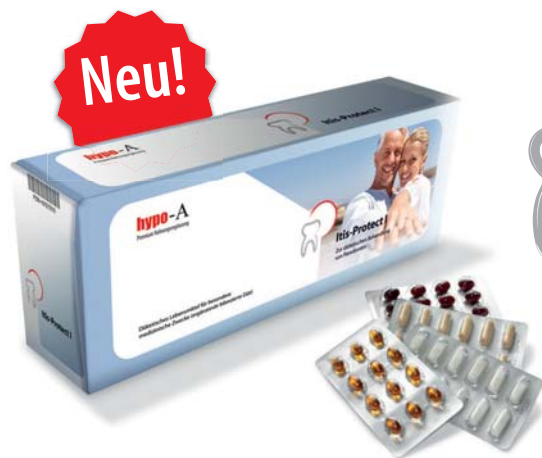ANZEIGE

hypo-A  
Premium Orthomolekularia

## Optimieren Sie Ihre Parodontitis-Therapie!

55% Reduktion der Entzündungsaktivität in 4 Wochen!

60% entzündungsfrei in 4 Monaten durch ergänzende bilanzierte Diät



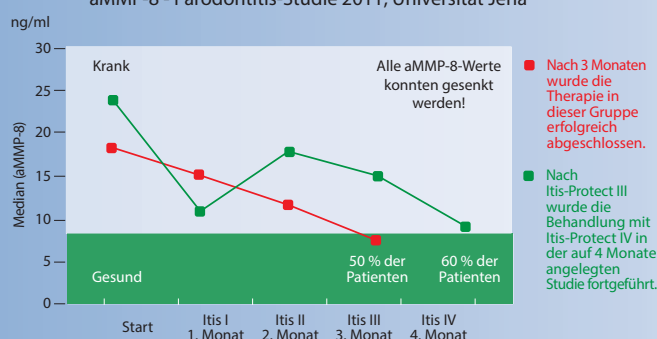
Itis-Protect I-IV

Zur diätetischen Behandlung von Parodontitis



Parodontitis-Studie mit Itis-Protect I-IV  
aMMP-8 Laborparameter zur Entzündungshemmung

aMMP-8 - Parodontitis-Studie 2011, Universität Jena



Info-Anforderung für Fachkreise

Fax: 0049 451 - 304 179 oder E-Mail: [info@hypo-a.de](mailto:info@hypo-a.de)

- Studienergebnisse und Therapieschema
- hypo-A Produktprogramm

Name / Vorname \_\_\_\_\_

Str. / Nr. \_\_\_\_\_

PLZ / Ort \_\_\_\_\_

Tel. \_\_\_\_\_

E-Mail \_\_\_\_\_

IT-DTA 5.2015

hypo-A GmbH, Kücknitzer Hauptstr. 53, 23569 Lübeck  
Hypoallergene Nahrungsergänzung ohne Zusatzstoffe  
[www.hypo-a.de](http://www.hypo-a.de) | [info@hypo-a.de](mailto:info@hypo-a.de) | Tel: 0049 451 / 307 21 21

[shop.hypo-a.de](http://shop.hypo-a.de)