

# LASER TRIBUNE

The World's Laser Newspaper · Édition Française

OCTOBRE 2015 – Vol. 7, No. 10

www.dental-tribune.fr

## PLANETE DENTAIRE

La diffusion de conférences en direct sur le web s'est largement répandue ces dernières années. Dans le monde du dentaire où les avancées scientifiques sont rapides, les webinaires sont un moyen facile d'accéder à la connaissance. Déjà fan ?

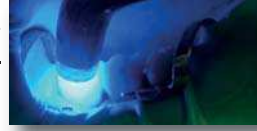► Page 29



## CAS CLINIQUE

Depuis son introduction en dentisterie, le laser Er:YAG a démontré sa capacité à traiter un nombre toujours plus important de cas cliniques. Eliminer les couches de résine composite pour retrouver une surface de collage parfaite. Il fallait y penser !

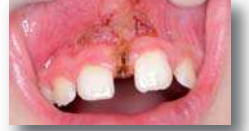► Pages 31 | 32 | 34



## CAS CLINIQUE

La frénectomie labiale est une intervention courante en chirurgie buccale. L'absence de saignement, la rapidité d'intervention, l'absence de points de suture et la totale coopération des jeunes patients font de la thérapie LASER un atout majeur. Convaincus ?

► Pages 36 | 38



## Webinaire « Applications du Waterlase en Implantologie et chirurgie orale »

De quelle manière le laser peut, de par son utilisation chirurgicale, représenter une réelle alternative au manque de volume osseux et aux greffes qui en résultent en thérapie implantaire. Le jeudi 27 août à 17h, Dental Study club vous a proposé de découvrir une vidéoconférence, en accès libre, conduit par le docteur Gilles P

sants, il en est tout autre dans les nombreux cas d'atrophie.

L'unique alternative resterait alors une gestion volumétrique différente de l'os résiduel. Il faut de ce fait respecter au maximum le peu de tissus restants ou fonctionnels voire même être en capacité d'optimiser ceux-ci. La question fondamentale serait alors : peut-on réellement obtenir une expansion osseuse ? En d'autres termes : peut-on raisonnablement modeler l'os tout en maintenant ses qualités biologiques et biomécaniques, peut-être même les améliorer ?

L'intérêt majeur de ce concept est que non seulement il permettrait d'éviter des interventions longues, complexes, coûteuses et sans

réelle prédictibilité, mais il consentirait de traiter le patient immédiatement. Le traitement implantaire en serait drastiquement réduit en temps. Ce concept pourrait être étendu à l'application de la mise en charge immédiate car les caractéristiques biomécaniques de l'os sont améliorées.

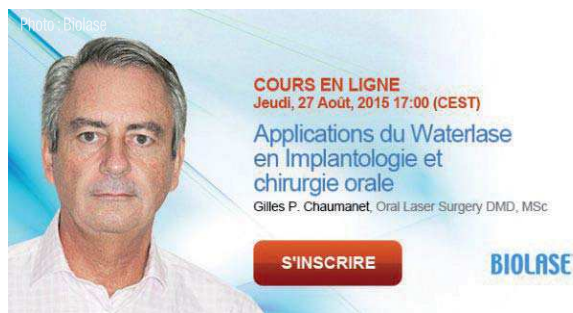C'est là où réside tout l'intérêt de l'utilisation des lasers grâce à leur sélectivité tissulaire, leur précision et donc mini-invasivité. Nous allons pouvoir de cette façon être très sélectif dans l'élimination de certains tissus mais en même temps avec plus de certitude de ne pas laisser d'autres tissus ou d'éléments contaminants pouvant perturber le processus de régénération par compétition cellulaire.

Cette vidéoconférence du Dr Gilles P Chaumanet, a pour objectifs de comprendre le processus de la mise en place implantaire à l'aide des lasers et de comprendre

son intérêt par rapport au concept anatomique et biomécanique, de connaître les mécanismes de fonctionnement des lasers, d'apprendre les techniques mini-invasives et d'optimiser les régénérations tissulaires, de maîtriser l'assainissement, la décontamination et la préparation du site implantaire et de voir la mise en pratique rapide au quotidien.

Le webinaire en accès libre, d'une heure, intitulé « Applications du Waterlase en Implantologie et chirurgie orale » a été retransmis en direct le jeudi 27 août à 17h sur le site DT Study Club. Les participants ont eu possibilité de poser des questions via une fenêtre de chat.

Rendez-vous sur le site DT Study Club pour retrouver cette vidéo conférence.



Chaumanet, intitulée « Applications du Waterlase en Implantologie et chirurgie orale ».

L'implantologie actuelle permet de nous affranchir de nombreuses contraintes, mais une seule reste encore d'actualité, c'est le volume osseux résiduel. Des techniques chirurgicales ont été développées de manière à résoudre ce problème avec des taux de succès plus ou moins variables dans le temps. Est-il possible de trouver une alternative aux techniques de greffe ?

Des solutions ont été proposées en utilisant des implants d'une certaine forme : les mini-implants ou des implants courts.

Tous les principes de l'implantologie moderne sont basés sur une implantologie soustractive, c'est à dire que l'on supprime des tissus durs pour y placer des implants. Si ce concept peut rester acceptable dans les cas où les volumes tissulaires sont suffi-

DDS WORLD  
DIGITAL, IMPLANT & ESTHETIC DENTISTRY SHOWS

Moscow Budapest New York Istanbul

Exhibition Live Product Presentations Hands-on Workshops  
Printed Reference Guide Coffee With the Experts

28 Sep 2015 - 01 Oct 2015  
01 Oct 2015 - 03 Oct 2015  
30 Oct 2015 - 01 Nov 2015  
27 Nov 2015 - 28 Nov 2015

Moscow Budapest Istanbul New York

www.DDSWorldShow.com

DENTAL TRIBUNE  
**DT STUDY CLUB**  
COURS | DISCUSSIONS | BLOGS | MENTORAT

## ▷ Universal Primer & ACE Universal Primer BISICO

### Cartouche ou flacons, choisissez !

Universels et Automordançants sur toutes surfaces, sans nécessité d'activateur. **Universal Primer** est un adhésif universel dual-cure conçu pour toutes les indications en dentisterie adhésive (restaurations directes et indi-

rectes). C'est l'apprêt idéal pour l'assemblage des pièces prothétiques lorsque la photopolymérisation n'est pas possible ou n'est pas souhaitée. Basé sur la technologie brevetée du système adhésif All-Bond Universal, Universal Primer peut être employé avec toutes les techniques de mordançage (automordançage, mordançage total ou sélectif), son

hydrophobie importante après polymérisation ainsi que la faible épaisseur de son film (inférieure à 5 µm) lui procurant une parfaite stabilité d'adhésion. Universal Primer est compatible avec tous les composites de restauration, de scellement et



de reconstitution de piliers prothétiques, qu'ils soient photopolymérisables, chimopolymérisables ou dual-cure. Conditionné en flacons (parties A et B), le mélange s'effectue dans un godet en ratio 1:1 ou en cartouches permettant un mélange précis, économique et ergonomique dans le godet grâce au Dispenser ACE, il s'applique en deux couches. Recommandé pour les procédures de scellement et de reconstitution de moignons.



nouveau  
**PSPiX**

Le premier scanner personnel  
à plaque au phésphère



15 jours pour l'essayer,  
vous ne pourrez plus  
vous en passer !



Contactez-nous par e-mail :  
try-and-buy-pspix@acteon-grup.com

#### FAITES APPARAÎTRE LE PSPiX DANS VOTRE CABINET DENTAIRE

- 1 Flashez le QR code ci-dessous avec votre smartphone\*\*
- 2 Téléchargez et lancez l'appli PSPiX
- 3 Dirigez l'écran de votre smartphone vers la plaque du PSPiX (ci-centre) et décodez-le à taille réelle

Saisissant n'est-ce pas ?



\* Je suis unique

\*\* Lecteurs flashcodes téléchargeables gratuitement sur les boutiques mobiles App Store ou Google Play (Android-Market)

PSPiX®, système d'imagerie numérique par plaque au phésphère est un dispositif médical fabriqué et commercialisé par SOPRO. Ce dispositif médical pour soins dentaires est réservé aux professionnels de santé et n'est pas remboursé par les organismes d'assurance maladie. Lisez attentivement les instructions figurant dans la notice avant toute utilisation. Classe IIa / Organisme notifié : CE 0459 LNE-GMED. Date de création : Septembre 2015. 1509DTIPM003

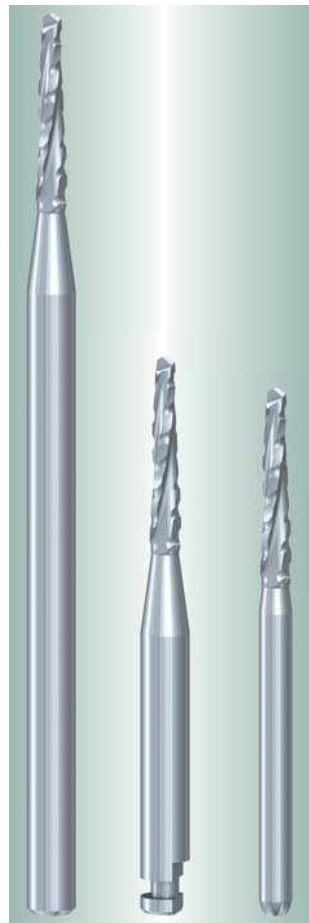SOPRO S.A. • A company of ACTEON Group  
ZAC Athélie IV • Avenue des Genévriers 13705 • LA CIOTAT cedex • FRANCE  
Tel + 33 (0) 442 980 101 • Fax + 33 (0) 442 717 690  
E-mail: info@sepre.acteongroup.com • www.acteongroup.com



## ▷ Fraise à os H162ST KOMET

### Pour couper net !

Le projet ambitieux de développer une denture encore plus efficace et plus coupante que la denture croisée H162A, a abouti à cette denture innovante « ST » issue du médical. Elle s'inspire des fraises pour la craniotomie, en transposant sa géométrie de lame prometteuse sur un instrument en carbure de tungstène plus petit et adapté à la chirurgie orale. KOMET l'a adaptée aux trois mandrins : contre-angles et pièce à main. La nouvelle denture « ST » de KOMET, c'est une parfaite capacité de coupe, une qualité de coupe idéale et un contrôle maximal.




Pour devenir un de nos  
testeurs contactez par  
mail Dr Laurence BURY

lbury@  
dental-tribune.com



# Laser Er:YAG et élimination des résines composites

Pr Dr Carlo Fornaini, Italie



## Introduction

En 1954, Buonocore<sup>1</sup> a déclenché une véritable révolution en dentisterie en démontrant la possibilité de renforcer l'adhésion entre la résine composite et l'émail, par une technique de mordantage au moyen d'acide orthophosphorique. L'application pratique de sa théorie a totalement bouleversé les règles de la dentisterie conservatrice et l'a fait basculer du concept qui prônait « l'extension prophylactique, au détriment des tissus dentaires sains »<sup>2</sup> à celui de « dentisterie minimalement invasive ».<sup>3</sup> Par la suite, cette pratique a également été appliquée avec de nombreux avantages pour l'orthodontie<sup>4</sup> et la dentisterie pédiatrique.<sup>5</sup> Mais, si aujourd'hui cette technique adhésive est majoritairement utilisée en dentisterie, il n'en demeure pas moins certains problèmes à résoudre.

À vrai dire, la profondeur du mordantage est variable et imprévisible,<sup>6</sup> ainsi que le type de mordantage acide selon la classification de Silverstone.<sup>7,8</sup> De plus, le rinçage n'arrête pas toujours complètement l'effet du mordantage acide dans la profondeur de l'émail exposé<sup>9</sup> et surtout, la maîtrise de la géométrie et de l'étendue de la zone amélaire mordancée relève du défi clinique.<sup>10</sup>

Dans le but d'éliminer ces inconvénients, plusieurs techniques de remplacement de l'acide orthophosphorique ont été proposées au fil des ans, notamment l'aéro-abrasion et l'utilisation d'acide maléique,<sup>11-13</sup> mais les résultats n'ont jamais été très convaincants. En 1990, Hibst et Keller<sup>14</sup> ont démontré la possibilité d'utiliser le laser Er:YAG pour la préparation des cavités en dentisterie conservatrice.

Cette longueur d'onde (2 940 nm), très proche des pics d'absorption de l'eau (3 000 nm)

et de l'hydroxyapatite (2 800 nm) largement présentes dans l'émail et la dentine, provoque l'explosion de l'eau intracellulaire et en conséquence, la destruction des tissus dentaires.<sup>15</sup>

Au cours des dernières années, les nombreux avantages qu'offre l'utilisation de la technologie laser, par comparaison avec les instruments rotatifs traditionnels, ont été décrits et démontrés par des tests in vitro, ex vivo et in vivo.<sup>16-19</sup>

Une étude intéressante, fondée sur un questionnaire administré à 100 patients, a évalué leur satisfaction après un traitement dentaire conservateur par laser Er:YAG : tous les patients ont indiqué qu'ils souhaitaient ne plus être traités que par laser et qu'ils se proposaient également de conseiller ce choix de traitement à leurs amis.<sup>20</sup>

Un aspect controversé de la préparation au laser Er:YAG demeure cependant le besoin d'utiliser l'acide orthophosphorique après l'exposition au rayonnement. Selon la théorie la plus acceptée, il est nécessaire de procéder à un mordantage classique après une préparation au laser, pour obtenir la force de liaison maximale avec un minimum de micro-infiltrations.<sup>21</sup>

Depuis peu, on s'est mis à attacher beaucoup d'importance au mode de rayonnement, en particulier à la durée d'impulsion. Une étude in vitro remarquable,<sup>22</sup> portant sur l'évaluation de la force d'adhésion au moyen d'un test de traction et l'analyse morphologique par microscopie électronique à balayage (SEM) et microscopie à force atomique, a démontré les effets similaires produits par le rayonnement laser Er:YAG seul, et le mordantage à l'acide. Les essais ont été menés avec un laser fonctionnant en mode dit « QSP » (Quantum Square Pulse – Fotona, Ljubljana, Slovénie), dans lequel chaque impulsion est scindée en plusieurs impulsions plus courtes, qui se suivent idéalement à un rythme très rapide. L'exposition au laser a permis d'obtenir une rugosité de surface spécifique et on peut donc conclure que le dispositif représente une solution de remplacement du mordantage à l'acide très valable. L'eau et l'hydroxyapatite ne sont pas les seuls éléments pour lesquels le laser Er:YAG possède une haute affinité – ses interactions avec le polyméthacrylate de méthyle (PMMA) et le dioxyde de silicium sont également très intéressantes vu que la résine composite contient des concentrations élevées de ces deux molécules.

D'un point de vue clinique, ces propriétés font du laser Er:YAG un outil très efficace pour éliminer les anciennes restaurations en composite et obtenir une surface rugueuse, apte à être liée à une nouvelle couche de résine, ce que les instruments rotatifs classiques ne permettent pas de réaliser.<sup>23-24</sup>

## Cas cliniques

### Cas 1

La patiente DK, une femme âgée de 24 ans, s'est présentée à notre centre dentaire, afin d'améliorer l'apparence esthétique de son incisive centrale supérieure gauche, qui avait été traitée de nombreuses années auparavant par une restauration majeure en résine composite (Fig. 1). La patiente a expliqué qu'un accident de la route, douze ans plus tôt, avait causé une avulsion traumatique spontanée de la dent, qui avait été réimplantée après un traitement canalair. L'examen radiographique a révélé une résorption radiculaire importante, excluant la préparation d'une couronne (Fig. 2).

Les couches superficielles de résine de la dent<sup>25</sup>, ainsi que de la partie distale de la dent<sup>11</sup> ont été éliminées au laser Er:YAG (Light Walker AT, Fotona, Slovénie) réglé selon les paramètres suivants : 250 mJ, 10 Hz, mode impulsif déclenché (SSP), pièce à main sans contact, pulvérisation air/eau. Le traitement a duré environ sept minutes. Aucun agent anesthésique n'a été utilisé et la patiente n'a signalé aucune douleur ou désagrément (Fig. 3). Un gel à base d'acide orthophosphorique à 37% a ensuite été appliqué sur la surface traitée pendant 15 minutes (Fig. 4). La surface a été rincée, séchée et une couche d'adhésif a été appliquée puis polymérisée au moyen d'une lampe à diode électroluminescente (LED). Ensuite, une couche de résine composite a été appliquée, polymérisée et polie (Figs. 5-6).

### Cas 2

La patiente PG, une femme âgée de 21 ans, s'est présentée à notre centre dentaire pour un blanchiment des arcades dentaires (Fig. 7). Le traitement se composait d'un gel à base de peroxyde d'hydrogène et d'un colorant rouge (Fig. 8). La réaction de blanchiment a été accélérée au moyen d'un laser Nd:YAG (Fidelis Plus III, Fotona, Slovénie). Nous avons informé préalablement la patiente que l'agent de blanchiment était actif dans l'émail seulement, et pas dans un matériau composite. Le traitement laisserait donc apparaître une différence chromatique entre la surface naturelle et la surface restaurée d'une couronne (Fig. 9).

Pour résoudre ce problème, la couche superficielle distale de l'incisive centrale supérieure droite a été éliminée au laser Er:YAG (Fidelis Plus III, Fotona, Slovénie) réglé selon les paramètres suivants : 250 mJ, 10 Hz, mode

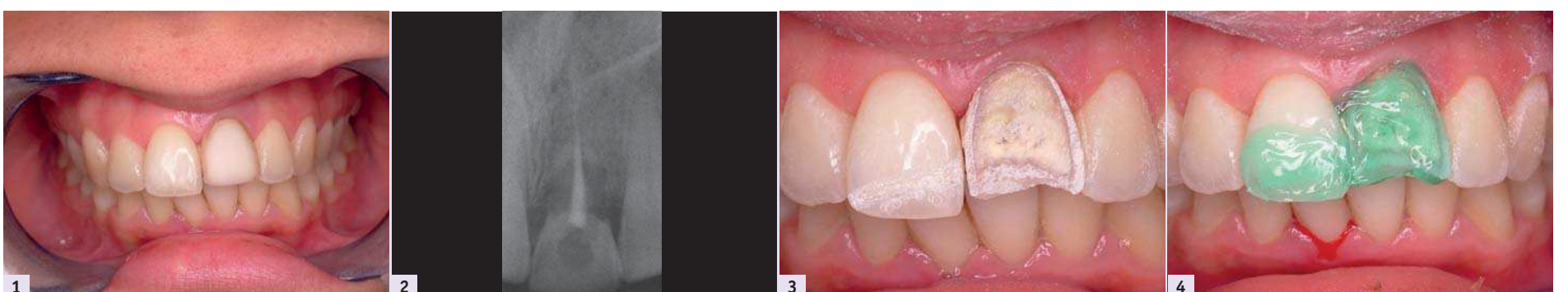


Fig. 1: Cas 1, situation initiale. | Fig. 2: Résorption radiculaire importante. | Fig. 3: Après exposition au laser. | Fig. 4: Application d'acide orthophosphorique.



impulsionnel déclenché (SSP), pièce à main sans contact, pulvérisation air/eau (Fig. 10). Le traitement a duré environ 140 secondes. Aucun agent anesthésique n'a été utilisé et la patiente n'a signalé aucune douleur ou désagrément. Un gel à base d'acide orthophosphorique à 37% a ensuite été appliqué sur la surface traitée pendant 15 minutes (Fig. 11). La surface a été rincée, séchée puis une couche d'adhésif a ensuite été appliquée et polymérisée au moyen d'une lampe à diode électroluminescente (LED). Ensuite, une couche de résine composite a été appliquée, polymérisée et polie (Fig. 12).

#### Cas 3

Le patient LC, un homme âgé de 37 ans, s'est présenté à notre centre dentaire en raison d'un édentement unitaire au niveau d'une

première molaire inférieure. Vu la présence d'anciennes restaurations avec des amalgames assez importants dans les dents voisines (dent 45 et dent 47), nous avons décidé d'éliminer ces obturations et de les remplacer par un bridge à incrustations de porcelaine (bridge californien) collé à la résine composite (Fig. 13).

L'élimination des amalgames et la préparation des cavités ont été réalisées au moyen d'instruments rotatifs classiques et de fraises en carbure (Fig. 14) ; ensuite une empreinte a été prise en vue de fabriquer le bridge. Afin de renforcer l'adhésion, un laser Er:YAG (Fidelis Plus III, Fotona, Slovénie) a été utilisé pour préparer l'émail avant le scellement. Les réglages du dispositif étaient les suivants : 150 mJ, 10 Hz, mode impulsionnel déclenché (SSP), pièce à main sans contact, pulvérisation

air/eau (Fig. 15). Le traitement a duré environ 70 secondes. Aucun agent anesthésique n'a été utilisé et le patient n'a signalé aucune douleur ou désagrément. Les faces internes du bridge ont été traitées de manière similaire, au moyen des mêmes réglages, et terminées avec des résines composites renforcées de fibres de verre (Targis-Vectris, Ivoclar, Italie, Figs. 16 et 17).

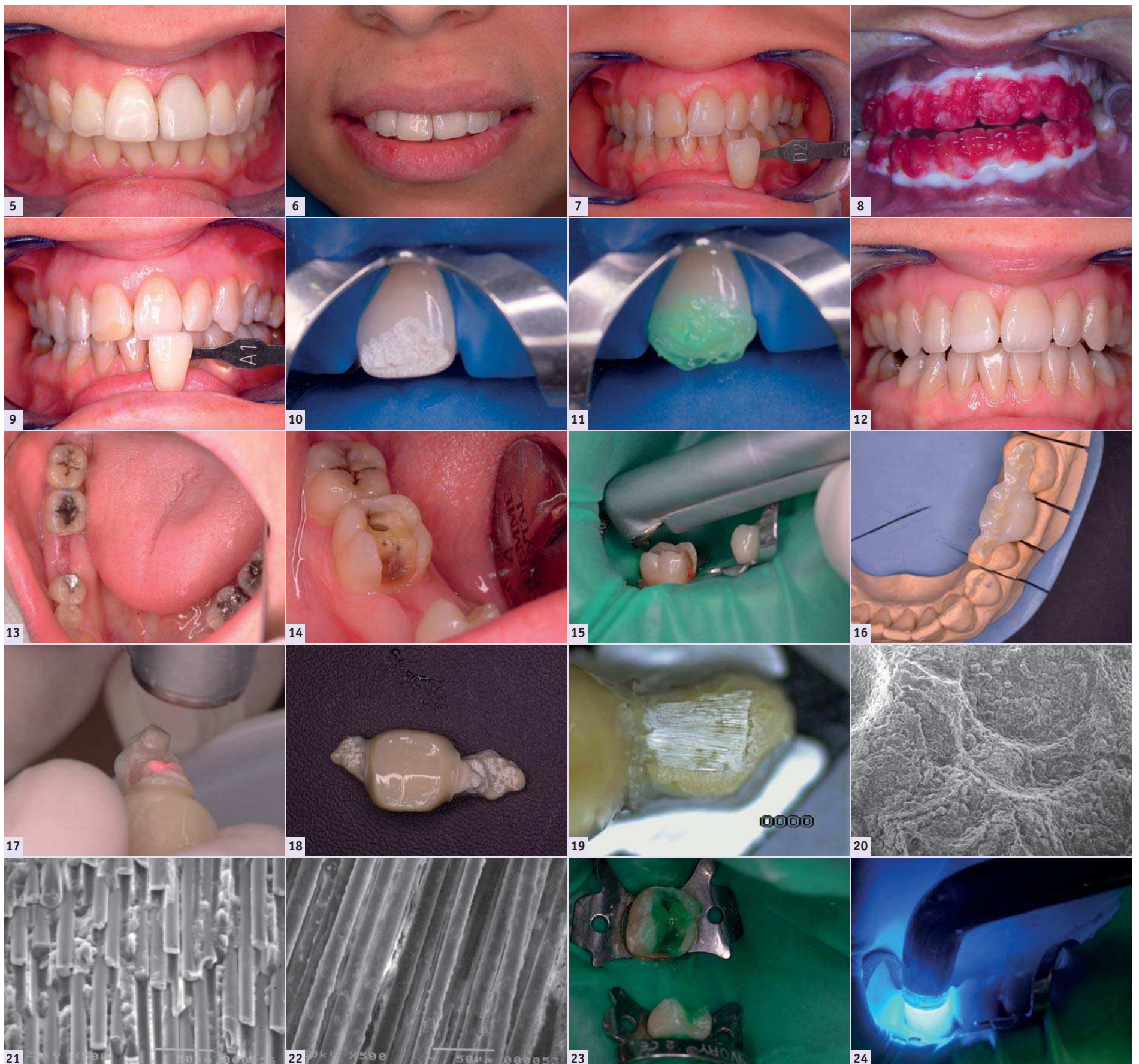Outre la création d'une surface rugueuse du composite, l'examen au microscope optique a révélé que l'exposition au laser avait également éliminé la résine autour des fibres, ce qui permettait une bonne pénétration de l'adhésif et donc une adhésion plus forte (Figs. 18-22). Ensuite, un gel à base d'acide orthophosphorique à 37% a été appliqué pendant 15 minutes sur les surfaces dentaires traitées (Fig. 23). Ces dernières ont alors été rincées, sé-

chées puis une couche d'adhésif a été appliquée et polymérisée au moyen d'une lampe à diode électroluminescente (LED). Une couche de résine composite a été appliquée, puis le bridge a été mis en place et polymérisé (Figs. 24-25).

#### Cas 4

La patiente MP, une femme âgée de 42 ans, s'est présentée à notre centre dentaire en vue d'une restauration de l'arcade supérieure gauche, qui présentait un édentement au niveau de la première prémolaire (Fig. 26). Pour des raisons financières, le choix s'est porté sur un bridge papillon (bridge Maryland) en composite, collé sur les dents voisines (dent 13 et dent 15, Fig. 27).

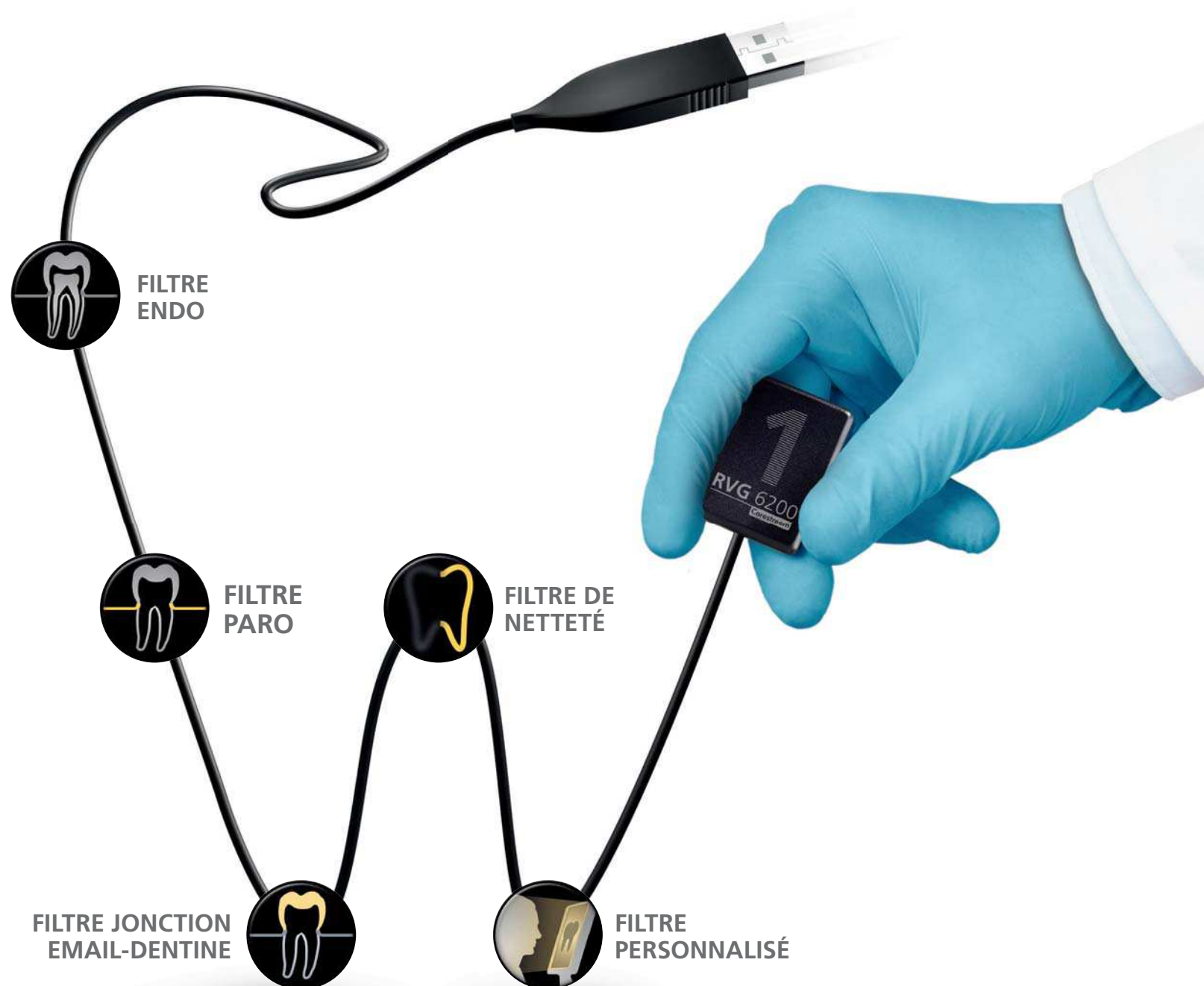
Afin de renforcer l'adhésion, les surfaces des dents et le bridge ont été exposés au



Figs. 5 et 6 : Application de résine composite, polymérisation et polissage. | Fig. 7 : Cas 2, situation initiale. | Fig. 8 : Blanchiment. | Fig. 9 : Résultats du traitement. | Fig. 10 : Exposition au laser. | Fig. 11 : Application d'acide orthophosphorique. | Fig. 12 : Application de résine composite, polymérisation et polissage. | Fig. 13 : Cas 3, situation initiale. | Fig. 14 : Élimination des amalgames, préparation des cavités. | Fig. 15 : Exposition au laser. | Figs. 16 et 17 : Même procédure sur les faces internes du bridge. | Figs. 18-22 : Résultats de l'exposition au laser. | Fig. 23 : Application d'acide orthophosphorique. | Fig. 24 : Application de résine composite, mise en place du bridge, polymérisation.



# UNE TECHNOLOGIE À VOTRE IMAGE



## RVG 6200 UNE IMAGERIE À PLAGES ÉTENDUES POUR UN DIAGNOSTIC PLUS FIABLE

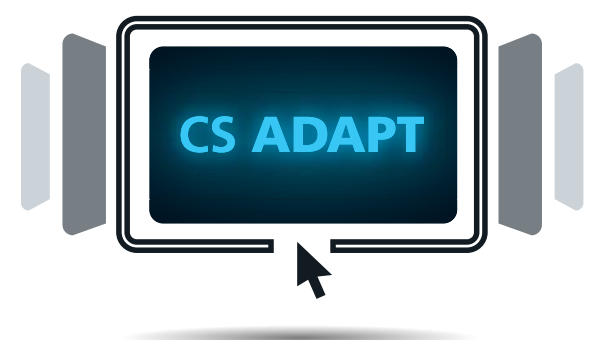La technologie du capteur intra-oral **RVG 6200** a été spécialement développée pour vous. Ses outils de traitement d'image peuvent être personnalisés au moyen de nouveaux filtres configurables et préprogrammés afin de vous aider à établir un diagnostic optimal. Avec son approche intuitive, le capteur RVG 6200 offre les avantages suivants :

- **PROCÉDURE DE TRAVAIL AMÉLIORÉE** – optimisée à l'extrême : Positionner. Exposer. Visualiser.
- **CONCEPTION ROBUSTE** – pour une durabilité maximale
- **ERGONOMIE EXCEPTIONNELLE** – pour un confort optimal du patient
- **PLAGE D'EXPOSITION ÉTENDUE** – durant l'acquisition d'image
- **NOUVEAUX OUTILS DE TRAITEMENT D'IMAGE** – configurables selon vos besoins
- **MAINTENANCE SIMPLIFIÉE** – installation simple et intégration

### LET'S REDEFINE EXPERTISE

Nos innovations en imagerie ne se limitent pas uniquement au RVG 6200. Vous souhaitez en savoir plus?

Rendez-vous sur notre site [carestreamdental.fr](http://carestreamdental.fr)



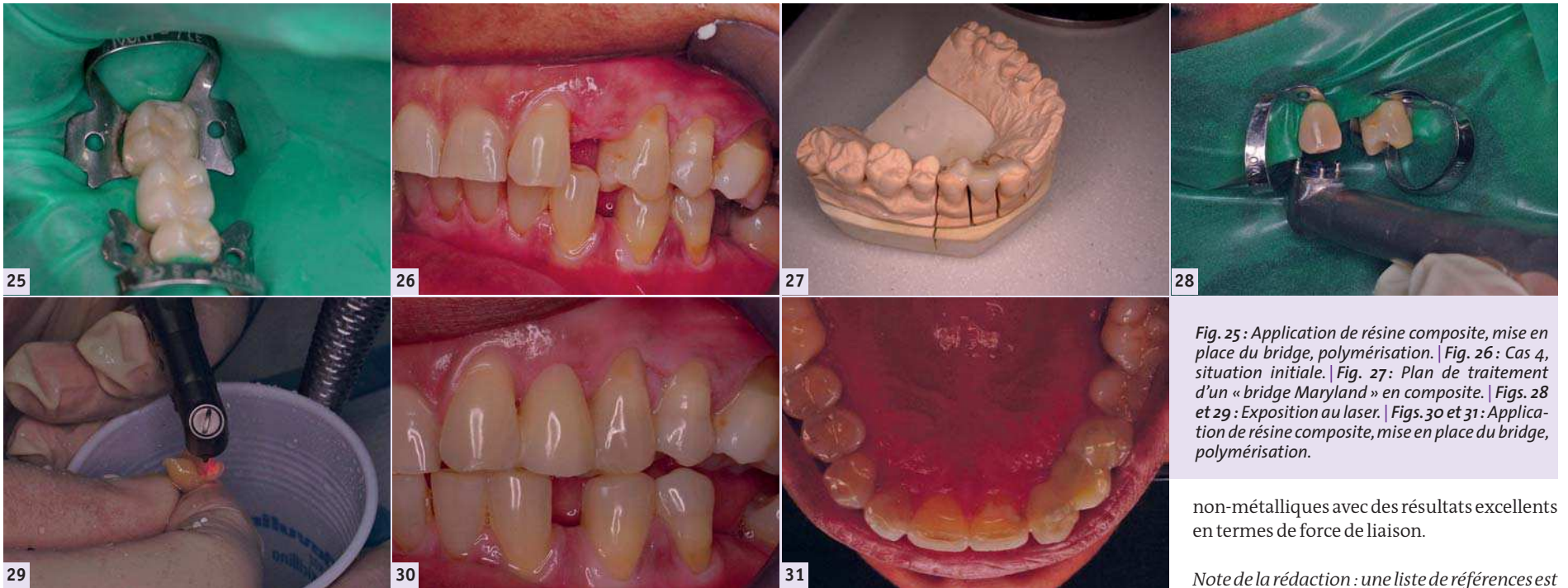


Fig. 25: Application de résine composite, mise en place du bridge, polymérisation. | Fig. 26: Cas 4, situation initiale. | Fig. 27: Plan de traitement d'un « bridge Maryland » en composite. | Figs. 28 et 29: Exposition au laser. | Figs. 30 et 31: Application de résine composite, mise en place du bridge, polymérisation.

rayonnement d'un laser Er:YAG (LightWalker AT, Fotona, Slovénie) avant le scellement. Les réglages du dispositif étaient les suivants : 150 mJ, 10 Hz, mode impulsionnel déclenché (SSP), pièce à main sans contact, pulvérisation air/eau (Figs. 28-29). Les surfaces ont été rincées, séchées puis une couche d'adhésif a été appliquée et polymérisée au moyen d'une lampe à diode électroluminescente (LED). En-

suite une couche de résine composite a été appliquée, le bridge mis en place et polymérisé (Figs. 30 et 31).

### Conclusion

Depuis son introduction en dentisterie, le laser Er:YAG a démontré sa capacité à traiter un nombre toujours plus important de cas cli-

niques, avec des avantages considérables en termes de résultats, de satisfaction et de confort des patients. Aujourd'hui, grâce à l'efficacité pour éliminer les résines composites, il est possible de faire appel à cette technologie pour reconstruire d'anciennes restaurations en composite et parvenir à une apparence esthétique très satisfaisante. Il est aussi possible de renforcer l'adhésion de prothèses

non-métalliques avec des résultats excellents en termes de force de liaison.

Note de la rédaction : une liste de références est disponible auprès de l'éditeur.

Pr Dr Carlo Fornaini

Université de Parme  
Via Gramsci 14  
43126 Parme, Italie  
info@fornainident.it  
www.fornainident.it



## DENTAL TRIBUNE

### RECHERCHE des CORRESPONDANTS LOCAUX

Parce que :

- Vous êtes impliqués dans votre région
- Vous souhaitez découvrir et tester en avant-première de nouveaux produits et matériels
- Nous pouvons vous aider avec nos partenaires à organiser vos réunions professionnelles

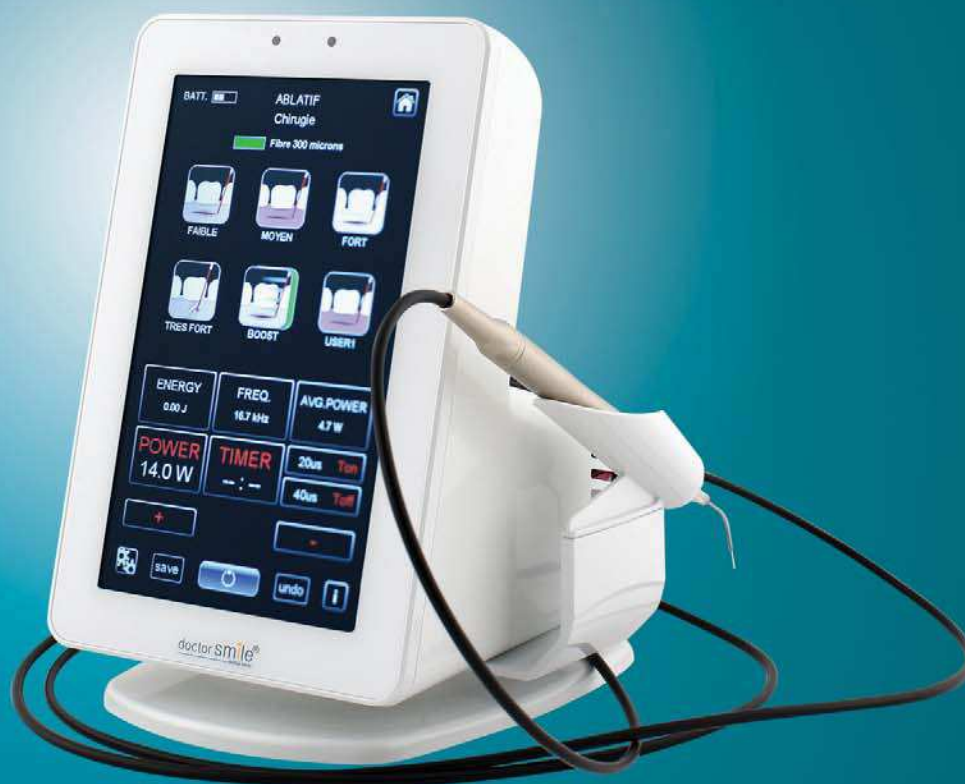**DENTAL TRIBUNE,**  
c'est aussi le miroir de nos régions !

Contactez le  
Dr Laurence Bury :  
l.bury@dental-tribune.com



# NOUVEAUX LASERS KAELUX

Les lasers les plus performants et les plus sécurisés.



Laser Diode 16 watts - 25 000 Hz

## Omnipratique, Paro, Endo, Implanto, Maxillo, Orthodontiste...

Des actes délicats simplifiés, des interventions confortables, des plans de traitement rapides, des suites opératoires sécurisées, des patients fidélisés.

Une gamme complète de lasers à partir de 3990€ttc ou en location 122€ttc/mois



Laser Diode 5 watts



Laser Diode 7 watts



Laser Erbium Yag



Laser CO2



# Frénectomie labiale supérieure

Dr Sylvain Mareschi, France

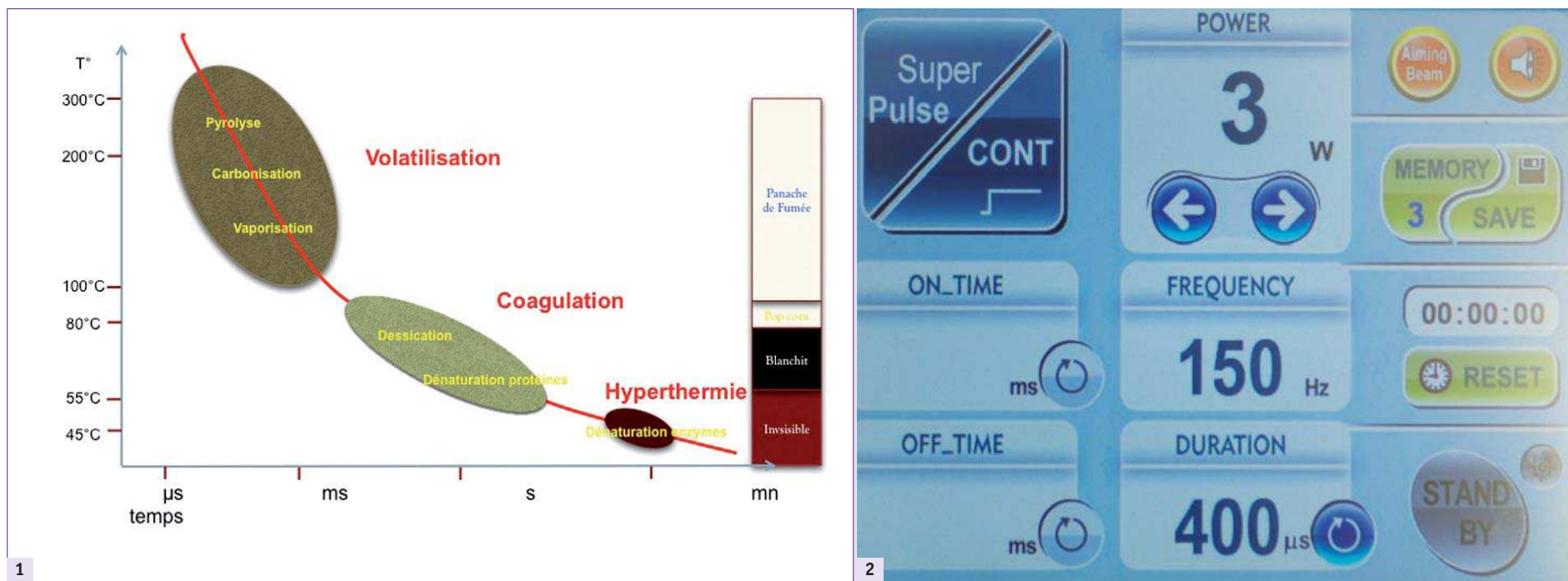


Fig. 1: Effets laser. | Fig. 2: Paramètres laser. | Fig. 3: Laser CO<sub>2</sub> Diastem Mediclase.



externe du procès alvéolaire du maxillaire supérieur. Sa forme prismatique triangulaire lui permet de cloisonner le vestibule et 2 héli-vestibules symétriques, de part et d'autre du plan sagittal médian passant par la ligne interincisive.

Son insertion antérieure se fait de façon triangulaire sur la face endobuccale de la lèvre supérieure, où les fibres denses du frein peuvent remonter jusqu'à la sous-muqueuse voire en profondeur jusqu'à l'orbiculaire externe de la lèvre. Son insertion postérieure intéresse la face osseuse externe du maxillaire supérieur, où les fibres du frein rejoignent en profondeur les fibres du périoste, avec lesquelles elles partagent l'attache sur l'os maxillaire. La hauteur de son insertion sur cette face osseuse permettra son classement selon la classification (Placek et al., 1974).

- Type I = Attachement muqueux : le frein se situe dans la muqueuse alvéolaire et s'étend jusqu'à la ligne muco-gingivale.
- Type II = Attachement gingival : le frein s'étend de la muqueuse alvéolaire jusqu'à la gencive attachée.
- Type III = Attachement papillaire : le frein s'étend de la muqueuse alvéolaire jusqu'à la papille interdentaire.
- Type IV = Attachement papillaire pénétrant : l'insertion du frein s'étend de la muqueuse alvéolaire jusqu'à la papille interdentaire et au-delà.

vrant un tissu conjonctif lâche, mais également une structure complexe avec un tractus musculo-fibreux plus ou moins dense.

L'ensemble des muscles faciaux mobilisés lors de phonation et de la mastication, participent à la morphogénèse de la face et au développement architectural de l'ensemble cranio-facial. Le frein labial bien que dépourvu d'action autonome, véhicule des tensions et des tractions mécaniques, par l'intermédiaire de ses insertions profondes.

Une position atypique du frein peut être à l'origine de la persistance d'un diastème interincisif, de rétractions gingivales ou de problèmes d'accessibilité au brossage. Les indications de frénectomie labiale supérieure sont donc essentiellement parodontales ou orthodontiques.

Les freins de type I et II seront considérés comme normaux car ménagent une bande de sécurité gingivale entre l'insertion maxillaire et le collet des dents. Les insertions de type III et IV constituent des prédispositions anatomiques potentiellement pathogènes.

L'examen clinique approfondi permet de repérer avec précision la zone d'attachement des fibres du frein ainsi que sa largeur. Le test de traction effectué en tirant sur la lèvre supérieure, montre un déplacement de la gencive marginale des incisives centrales dans les types III et une mobilisation de la papille interincisive dans les types IV.

Chez l'enfant, la première indication de frénectomie restera orthodontique. Bien qu'une grande partie des diastèmes interincisifs disparaisse naturellement à l'adolescence, le meilleur âge pour intervenir semble être entre 12 et 13 ans avec l'éruption des canines définitives. Dans les cas de type IV associés à des diastèmes importants et à la demande de l'orthodontiste, il peut être nécessaire d'intervenir de façon plus précoce.

La frénectomie consiste en l'ablation d'un frein iatrogène, dans le but de diminuer les tractions exercées par celui-ci ou de libérer l'espace interincisif, pour per-

mettre le rapprochement des incisives centrales.

Cette intervention peut être pratiquée à la lame froide, ou bien au laser. Ce dernier offre de nombreux avantages à commencer par une chirurgie exsangue, quasi indolore et une cicatrisation rapide. Ce qui, dans le cas de patients jeunes montrant une certaine appréhension, est un atout non négligeable.

La frénectomie est une intervention qui peut se pratiquer avec toutes les longueurs d'ondes ou presque : CO<sub>2</sub>, Erbium, Néodyme ou diode. Il conviendra juste d'adapter les paramètres et la technique à la longueur d'onde choisie.

## Les effets laser

L'énergie transportée par le photon va être transférée au tissu cible sous forme d'énergie dans un premier temps, puis sous forme de chaleur dans un second temps. La quantité de chaleur absorbée et sa répartition volumique dans le tissu vont dépendre d'une part des caractéristiques du rayonnement laser utilisé, et d'autre part des constantes tissulaires intrinsèques du tissu cible. Les effets au sein du tissu vont donc résulter directement de la répartition volumique de cette énergie thermique :

- 40 °C = Vasodilatation et dommages endothéliaux.
- 50 °C = Dénaturation des protéines, perturbation, puis disparition de l'activité enzymatique.
- 60 °C = Désorganisation des membranes cellulaires.
- 70 °C = Dénaturation du collagène et perméabilisation des membranes.
- À 80 °C = Contraction des fibres de collagènes et nécrose de coagulation.
- À 100 °C = Vaporisation de l'eau, déshydratation totale avec volatilisation des constituants organiques.
- À 300 °C = Carbonisation totale, volatilisation tissulaire.

Il importera donc d'adapter le protocole opératoire à la longueur d'onde choisie, afin de contrôler au mieux cette diffusion

Suite page 38 →

## Rappels anatomiques

Le frein labial supérieur est une structure muqueuse qui assure la jonction entre la face interne de la lèvre supérieure et la face

Le frein labial supérieur peut s'avérer être une structure simple formée principalement de 2 couches d'épithélium recou-



# AVEC LE NUMÉRIQUE, LES TEMPS CHANGENT, NOS DATES AUSSI!

Cette année, l'Exposition ouvre ses portes dès le mardi.  
Rendez-vous le 24 novembre à 13 heures.



## R-ÉVOLUTION NUMÉRIQUE

DU 24 AU 28 NOVEMBRE  
PALAIS DES CONGRÈS / PARIS



AGIR ENSEMBLE

comxident



WWW.ADF.ASSO.FR

FACEBOOK.COM/ADFASSO

@ADFASSO #ADF2015