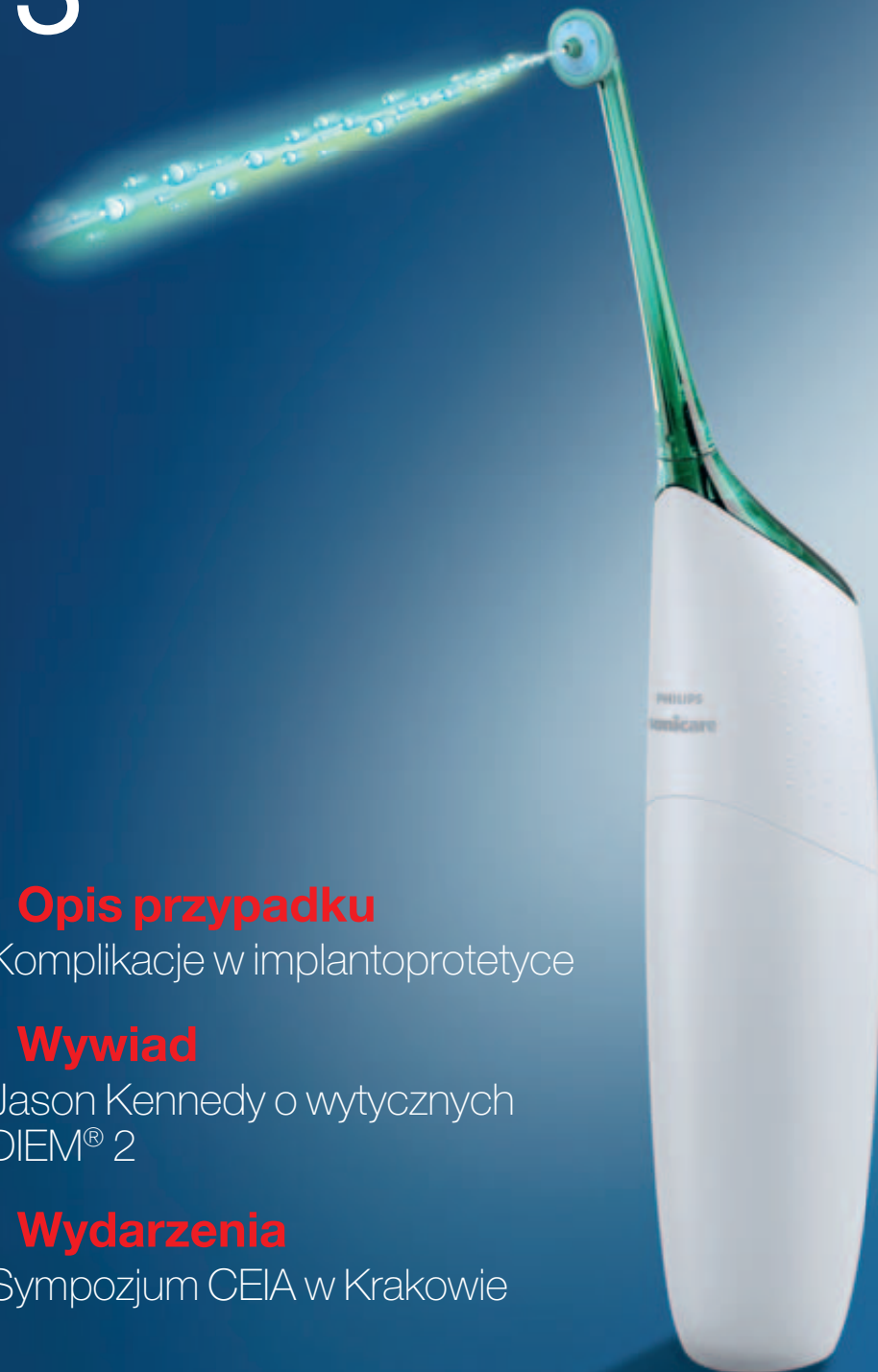

implants

international magazine of oral implantology

3 2013 wydanie polskie



| Opis przypadku

Komplikacje w implantoprotetyce

| Wywiad

Jason Kennedy o wytycznych
DIEM® 2

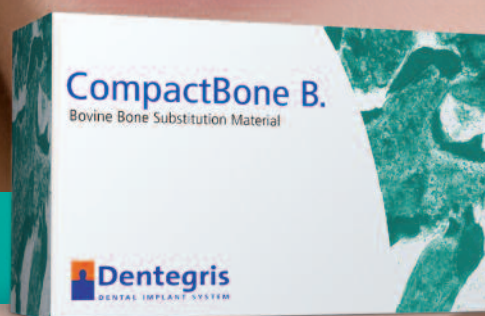| Wydarzenia

Symposium CEIA w Krakowie

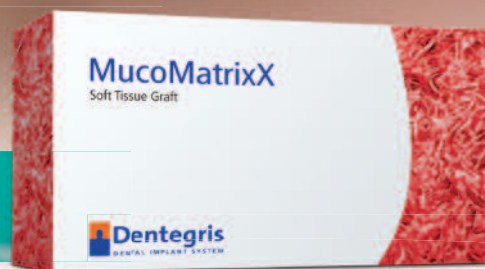REGENERACJA TKANEK TWARDYCH I MIĘKKICH

zamów katalog


BIOMATERIAŁY



MATRYCA DO REGENERACJI TKANEK MIĘKKICH



MEMBRANY KOLAGENOWE



Dental Implant

ul. Londyńska 16/6
tel. (22) 633 22 46
tel. kom. 607 858 587

| 03-921 Warszawa
| www.dentalimplant.waw.pl
| e-mail: info@dentalimplant.waw.pl

 **Dentegris**
DENTAL IMPLANT SYSTEM



Szanowni Państwo!

Liczba wizyt w leczeniu implantologicznym bywa znaczna, często to nawet kilkadziesiąt. Leczenie implantoprotetyczne jest propozycją dla cierpliwych. Bez względu jednak na potrzeby pacjentów, wskazania i przeciwwskazania do leczenia implantologicznego, każde badanie stomatologiczne musi być jednocześnie elementem profilaktyki przeciwnowotworowej. Z badań prowadzonych w Warszawskim Uniwersytecie Medycznym i dostępnych statystyk wynika, że liczba pacjentów kierowanych z powodu zmian w jamie ustnej, a więc potencjalnie nowotworowych, wynosi poniżej 1%. Komentarz w tej kwestii jest zbędny, a statystyki szokujące: niska liczba wcześniej wykrytych przypadków raka jamy ustnej oznacza wzrost radykalnych operacji chirurgicznych.

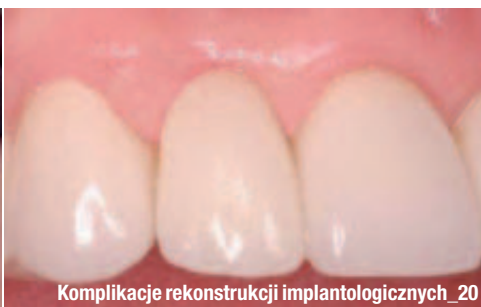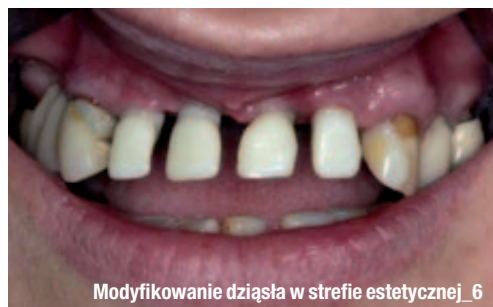Z drugiej strony, choroby przyzębia są jednym z mechanizmów zwiększających ryzyko raka trzustki, co sugerują naukowcy i klinicyści z Londynu i Los Angeles – rak trzustki zabija w USA 40 000 ludzi rocznie!

To kolejny dowód na współistnienie chorób jamy ustnej i chorób ogólnoustrojowych oraz nasza – lekarzy dentyków ważna do odegrania rola w profilaktyce stomatologicznej.

Miałem okazję uczestniczyć niedawno w debacie sejmowej Komisji Zdrowia. Posłowie i zaproszeni goście (konsultanci i specjaliści w dziedzinie PR) wiele mówili na temat problemów w lecznictwie stomatologicznym, szczególnie podnosząc temat profilaktyki. Profilaktyka w stomatologii to profilaktyka przeciwpóchnicowa, szczególnie u dzieci, ale również profilaktyka przeciwnowotworowa, a więc dotycząca pacjentów znacznie starszych. Należy o tym pamiętać, podejmując dyskusję o roli lekarzy dentyków w profilaktyce stomatologicznej. Każda wizyta implantoprotetyczna musi być zatem dokładnym badaniem w kierunku wczesnego wykrycia zmian nowotworowych – szczególnie, że nie potrzeba na to żadnych szczególnych nakładów, ale wyobraźni i pokory wobec sprawy i pacjenta.

Z pozdrowieniami!

*W nawiązaniu do kwestii profilaktyki przeciwnowotworowej w gabinecie stomatologicznym, powróćmy także do poprzedniego wydania **implants** i opisu przypadku wczesnej diagnostyki i leczenia raka wargi dolnej.*



CEIA zaprasza do Krakowa!_40

| Od wydawcy

- 03 **Szanowni Państwo!**
_ Prof. Andrzej Wojtowicz

| Opinie

- _ Porównanie łączników protetycznych
06 **Modyfikowanie dziąsła w strefie estetycznej**
łącznikami standardowymi i Encode® porównanie
metod leczenia
_ Andrzej Wojtowicz, Remigiusz Czerkies

| Opis przypadku

- _ Rekonstrukcje implantoprotetyczne
12 **Przypadki rekonstrukcji implantoprotetycznej**
systemem BEGO Semados® – obserwacje
kilkuletnie
_ Paweł Frączak
_ Komplikacje w leczeniu implantologicznym
20 **Komplikacje implantoprotetycznej rekonstrukcji**
braków zębowych – opis przypadku
_ Michał Pelc, Andrzej Wojtowicz
_ Zastosowanie membrany kolagenowej
24 **Augmentacja tkanek miękkich w strefie estetycznej**
za pomocą wielu warstw membrany kolagenowej
_ Radosław Jadach

| Wywiad

- _ Nowoczesne metody leczenia
28 **Lekarze dentyści ogólnie praktykujący chętnie**
uczą się metody DIEM® 2
_ Rozmowa z dr. Jasonem Kennedy

| Praktyka

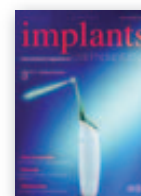- _ System krótkich implantów
32 **Praktyczne aspekty stosowania systemu Bicon**
– doświadczenia własne
_ Michał Sypień, Tomasz Sypień

| Wydarzenia

- _ Sympozjum
40 **Środkowoeuropejska Akademia Implantologii**
(CEIA) zaprasza do Krakowa!
_ Beata Czekaj
_ Jubileusz
42 **„Road Show 2013” – 20 lat DenonDental!**
_ Tomasz Musiał
_ Nagrody
44 **Zimmer Dental Implant odbiera srebrny medal**
MDEA 2013!

| Informacje

- _ Produkty
48 **Informacje o produktach**
50 **O wydawcy**



Zdjęcie na okładce dzięki uprzejmości firmy Philips Polska Sp. z o.o.

fmdental
FM PRODUKTY DLA STOMATOLOGII®

WYŁĄCZNY DYSTRYBUTOR W POLSCE.

Czekamy na Twój telefon:
12 423 49 21-22

lub e-mail:
sprzedaz@fmdental.pl

➤ www.fmdental.pl

TRZECH EKS MĘŻÓW, DWA PUDLE,
JEDEN KOCHANEK,
IMPLANT, NA KTÓRYM MOGĘ POLEGAĆ.


Życie przynosi ciągłe zmiany. CAMLOG® pozostaje niezmiennie **wiarygodny**.

Systemy implantologiczne cenione za **wybitne rozwiązania**.
Nr 1 na wymagającym rynku niemieckim.

Zobacz www.camlog.pl

a perfect fit™

camlog



Wykorzystaj swój smartfon
i dowiedz się więcej
o produktach CAMLOG®
skanując ten fotokod

Modyfikowanie dziąsła w strefie estetycznej łącznikami standardowymi i Encode® – porównanie metod leczenia

Gingival mucosa modification in esthetic zone use Encode or standard abutment

Autorzy _ Andrzej Wojtowicz, Remigiusz Czerkies

Streszczenie: Celem artykułu jest porównywanie modyfikowania brodawek dziąsłowych i związanej z tym osiągniętej estetyki w następstwie leczenia implantoprotetycznego w strefie estetycznej. W obu przypadkach wykorzystano odmienne metody leczenia implantologicznego, wszczepiając po 4 implanty natychmiastowe *versus* odroczone w strefie estetycznej bezzębnej szczęki, w pierwszym przypadku instalowano odbudowę protetyczną, wykorzystując cyrkonowe łączniki standardowe (prefabrykowane), w drugim łączniki indywidualne (BellaTek Encode).

Summary: *This aim of this article is to compare the restorations' aesthetic on implants in multiple missing teeth in the front area. In both cases, the latest methods of surgical implant installation have been used, while comparison of standard abutments and individual abutments (BellaTek Encode) in prosthetic reconstruction is applied.*

Słowa kluczowe: strefa estetyczna, łącznik cyrkonowy Encode, implanty T3 Biomet 3i, natychmiastowa instalacja implantów, modyfikacja dziąsłowo-śluzówkowa.

Key words: *esthetic zone, zirconia abutment, Encode, T3 Biomet 3i Implants, immediate implant installation, mucogingiva modification.*

_We współczesnej implantologii kwestia estetyki ma coraz większe znaczenie. Ze zrozumiałych powodów oczekiwania i życzenia pacjentów są znaczne i niejednokrotnie trudne do spełnienia, szczególnie w aspekcie przywrócenia quasi-brodawek międzyzębowych oraz minimalizowania trójkątów między poszczególnymi elementami mostu lub między koronami. Istnieje wiele możliwości chirurgicznych i niechirurgicznych przywrócenia pożądanego wyglądu błony śluzowej imitującego brodawki międzyzębowe.

Zarówno badania naukowe, jak i codzienne doświadczenia dowodzą, że po ekstrakcji nie udaje się zachować kości zębodołu oraz tkanek miękkich w pierwotnej formie. Mimo stosowania zabiegów określanych jako ochrona zębodołu przed resorpcją (socket preservation) i zachowanie wyrostka (ridge preservation) oraz w wyniku implantacji natychmiastowej, możemy zwiększyć objętość zachowanej tkanki, jednak trudno osiągnąć efekt taki, jak przed ekstrakcją. Wiąże się to z unaczynieniem blaszki kostnej przedsiionkowej (buccal bone) pochodzącym w części od ozębnej. Usu-

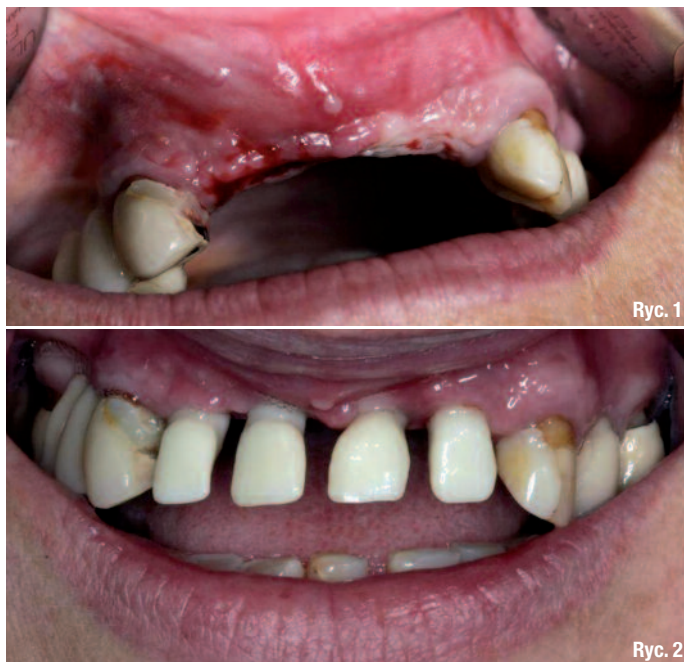nięcie takiego zęba powoduje niedokrwienie, a w następstwie resorpcję kości. Z tym procesem powiązane są zmiany w zakresie tkanek miękkich dotyczące ich ilości i rozmieszczenia.

Natychmiastowa implantacja z jednej strony pozwala na ochronę tkanki kostnej przed resorpcją, z drugiej – pozwala na mobilizację dziąsła w taki sposób, aby możliwe było modyfikowanie quasi-brodawek. Wiadomo, iż ekstrakcja zębów, utrata podparcia kostnego, utrata punktów/płaszczyzn stykowych między zębami, a w konsekwencji stopniowa utrata brodawek są szczególnie widoczne, gdy pacjent traci wszystkie zęby sieczne. Zarówno mikrochirurgiczne modyfikowanie dziąsła, jak i wykorzystanie metody mechanicznego przemieszczania błony śluzowej łącznikami i koronami są procesami trwającymi wiele miesięcy.

Przy mnogich ekstrakcjach ten proces jest trudniejszy do osiągnięcia. Dużym problemem jest wtedy odtworzenie quasi-brodawek międzyzębowych. Jeżeli możemy zastosować most adhezyjny z odpowiednio wyprofilowanymi przęsłami jako uzupełnienie tymczasowe braków zębowych po wszczępieniu implantów, mamy dużą szansę na wstępne utrzymanie części pofałdowania dziąsła. Gorzej, gdy warunki umożliwiają jedynie zastosowanie protezy osiadającej, bowiem jej ucisk na podłoże praktycznie uniemożliwia zachowanie brodawek i powoduje skutek odwrotny.

Istnieje kilka metod odbudowy protetycznej z wykorzystaniem łączników protetycznych. Najczęściej wykorzystuje się łączniki standardowe, prefabrykowane, tytanowe lub cyrkonowe oraz indywidualne. Łączniki indywidualne mogą być wykonywane na podstawie skanowania wewnątrzustnego lub skanowania modeli, po czym są fabrykowane z wykorzystaniem m.in. wysokiego ciśnienia celem uzyskania najkorzystniejszych właściwości mechanicznych z jednoczesnym dopasowaniem do dziąsła, z możliwością modyfikowania jego wypukłości quasi-brodawek międzydziąsłowych.

Celem prezentowanej pracy jest porównanie 2 przypadków leczenia implantoprotetycznego bezzębia przedniego odcinka szczęki (4 zęby sieczne). W pierwszym przypadku zastosowano odroczoną instalację implantów przy zanikłej błonie śluzowej i braku brodawek międzyzębowych, u drugiego pacjenta wykonano natychmiastową instalację implantów w zębodoły po ekstrakcyjnej wraz z augmentacją tkanki kostnej i mobilizacją błony śluzowej zgodnie z zasadą bez napięcia tkanek.



_Przypadek 1

40-letnia pacjentka zgłosiła się w celu leczenia implantoprotetycznego brakujących 4 górnych siekaczy. Zęby utraciła przedwcześnie, co skutkowało zanikiem brodawek międzyzębowych między siekaczami bocznymi i przyśrodkowymi oraz inwolucją brodawki przysiecznej i ścieczeniem błony śluzowej w odcinku bezzębnym wraz z obniżeniem wyrostka zębodołowego. Warunki kostne pozwoliły na instalację 4 implantów o wymiarach 3,25 x 11,5 Biomet 3i NanoTite Tapered Certain. Na czas gojenia pacjentkę zapatrzone w częściową protezę górną podścieloną na miękko materiałem Ufi Gel P. Rozległość braku zębowego uniemożliwiła wykonanie tymczasowej odbudowy stałej przy pomocy mostu adhezyjnego. Po 6 miesiącach implanty odsłonięto i zmierzono stopień integracji urządzeniem Ostell. Pomiary wyniosły odpowiednio:

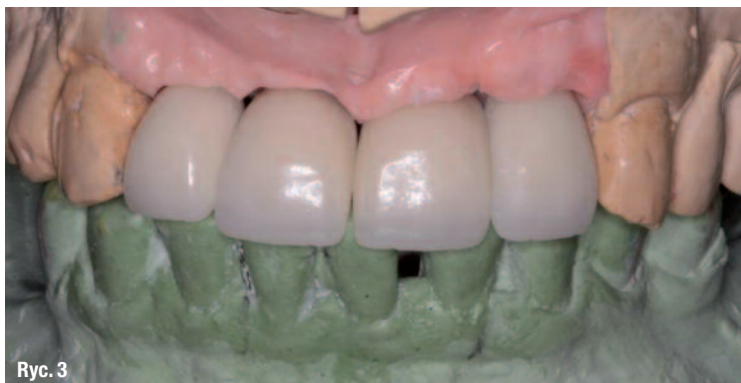implant 22:	77
implant 21:	70
implant 11:	74
implant 12:	71

Wartości te świadczą o właściwej stabilizacji wtórnej. Po 2 tygodniach pobrano wyciski z poziomu implantów za pomocą transferów wyciskowych na łyżce otwartej. Nie były wówczas dostępne łączniki cyrkonowe Biomet 3i na implanty o platformie 3,25 mm, wobec tego zastosowano standardowe łączniki tytanowe typu GingiHue, wykonano 4 cementowane korony cyrkonowe licowane porcelaną. Licowanie koron było modyfikowane po 2 tygodniach i cementowane (Fuji plus) po miesiącu.

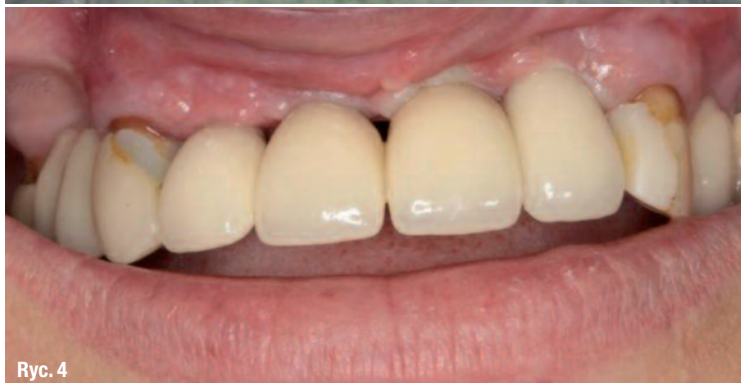_Przypadek 1

Ryc. 1 _Stan po przedwczesnej utracie zębów w odcinku przednim szczęki – widoczny łukowaty kształt brzozy wyrostka zębodołowego, fragmenty mostu akrylowego na zębach filarowych, znaczny zanik błony śluzowej, zanik brodawek międzyzębowych oraz brodawki przysiecznej.

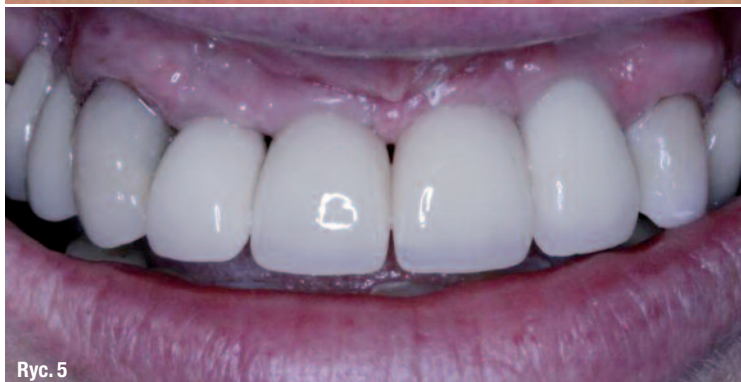Ryc. 2 _Miara podbudowy cyrkonowej (na łącznikach tytanowych, 3,25 Biomet 3i) licowanej wstępnie porcelaną.



Ryc. 3



Ryc. 4



Ryc. 5

Ryc. 3 _Praca ostateczna na modelu: widoczne „zabudowane” w znacznym stopniu przestrzenie między koronami (trójkąty dziąsłowe).

Ryc. 4 _Miara pracy ostatecznej: widoczne szerokie trójkątne przestrzenie między koronami porcelanowymi. Po prawej stronie trójkąty między koronami „puste”, nie wypełnione dziąsłem, quasi-brodawkami. Po stronie lewej dziąsło usytuowane między koronami. Stan po 7 miesiącach od odroczonej instalacji implantów.

Ryc. 5 _Stan 14 miesięcy od instalacji implantów, 6 miesięcy po oddaniu pracy ostatecznej: widoczne po prawej stronie trójkąty między koronami niemal wypełnione dziąsłem, quasi-brodawkami. Po stronie lewej dziąsło usytuowane między koronami.

_Przypadek 2

U 50-letniej pacjentki wykonano ekstrakcję zębów 12, 11, 23, będących filarami dla mostu porcelanowego z powodu 2 stopnia ruchomości zębów wg skali. Natychmiastowo zainstalowano 4 implanty Biomet 3i Osseotite Tapered Certain o wymiarach 4 x 11,5 (pozycja 12), 4 x 10 (pozycja 11), 4 x 11,5 (pozycja 21/22) i 4 x 10 (pozycja 23). Wykonano jednoczesną augmentację kości, stosując Bio Oss/Bio guide. Ranę szczelnie zszyto.

Przez okres wgajania wszczepów pacjentka użytkowała akrylową protezę częściową podścieloną w rejonie zabiegowym na miękko materiałem Ufi Gel P. Po 6 miesiącach implanty odsłonięto i zamontowano 4 śruby gojące typu Encode. Pomiary stopnia integracji urządzeniem Ostell świadczyły o dobrej stabilizacji wtórnej, prezentowały się następująco:

implant 12: 82
implant 11: 81
implant 21/22: 82
iImplant 23: 77

Po 2 tygodniach z poziomu śrub Encode pobrano wyciski, następnie modele gipsowe wykonane w laboratorium wysłano do Biomet 3i Dental Iberica celem wykonania cyrkonowych łączników indywidualnych w systemie BellaTek Encode. Po przysłaniu łączników do Polski wykonano korony porcelanowe na podbudowie cyrkonowej. Ze względu na tendencję do abrazji połączenia cyrkonowego łącznika z tytanową platformą implantu zdecydowano o zblokowaniu korony parami. Ze względów estetycznych zamiast brakujących 5 zębów wykonano 4 korony.

_ Omówienie wyników i dyskusja

Ekstrakcja 4 siekaczy szczęki powoduje znaczny zanik tkanki kostnej, nasilający się z czasem z powodu braku funkcji, prowadząc do łukowatego kształtu zanikłego brzegu wzrostka. Nasila to niemal całkowity zanik brodawek międzyzębowych oraz ścięczenie błony śluzowej w bezzębnym odcinku.

Natychmiastowa poekstrakcyjna instalacja implantów w strefach zębodołowych z jednej strony przeciwdziała resorpcji tkanki kostnej, z drugiej, podtrzymując brodawki międzyzębowe, ogranicza ich zanik. Wydaje się, iż o ile wskaźnik przetrwania implantów (implant survival rate) w natychmiastowej poekstrakcyjnej instalacji ma nieznacznie niższą wartość w stosunku do odroczonej instalacji implantów, to wskaźnik sukcesu leczenia implantologicznego (implant success rate), a więc estetyki wydaje się korzystniejszy, gdy implanty są instalowane natychmiastowo, kiedy nie doszło do znacznego zaniku tkanki kostnej oraz zanikających brodawek zębowych. Dziąsło i brodawki po zabiegu chirurgicznym można dodatkowo modyfikować odpowiednio profilowanymi uzupełnieniami czasowymi w odcinku nad zainstalowanymi implantami.

Analizując estetykę odbudowy i tzw. estetykę różową dziąsła-brodawek w omawianym przypadku odroczonego leczenia implantoprotetycznego, należy stwierdzić, iż poekstrakcyjna resorpcja blaszki przedstonkowej tkanki kostnej (buccal bone) spowodowała spłaszczenie łuku i pionowe podniesienie linii dziąsłowej, co skutkowało wąskimi i wysokimi zębami w odbudowie ostatecznej, zaburzającymi proporcje wymiarów zębów.

CYTOPLAST

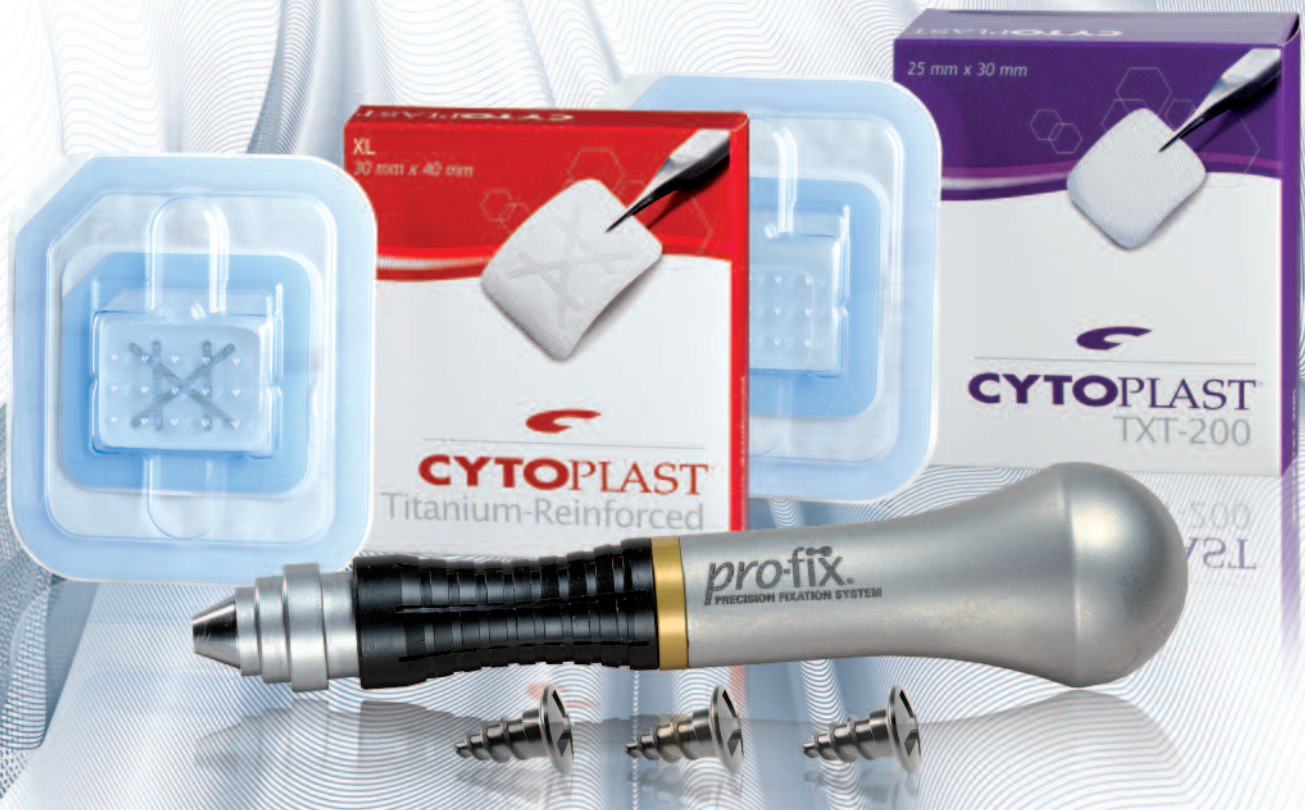

CYTOPLAST® RTM COLLAGEN
MEMBRANA KOLAGENOWA RESORBOWALNA

CYTOPLAST® dPTFE TXT-200
MEMBRANA NIERESORBOWALNA

CYTOPLAST® dPTFE
MEMBRANA NIERESORBOWALNA WZMACNIANA TYTANEM

PRO-FIX
SYSTEM MOCOWANIA MEMBRAN



Poldent sp. z o.o.

Al. Jana Pawła II 80, lokal VI, 00-175 Warszawa
Tel: 22 351 7 650 do 655, Fax: 22 351 7 679
poldent@poldent.pl, www.poldent.pl

Poldent®