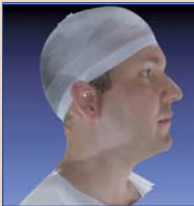

DENTAL TRIBUNE

The World's Dental Newspaper · Austrian Edition



No. 9/2014 · 11. Jahrgang · Wien, 3. September 2014 · Einzelpreis: 3,00 €



Standards von heute

Entwicklungen aus Medizin und Zahnmedizin finden im klinischen Alltag gleichermaßen Anwendung. Aufgezeigt werden aktuelle Technologien in der Mund-, Kiefer- und Gesichtschirurgie. ▶ Seite 4f



Die perfekte Abformung

3M ESPE verspricht mit der Markteinführung des 3M True Definition Scanners dank digitaler Abformung mittels 3D-in-Motion-Technologie höchste Präzision und Passgenauigkeit. ▶ Seite 9



Zahnheilkunde in Rust

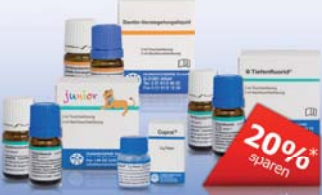Unter dem Motto „Zahnheilkunde im Herzen Europas“ veranstaltet die ÖGZMK vom 25. bis 27. September 2014 den Österreichischen Zahnärztekongress in Rust im Burgenland. ▶ Seite 10

ANZEIGE

Herbstangebote

Probieren leicht gemacht...

Siehe auch Seite 16



*alle Probierversammlungen bis 15.11.2014 20% günstiger

HUMANCHEMIE
Kompetenz in Forschung und Praxis
Humanchemie GmbH
Hinter dem Krug 5 • D-31061 Alfeld (Leine)
Telefon +49 (0) 51 81 - 2 46 33
Telefax +49 (0) 51 81 - 8 12 26
www.humanchemie.de
E-Mail info@humanchemie.de

Informationsspeicher Blei

Lebenszeit und Aufenthaltsort im Zahnschmelz abrufbar.

GAINESVILLE – Blei wird in den Zähnen gespeichert, wenn diese noch wachsen. Im Zahnschmelz werden die Informationen „aus Blei“ über



© Zffoto

die Umgebung konserviert. Anhand hoher Rückstände lässt sich feststellen, ob jemand in einer Region mit hoher Bleibelastung in der Luft aufgewachsen ist.

Natürlich vorkommendes Blei besteht aus vier Isotopen. Deren exakter Anteil in der Zusammensetzung macht eine relativ genaue geologische Bestimmung des Herkunfts-ortes möglich. Auch die Zusammensetzung natürlich vorkommenden Bleis hat sich mit der Zeit verändert. Wissenschaftler aus Florida untersuchten die Eigenschaften von Blei in menschlichen Zähnen genauer und gewannen daraus diese Erkenntnisse. So kann anhand von Zerfallsraten und Isotopen nicht nur ein Ursprungsort, sondern auch die Zeit, in der ein Mensch lebte, durch eine Analyse von Blei im Zahnschmelz festgestellt werden. [DI](#)

Quelle: ZWP online

Verbesserung oder nur Verlängerung?

Ausbildung zur Zahnmedizinischen Assistenz in 2015 erstmals im dreijährigen Lehrgang.

WIEN (rs) – Im Herbst 2015 beginnt der erste dreijährige Lehrgang für die Ausbildung zur Zahnmedizinischen Assistenz. Sicher über hundert meist weibliche Anwärtler, obwohl sich in den letzten Jahren auch einige Männer in diesen von Frauen dominierten Beruf wagen, werden dann die Ausbildung antreten und künftig in allen zahnmedizinischen – sozial – arbeitsrechtlichen und qualitäts-sichernden Bereichen ausgebildet. Alles Fächer, die bisher auch gelehrt wurden. Durch die zeitliche Ausdehnung vergrößern sich der vorgetragene Stoffumfang und der daraus resultierende Prüfungsfragenkatalog.

Die Kursleiter werden natürlich versuchen, den Prüfungsstoff genau zu vermitteln, ob die Kursteilnehmer das erweiterte Lernpensum bewältigen werden, wird sich erst am Tag der Abschlussprüfung zeigen. Allerdings bleibt nach absolviertem Lehrgang neu für die Assistenten sozialrechtlich alles beim Alten. Der Berufsstatus



wird nicht an die in Europa üblichen Normen angepasst. Die neue verlängerte Ausbildung wurde nicht voll in den Stand der Lehrausbildung zum Fachberuf angehoben.

Fachkräfte sind zukünftig in der EU gefragt, wie uns das benachbarte Deutschland zeigt. Hier in Österreich werden, nach einer dreijährigen

Ausbildung, nun weiterhin „Anlernlinge“ in den heiß umkämpften EU-weiten Arbeitsmarkt entlassen.

Die österreichische Zahnärzteschaft sieht mit gemischten Gefühlen der „Dreijährigen“ entgegen. Die Ausbildungskosten haben sich wesentlich erhöht. Der Zeitfaktor – drei Jahre – ist eine lange Zeit, in der sich

viel ändern kann. Die betroffenen Ordinationen haben die Bürde eines Lehrbetriebes zu tragen. Sowohl die Zahnärzteschaft als auch die angehenden Assistenten sehen sich einem erhöhten Geld- und Zeitfaktor gegenüber, ohne direkt erkennbaren Nutzen für die berufliche Anerkennung. [DI](#)

Wirtschaftsfaktor Freie Berufe

Wachsende Bedeutung in den Mitgliedstaaten der Europäischen Union.

BONN/KREMS (jp) – Die Freien Berufe in allen Mitgliedstaaten der Europäischen Union (EU) haben eine wachsende Bedeutung als Wirtschaftsfaktor und Beschäftigungsfaktor. Dies ist das wesentliche Ergebnis einer Studie des Europäischen Zen-

trums für Freie Berufe der Universität Köln (EuZFB) zur „Lage der Freien Berufe in ihrer Funktion und Bedeutung für die europäische Zivilgesellschaft“, die vom Europäischen Wirtschafts- und Sozialausschuss (EWSA) in Auftrag gegeben worden

war. Die Regulierungsdichte der Freien Berufe in Europa ist dabei sehr stark abhängig vom jeweiligen Freien Beruf.

Die Heilberufe unterliegen in allen Europäischen Ländern einer umfassenden Regulierung. Elemen-

tare Berufsgrundsätze und Berufspflichten, wie die Unabhängigkeit und Verschwiegenheit, Fort- und Weiterbildungspflichten oder die verpflichtende Einrichtung von Qualitätssicherungssystemen, finden sich in der Mehrzahl der EU-Staaten. [DI](#)

Christus-Statue

Menschliche Zähne gefunden.

MEXIKO-STADT – Während sie Restaurationen an einer Christus-Statue durchführten, entdeckten Spezialisten des Instituto Nacional de Antropología e Historia (INAH) in Mexiko etwas Ungewöhnliches und bisher so noch nie Gesehenes darin.



© racorn

Im Kopf der Heiligenfigur fanden sie echte menschliche Zähne. Die Statue aus Mexiko ist nur 1,15 m groß und wird traditionell bei Osterprozessionen benutzt. Schon zu ihrer Entstehungszeit im 18. Jahrhundert und früher war es üblich, dass Gläubige zur Herstellung und Beschmückung solcher Statuen Materialien spendeten. Haare, Kleidung und anderes waren übliche Gaben – menschliche Zähne wurden laut der Restauratoren aber zum ersten Mal in einer Statue gefunden, normalerweise wurden Zähne von Tieren verwendet. Entdeckt wurden sie durch eine routinemäßige Röntgenaufnahme, die vor der Restauration einer Skulptur angefertigt wird. [DI](#)

Quelle: ZWP online

ANZEIGE

Typisch minilu:

mini Preise – MAXI-Qualität – im Turbotempo



- supereasy online bestellen
- zu megastarken mini Preisen
- in 24 Stunden geliefert
- bereits über 6.000 zufriedene Kunden

minilu.at
... macht mini Preise



Die Lage ist besser als ihr Ruf

Jürgen Pischel spricht Klartext



Es vergeht kein Tag, keine Tagung und vor allem kein zahnärztliches Funktionärstreffen in Berufsverbänden und Kammern, die nicht geprägt sind von einem fundamentalen Wehklagen über die schreckliche Lage des Berufsstandes, resultierend aus völlig unzulänglichen Vertrags- und Vergütungssystemen für die zahnärztlichen Leistungen. Der Berufsstand sei völlig unzufrieden, weil von den Kassen total unterbezahlt, bevorzugen, nicht in der Lage, zeitgemäße Zahnheilkunde zu erbringen, und ausgebrannt.

Persönliche Erfahrungen aus vielen Kontakten mit, ich betone, sicher erfolgreichen Zahnärzten zeigen mir, dass in Funktionärskreisen gerne ein Zerrbild der Realität im Berufsstand gezeichnet wird, sicher auch, um etwas zum Besseren zu verändern. Dass diese persönlichen Erfahrungen ein Spiegelbild der Situation der Zahnärzteschaft bilden, beweist eine repräsentative Meinungserhebung durch ein Forschungsinstitut für ein internationales Dentalunternehmen, wonach über 85 Prozent der Praxisinhaber mit ihrer Lage wirtschaftlich und von den Rahmenbedingungen her mehr als zufrieden sind und zukunftsorientiert positiv denken.

Ja, was die Dentalindustrie erfreut, sie investieren auch, machen die Fortschritte in der Zahnmedizin in ihren Praxen mit.

Man muss sich halt um den Patienten kümmern, man darf die Kasse nur als Patientenpool sehen, aufbauend auf einer rudimentären Grundversorgung, bessere Leistungen schöpfen zu können. Die Berufszufriedenheit basiert also nicht auf den sicher völlig unzulänglichen Rahmenbedingungen unserer Kassenzahnheilkunde, sondern resultiert aus hoher Selbstverantwortung

als freier Beruf und medizinischer Selbstverpflichtung, gute Zahnheilkunde zu erbringen. Und hier ist eben vieles nicht in der Solidarverpflichtung zur Grundversorgung zu verankern, wenn sich auch aus der Umfrage ableiten lässt, dass ein hoher Prozentsatz von Praxisinhabern zustimmt, dass man auch auf Kasse als Zahnarzt gut über die Runden kommen kann. „Man muss es nur richtig organisieren“, hieß es. Wie, wurde leider nicht erhoben oder gesagt.

Was die Umfrage auch offenbart, ist, dass nicht nur in der privaten Leistungserbringung, sondern auch aufgrund der politischen Herausforderungen „auf Kasse“ die Pflicht, ein Qualitätsmanagement in der Praxis aufzubauen, von der Patientenbetreuung bis hin zur Evidence-based-Leistungserbringung zur Selbstverständlichkeit werden muss.

Hier haben die Körperschaften und Berufsverbände eine Bringschuld, bevor die politische Aufsicht weiter zum Diktathammer greift.

Aus der von der Dentalindustrie beauftragten Studie zeigt sich nur eine große Sorge der niedergelassenen Zahnärzte, besonders jener 20 Prozent, die in den kommenden Jahren ihre Praxis verkaufen möchten, besonders in weniger attraktiven Regionen keinen Nachfolger mehr zu finden. Auch wegen der zunehmenden Feminisierung des Berufsstandes, des Zuges hin zur Kettenpraxis und auch mangelnden Studien-Nachwuchses.

Dies als Sorge auch deshalb, weil der Praxisverkauf bisher eine Zulage zur Alterssicherung gebildet hat.

Sie sehen, die Lage insgesamt ist besser als ihr Ruf,

toi, toi, toi,
Ihr
J. Pischel

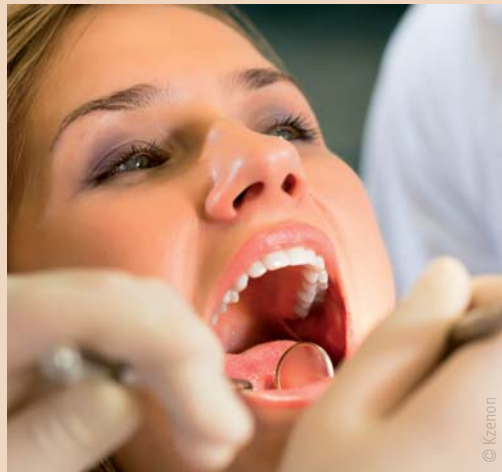Österreicher vorbildlich

Befragung von 1.513 Personen der Alpenrepublik zwischen 16 und 69 Jahren zur Zahnhygiene.

BADEN – Im Rahmen einer aktuellen Studie hat das Online Markt- und Meinungsforschungsinstitut Marketagent.com die Zahnhygiene in Österreich untersucht.

Bei der Zahnhygiene zeigen sich die Österreicher ganz vorbildlich. Etwa jeder fünfte (18,6 Prozent) Befragte putzt sich zumindest einmal am Tag seine Zähne. Sieben von zehn (68,9 Prozent) Umfrage-Teilnehmern putzen sich zweimal am Tag ihre Molaren, weitere 9,8 Prozent sogar noch öfter.

Welche Zahnbürstenart dabei am häufigsten in Verwendung ist, wurde ebenfalls erhoben. Für mehr als jeden zweiten Österreicher (55,7 Prozent) ist die klassische manuelle Zahnbürste der eindeutige Favorit, so die Ergebnisse der aktuellen



© Kzenon

Studie von Marketagent.com. Knapp vier von zehn Befragten (38,4 Prozent) bevorzugen eine elektrische Zahnbürste und 5,3 Prozent benutzen am liebsten eine Zahnbürste mit Ultraschall.

Wenn es um die Probleme mit den Zähnen bzw. dem Zahnfleisch geht, so sind immerhin 25,8 Prozent der Österreicher befreit davon. Zu den häufigsten Sorgenlastern zählen vor allem Zahnstein (32,8 Prozent), Verfärbung (30,5 Prozent) und empfindliche Zähne (29,4 Prozent).

Einmal im Jahr besuchen 37,7 Prozent der Befragten ihren Zahnarzt. 32,6 Prozent der Zahnarztbesucher sind zweimal im Jahr bei einer Kontrolluntersuchung und weitere 9,7 Prozent sogar noch öfter.

Daneben lassen knapp die Hälfte der Österreicher (49,3 Prozent) zumindest einmal im Jahr eine professionelle Zahnhygiene durchführen. **DT**

Quelle: marketagent.com

Kopftuchverbot beim Zahnarzt

Medizinische Gründe oder Rassismus?

ANVERS – Ein Behandler aus Belgien fordert von muslimischen Patientinnen das Ablegen des Kopftuches – „Rassismus“ wettern Befürworter der Chancengleichheit, „medizinische Gründe“ wehrt sich der belgische Zahnarzt.

Ein besonders heikler Fall durchläuft derzeit belgische Medien: Während der Behandlung auf dem Zahnarztstuhl müssen muslimische Patientinnen in der Praxis eines Zahnarztes in Anvers ihr Kopftuch ablegen. Dieser Umstand sorgt für hitzige Diskussionen. Wie die Tageszeitung „De Morgen“ berichtet, verweigere der Zahnarzt die Behandlung bei Muslimas, wenn sie nicht bereit sind, auf das Kopftuch zu verzichten. Laut Aussage der betroffenen Patientin und der Grünen-Politikerin Ikrame Kastit, die den Fall nun öffentlich machte, wurden für diese Vorgehensweise keine medizinischen Gründe angeführt.



© Steph/Africa Studio - Fotolia.com

Der Zahnarzt selbst ist sich keiner Schuld bewusst und fühlt sich vorgeführt. In seiner Praxis sei es gang und gäbe, Frauen mit muslimisch klingenden Namen im Vorfeld der Behandlung über die Prozedur des Behandlers aufzuklären. Er beleidige niemanden, wenn er darum bitte, das Kopftuch zu lockern, heißt es weiterhin in dem Bericht. Es ginge lediglich darum, dass problematische Kleidung wie ein Kopftuch den Zugang zum

Mund sowie den Blick auf den Hals behindere. Die ethnische Herkunft der Patientin spiele dabei keine Rolle.

Während die Politikerin Ikrame Kastit beim Zentrum für Chancengleichheit und Rassismusbekämpfung nun Beschwerde eingereicht hat, steht die flämische Vereinigung der Zahnärzte (VVT) hinter dem Zahnarzt. **DT**

Quelle: ZWP online

Unglaublich, aber wahr

Unzählige Fehlbildungen durch siebenstündige Operation entfernt.

MUMBAI – Einem indischen Jugendlichen sind mehr als 232 zahnähnliche Gebilde gezogen worden. „Es waren sogar noch viel mehr, aber die kleinen waren schwierig zu sehen und zu entfernen, weil sie sich noch entwickelten“, sagte der behandelnde Chirurg Vandana Thoravade der Zeitung *Asian Age*. Die Operation im J.J. Hospital in Mumbai habe sieben Stunden gedauert.

Die Gebilde – manche so klein wie ein Senfkorn, andere so groß wie Murmeln – saßen in der rechten Mundhälfte des 17-Jährigen, heißt es in der Zeitung *Times of India*. Die Leiterin der zahnärztlichen Abteilung sagte dem Blatt, die Stücke hätten sich aus einem Backenzahn heraus entwickelt. Sie seien wahrscheinlich bereits im Kindesalter entstanden, erklärte Sunanda Dhivare-

Palwankar. Der Jugendliche lebte Medienberichten zufolge seit anderthalb Jahren mit heftigen Schmerzen und angeschwollenem Gesicht. Durch die Entfernung hätten sich auch seine Gesichtszüge verändert.

Bei der Erkrankung des Jungen handelt es sich demnach um ein

Odontom, ein Gebilde aus Zahnschubstanzen. Ein Odontom kann aus einer Fehlbildung vom Zahnkeim entstehen. Meist verursacht es keine Symptome und wird zufällig, etwa auf einer Röntgenaufnahme, entdeckt. **DT**

Quelle: dpa

Editorische Notiz

Schreibweise männlich/weiblich

Wir bitten um Verständnis, dass – aus Gründen der Lesbarkeit – auf eine durchgängige Nennung der männlichen und weiblichen Bezeichnungen verzichtet wurde. Selbstverständlich beziehen sich alle Texte in gleicher Weise auf Männer und Frauen.

Die Redaktion



© studiofilm

DENTAL TRIBUNE The International Magazine for Dental Professionals	Chefredaktion Dipl.-Päd. Jürgen Isbaner (ji) V.i.S.d.P. isbaner@oemus-media.de	Produktionsleitung Gernot Meyer meyer@oemus-media.de
	Redaktionsleitung Majang Hartwig-Kramer (mhk) m.hartwig-kramer@oemus-media.de	Anzeigendisposition Marius Mezger m.mezger@oemus-media.de
Redaktion Marina Schreiber (ms) m.schreiber@oemus-media.de	Bob Schliebe b.schliebe@oemus-media.de	Lysann Reichardt l.reichardt@oemus-media.de
Korrespondent Gesundheitspolitik Jürgen Pischel (jp) info@dp-uni.ac.at	Layout/Satz Matteo Arena, Franziska Dachsel	Layout/Satz Matteo Arena, Franziska Dachsel
Verleger Torsten R. Oemus	Korrespondent Jürgen Pischel (jp) info@dp-uni.ac.at	Layout/Satz Matteo Arena, Franziska Dachsel
Verlagsleitung Ingolf Döbbecke Dipl.-Päd. Jürgen Isbaner Dipl.-Betriebsw. Lutz V. Hiller	Projektleitung/Verkauf Nadine Naumann n.naumann@oemus-media.de	Lektorat Hans Motschmann h.motschmann@oemus-media.de

Erscheinungsweise
 Dental Tribune Austrian Edition erscheint 2014 mit 12 Ausgaben (2 Doppelausgaben 1+2 und 7+8), es gilt die Preisliste Nr. 5 vom 1.1.2014. Es gelten die AGB.

Druckerei
 Dierichs Druck+Media GmbH, Frankfurter Straße 168, 34121 Kassel, Deutschland

Verlags- und Urheberrecht
 Dental Tribune Austrian Edition ist ein eigenständiges redaktionelles Publikationsorgan der OEMUS MEDIA AG. Die Zeitschrift und die enthaltenen Beiträge und Abbildungen sind urheberrechtlich geschützt. Jede Verwertung ist ohne Zustimmung des Verlages unzulässig und strafbar. Das gilt besonders für Vervielfältigungen, Übersetzungen, Mikroverfilmungen und die Einspeicherung und Bearbeitung in elektronischen Systemen. Nachdruck, auch auszugsweise, nur mit Genehmigung des Verlages. Bei Einsendungen an die Redaktion wird das Einverständnis zur vollen oder auszugsweisen Veröffentlichung vorausgesetzt, sofern nichts anderes vermerkt ist. Mit Einsendung des Manuskriptes geht das Recht zur Veröffentlichung als auch die Rechte zur Übersetzung, zur Vergabe von Nachdruckrechten in deutscher oder fremder Sprache, zur elektronischen Speicherung in Datenbanken zur Herstellung von Sonderdrucken und Fotokopien an den Verlag über. Für unverlangt eingesandte Bücher und Manuskripte kann keine Gewähr übernommen werden. Mit anderen als den redaktionseigenen Signa oder mit Verfasseramen gekennzeichnete Beiträge geben die Auffassung der Verfasser wieder, welche der Meinung der Redaktion nicht zu entsprechen braucht. Der Autor des Beitrages trägt die Verantwortung. Gekennzeichnete Sonderteile und Anzeigen befinden sich außerhalb der Verantwortung der Redaktion. Für Verbands-, Unternehmens- und Marktinformationen kann keine Gewähr übernommen werden. Eine Haftung für Folgen aus unrichtigen oder fehlerhaften Darstellungen wird in jedem Falle ausgeschlossen. Gerichtsstand ist Leipzig, Deutschland.

Crystal Meth – die Horrordroge

Konsum mit verheerenden Folgen für den Mundraum.

LEIPZIG – Sie ist mittlerweile in jedem Medium ein ernstes Thema: die Mode-droge Crystal Meth. Bezeichnet wird sie zu Recht als „Horrordroge“ und „Teufelszeug“, denn die psychischen und physischen Folgen ihres Konsums sind verheerend. Das Immunsystem bricht zusammen, der Herz-Kreislauf wird gestört, der Blutdruck steigt und der Konsument bemerkt durch seinen

Die Droge enthält Ammoniak und roten Phosphor. Beide Substanzen greifen den Zahnschmelz direkt an. Zum Abbau des Dentins kommt außerdem eine Schädigung des Gewebes von Zahnfleisch und Muskulatur im Gesicht. Die Zähne werden anfällig für Karies. Viele Konsumenten erfahren als Nebenwirkung ein großes Verlangen nach Süßigkeiten und stark zuckerhaltigen Getränken. Die bereits sehr für Karies anfälligen Zähne werden so rapide geschädigt, sie verfaulen und werden brüchig. Eine andere Nebenwirkung ist die Hemmung der Speichelbildung. Dadurch trocknet der Mund aus – ein Abtransport und Schutz vor Bakterien wird nicht mehr geleistet. Zähneknirschen und vernachlässigte Mundhygiene, die aus einer depressiven und labilen Psyche sowie einer allgemeinen Lethargie herrühren, verschlimmern die Situation. Durch die schädigende Wirkung auf Gewebe verfallen nach dauerndem Konsum auch die Gesichtsmuskeln. Die Haut und Schleimhaut verlieren ihre Fähigkeit, sich selbst zu heilen, da das gesamte Immunsystem geschwächt wird.

Rauschzustand den physischen Verfall nicht. Auch für den Mundraum hat der Konsum Folgen, von denen sich Gewebe und Zähne nie mehr erholen können. Im englischsprachigen Raum ist der Begriff „Meth mouth“ geprägt durch die optischen Folgen der Droge. Crystal Meth, eigentlich N-methyl-alpha-Methylphenethylamin, ist eine synthetische Droge, die das vegetative Nervensystem, insbesondere den Sympathikus, anregen.

¹ Drogen- und Suchtbericht, Mai 2013

Quelle: ZWP online

Dunkle Materie in der Mundhöhle

Große Bedeutung für die Aufklärung von Mundkrankheiten.

COLUMBUS – Über 60 Prozent der Bakterien der menschlichen Mundhöhle lassen sich nicht unter Laborbedingungen kultivieren. Die daraus resultierenden Hindernisse bei der Untersuchung, Klassifizierung und Benennung dieser Bakterien führten zur Bezeichnung als „biologische dunkle Materie“, in Analogie zur kaum nachweisbaren dunklen Materie des Universums. Das Human Microbiome Project der Ohio State University konnte vor Kurzem Fortschritte bei der Entschlüsselung des Genoms einiger dieser Zellen erzielen.

Die Forscher um Clifford Beall konnten DNA-Fragmente aus zwölf einzelnen Zellen des Bakteriums *Tannerella BU063* zu einem vollständigen Bakteriengenom zusammensetzen. Das Vorgehen könnte beispielgebend für die Sequenzierung anderer Genome der Mundbakterien sein. Die Untersuchungen beschränkten sich jedoch nicht nur auf die Entschlüsselung des Genoms, sondern bringen auch neue Erkenntnisse in Hinblick

auf die Entstehung von Entzündungen in der Mundhöhle. Beim Vergleich des Genoms von *BU063* mit anderen bekannten Bakteriengenomen wurde eine große Ähnlichkeit mit dem Bakterium *Tannerella forsythia*, das mit der Entstehung von Parodontitis in Verbindung steht, festgestellt.

Die genetische Verwandtschaft von *T. forsythia* zu *BU063* ist größer als zu jedem anderen Bakterium, es bestehen allerdings auch einige Unterschiede. Einige Gene, die in *T. forsythia*, jedoch nicht in *BU063* vorhanden sind, stehen unter Verdacht, die krankheitserregenden Eigenschaften auszulösen, die *BU063* nicht aufweist.

In Verbindung mit weiteren Untersuchungen könnte die Entschlüsselung der „biologischen dunklen Materie“ eine große Bedeutung für die Aufklärung von Mundkrankheiten haben, die durch bakterielle Erreger verursacht werden. ¹

Quelle: ZWP online

Strategie von Parodontitisbakterien

Untersuchungsergebnisse bedeutend für Behandlung von Parodontalerkrankungen.

PHILADELPHIA – Eine neue Studie der University of Pennsylvania zeigt, wie Parodontitisbakterien auf das Immunsystem einwirken, um ihre eigene Vermehrung zu fördern. Untersucht wurde die Vorgehensweise des Bakteriums *Porphyromonas gingivalis* und dessen Einfluss auf die Immunzellen. Die Forschungsergebnisse sind nicht nur für Zahnmediziner aufschlussreich.

Für die Studie, die im Juni 2014 in der Zeitschrift „Cell Host & Microbe“ erschien, wurden Mäuse mit *P. gingivalis* geimpft und anschließend auf die molekularen Reaktionen untersucht. Dabei fanden die Forscher heraus, dass es zu einer Wechselwirkung zwischen den Proteinrezeptoren C5aR und TLR2 kommt, die eine Rückbildung des Proteins MyD88 bewirken, das normalerweise zur Heilung der Infektion beiträgt. Diese Schwächung der Immunabwehr macht es möglich, dass andere Keime die Zellen angreifen. Ohne diesen Prozess wäre die Vermehrung der Bakterien im Mund keineswegs so effizient, erläutert Mikrobiolo-



loge Prof. Dr. George Hajishengallis. Wie die Forschungsgruppe um Prof. Hajishengallis nachwies, agiert *P. gingivalis* auf zwei molekularen Ebenen: Während die Bakterien einerseits die Fähigkeit der Immunzellen hemmen, den Krankheitserreger zu bekämpfen, bleibt andererseits die Entzündungsreaktion erhalten. Die durch die Entzündung entstandenen Abbauprodukte versorgen wiederum die dysbakterielle mikrobielle Gemeinschaft mit essenziellen Nährstoffen. So entwickelt sich ein Teufelskreis von Entzündung und Dysbakterie.

Die Forscher beschreiben die Spezies *P. gingivalis* als einen Schlüsselerreger, der zwar nur in geringer Menge im Mundraum vorkommt, aber dennoch das komplette mikrobielle System durcheinanderbringen kann, obwohl das Bakterium die parodontalen Erkrankungen nicht selbst verursacht. Den Schlüsselpathogenen wird aktuell eine große Rolle bei Reizdarmsyndrom, Darmkrebs und Entzündungskrankheiten zugesprochen. ¹


Quelle: ZWP online

ANZEIGE



Wir präsentieren
3i T3 IMPLANT™

BIOMET **3i** ist der weltweit führende Anbieter von Hybrid-Implantat-Systemen. 1996 hat das Unternehmen mit dem OSSEOTITE® Implantat, dem ersten Hybrid Design, die Implantologie revolutioniert. Eine Weiterentwicklung dieser Technologie ist das moderne **3i T3**® Hybrid Implantat. BIOMET **3i** Implantate gibt es jetzt mit einer Multilevel Topographie.



Preservation By Design®

- Modernes Hybrid Design mit Multilevel Topographie
- Verbessertes ästhetisches Ergebnis durch Reduktion des krestalen Knochenrückgangs auf weniger als 0,37 mm*¹
- Die Certain® Innenverbindung reduziert die Undichtigkeit im Mikrobereich durch enge Toleranzen der Verbindungen und eine maximale Erhöhung der Haltekräfte.*^{2,3}

Für weitere Informationen kontaktieren Sie bitte unseren Customer Service unter +49 (0)800 101 64 20 oder besuchen Sie uns online auf www.biomet3i.com

BIOMET 3i
PROVIDING SOLUTIONS – ONE PATIENT AT A TIME™

¹ Östman PO¹, Wennerberg A, Albrektsson T. Immediate Occlusal Loading Of NanoTite Preval Implants: A Prospective 1-Year Clinical And Radiographic Study. Clin Implant Dent Relat Res. 2010 Mar;12(1):39-47.
² Suttin¹ et al. A novel method for assessing implant-abutment connection seal robustness. Poster Presentation: Academy of Osseointegration, 27th Annual Meeting, March 2012; Phoenix, AZ. http://biomet3i.com/Pdf/Posters/Poster_Sea%20Study_ZS_AO2012_no%20logo.pdf
³ Suttin Z¹, Towse R¹. Dynamic loading fluid leakage characterization of dental implant systems. ART1205EU BIOMET 3i White Paper. BIOMET 3i, Palm Beach Gardens, Florida, USA. <http://biomet3i.com/Pdf/EMEA/ART1205EU%20Dynamic%20Loading%20T3%20White%20Paper.pdf>

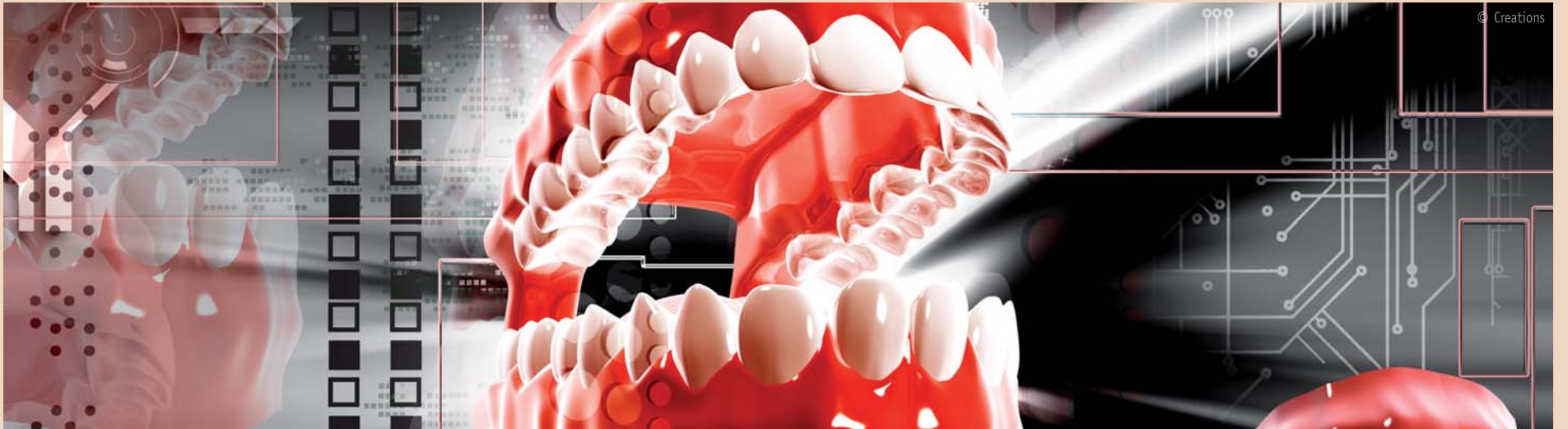*Der Test auf Dichtigkeit der Verbindung wurde von BIOMET 3i von Juli 2011 bis Juni 2012 durchgeführt. Für den Test der Implantatsysteme wurde eigens ein dynamischer Belastungstest entwickelt und durchgeführt. Die Testung erfolgte gemäß Testnorm ISO 14801 (Zahnheilkunde – Implantate – Dynamischer Belastungstest für endossale dentale Implantate). Es wurden fünf (5) BIOMET 3i PREVAL Implantatsysteme und fünf (5) von drei (3) Mitbewerber-Implantatsystemen getestet. Die Ergebnisse von Labortests sind nicht unbedingt aussagekräftig für die klinische Leistungsfähigkeit.

¹Dr. Östman steht in einem finanziellen Vertragsverhältnis zu BIOMET 3i LLC aufgrund seiner Referenten- und Beraterrolle sowie weiterer Dienstleistungen.
²Herr Suttin und Herr Towse waren während ihrer Tätigkeit bei BIOMET 3i an den oben genannten Untersuchungen beteiligt.

³3i T3, Certain, OSSEOTITE and Preservation By Design are registered trademarks and 3i T3 Implant design and Providing Solutions – One Patient At A Time are trademarks of BIOMET 3i LLC. ©2013 BIOMET 3i LLC. All trademarks herein are the property of BIOMET 3i LLC unless otherwise indicated. This material is intended for clinicians only and is NOT intended for patient distribution. This material is not to be redistributed, duplicated, or disclosed without the express written consent of BIOMET 3i. For additional product information, including indications, contraindications, warnings, precautions, and potential adverse effects, see the product package insert and the BIOMET 3i Website.

Standards von heute – aktuelle Technologien in der Mund-, Kiefer- und Gesichtschirurgie

Entwicklungen aus Medizin und Zahnmedizin finden im klinischen Alltag gleichermaßen Anwendung.
Von Priv.-Doz. Dr. Dr. Heinz-Theo Lübbers und Priv.-Doz. Dr. Dr. Astrid Kruse Gujer, Zürich, Schweiz.



Die Mund-, Kiefer- und Gesichtschirurgie wird heutzutage stark von modernen Technologien geprägt. Der komplex aufgebaute Gesichtsschädel und der Anspruch, operative Zugänge im sichtbaren Bereich zu minimieren, sind zusammen mit den vitalen Strukturen der Region die Treiber dieser Entwicklung.

Der vorliegende Artikel zeigt etablierte und routinemäßig im klinischen Alltag eingesetzte Verfahren. Verfahren abseits der klinischen Routine bleiben bewusst unerwähnt, um zu gewährleisten, dass keine kurzfristigen Trends dargestellt werden, die in wenigen Jahren wieder irrelevant sind.

Digitale Volumentomografie

Mit Wilhelm Conrad Röntgens Entdeckung¹ hatten Ärzte erstmals die Möglichkeit, in den individuellen Patienten zu sehen. Die Einführung der Computertomografie² hat das Tor zur individuellen Beurteilung unserer Patienten dann endgültig geöffnet.³ Für den zahnmedizinischen Praxisalltag bahnbrechend war die Vorstellung der digitalen Volumentomografie (DVT) im Jahre 1998.⁴ Sie ermöglicht bei geringer Strahlenbelastung die dreidimensionale Darstellung von Hartgeweben mit Ortsauflösungen von unter 0,1 mm.⁵ **Abbildung 1** zeigt am Beispiel eines retinierten Weisheitszahn die erreichte Bildqualität. Aufgrund der genannten Eigenschaften ist die DVT

Grundlage für viele diagnostische und therapeutische Entscheidungen in der MKG-Chirurgie^{6,7} und auch häufig Datengrundlage für die im Weiteren dargestellten Technologien.

Fusion und Spiegelung

Wie verhält sich eine knöcherne Läsion im Zeitverlauf? Das Vermessen in verschiedenen Ebenen kann hier eine Antwort liefern. Jedoch sind kleine Veränderungen nur schwer zu erkennen bzw. auszuschließen, da es nahezu unmöglich ist, exakt korrespondierende Punkte für den Vorher-Nachher-Vergleich auszuwählen. Ideal ist, die fraglichen Datensätze zu überlagern, um korrespondierende Regionen exakt beurteilen zu können. Veränderungen können so hervorragend visualisiert werden.

Ob ein Operationsergebnis beispielsweise dem Ziel der Symmetrie

entspricht, ist aber (mangels Referenz) durch Bildfusion nicht zu beantworten. Die Gegenseite wird zwar routinemäßig abgebildet, jedoch ist die Darstellung abhängig von der Orientierung der Schnittebene. Die Lösung für die perfekte Beurteilung liegt in der Spiegelung der gesunden Seite. **Abbildung 2** zeigt, wie Operationsergebnis (metallische Rekonstruktion des Orbitabodens) und die Spiegelung der gesunden Seite (grüne Markierung) eine adäquate Deckung aufweisen. Der Augenboden wurde symmetrisch zur Gegenseite wiederhergestellt.

Patientenspezifische Modelle/ Implantate

Ein zusätzliches Hilfsmittel zur Operationsplanung und -durchführung stellen patientenspezifische Modelle und Implantate dar.

In **Abbildung 3** wurde eine lasttragende Osteosyntheseplatte entlang des Unterkieferunterrandes exakt angepasst. Nach Sterilisation kann diese Platte in der Operation verwendet werden. Präzision und Vorhersagbarkeit des Ergebnisses steigen bei gleichzeitig reduzierter Operationszeit.

Gleichsam der logische Folgeschritt zu diesem Vorgehen ist die Verwendung individueller, patientenspezifisch hergestellter Implantate. Diese kommen in der Mund-, Kiefer- und Gesichtschirurgie regelmäßig zum Einsatz. Sie ermöglichen mit geringem operativen Aufwand und gleichzeitig hoher Vorhersagbarkeit die Korrektur von Asymmetrien im Bereich von Schädelkalotte, Mittelgesicht und Unterkiefer. **Abbildung 4** zeigt den Entwurf eines solchen Implantates zur Korrektur

des ästhetischen Defizits nach in Fehlstellung verheilte Jochbeinfraktur.

Schablonengeführte Chirurgie, intraoperative Computernavigation und Bildgebung

Aus der zahnärztlichen Implantologie ist die schablonengeführte Chirurgie bekannt. Ausgehend von einem 3-D-Datensatz werden Zahnimplantate bezüglich Position, Angulation und Dimension geplant. Aus der Planung entsteht eine Schiene, die in der Operation als Führung für den Bohrer dient. **Abbildung 5** illustriert eine solche Planung. Abseits der Implantologie eignet sich das schienenbasierte Vorgehen für viele Eingriffe, welche auf hohe Präzision bezüglich Ort, Winkel und Tiefe angewiesen sind. Ein Beispiel hierfür sind Knochenbiopsien.

Als Weiterentwicklung der Stereotaxie⁸ ist die intraoperative Computernavigation oft dann eine Lösung, wenn die Fragestellung für schablonengeführte Chirurgie zu umfangreich wird. Bei der auch freie Navigation genannten Methode werden Instrumente innerhalb des Operationsfeldes frei bewegt und im Livebild am Monitor in einem 3-D-Datensatz angezeigt. Zusammen mit einer virtuellen Planung kann so immer verifiziert werden, ob ein Zwischenergebnis mit der präoperativen Planung übereinstimmt.^{3,9} **Abbildung 6** zeigt eine solche Computernavigation am Beispiel der Rekonstruktion der Orbitawände. Erkennbar steht die Evaluationssonde auf der virtuellen Planung. Die intraoperative Computernavigation erlaubt es also, eine intraoperative Situation oft und schnell mit einer präoperativen Bildgebung abzugleichen. Dies ermöglicht zusätzlich auch die Identifikation von Strukturen oder die Orientierung im schlecht einsehbaren oder unübersichtlichen Situs. Die klinische Genauigkeit liegt um 1 mm.¹⁰⁻¹²

Eine Alternative und Ergänzung zur geführten Chirurgie stellt die intraoperative dreidimensionale Bildgebung dar. Trotz gewisser Einschränkungen sind die Bilder kli-

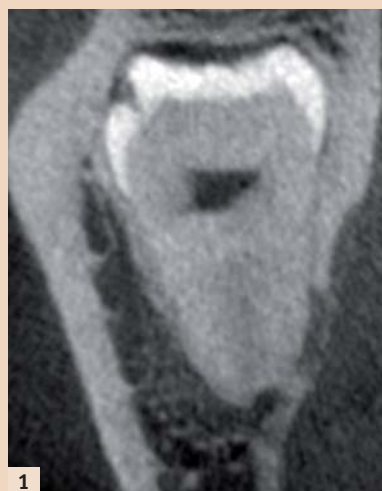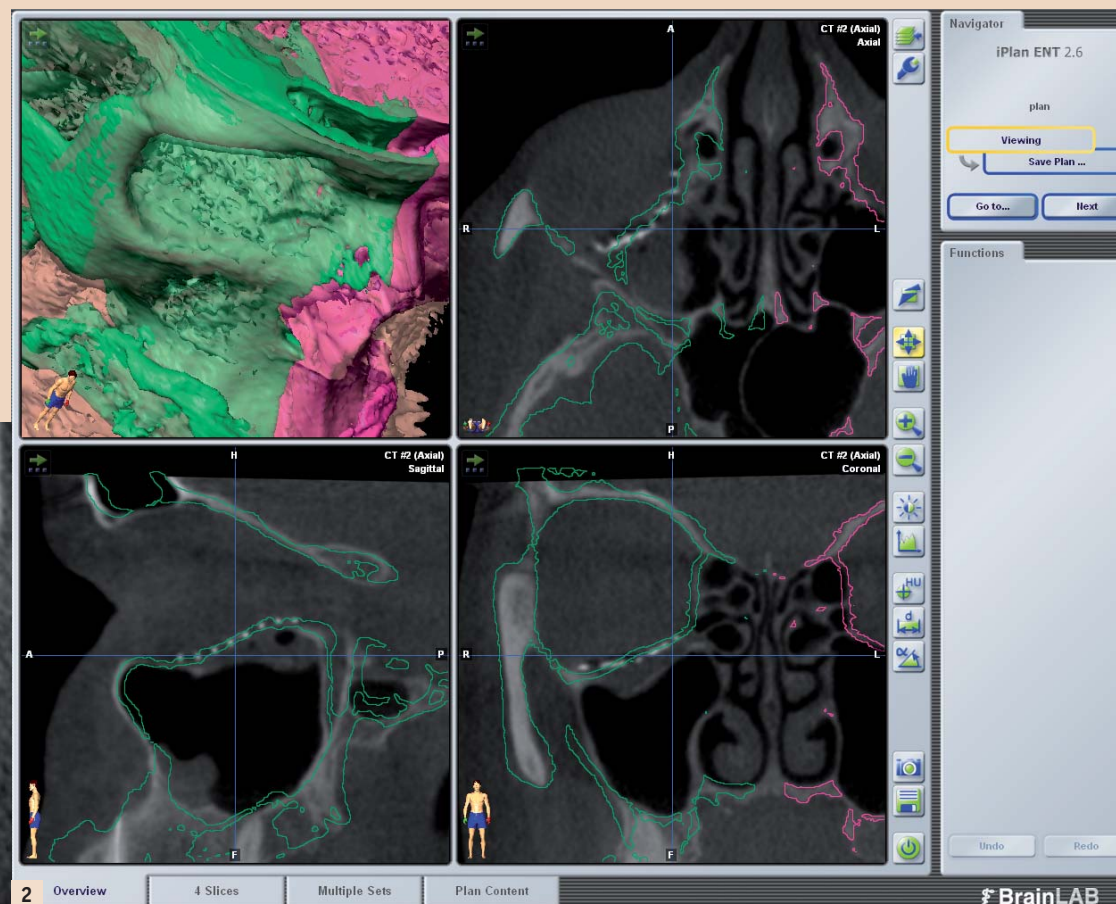


Abb. 1: Mit einem digitalen Volumentomogramm erreichte Bildqualität am Beispiel eines retinierten Weisheitszahn: Erkennbare kariöse Läsion und deutlich erkennbarer Knochenkanal des Nervus alveolaris direkt lingual am Zahn verlaufend. – **Abb. 2:** Postoperative Situation mit eingeblendetem Operationsziel der Symmetrie (grün = Spiegelbild der Orbitawände der gesunden Seite; violett = gesunde Gegenseite; weiße/metallische Struktur = zur operativen Rekonstruktion verwendetes Titanmetz).

NEU

Jetzt Gratisproben[†] anfordern unter
www.dentalcare.com

PRO-EXPERT ZAHNCREME

MUNDGESUNDHEIT
 SnF_2

Stabilisiertes Zinnfluorid verbessert den Mundgesundheitszustand durch

- Remineralisation mithilfe von Fluorid
- antimikrobielle Wirkung zur Vorbeugung gegen Plaque und Zahnfleischerkrankungen
- Ionenausscheidung zur Linderung von Überempfindlichkeiten • die Bildung einer schützenden Schicht auf dem Zahnschmelz, die vorbeugend gegen Säure-Erosion wirkt.

Natriumhexametaphosphat geht eine starke chemische Bindung mit dem Zahnschmelz ein. Daraus resultiert eine Abdeckung der Zahnoberfläche, die ein Gefühl der Sauberkeit vermittelt und Verfärbungen und der Bildung von Zahnstein vorbeugt.

ÄSTHETIK
 $\text{Na}_2\text{O}(\text{NaPO}_3)_{21}$

GESÜNDERER MUND UND SCHÖNERE ZÄHNE**

Entdecken Sie die außergewöhnlichen Vorteile der exklusiven Rezeptur mit stabilisiertem Zinnfluorid und Natriumhexametaphosphat für Mundgesundheit und Ästhetik¹



PRO-EXPERT
Tiefenreinigung* Aktivgel



PRO-EXPERT
Tiefenreinigung*



PRO-EXPERT
Zahnschmelz Regeneration¹



PRO-EXPERT
Sensitiv + Sanftes Weiß²



PRO-EXPERT
Gesundes Weiss

[†] So lange der Vorrat reicht.

* Bekämpft Plaque selbst zwischen den Zähnen.

** Im Vergleich zu einer herkömmlichen Zahncreme.

¹ Remineralisierung des Zahnschmelzes.

² In der Variante Sensitiv + Sanftes Weiß liegen der Zinnfluorid-Komplex und das Polyphosphat in leicht anderer Form vor. Die Wirkweise ist jedoch die gleiche wie bei den anderen PRO-EXPERT Varianten.

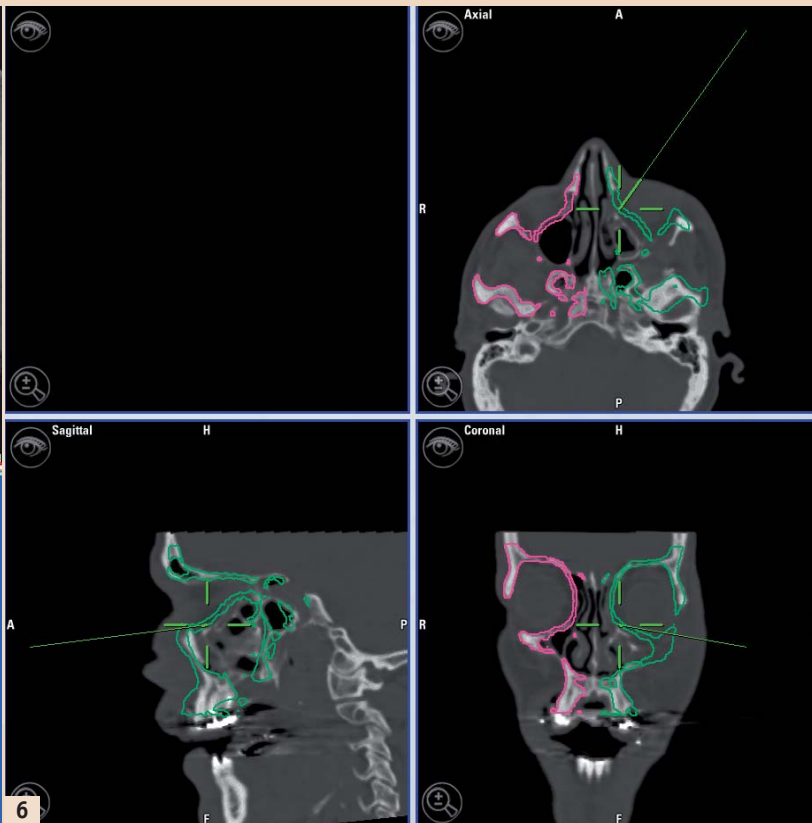
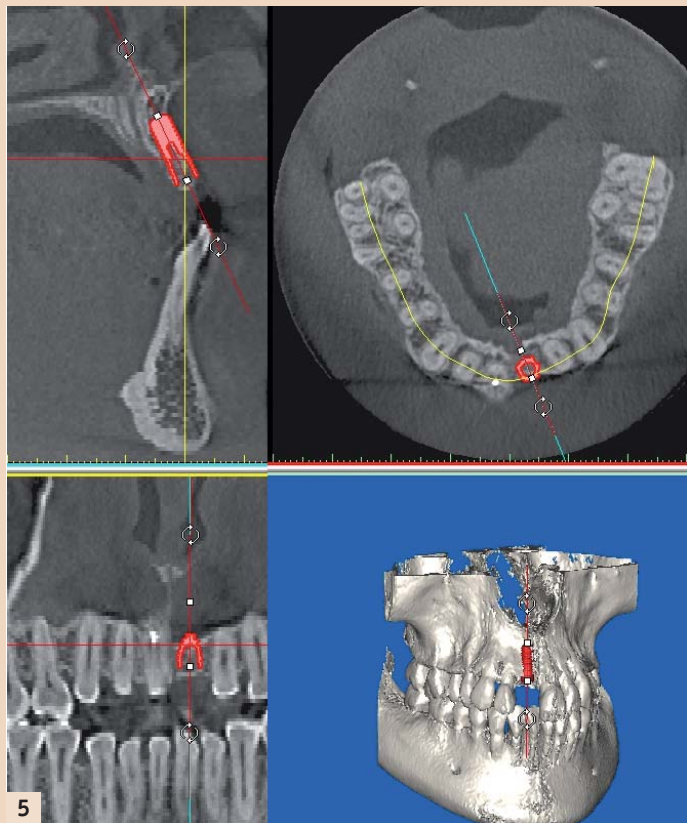
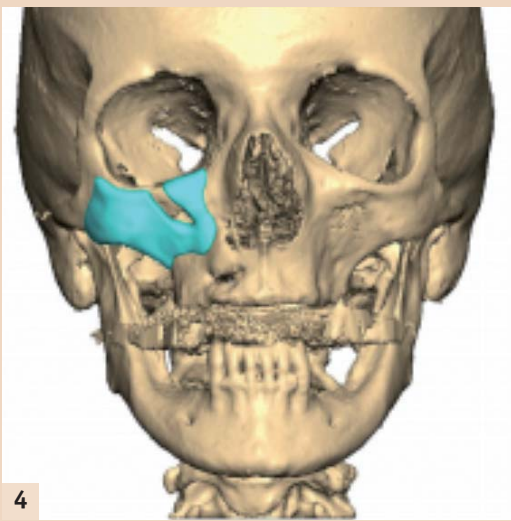
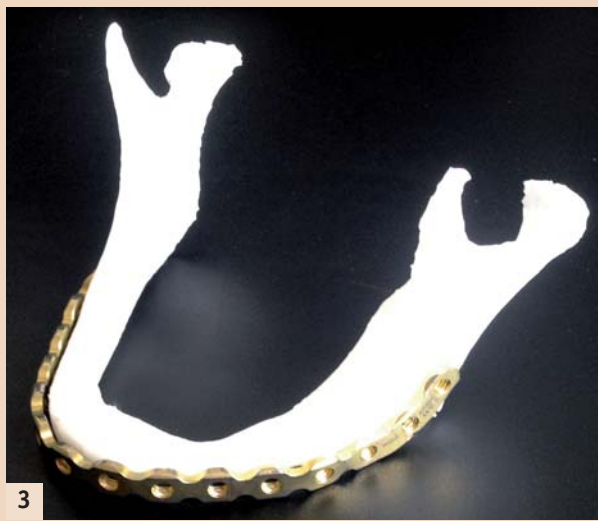

Abb. 3: Patientenspezifisches Unterkiefermodell mit optimal angepasster Osteosyntheseplatte. – Abb. 4: Patientenspezifisches Implantat (hellblau) zur einfachen Camouflage des ästhetischen Defizits nach in Fehlstellung verheilte Jochbeinfraktur. – Abb. 5: Virtuelle Planung eines Frontzahnimplantates zur Einschätzung der implantologischen Möglichkeiten. – Abb. 6: Bildschirmansicht aus einer intraoperativen Computernavigation während der operativen Rekonstruktion einer Orbitabodenfraktur.

VELscope (Visual Enhanced Lesion Scope)

In letzter Zeit hat sich zunehmend die fluoreszenzbasierte Mundschleimhautuntersuchung/VELscope etabliert. Im Rahmen dieser Methode wird die Mundschleimhaut mit blauem Licht von bestimmter Wellenlänge mit einem Handinstrument beleuchtet. Gesundes Gewebe reagiert mit einer grünlichen Farbe, während das suspekthe Gewebe dunkel erscheint und dann gezielt biopsiert werden kann. Ziel dieses schmerzlosen Untersuchungsverfahrens liegt in der Früherkennung von Mundhöhlenkarzinomen.



Abb. 7: Screenshot einer dreidimensionalen Fotografie.

- Eyrich, G. et al., 3-Dimensional imaging for lower third molars: is there an implication for surgical removal? J Oral Maxillofac Surg, 2011. 69(7): p. 1867–72.
- Spiegel, E.A. et al., Stereotaxic Apparatus for Operations on the Human Brain. Science, 1947. 106(2754): p. 349–50.
- Lubbers, H.T. et al., Surgical navigation in craniomaxillofacial surgery: expensive toy or useful tool? A classification of different indications. J Oral Maxillofac Surg, 2011. 69(1): p. 300–8.
- Bettschart, C. et al., Point-to-point registration with mandibulo-maxillary splint in open and closed jaw position. Evaluation of registration accuracy for computer-aided surgery of the mandible. J Craniomaxillofac Surg, 2012. 40(7): p. 592–8.
- Venosta, D. et al., Evaluation of two dental registration-splint techniques for surgical navigation in craniomaxillofacial surgery. J Craniomaxillofac Surg, 2013.
- Lubbers, H.T. et al., A simple and flexible concept for computer-navigated surgery of the mandible. J Oral Maxillofac Surg, 2011. 69(3): p. 924–30.
- Metzler, P. et al., Craniofacial landmarks in young children: how reliable are measurements based on 3-dimensional imaging? J Craniofac Surg, 2012. 23(6): p. 1790–5.
- Ort, R. et al., The Reliability of a Three-Dimensional Photo System (3dMDface-) Based Evaluation of the Face in Cleft Lip Infants. Plast Surg Int, 2012. 2012: p. 1380–90.
- Lubbers, H.T. et al., Precision and accuracy of the 3dMD photogrammetric system in craniomaxillofacial application. J Craniofac Surg, 2010. 21(3): p. 763–7.

ANZEIGE

JATID!GO

9.-10. OKT. 2014
ST. WOLFGANG, ÖSTERREICH

2 TAGE – 12 EXPERTEN
WISSENSCHAFTLICH, OBJEKTIV, SPANNEND.

3M™ True Definition Scanner
Klein, präzise, offen.

- Genauigkeit**
 - Übertroffene Genauigkeit und Präzision
 - Erlaubt Einsatz auch bei großspannigen Arbeiten
- Flexibilität dank Wahlfreiheit zwischen**
 - Offener Schnittstelle (STL)
 - Validierten Workflows (Trusted Connection)
- Verbessertes Handling**
 - Kleines Handstück und verbesserte Software
- Erweiterte Anwendungsmöglichkeiten**
 - Zahngetragene Prothetik
 - Implantatprothetik
 - Kieferorthopädische Indikationen

3M ESPE

LIVE DABEI SEIN – LIVE TESTEN!
Nähere Infos und Anmeldung unter:
www.3M-ESPE.eu/go-digital

nisch gut brauchbar. Sie ermöglichen eine sofortige Darstellung der aktuellen intraoperativen Situation. Der Aufwand (röntgendurchlässiger OP-Tisch, Abdeckung etc.) ist jedoch erheblich.

Im Idealfall wird zunächst mittels freier Navigation operiert und dann die Abschlusskontrolle mittels intraoperativer 3-D-Bildgebung durchgeführt. So können technische Ungenauigkeiten der Navigation ausgeschlossen und gleichzeitig die postoperative Kontrollbildgebung durchgeführt werden.

Dreidimensionale Fotografie

Häufig liegt in der MKG-Chirurgie ein Teil der Problematik im Weichgewebe. Die dreidimensionale Fotografie kann hier objektiv dokumentieren. Hautoberflächen lassen sich dreidimensional erfassen, auswerten und archivieren. **Abbildung 7** verdeutlicht die Bildqualität einer solchen Aufnahme. Zu beachten ist, dass die Abbildung beliebig rotiert werden kann und im Gegensatz zu klassischen Fotografien geometrisch kalibriert ist. Das heißt, es sind beispielsweise exakte Streckenmessungen möglich. Vorteile ergeben sich vor allem auch bei Babys und Kleinkindern, welchen systematischen Messungen oder standardisierten Fotografien sonst nur schwer vermittelbar sind.^{13, 14} Die erreichte Genauigkeit liegt unter einem Millimeter.¹⁵

Zusammenfassung

Der Mund-, Kiefer- und Gesichtschirurgie stehen Methoden und Technologien aus den Bereichen der Medizin wie auch der Zahnmedizin zur Verfügung. Sie werden je nach Situation ausgewählt. Es muss erwähnt werden, dass bei allen offensichtlichen Vorteilen ein besseres Resultat bisher nur vereinzelt gezeigt wurde. Hier gibt es noch wissenschaftlichen Nachholbedarf.

Letztlich muss der Behandler patientenindividuell entscheiden, was sinnvoll und erforderlich ist. **III**

Literatur

- Röntgen, W.C., Ueber eine neue Art von Strahlen. (Vorläufige Mittheilung.). Sitzungsberichte der Physik.-med. Gesellschaft zu Würzburg, 1895: p. 132–141.
- Hounsfield, G.N., Computerized transverse axial scanning (tomography). 1. Description of system. Br J Radiol, 1973. 46(552): p. 1016–22.
- Lubbers, H.T. et al., Computer assisted maxillofacial surgery. Minerva Chir, 2011. 66(5): p. 469–81.
- Mozzo, P. et al., A new volumetric CT machine for dental imaging based on the cone-beam technique: preliminary results. Eur Radiol, 1998. 8(9): p. 1558–64.
- Ludlow, J.B. and M. Ivanovic, Comparative dosimetry of dental CBCT devices and 64-slice CT for oral and maxillofacial radiology. Oral Surg Oral Med Oral Pathol Oral Radiol Endod, 2008. 106(1): p. 106–14.
- Lubbers, H.T. et al., Anatomy of impacted lower third molars evaluated by computerized tomography: is there an indication for 3-dimensional imaging? Oral Surg Oral Med Oral Pathol Oral Radiol Endod, 2011. 111(5): p. 547–50.

Kontakt

Infos zum Autor

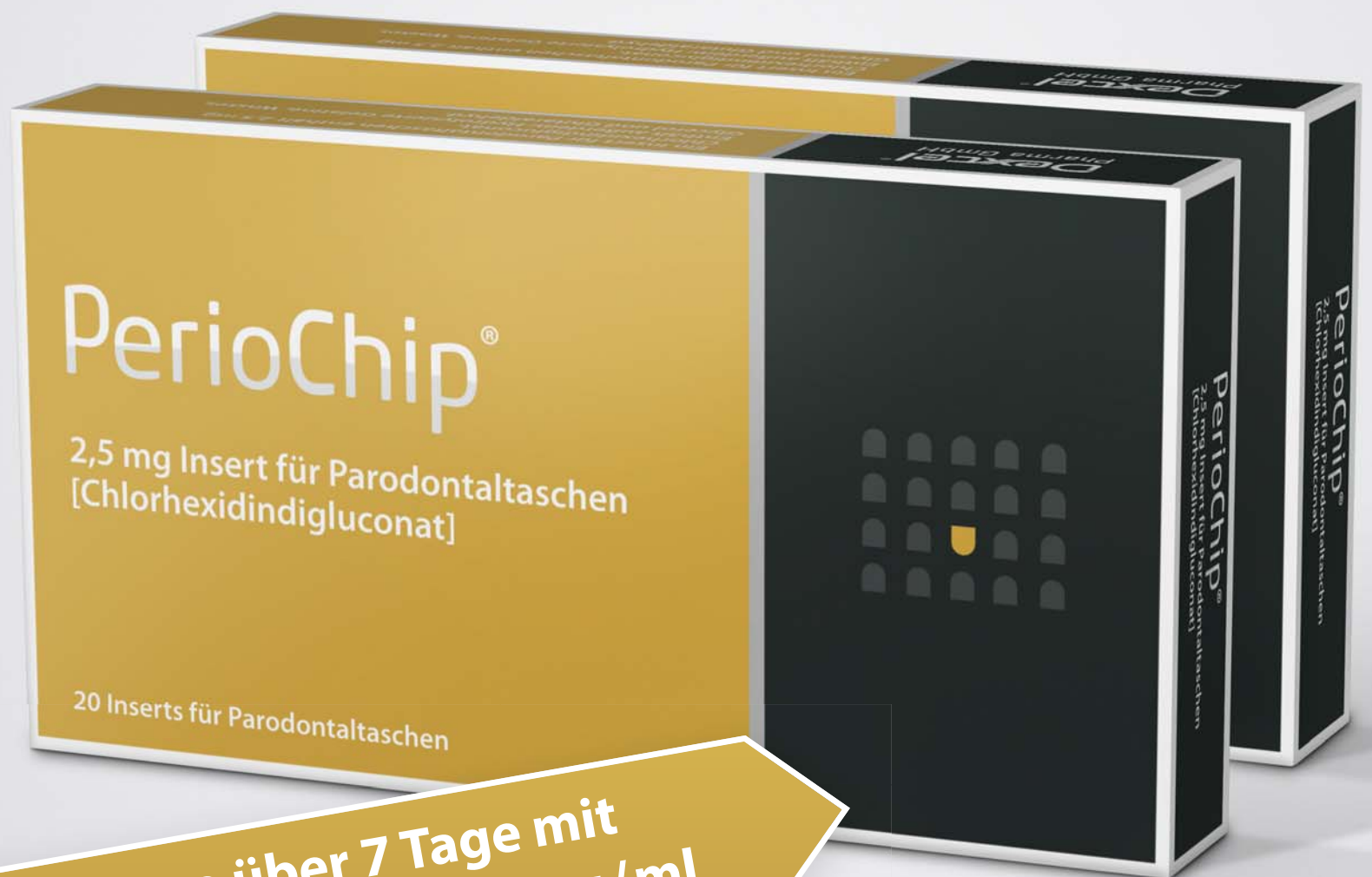Priv.-Doz.
Dr. Dr. Heinz-Theo Lübbers
Oberarzt
Klinik für Mund-, Kiefer- und Gesichtschirurgie
Zentrum für Zahnmedizin der Universität Zürich
Plattenstr. 11
8032 Zürich, Schweiz
Tel.: +41 44 634 34 20
Fax: +41 44 634 43 23
t.luebbers@gmail.com

Infos zur Autorin

Priv.-Doz.
Dr. Dr. Astrid Kruse Gujer
Oberärztin
astridkruse@gmx.ch

Weil jeder Zahn zählt

Parodontitis erfolgreich managen



Slow-Release über 7 Tage mit
CHX-Dosis von mind. 125 µg/ml

99 %ige Eliminierung der
subgingivalen Bakterien

Workshop

**KURS-NR. WS 15 | RAUM „OGGAU“
27.09.2014 | 13.00 - 17.00 UHR
ÖSTERREICHISCHER ZAHNÄRZTEKONGRESS**

Weitere Informationen erhalten Sie unter:

FreeCall: 0800 - 293 628 • E-Mail: service@periochip.de • FreeFax: 0800 - 293 712

PerioChip®

PerioChip 2,5 mg Insert für Parodontaltaschen.

Zusammensetzung: Ein Insert enthält 2,5 mg Chlorhexidindigluconat. **Sonstige Bestandteile:** Hydrolysierte Gelatine (vernetzt mit Glutaraldehyd), Glycerol, gereinigtes Wasser. **Wirkstoffgruppe:** Dentalpräparate; Antinfektiva und Antiseptika zur lokalen oralen Anwendung, ATC-Code: A01AB03. **Anwendungsgebiete:** In Verbindung mit Zahnsteinentfernung und Wurzelbehandlung zur unterstützenden antimikrobiellen Behandlung von mäßigen bis schweren chronischen parodontalen Erkrankungen mit Taschenbildung bei Erwachsenen; kann als Teil eines parodontalen Behandlungsprogramms eingesetzt werden. **Gegenanzeigen:** Überempfindlichkeit gegenüber Chlorhexidindigluconat oder einem der sonstigen Bestandteile. Die Informationen zu den Abschnitten Dosierung, Warnhinweise und Vorsichtsmaßnahmen für die Anwendung, Wechselwirkungen, Fertilität, Schwangerschaft und Stillzeit sowie Nebenwirkungen und Gewöhnungseffekte sind der veröffentlichten Fachinformation zu entnehmen. **Pharmazeutischer Unternehmer:** Dexcel Pharma GmbH, 63755 Alzenau, Deutschland. **Verschreibungspflicht / Apothekenpflicht:** Apothekenpflichtig. **Stand der Information:** 09/2011

Zulassungsverfahren Medizinstudium: Ergebnisse liegen vor

75 Prozent der Plätze stehen Bewerbern mit österreichischem Maturazeugnis zur Verfügung.

WIEN – 4.861 Studienbewerber (2.872 Frauen und 1.989 Männer) haben am 4. Juli 2014 an der Medizinischen Universität in Wien am Aufnahmeverfahren für das Medizinstudium bzw. Zahnmedizinstudium teilgenommen und wurden nun über ihr Ergebnis informiert. Für die Studienplätze haben sich 393 Frauen und 347 Männer qualifiziert.

Bei den vergebenen Studienplätzen beträgt die Verteilung der Geschlechter 53,1 Prozent Frauen und 46,9 Prozent Männer. Zum Vergleich: Im Vorjahr lautete das Verhältnis der qualifizierten Bewerber 48,6 Prozent Frauen und 51,4 Prozent Männer.

Entsprechend der Rangfolge der Ergebnisse werden an der Medizinischen Universität Wien 740 Studienplätze (660 Humanmedizin, 80 Zahnmedizin) vergeben. 75 Prozent der Plätze stehen Bewerbern mit österreichischem Maturazeugnis zur Verfügung, 20 Prozent für Bewerber aus EU-Mitgliedstaaten und fünf



Prozent für Bewerber aus anderen Ländern.

Zum zweiten Mal nach der Einführung im Vorjahr wurden die Aufnahmeverfahren an allen drei Medizin-Universitäten jeweils für Humanmedizin (MedAT-H) und Zahnmedizin (MedAT-Z) mit denselben Tests durchgeführt, nachdem

in einer gemeinsamen Initiative ein einheitliches Verfahren entwickelt worden war. Der MedAT-H gliedert sich wie folgt:

• Basiskennntest Medizinische Studien (BMS): Überprüfung des schulischen Vorwissens aus den Bereichen Biologie, Chemie, Physik und Mathematik

• Textverständnistest: Überprüfung von Lesekompetenz und Verständnis von Texten

• Kognitive Fähigkeiten und Fertigkeiten: Dieser Test besteht aus vier Aufgabengruppen (Zahlenfolgen, Gedächtnis und Merkfähigkeit, Figuren zusammensetzen sowie Wortflüssigkeit) und umfasst kognitive Basisfähig- und -fertigkeiten, die eine sehr gute Aussagekraft über den erfolgreichen Abschluss des Diplomstudiums der Humanmedizin aufweisen

• Akademisches Denken: Implikationen erkennen und argumentieren

Der MedAT-Z ist größtenteils identisch mit dem MedAT-H, die Testteile Textverständnis und Akademisches Denken werden durch die Überprüfung manueller Fertigkeiten ersetzt.

Die Ergebnisse im Detail

Von den insgesamt 4.861 Kandidaten an der MedUni Wien kamen 3.262 aus Österreich (das entspricht 67,1 Prozent), 1.448 aus EU-Staaten (29,8 Prozent) und 151 aus Ländern außerhalb der EU (3,1 Prozent). Unter den angetretenen Bewerbern waren 2.872 Frauen (59,1 Prozent) und 1.989 Männer (40,9 Prozent).

Ergebnisse Humanmedizin

Für das Studium der Humanmedizin wurden 660 Studienplätze vergeben. Es traten 4.500 Bewerbern an (2.627 Frauen und 1.873 Männer). Die Studienplätze gehen an 339 Frauen (51,4 Prozent) und 321 Männer (48,6 Prozent).

Ergebnisse Zahnmedizin

Für das Studium der Zahnmedizin wurden 80 Studienplätze vergeben. Es traten 361 Bewerbern an (245 Frauen und 116 Männer). Die Studienplätze gehen an 54 Frauen (67,5 Prozent) und 26 Männer (32,5 Prozent). [DU](#)

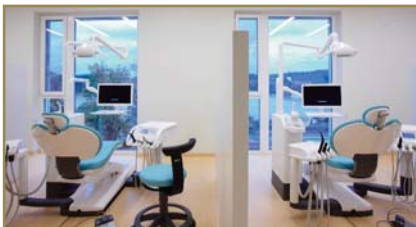Quelle: MedUni Wien

ANZEIGE



DANUBE PRIVATE UNIVERSITY
Fakultät Medizin/Zahnmedizin

MASTER OF SCIENCE ENDODONTIE (M.SC.)



PATIENTEN FINDEN, PATIENTEN BINDEN
DURCH TOP UNIVERSITÄRE
WEITERBILDUNG FÜR
PRAKTIZIERENDE ZAHNÄRZTE

»Der „M.Sc.“ ist mehr als nur ein Titel! Seitdem im November 2005 der erste postgraduale Universitätslehrgang „Studiengang M.Sc. Endodontie I“ bei PUSH-DUK an den Start ging, ist es erstmalig für praktisch tätige Zahnärzte möglich geworden, nebenberuflich einen soliden weltweit anerkannten akademischen Grad, den „Master of Science“, im Fach Endodontie zu erlangen. Was international schon jahrzehntelanger Standard ist, war im Jahr 2005 ein absolutes Novum in Deutschland. Der Master of Science Endodontie ist seit dem Beginn des ersten Lehrgangs etabliert und grenzt sich als Studiengang mit klaren akademischen und praktischen Inhalten in seiner Konzeption und Ausrichtung von herkömmlichen Curricula und Fortbildungskursen ab. In sechs Semestern wird die Endodontie von der Basis bis zum State of the Art im „High-End“-Bereich vermittelt. Ein nebenberufliches Studium bedeutet selbstverständlich einen gewissen Zeit- und Lernaufwand. Demgegenüber steht allerdings die Freude an der Sache, die Abwechslung zum beruflichen Alltag, der Kontakt zu den Kommilitonen, das Meistern von persönlichen Herausfor-

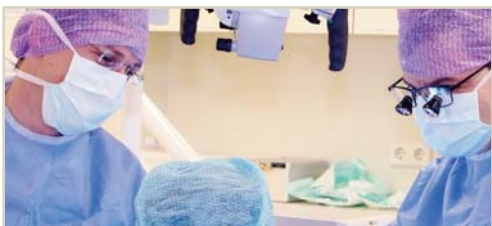derungen, das Erreichen einer fachlichen Spitzenposition und letztendlich den Erhalt des akademischen Titels „Master of Science“! Es ist eine Frage, wie man sich und seine berufliche Situation in der Praxis sieht und sich in der Zukunft positionieren möchte. Spezialisierungen im Bereich der Zahnheilkunde werden zunehmen. Längst gibt es schon Ideen im Gesundheitssystem, mit Spezialisten spezielle Verträge abzuschließen. Ganz abgesehen vom privaten Bereich der Gesundheitsversorgung, indem die Leistung eines akademisch ausgewiesenen Spezialisten schon jetzt mehr denn je gefragt ist. Die Endodontie wird dabei in Zukunft eine große Rolle spielen. Um persönlich und beruflich erfolgreich zu sein, ist es meist notwendig, seine Wünsche und Ziele über die Ebene der Befürchtungen zu stellen. Die Teilnahme an einem Masterstudiengang kann dabei, wie sie in den letzten Jahren schon viele Kollegen erfahren haben, als Katalysator für zukünftigen persönlichen und beruflichen Erfolg dienen.«

Start November 2014,
Wissenschaftliche Leitung:

Prof. Dr. Karl-Thomas Wrbas

Interessenten wenden sich an:

Mag. Irene Streit
Tel.: +49 228 96942518
E-Mail: streit@duk-push.de



Erfolg versprechende Synergien schaffen

Aus Sopro und De Götzen wird ACTEON Imaging.


METTMANN – Mit dem Zusammenschluss der beiden Imaging-Firmen De Götzen und Sopro setzt die ACTEON Group neue Maßstäbe für künftige Produktinnovationen und Kundenzufriedenheit. ACTEON Imaging wird in Zukunft von innerbetrieblichen Synergien profitieren können und die gesamte Produktpalette für die dentale Bildung abdecken.

Die in den letzten Jahren stattfindende Einteilung der ACTEON Group in die drei Divisionen Equipment (Satelec), Pharma (Pierre Rolland) und Imaging (Sopro) wurde somit im Imaging-Bereich beispielhaft und konsequent weitergedacht – was einst eine bloße Einteilung in Bereiche war, präsentiert sich jetzt als eigenständiger Geschäftsbereich. Pierre Montillot, Gründer und Geschäftsführer von Sopro, wird sich von nun an für den gesamten Imaging-Bereich verantwortlich zeichnen.

Bereichsübergreifende Zusammenarbeit

Der Zusammenschluss ist sowohl für die Kunden als auch die beiden Firmen selbst ein großer Schritt in die Zukunft: Durch bereichs-

übergreifende Zusammenarbeit können nicht nur die Marketing- und Logistikabteilungen, sondern auch die Herstellung sowie die Entwicklungs- und Forschungsabteilungen voneinander profitieren und somit Erfolg versprechende Synergien schaffen.



„Dieser Zusammenschluss ist ein Dreh- und Angelpunkt für unsere Firma“, sagt Gilles Pierson, Präsident und CEO der ACTEON Group. „Der Imaging-Geschäftsbereich wird sich in Zukunft darauf konzentrieren, spannende Produktinnovationen auf den Markt zu bringen.“ [DU](#)

Quelle: ACTEON Group

Die perfekte Abformung für den perfekten Eindruck

Dr. Peter Schubinski, Professional Service & Scientific Marketing Manager Digital Oral Care/Implants bei 3M ESPE, gibt im Interview Einblicke in die innovative Technologie und die Vorteile des neuen 3M™ True Definition Scanners.

Jede zahntechnische Versorgung beginnt mit der Abformung. Diese wird heute in immer mehr Fällen digital erstellt. Doch digitale Verfahren allein sind kein Garant für passgenaue Restaurationen. Dies will der Hersteller 3M ESPE mit der Markteinführung des 3M True Definition Scanners nun grundlegend ändern und verspricht dank digitaler Abformung mittels 3D-in-Motion-Technologie höchste Präzision, die zu einer Passgenauigkeitsrate der Restauration von 99,7 Prozent führt.

Welche Vorteile bietet die digitale Abformung gegenüber der konventionellen Variante?

Dr. Schubinski: Grundsätzlich gilt für den gesamten zahnmedizinischen Bereich, dass alle Arbeitsprozesse zunehmend digital bzw. digitaler werden. Und dies trifft auch auf die Abformung zu. Anwender sollten diese Entwicklung als Möglichkeit begreifen und die digitalen Verfahren nutzen, die sich ihnen anbieten. Denn – um auf die Abformung zurückzukommen – die digitale Variante bietet ein enormes Potenzial zur Reduzierung von Fehlerquellen. Der Datenaustausch zwischen Praxis und Labor ist wesentlich schneller möglich, sodass die Restauration folglich auch schneller gefertigt werden kann. Eine Zeitersparnis, die nicht nur praxis- und laborseitig für eine bessere Wirtschaftlichkeit sorgt, sondern auch dem Patienten angenehm auffällt. Schließlich sind wir alle auch hin und wieder Patient, und wenn sich dann am Bildschirm verständlich und vor allem sichtbar nachvollziehen lässt, warum jener Eingriff und jene Versorgung genau die für uns richtigen sind, steigert das meiner Meinung nach ganz erheblich die Compliance der Patienten.

Ist der 3M™ True Definition Scanner eine Adaption des Lava™ C.O.S.?

Nein, es handelt sich dabei um eine neue Generation des Intraoral-scanners. Das Handstück wurde von Grund auf neu designt und die Technik weiter optimiert. Das spart Platz und verbessert die Ergonomie. So ermöglicht das schlanke, leichte Handstück auch einhändiges Scannen und das Abformen aus verschiedenen Positionen. Der Optik kam dabei eine entscheidende Rolle zu, denn ihre Entwicklung ist uns so gelungen, dass kein Beschlagen bei der Abformung im Patientenmund mehr stattfindet. In Zusammenspiel mit der verbesserten Software sind für einen geübten Anwender nach Vorbereitung des Scanbereichs nun Scanzeiten von 60 Sekunden für einen kompletten Kiefer möglich.



Dr. Peter Schubinski

Was versteht man unter der 3D-in-Motion-Technologie?

Die 3D-in-Motion-Technologie erzeugt eine originalgetreue Nachbildung der oralen Anatomie mit außergewöhnlichen Details. Sie erfasst die 3-D-Daten in einer Videosequenz und Modelle der Daten in Echtzeit. So können circa 20 3-D-Datensätze pro Sekunde bzw. rund 1.200 Datensätze pro Bogen bei einem 60 Sekunden-Scan erfasst werden. Dies

bedeutet hohe Geschwindigkeit für einen genauen Scan.

Im Unterschied zu anderen Systemen bedarf es keiner Aktivierung des Handstücks, denn das System erkennt den Scanbeginn und startet automatisch. So kann der Anwender die Aufnahmesequenz unmittelbar auf dem Display während seiner Erstellung verfolgen.

Welcher Stellenwert kommt dem Parameter „Genauigkeit“ bei der digitalen Abformung zu? Wo positioniert sich dabei der True Definition Scanner?

Wir alle wissen: Genauigkeit ist entscheidend für die Passgenauigkeit der Versorgung. Bereits eine Abweichung von >50 Mikrometer, was ungefähr dem Durchmesser eines menschlichen Haares entspricht, ist schon bei Einzelzahnrestaurationen und erst recht bei langspannigen Brücken problematisch und kann den Behandlungserfolg gefährden. Selbst ein mikroskopisch kleiner Randspalt kann zu Bakterienbefall, Entzündungen und Erkrankungen führen.

3D-Imaging und Messtechnik-Software gemessen. Anschließend folgte der Vergleich der Daten. Bezogen auf den 3M™ True Definition Scanner wurde der geringste Genauigkeitsfehler der untersuchten Systeme gemessen (verglichen wurden: CEREC Bluecam von Sirona, iTero von Align Technology, Trios von 3Shape und 3M True Definition Scanner). Im digitalen Workflow führt dies für Restaurationen, die auf Basis eines Scans mit dem True Definition Scanner gefertigt werden, zu einer belegten Passgenauigkeitsrate von 99,7 Prozent. Ein Ergebnis, das uns stolz macht.

Für welche Indikationen eignet sich der Scanner?

Das Produkt eignet sich für eine Bandbreite an Indikationen: Kronen,

Oberflächen zu scannen. Natürlich gibt es Mitbewerber, die die pulverfreie Abformung bewerben, jedoch zeigen o.g. Studienergebnisse, dass mit unserem Ansatz die besten Werte

einzelnen Arbeitsschritte perfekt ineinandergreifen. Solche Trusted Connections existieren heute für die Implantatsysteme von Biomet 3i und Straumann, die Modellher-

3M ESPE

für die Genauigkeit erreicht werden. Ein weiterer Nachteil pulverfreier Systeme ist, dass evtl. vorhandener Speichelfilm beim Scannen nicht erfasst wird und durch die Lichtbrechung des Mediums Speichelfilm ein zusätzlicher Fehler bei der Genauigkeit verursacht wird. Wichtig

stellung mit Dreve, die Fertigung linguale Brackets mit Incognito von 3M Unitek sowie, ab Ende 2014, für Invisalign-Schienen der Firma Align Technology. Auch besteht die Möglichkeit, eine Trusted Connection zum bereits bestehenden Partnerlabor einzurichten, sodass die in der Praxis etablierten Abläufe selten umgestellt werden müssen.

Neben den Trusted Connections hat der Anwender aber auch die Möglichkeit, komplett offen zu arbeiten und eigene Workflows zu etablieren. Das geht dank der Verfügbarkeit von STL-Daten, die mit jeglicher offener Software weiterverarbeitet werden können.

Wann wird der Scanner erhältlich sein und wo kann man sich informieren?

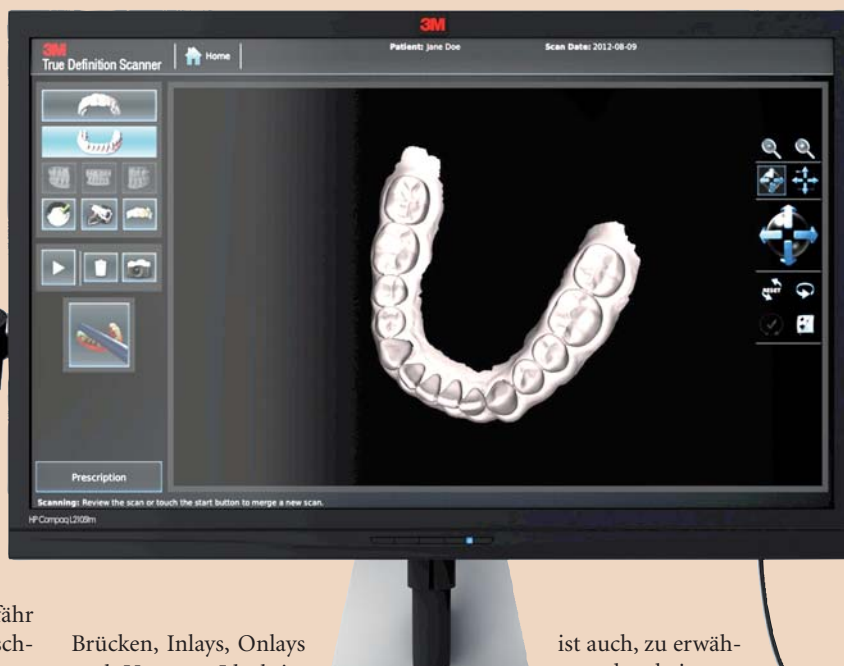Der 3M True Definition Scanner wird ab September 2014 in Deutschland erhältlich sein. Anlässlich der Markteinführung veranstalten wir am 9. und 10.

Oktober 2014 unter dem Namen „GO!DIGITAL – Transform your procedures“ einen Kongress am Wolfgangsee in Österreich. Zwölf international bekannte Experten widmen sich der Fragestellung, wie sich die neuen digitalen Technologien in den Praxisalltag integrieren lassen und unter welchen Voraussetzungen sich eine Investition lohnt.

Unter den Referenten sind sowohl bekannte Namen aus Deutschland (Prof. Dr. Daniel Edelhoff, Prof. Dr. Claus-Peter Ernst, Dr. Jan Frederik Güth, Prof. Dr. Bernd Wöstmann) als auch namhafte Experten aus anderen europäischen Ländern (Prof. Dr. Gerwin Arnetzl/Österreich, Dr. Walter Devoto/Italien, Prof. Dr. Albert Feilzer/Niederlande, Prof. Dr. Steffen Koubi/Frankreich, Prof. Dr. Albert Mehl/Schweiz, Dr. Paulo Monteiro/Portugal, Prof. Dr. Daniel Wismeijer/Niederlande) und den USA (Dr. Dan Poticny). Vor Ort wird es natürlich auch die Möglichkeit geben, den Scanner zu testen.

Alle Details zur Veranstaltung sind im Internet auf der Seite www.3MESPE.de/go-digital zu finden.

Dr. Peter Schubinski, vielen Dank für das Gespräch! ☒



Brücken, Inlays, Onlays und Veneers. Ideal ist der Scanner auch für anspruchsvollere Indikationen, bei denen es besonders auf die Genauigkeit ankommt. Dazu zählen langspannige Brücken (wir geben bis zu acht Glieder frei) und auch implantatgetragene Restaurationen.

ist auch, zu erwähnen, dass bei unserem System lediglich

eine extrem dünne Pulverschicht erforderlich ist, welche der Optik ein stochastisches Muster, ähnlich einem Sternenhimmel, vorgibt. Das Auftragen dieser Schicht erfordert nur wenige Sekunden.

„Ideal ist der Scanner auch für anspruchsvollere Indikationen, bei denen es besonders auf die Genauigkeit ankommt.“

Deshalb haben wir bei der Produktentwicklung besonderen Wert auf die Genauigkeit, also sowohl auf die Richtigkeit als auch auf die Präzision der Datenerfassung, gelegt.

Um Scans verschiedener Systeme miteinander zu vergleichen, wurde im Rahmen einer Studie der ACTA Universität in Amsterdam ein Modell mit drei Präzisions-Scanlocatoren verwendet. Die Position der Locatoren wurde mittels einer CMM mit einer Genauigkeit von $\pm 2 \mu\text{m}$ gemessen. Dieses Modell wurde dann mit jedem Scanner mehrfach gescannt und die Distanz zwischen den Locatoren mithilfe von

Zudem sind kieferorthopädische Indikationen wie Brackets und Schienen möglich.

Mittlerweile gibt es Scanner, die ohne Pulver auskommen. Warum wurde sich bei der Produktentwicklung dennoch für die Variante mittels Puder entschieden?

Wie bereits oben beschrieben, haben wir dem Parameter Genauigkeit höchste Priorität beigemessen. Unsere Analysen haben ergeben, dass eine Abformung mittels Pulver um ein Vielfaches genauer ist als ohne, denn alle Intraoralscanner haben Probleme, reflektierende

Wie gestaltet sich der weitere Workflow nach dem Scan?

Der Anwender hat die Wahlfreiheit zwischen offenen Workflows und sogenannten „Trusted Connections“. Letztere stehen für validierte Workflows, die wir mit Partnerunternehmen aus den Bereichen CAD/CAM, Implantologie und Kieferorthopädie entwickelt haben. Die beteiligten Partner führen beidseitig eine umfassende technische und klinische Validierung durch, sodass daraus als Ergebnis nahtlose, aufeinander abgestimmte Abläufe resultieren. Der Anwender kann hier also sicher sein, dass die