

Molimo Vas da nas obavestite o svakoj promeni Vaše adrese ukoliko želite da dobijate redovno Dental Tribune.

→DT strana 1

Međutim, na izbornoj skupštini, posle mnogo muka i raznih neprijatnih situacija gde je čak i privatno angažovano, obezbeđenje zabranjivalo pojedinim kolegama da dođu do reči, ustanovljen je kvorum, a kada se došlo do izglasavanja dnevnog reda došlo je do novih problema i nesuglasica tako da je jedva ustanovljen dnevni red. Posle pauze, iskreno sam se nadao da ćemo uspeti da verifikujemo mandate članovima skupštine i da potom konstituišemo skupštinu, izaberemo predsednika skupštine, direktora komore i ostale organe skupštine, ali je kolega koji je vodio sastanak, iz meni nepoznatih razloga, saopštio da više nije u stanju

da vodi skupštinu i prekinuo je. Skupština je ponovo zakazivana još dva puta, jedna od strane VD direktora dr Zorana Marjanovića, druga od strane odbora za raspisivanje izbora koji je u međuvremenu smenio VD direktora, ali zbog nedostatka kvoruma ni jedna ni druga sednica nisu održane. Napokon, 11. maja u kvorumskom sazivu Veća privatnih i Veća državnih stomatologa, konstituisana je skupština tako što su verifikovani mandati članovima skupštine te su tajnim glasanjem izabrani predsednik i potpredsednik skupštine kao i direktor komore. Za 25. maj zakazana je nova skupština gde su se članovi skupštine, kolege iz čitave Srbije demokratskim tajnim glasanjem, naravno uz postojanje kvoruma, izvršili izbor i ostalih organa skupštine.

Da bi komora počela da radi, potrebno je da se izvrši primopredaja celokupne dokumentacije neophodne za rad komore, pečata, da se pristupi

prostorijama komore. U dva navrata sam sa kolegama, članovima skupštine, pokušao da udjem u prostorije komore i da izvršim primopredaju dužnosti da bi što pre komora počela da radi, ali oba puta sam naišao samo na privatno obezbeđenje dr Zorana Marjanovića koje nam nije dopustilo da preuzmemo dužnost, a drugi put čak ni uđemo u prostorije koje su praktično vlasništvo svih stomatologa Srbije, a na pitanje ko su oni i zašto ne možemo da, kao legalno izabrani članovi, uđemo dobili smo odgovor da se obratimo dr Zoranu Marjanoviću i da je on zabranio ulazak u prostorije komore. Napominjem da sam obavestio da se slična situacija dešava i u ostalim ograncima komore. Zbog novonastale situacije rad komore je i dalje blokiran, što samo šteti svim stomatolozima u Srbiji. Međutim posle konsultacija koje sam lično obavio u Ministarstvu Zdravlja, sa pomoćnicima ministra, kao i Ministarkom lično, uz punu podršku Ministarstva, nadam se da ćemo vrlo brzo početi da se bavimo strukom, odnosno da radimo za dobrobit stomatologije u Srbiji.

Pitali smo profesora Konstantinovića kako se ipak odlučio da se kandiduje za direktora komore?

Dosta dugo su me pojedine kolege, kako iz privatnog tako i iz državnog sektora pitale da li bi se kandidovao za direktora komore zato što su smatrali da bi ja bio dobro rešenje, u ovom trenutku, za tu funkciju. Definitivnu odluku da prihvatim kandidaturu doneo sam kada sam procenio da je kolegama u struci stvarno postalo neizdrživo da funkcionišu bez komore, koja praktično nije postojala. Posle obavljenih konsultacija, prevashodno sa kolegama iz privatne prakse, s obzirom da već duže od dvadeset godina imam izvanrednu saradnju sa velikim brojem njih, kao i sa Ministarstvom zdravlja, Srpskim lekarskim društvom, Stomatološkim fakultetima u Beogradu, Nišu i Novom Sadu odlučio sam da ponudim svoje iskustvo, znanje i energiju radi poboljšanja i unaprjeđenja stomatološke struke u Srbiji. Drago mi je da su kolege, pogotovo iz privatnog sektora, koji su u početku možda i imali neke nedoumice, da li profesor fakulteta treba da bude direktor komore, ipak odlučili da me podrže i velikom većinom to i pokazali prilikom tajnog glasanja. Mislim da u ovom trenutku komoru treba postaviti na zdrave noge, rasčistiti sa prethodnim stanjem, i tek onda započeti, sa jedne čiste pozicije, sa rešavanjem nagomilanih realnih problema u stomatologiji.

Koji je Vaš plan i program koji ste izložili kolegama prilikom izbora?

Plan i program rada komore koji sam predstavio kolegama sastoji se iz 18 tačaka, a to su:

1. Promena statuta SKS sa jasno definisanim izbornim postupkom;
2. Usvajanje jedinstvenih stomatoloških protokola
3. Revidiranje pravilnika o kontinuiranoj edukaciji - koji treba uskladiti sa evropskim načinom bodovanja odnosno načinom bodovanja u okruženju.
4. Usvajanje jedinstvenog spiska stomatoloških usluga na nivou Srbije - da svaka stomatološka ordinacija ima isti spisak usluga.
5. Usvajanje jedinstvenog cenovnika sa određenim minimalnim cenama
6. Uvođenje obaveze da se pacijent najmanje dva puta godišnje javi svom stomatologu radi kontrole, preventivnog parodontološkog tretmana....
7. Uvođenje obaveze da svaki član komore ima stručnu i pravnu zaštitu
8. Da članovi komore budu aktivno uključeni u donošenje svih stručnih i zakonskih propisa vezanih za stomatologiju
9. Da se odmah započne postupak za konačno ukidanje bespotrebnog postojanja fiskalnih kasa
10. Da se odmah započne postupak za ukidanje obaveza plaćanja po višim cenama npr. odnošenje nemedicinskog smeća; plaćanje vode; infostana....
11. Potpisivanje ugovora sa osiguranjima - stvoriti uslo-

CIP-Katalogizacija u publikaciji
Biblioteka Matice srpske, Novi Sad

616.31 (05)

Dental Tribune: the World's Dental Newspaper / glavni i odgovorni urednik Anita Brzaković. - Serbia and Montenegro edition. - Vol. 1, No. 1 (avgust 2006) - . - Novi Sad: Dental Media, 2006-. - 42cm

Četiri puta godišnje
ISSN 1452-6425

COBISS.SR-ID 215641863

Online izdanje
Dental Tribune Serbia&Montenegro Edition
možete pročitati na: www.dental-tribune.rs

Imprint

Izdavač: DENTAL MEDIA d.o.o.
(ekskluzivni nosilac licence za Srbiju i Crnu Goru)
Adresa: Somborska 16A, Novi Sad
21000 Novi Sad
Telefon: 065-1026242
E-mail: info@dental-tribune.rs
anita@dental-tribune.rs
Internet: www.dental-tribune.rs
Glavni i odgovorni urednik: dr Anita Brzaković
Umetnički direktor: Snežana Popov
Prevodioci: ass. dr sc. stom Bojan Petrović
Marijana Dudvarski
Lektor: Aleksandra Popin
Mira Božić
Štampa: Stojkov štamparija, Novi Sad

Distribuirano se besplatno u Srbiji i Crnoj Gori
Dental Tribune se izdaje kvartalno
Copyright 2006 by Dental Tribune International GmbH
All rights reserved

DENTAL TRIBUNE
The World's Dental Newspaper - Serbia & Montenegro Edition

Urednički materijal preveden i preštampan u ovom izdanju časopisa Dental Tribune International, iz Nemačke, zaštićen je autorskim pravom kompanije Dental Tribune International GmbH. Sva prava su zadržana. Objavljeno uz dozvolu kompanije Dental Tribune International GmbH, Holbeinstr. 29, 04229 Leipzig, Germany. Reprodukovanje na bilo koji način na bilo kom jeziku, u celini ili delimično, bez prethodne pismene dozvole kompanije Dental Tribune International GmbH i Dental Media d.o.o. strogo je zabranjeno. Dental Tribune je zaštitni znak kompanije Dental Tribune International GmbH.

International Imprint

Licensing by Dental Tribune International

Publisher Torsten Oemus

Group Editor Daniel Zimmermann
newsroom@dental-tribune.com
+49 541 48 474 107

Clinical Editor Magda Wojtkiewicz

Online Editor Yvonne Bachmann
Claudia Duschek

Copy Editors Sabrina Raaff
Hans Motschmann

International Editorial Board

Dr Nasser Barghi, USA - Ceramics
Dr Karl Behr, Germany - Endodontics
Dr George Freedman, Canada - Aesthetics
Dr Howard Glazer, USA - Cariology
Prof Dr L. Krejci, Switzerland - Conservative Dentistry
Dr Edward Lynch, Ireland - Restorative
Dr Ziv Mazor, Israel - Implantology
Prof Dr Georg Meyer, Germany - Restorative
Prof Dr Rudolph Slavicek, Austria - Function
Dr Marius Steigmann, Germany - Implantology

Publisher/President/CEO Torsten Oemus

Director of Finance & Controlling Dan Wunderlich

Business Development Manger Claudia Salwiczek

Media Sales Managers Matthias Diessner (Key Accounts)
Melissa Brown (International)
Peter Witteczek (Asia Pacific)
Maria Kaiser (USA)
Weridiana Mageswki (Latin America)
Hélène Carpentier (Europe)

Marketing & Sales Services Esther Wodarski
Nicole Andrä

Accounting Karen Hamatschek
Anja Maywald

Executive Producer Gernot Meyer

© 2015, Dental Tribune International GmbH. All rights reserved.

Dental Tribune makes every effort to report clinical information and manufacturer's product news accurately, but cannot assume responsibility for the validity of product claims, or for typographical errors. The publishers also do not assume responsibility for product names or claims, or statements made by advertisers. Opinions expressed by authors are their own and may not reflect those of Dental Tribune International.

Dental Tribune International
Holbeinstr. 29, 04229 Leipzig, Germany
Tel.: +49 541 4 84 74 502 | Fax: +49 541 4 84 74 175
Internet: www.dental-tribune.com | E-mail: info@dental-tribune.com

Regional Offices

Asia Pacific
Dental Tribune Asia Pacific Limited
Room A, 20/F, Harvard Commercial Building, 105-111 Thompson Road,
Wanchai, Hong Kong
Tel.: +852 5115 6177 | Fax: +852 5115 6199

The Americas
Tribune America, LLC
116 West 25th Street, Ste. 500, New York, N.Y. 10011, USA
Tel.: +1 212 244 7181 | Fax: +1 212 244 7185

DENTAL TRIBUNE
The World's Dental Newspaper - Asia Pacific Edition

ve za mogućnosti eventualnog potpisivanja ugovora sa Republičkim fondom zdravstvenog osiguranja

12. Da se promovise legalizacija ordinacija jer jedino na taj način mogu da se zaštite pacijenti, ali i spreči nelojalna konkurencija neregistrovanih ordinacija

13. Da se zaštiti struka (npr. Beljenje zuba po kozmetičkim salonima, reklamiranje - zakonsko precizno regulisanje sadržaja na sajtovima ordinacija i klinika...)

14. Da komora utiče na upisnu politiku stomatoloških fakulteta.....

15. Da se obezbedi tajnost podataka kartona pacijenata

16. Da se privatnicima da mesto koje realno zaslužuju

17. Zakonski omogućiti privatnim stomatološkim ordinacijama da mogu da pružaju specijalističke usluge

18. Da se komora zauzme za rešavanje ozbiljnih problema u stomatološkim ustanovama koje se bave primarnom zdravstvenom zaštitom.

Naravno da je svaka dobronamerna sugestija dobrodošla i da ću rado saslušati šta sve muči kolege i potruditi se da im pomognem, koliko to bude u mojoj moći. Uvek ću rado izaći u susret kolegama.

Šta bi za kraj mogli da poručite kolegama?

Poručio bih kolegama da budu još malo strpljivi dok komora ne počne sa normalnim radom. Treba da znaju da nas



Profesor Vitimir Konstantinović rođen je u Beogradu 1961. godine gde je završio Osnovnu školu, Gimnaziju, Stomatološki fakultet kao najbolji diplomirani student u generaciji 1984. godine i Medicinski fakultet 1992. godine. Od 1986. godine, kada je upisao magistarske studije, je na Klinici za Maksilofacijalnu hirurgiju Stomatološkog fakulteta u Beogradu gde je 1989. godine izabran za asistenta pripravnika, a 2006. za redovnog profesora na predmetima Maksilofacijalna hirurgija, Implantologija, Urgentna stanja u stomatologiji...Član je više naučnih i stručnih domaćih i internacionalnih udruženja, mentor više magistarskih i doktorskih teza, recenzent u nekoliko domaćih i internacionalnih časopisa, predavač po pozivu više od 100 puta, pretežno na inostranim kongresima i kursovima, objavio preko 200 publikacija i prezentacija (25 radova u stranim i 9 u domaćim časopisima, autor u 8 knjiga od kojih su dve na engleskom jeziku).

sve očekuje puno posla, ali da ćemo sve učiniti za dobrobit struke, kolega i naravno pacijenata. Nadam se da ću vrlo brzo dobiti priliku da se bavim strukom i rešavanjem ozbiljnih

pitanja u stomatologiji i da nećemo više gubiti vreme i baviti se besmislenom opstrukcijom koju određeni pojedinci nažalost vrše. Još jednom ponavljam da je jedini način da neko bude

izabran za pojedine organe komore tajno glasanje u kvorumskom sazivu skupštine, što je i bio slučaj u nedavnom završenom izbornom postupku. **DT**

IMPLANT DIRECT flamenko u Beogradu



Imedijatna implantacija bila je glavna tema trećeg Simply Smarter događaja u regionu. I ovaj put se kompanija IMPLANT DIRECT potrudila da dovede renomirano svetsko ime – Dr Pedra Pena, poznatog oralnog i maksilofacijalnog hirurga iz Španije, koji je učesnicima pružio sjajan hands-on kurs i dva izvanredna predavanja o terapiji estetske regije implantima i terapiji resorbivane maksile sa i bez koštanog grafta. Učesnici SIMPLY SMARTER događaja u Srbiji znaju koliko internacionalni predavači mogu da motivišu publiku. Dan je bio prekratak

za toliko informacija i toliku količinu pozitivne energije.

Da Implant Direct ume da ceni svoje korisnike u regionu, dokazao je svojim dolaskom iz Amerike potpredsednik ID kompanije Brian Banton, koji je prvi put bio u Srbiji. Nakon svog predavanja izjavio je: „Vi imate izvrsne stručnjake, koji su odlično informisani o tendencijama u modernoj implantologiji i zadovoljstvo je bilo lično ih upoznati!”


„Ključ uspeha svih velikih kompanija je taj što znaju da cene stare vrednosti, na čemu



se zasniva i naše poslovanje od 1987“, izjavila je Damjanka Đurić, generalni menadžer MIKODENTAL Dental Depoa.

MIKODENTAL Dental Depo se u ime kompanije IMPLANT DIRECT i u svoje ime srdačno zahvalio svim učesnicima sku-

pa sa obećanjem da će i u buduću prijateljima kuće pružiti dobru podršku u vidu kvalitetnih predavanja i kurseva. **DT**



38. sajam medicine i stomatologije

Za zdraviji život!



- Novi proizvodi
- Regionalne premijere
- Akreditovana stručna predavanja
- Sajamske akcije i promocije

10 - 12. oktobar

BEOGRADSKI SAJAM

Mikodental d.o.o. Stojana Novakovića 19, 15000 Šabac,
Tel: +381 15 345 123, +381 15 300 261, Mobile: +381 64 643 8152
www.mikodental.rs

Dentalni adhezivni sistemi – klasifikacija, protokoli primene i interakcija sa zubnim tkivima

Autor: Doc. dr Vesna Miletić, Srbija

Dentalni adhezivni sistemi (dentalni adhezivi) omogućavaju vezu kompozitnih materijala i zubnih tkiva preko koje se ostvaruje mikro-mehanička retencija kompozita. Istovreme-

no je adhezivna zona i najslabija karika u vezi kompozita i zubnih tkiva. U praksi je fokus kliničara obično na očuvanju suvog radnog polja, slojevitoj aplikaciji i modelovanju kom-

pozita, dok se aplikacija adheziva ne prepoznaje kao faza koja može imati odlučujuću ulogu u dugotrajnosti ispuna. Na ovakav pristup može uticati nedovoljno poznavanje interakcije adheziva

i zubnih tkiva i značaja pojedinih faza rada za kvalitet i dugotrajnost adhezivne veze.

Na tržištu postoji veliki broj adhezivnih sistema, koji se mogu

svrstati u dve osnovne grupe prema načinu pripreme zubnih tkiva za vezu sa adhezivnom smolom (Van Meerbeek 2005):

- Adhezivi sa kiselinskim nagrizanjem (eng. "total-etch")
- Samonagrizajući adhezivi (eng. "self-etch")

U okviru svake grupe postoje po dve podgrupe (Slika 1):

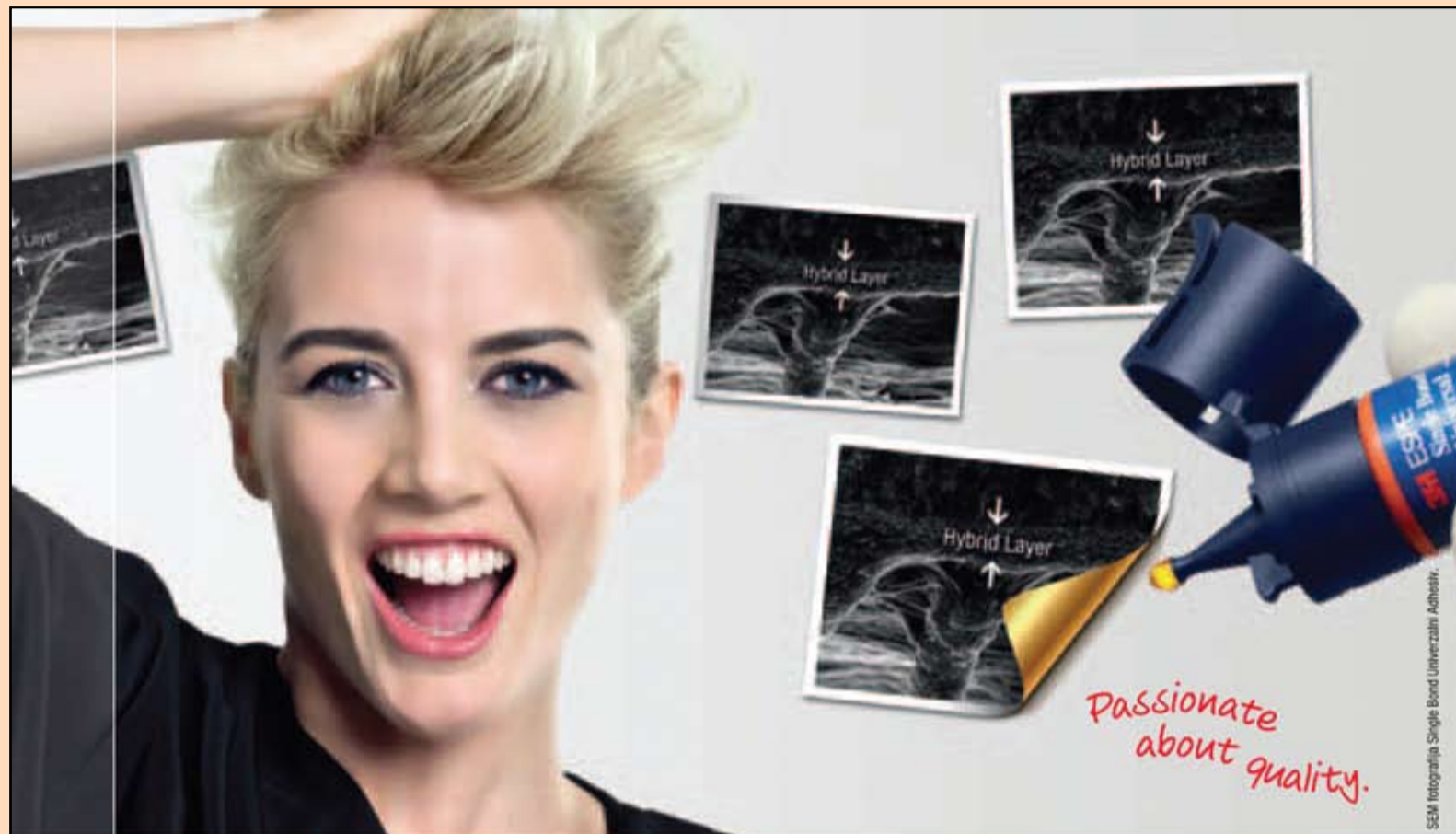- Trofazni adhezivi sa kiselinskim nagrizanjem – kiselina, prajmer i bond odvojeni
- Dvofazni adhezivi sa kiselinskim nagrizanjem – kiselina, prajmer i bond u istoj bočici
- Dvofazni samonagrizajući adhezivi – samonagrizajući prajmer i bond
- Jednofazni samonagrizajući adhezivi – sve komponentne u jednoj bočici

Protokol

"totalnog nagrizanja"

Suština ovog protokola je da se nagrizanje zubnih tkiva vrši pre nanošenja adheziva i to primenom 34-37% ortofosforne kiseline. Ovim korakom se demineralizuje površinski sloj gleđi i dentina u debljini od nekoliko mikrona i stvara se karakteristična mikro-retentivna površina za prodor adhezivne smole. Standardna procedura podrazumeva nanošenje kiseline u vidu gela prvo na gleđne rubove kaviteta, a nakon 15 s i na dentin u celom kavitetu. Gleđ se ovim postupkom nagriže za 30 s, a dentin 15 s.

Nakon ispiranja kiseline vodenovazdušnim sprejom, kavitet se posušuje strujom vazduha. Proizvođači navode da kavitet treba posušiti pažljivo bez presušivanja, kako bi dentin zadržao izvesnu količinu vode unutar kolagene mreže. U protivnom, dolazi do kolapsa kolagenih vlakana što negativno utiče na adhezivnu vezu. Faza sušenja kaviteta je kritična za pravilnu aplikaciju adheziva, ali ne postoji precizno uputstvo kako i koliko dugo sušiti kavitet da bi se postigao optimalni balans preostale vode u dentin. Višak vode usled nedovoljnog sušenja onemogućava polimerizaciju adheziva, ali isto tako i kolaps kolagenih vlakana usled presušivanja slabi vezu adheziva i dentina.



S njim je sve moguće:
I Totalno i Samo-nagrizanje

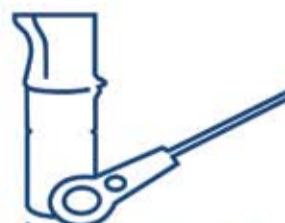Strast prema univerzalnosti. Single Bond Univerzalni Adhesiv.

Totalno-nagrizanje, Samo-nagrizanje, Selektivno-nagrizanje – bez obzira koju tehniku koristite, Single Bond Univerzalni Adheziv će biti jedini koji će Vam trebati. Nanosi se jednostavnom tehnikom i za direktne i za indirektno indikacije, vezujući se za sve tipove površina: gleđ, dentin, staklo keramiku, cirkoniju, plemenite i neplemenite legure i kompozite – i to bez upotrebe dodatnih prajmera.

3M ESPE. Strast prema kvalitetu.



reddot design award
winner 2012



Single Bond
Universal
Adhesive

3M ESPE

www.3MESPE.com

3M Deutschland GmbH - Location Seefeld - 3M ESPE - ESPE Platz - 82229 Seefeld - Germany - info@mespe@mmm.com
www.3MESPE.com - 3M and ESPE are trademarks of 3M Company or 3M Deutschland GmbH. Used under license in Canada.
© 2012, 3M. All rights reserved.

PIEZOTOME
S.O. LED



PIEZOTOME



IMPLANTCENTER



PIEZOTOME Master kursevi

SATELEC DIAMOND STANDARD U ORALNOJ HIRURGIJI

PRVI REGIONALNI KLINIČKI PROGRAM U
ORALNOJ HIRURGIJI I IMPLANTOLOGIJI

Program počinje u Januaru 2014.

INTERAKTIVNA PREDAVANJA
VIDEO PREZENTACIJE SLUČAJEVA
PRAKTIČAN RAD NA MODELIMA
RAD NA PACIJENTIMA
STUDIJSKI BORAVCI

POSTANITE ČLAN prestižnog
SATELEC KLUBA doktora stomatologije

Online Registracija i Informacije

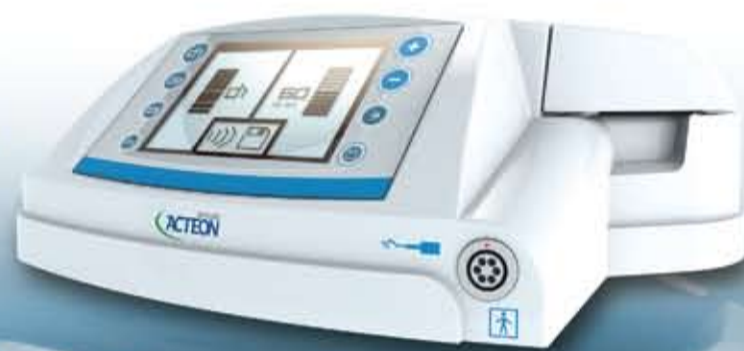www.piezohirurgija.com

siebel@piezohirurgija.com



Predavač i instruktor:

Prof. dr Zoran Stajčić
specijalista maksilofacijalne
i oralne hirurgije
Satelec Opinion Leader
ITI Fellow, Registered Speaker
Alexander von Humboldt Fellow



Posetite nas na:

endodoncija.com

piezohirurgija.com

siebel.rs

acteongroup.com

SATELEC ENDO KURSEVI NA
PRVOM MIKROSKOPU U SRBIJI
od Januara 2014.

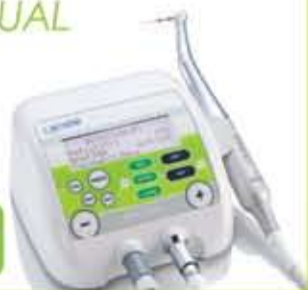Instruktor i predavač
dr Srđan Tasić

ENDODUAL



Reciproc

Relax-Cena
1.360,-



Kvalitet iznad svega...

Investirajte u najbolje...

NEWTRON
P5XS
B LED

Ekskluzivni SATELEC sistem za istovremeno otkrivanje
i uklanjanje zubnog plaka

FLAB
FOR B-LED

Relax-Cena
2.760,-



Više od 70 tipova nastavaka za primenu u:
Profilaksi, Parodontologiji, Endodonciji, Endo hirurgiji, Konzervativi i Protetici

SATELEC®
INNOVATION

ACTEON

Relax-Cena
3.670,-

SOPIX
CMOS
tehnologija



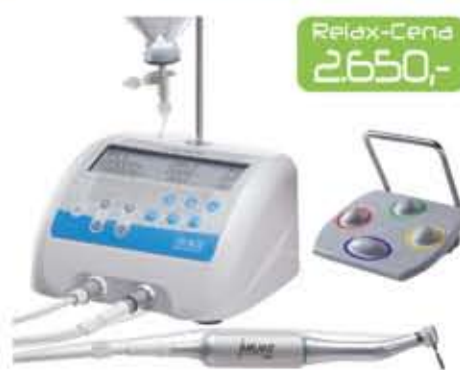WINDOWS
COMPATIBLE

MAC
COMPATIBLE

/SURGE

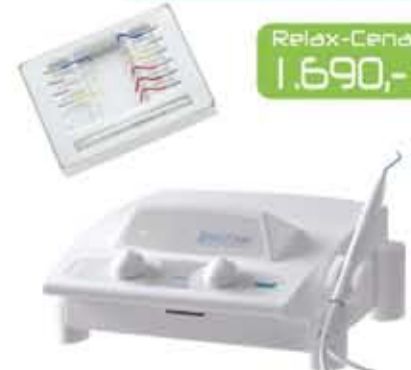Implantology • Motor

Relax-Cena
2.650,-



SERVOTOME
Electrosurgery

Relax-Cena
1.690,-



STANDARD U HIGIJENI
ART
RISKONTROL

Jednokratni higijenski
nastavci za puster



pak. 250
komada

Relax-Cena
61,60

pspix

Digitalni RVG sistem sa
fosfornim pločicama

Relax-Cena
6.950,-

100 %
ADAPTABLE



Iskazane cene u valuti Eur i uračunatim PDV-om.

Ekskluzivni uvoznik i distributer SIEBEL doo

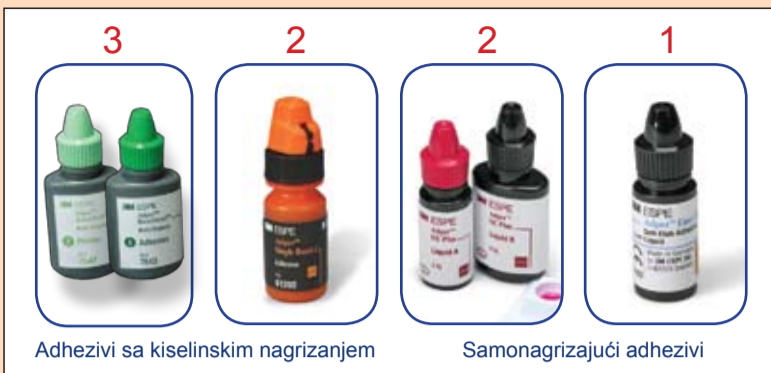Gospodara Vučića 113 • 11000 Beograd • Tel: +381 11 7 444 301 • Mob: +381 63 309 374

E-mail: office@siebel.rs • www.siebel.rs

SIEBEL

stomatologija sa pečatom

Mini LED

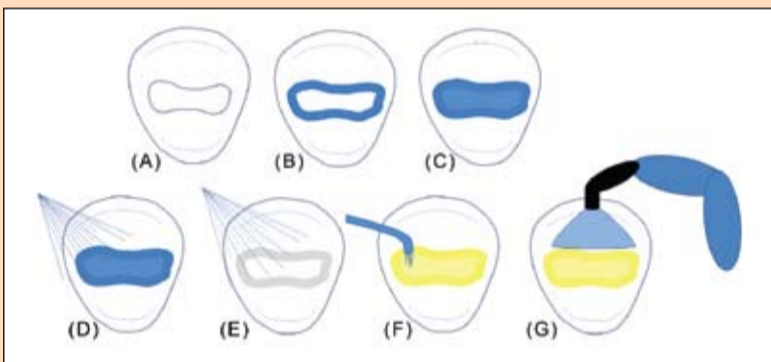


Slika 1. Klasifikacija dentalnih adhezivnih sistema prema načinu pripreme zubnih tkiva i fazama aplikacije adheziva. Uočava se jasan trend simplifikacije sistema radi što jednostavnije kliničke primene.

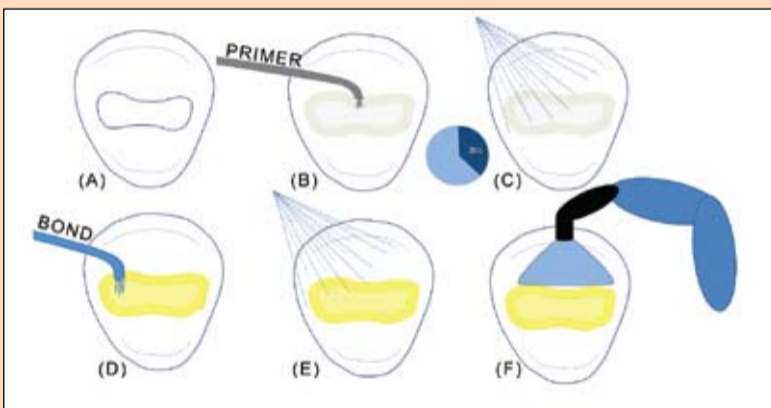
←DT strana 4

Obično se preporučuje nekoliko uzastopnih kratkih mlazova vazduha nakon kojih površina dentina ostaje sjajna. Ranije shvatanje da kavitet treba intenzivno sušiti dok se ne postigne kredasto bela boja gleđi je napušteno, jer se time presušuje dentin.

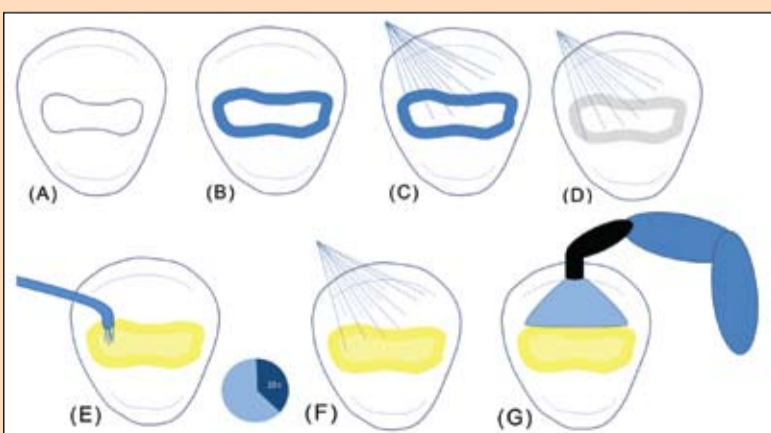
Kod trofaznih adheziva sa kiselinom nagrizanjem, na nagrižen i blago posušen kavitet nanosi se sloj prajmera koji treba da obezbedi prodor hidrofilnih monomera u interfibrilarne prostore kolagene mreže s jedne strane i hemijsku vezu sa hidrofobnim monomerima iz bonda sa druge strane. Prajmer se raspršuje strujom vazduha kako bi se postigao tanak sloj, ubrzalo



Slika 2. Opšti protokol "totalnog nagrizanja" i aplikacije dvofaznog adheziva sa kiselinom nagrizanjem. (A) Preparisan kavit; (B) Ortofosforna kiselina aplikovana na gleđne rubove kaviteta; (C) Ortofosforna kiselina aplikovana na ceo kavit - gleđ i dentin; (D) Ispiranje kiseline vodeno-vazdušnim sprejom; (E) Sušenje kaviteta suvim, komprimovanim vazduhom; (F) Aplikacija adheziva (prajmer i bond zajedno) na ceo kavit; (G) Svetlosna polimerizacija.



Slika 3. Opšti protokol "samonagrizanja" i aplikacije dvofaznog samonagrizajućeg adheziva. (A) Preparisan kavit; (B) Aplikacija prajmera na ceo kavit; (C) Raspršivanje prajmera strujom suvog, komprimovanog vazduha; (D) Aplikacija bonda na ceo kavit; (E) Raspršivanje bonda vazduhom; (F) Svetlosna polimerizacija.



Slika 4. Opšti protokol "selektivnog nagrizanja" za jednofazni samonagrizajući adheziv. (A) Preparisan kavit; (B) Aplikacija ortofosfornе kiseline na gleđne rubove kaviteta; (C) Ispiranje vodeno-vazdušnim sprejom; (D) Sušenje kaviteta; (E) Aplikacija jednofaznog adheziva na ceo kavit - gleđ i dentin; (F) Raspršivanje adheziva; (G) Svetlosna polimerizacija.

isparavanje rastvarača i eliminisale blaznice vazduha. Zatim se preko prajmera nanosi bond koji obično predstavlja mešavinu čistih smola bez rastvarača, a koji kasnije ostvaruje hemijsku vezu sa kompozitom. Nakon raspršivanja bonda, ceo sistem se svetlosno polimerizuje, najčešće halogenim ili LED izvorom u trajanju od 10-20 s zavisno od intenziteta i udaljenosti izvora, a prema upustu proizvođača.

Kod dvofaznih adheziva sa kiselinom nagrizanjem, na nagrižen i posušen kavitet nanosi se jedinstvena mikstura prajmera i bonda. Ideja kod ovog pristupa je da će se postići isti efekat kao kod prethodnih sistema usled tzv. "fazne separacije" adheziva, naročito u dentinu. Hidrofilni monomeri infiltriraju kolagenu mrežu u čijim interfibrilarnim prostorima se nalazi voda i formiraju hibridni sloj, dok hidrofobni monomeri pretežno zaostaju na površini i grade adhezivni sloj. Nakon nanošenja adheziva u jednom ili dva sloja, sledi svetlosna polimerizacija (Slika 2).

Protokol "samonagrizanja"

U protokolu "samonagrizanja" karakteristični mikro-retentivni izgled površine gleđi i dentina postiže se aktivnošću samonagrizajućih komponenta u adhezivnom sistemu, bez nagrizanja ortofosfornom kiselinom. U pitanju su tzv. kiselni monomeri koji na jednom kraju molekula sadrže kisele karboksilne ili fosfatne grupe, a na drugom dvogube veze za hemijsku vezu sa drugim monomerima u adhezivu.

Kod dvofaznih samonagrizajućih adheziva, preparisan kavit se prvo posušuje pa se samonagrizajući prajmer nanosi na gleđ i dentin u celom kavitetu. Sušenje netretirane površine dentina u ovom slučaju ne nosi opasnost od presušivanja kao u slučaju kiselinskog nagrizanja. Preporučuje se ostavljanje prajmera da deluje 20 s ili premazivanje kaviteta prajmerom u trajanju od 20 s. Za to vreme se hidroksiapatit demineralizuje u celosti ili parcijalno zavisno od pH samonagrizajućeg prajmera. U slučaju parcijalne demineralizacije preostali hidroksiapatitni kristali biće inkapsulirani adhezivom. Prajmer se raspršuje strujom suvog, komprimovanog vazduha iz pustera obično umerenog intenziteta da se postigne tanak sloj, ubrza isparavanje rastvarača i eliminišu blazne vazduha. Zatim se na prajmer nanosi sloj

bonda, raspršuje i ceo sistem se svetlosno polimerizuje 10-20 s zavisno od intenziteta i udaljenosti izvora (Slika 3). Izuzetak u ovoj grupi je adhezivni sistem za Filtek Siloran kod koga se prajmer svetlosno polimerizuje pre nanošenja bonda.

Kod jednofaznih samonagrizajućih adheziva, sve komponente sistema su u jednoj smesi ili se mešaju neposredno pre aplikacije. Dovoljno je preparisan kavitet samo posušiti, a zatim se adheziv nanese na gleđ i dentin i ostavlja da deluje određeno vreme, npr. 20 s ili samo nanošenje traje 20-tak s. Za to vreme se simultano odigrava nagrizanje zubnih tkiva i "fazna separacija" monomera u adhezivu radi hibridizacije zubnih tkiva. Nakon toga se adheziv raspršuje u tankom sloju, a zatim i svetlosno polimerizuje. Ponekad se preporučuje nanošenje dva sloja adheziva.

Protokol

"selektivnog nagrizanja"

Ispitivanja su pokazala da samonagrizajući adhezivi primenjeni po protokolu "samonagrizanja" daju slabije rezultate u pogledu veze adheziv-gleđ u poređenju sa adhezivima sa kiselinom nagrizanjem u protokolu "totalnog nagrizanja". Sa druge strane, samonagrizajući adhezivi, naročito dvofazni, ostvaruju sličnu jačinu veze sa dentinom kao i adhezivi sa kiselinom nagrizanjem. Pritom, ova veza dvofaznih samonagrizajućih adheziva i dentina je otpornija na biodegradacijske procese u dužem vremenskom periodu. Zbog toga je preporučena kombinacija dobrih svojstava dve vrste adheziva i dva protokola aplikacije - protokol "selektivnog nagrizanja".

Sušćina protokola "selektivnog nagrizanja" je da se gleđ nagriža ortofosfornom kiselinom po protokolu "totalnog nagrizanja", dok se na netretirani dentin nanosi samonagrizajući adheziv po protokolu "samonagrizanja" (Slika 4). Vreme nagrizanja gleđi kiselinom je kraće od 30 s zavisno od vrste samonagrizajućeg adheziva i obično iznosi 10-15 s. Samonagrizajući adheziv se ostavlja obično 20 s da deluje na zubnim tkivima pre svetlosne polimerizacije.

Single Bond Universal (3M ESPE)

Po pravilu, adhezivi pripadaju ili "total etch" ili "self etch" grupi. Aktuelni izuzetak od ovog pravila je Single Bond Universal (3M ESPE) indikovano za sva tri protokola aplikacije pa




Slika 5. Single Bond Universal (3M ESPE)

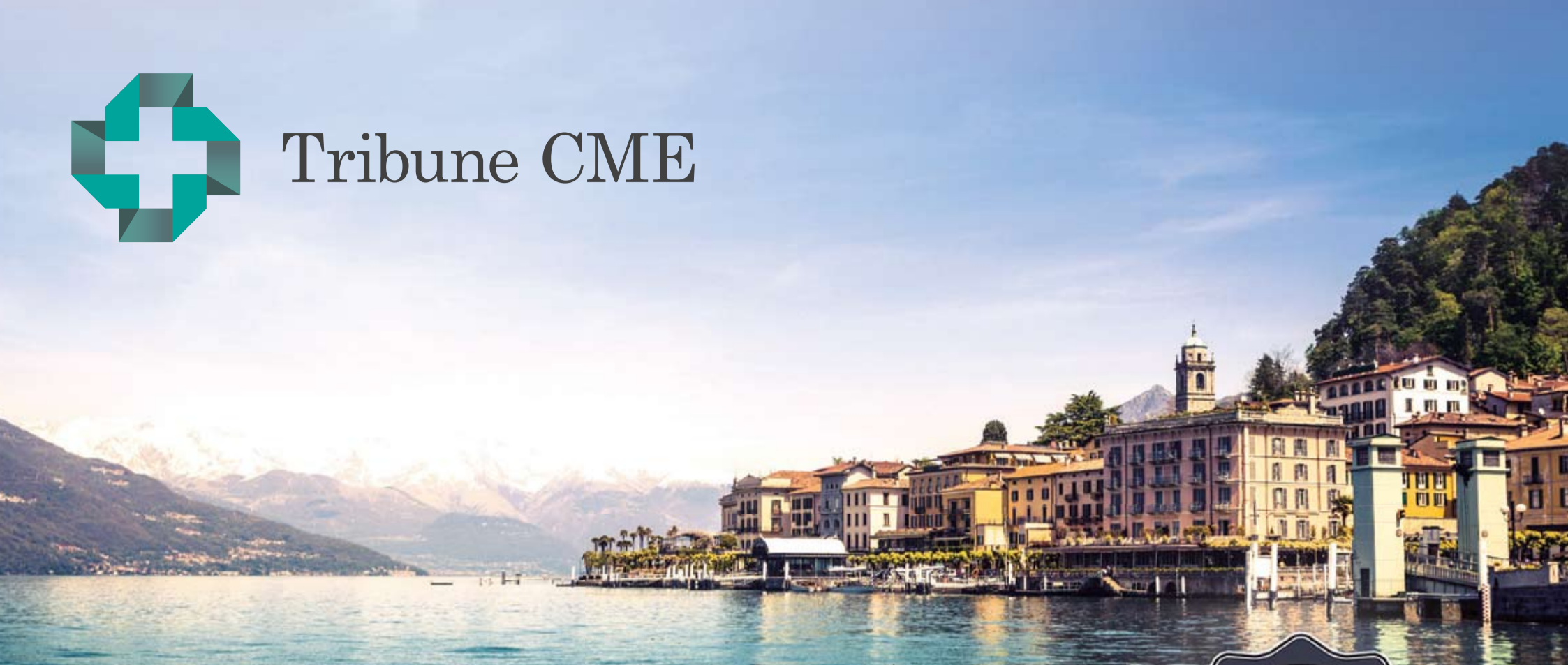se smatra i "total etch" i "self etch" adhezivom (Slika 5).

U sastavu ovog adheziva je samonagrizajući monomer 10-MDP za koga je nedavno pokazano da ostvaruje hemijsku vezu sa hidroksiapatitom i formira pravilnu rešetkastu strukturu unutar hibridnog sloja u fenomenu poznatom kao "nano-slaganje" (Yoshida 2012). Ova pravilna struktura se smatra odgovornom za stabilnost adhezivne veze. 10-MDP monomer obezbeđuje vezu i sa aluminom, cirkonijom i metalom, dok se preko silana ostvaruje veza sa staklo-keramikom bez primene prajmera. Vitrebond kopolimer na bazi polialkenoicne kiseline u kombinaciji sa vodom i hidrofilnim monomerom HEMA pokazuje izvesnu rezistentnost na disbalans vode u dentinu kod protokola "totalnog nagrizanja" što doprinosi jačoj i stabilnijoj vezi. Dimetakrilatni monomeri, tipa BisGMA, zaduženi su za umrežavanje i čine glavnu "masu" adhezivnog sloja. U originalnom sastavu Single Bond Universal adheziva se nalazi klasični i najčešće korišćeni foto-inijatorski sistem na bazi kamforhinona. Nedavno istraživanje je pokazalo da se podjednako uspešno osnovna formulacija ovog adheziva može polimerizovati i korišćenjem foto-inicijatora Lucirina koji se primenjuje kod nekih kompozita kao alternativa kamforhinonu. Isto istraživanje je pokazalo da je inicijalna veza sa dentinom jača kod Single Bond Universal adheziva primenjenog po protokolu "totalnog nagrizanja" nego "samonagrizanja" (Miletić 2013).

Iako po pravilu tanja od 50 mikrona, adhezivna zona ima kompleksnu strukturu i svojstva koja nisu do kraja istražena posebno u pogledu rezistentnosti na biodegradacijske procese u dentinu.




Tribune CME



6 Months Clinical Masters Program in **Implant Dentistry**

12 days of intensive live training with the Masters
in **Como (IT), Maspalomas (ES), Heidelberg (DE)**



Live surgery and hands-on with the masters
in their own institutes plus online mentoring and
on-demand learning at your own pace and location.

Learn from the Masters of Implant Dentistry:



Registration information:

12 days of live training with the Masters
in Como, Heidelberg, Maspalomas + self study

Details and dates on www.TribuneCME.com

Curriculum fee: € 11,900 contact us at tel.: **+49-341-48474-302** / email: **request@tribunecme**
(€ 900 when registering, € 3,500 prior to the first session, € 3,500 prior to the second session, € 4,000 prior to the last session)

Collaborate
on your cases

and access hours of
premium video training
and live webinars

University
of the Pacific

you will receive a
certificate from the
University of the Pacific

Latest iPad
with courses

all early birds receive
an iPad preloaded with
premium dental courses

100 ADA CERP
C.E. CREDITS



Tribune America LLC is the ADA CERP provider. ADA CERP is a service of the American Dental Association to assist dental professionals in identifying quality providers of continuing dental education. ADA CERP does not approve or endorse individual courses or instructors, nor does it imply acceptance of credit hours by boards of dentistry.

Primena različitih tipova kompozitnih materijala u direktnoj privremenoj restauraciji zuba

Autor: Prim. dr Slobodan Anđelković, Srbija

PRIKAZ SLUČAJA

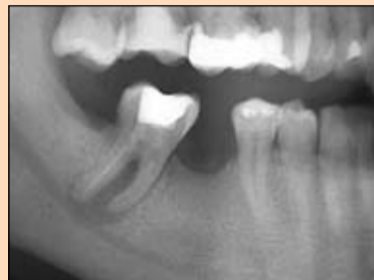Uvod

U svakodnevnom radu stomatolog često ima dilemu na koji način da nadoknadi izgubljeno tkivo krunice devitalizovanih zuba. Pored konvencionalnog, u praksi proverenog indirektnog metoda pomoću livene nadogradnje, poslednjih decenija sve više je u upotrebi direktna restauracija zubnog tkiva različitim, najčešće kompozitnim materijalima. Sve šira upotreba ove tehnike omogućena je stalnim poboljšanjima veze kompozitnih materijala za zubna tkiva. Veza materijala je jaka i otporna u dužem vremenskom periodu, a procedura postavljanja jednostavnija i prilagođena da bude laka za svakodnevnu primenu. Ako su defekti kruničnog tkiva obimniji, dodatna retencija se ostvaruje unutar kanala korena pomoću kompozitnih kočica ojačanih vlaknima. Zahvaljujući adhezivnom cementiranju ovakvih kočica danas je dokazano da se pored retencije kompozitnih materijala postiže i izvestan stepen ojačanja oslabljenih zidova kanala korena devitalizovanih zuba. Dodatna pogodnost ovog načina restauracije je da se ona obavlja u jednoj poseti, bez dodatnih troškova laboratorijske izrade. Međutim, gore navedene činjenice ne znače da adhezivno cementirani kočici, ojačani vlaknima, predstavljaju metod izbora u svim situacijama kada je ustanovljena potreba za dodatnom retencijom unutar kanala korena.

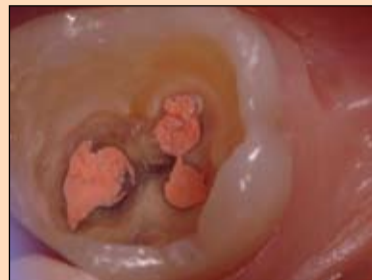Cilj ovog rada je bio da prikazemo slučaj u kome je retencija unutar kanala korena postignuta na drugi način, ali su istovremeno iskorišteni i potencijali savremenih ojačanih dvojnopolimerizujućih kompozitnih materijala (core bild up) i klasičnih svetlosno-polimerizujućih kompozita u kruničnom delu koji nije kontaminiran eugenolom.

Prikaz slučaja

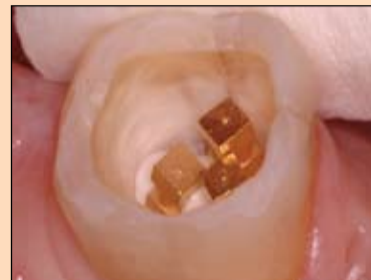Pacijentkinja stara trideset dve godine došla je na pregled i konsultaciju oko nadoknade zuba 46 koji je izvađen mnogo godina ranije. Anali-



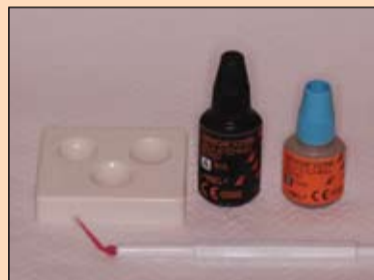Slika 1: Rendgenski snimak zuba 47 pre terapije



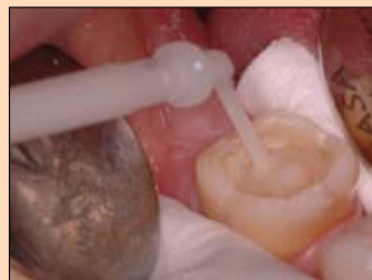Slika 2: Izgled kaviteta posle ponovljene opturacije kanala



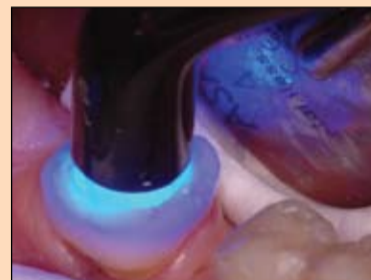Slika 3: Cementirani fabrički kočici



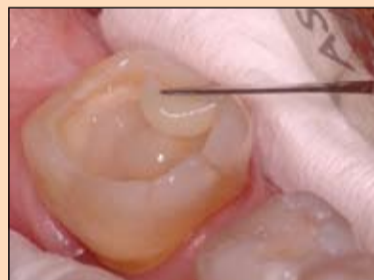Slika 4: Dvostruko polimerizujuće samonagrizujuće dentin vezujuće sredstvo



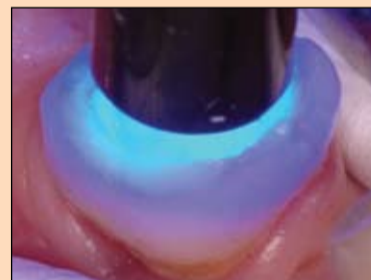
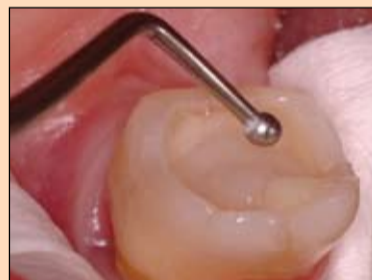Slika 5: Aplikovanje GRADIA CORE ojačanog kompozita



Slika 6: Prosvetljavanje GRADIA CORE ojačanog kompozita



Slike 7, 8 i 9: Aplikovanje i polimerizacija Genijal Posterior kompozita



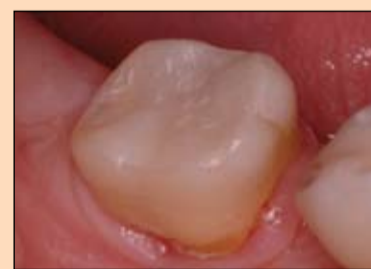zom ortopantomograma (sl.1) ustanovljena je obimna periapikalna lezija oko zuba 47 koji je trebalo da bude jedan od nosača buduće fiksne nadoknade. Mogućnost ugradnje implantata na mestu zuba 46 pacijentkinja nije bila spremna da prihvati.

U cilju preprotetske pripreme odlučili smo se na retreatman endodontski lečenog zuba 47. Posle uklanjanja prethodnog definitivnog punjenja zuba, ispiranja kanala rastvorom hipohlorita (PARCAN®, Septodont) postavljen je medikamentozni uložak na bazi kalcijum-hidroksida (CALCIGEL, Prevest DenPro®). Nakon mesec dana kanali korena su definitivno opturirani metodom lateralne kondenzacije gutaperke uz upotrebu ACROSEAL® (Septodont) paste.

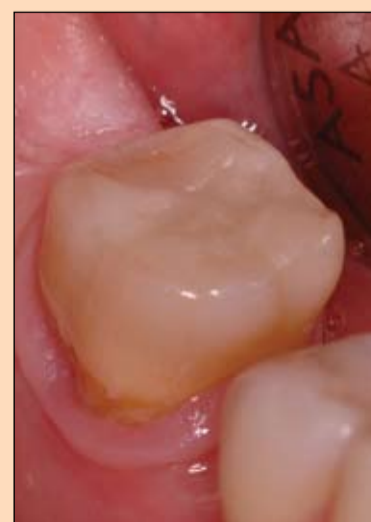Planiranje restauracije zuba je predstavljalo problem. Iako je zub imao očuvana četiri zida krunice (sl.2), pretpostavljeno je da bi se oni, posle brušenja za most, veoma istanjili ili potpuno nestali, tako da smo se odlučili

na primenu retencije unutar kanala korena. Međutim, prilikom uklanjanja prethodnog definitivnog punjenja kanala utvrđen je sadržaj eugenola. Po mišljenju mnogih autora, eugenolom kontaminirani kanal korena predstavlja kontraindikaciju za adhezivno cementiranje kočica ojačanih vlaknima. To je razlog naše odluke da primenimo metalne kočice malog dijametra (NORDIN®, GOLD PLATED COMPOSITE SCREW POST), ali postavljene u sva tri kanala. Na taj način smo maksimalno štedeli tkivo zuba i postigli dovoljnu retenciju kompozitnog materijala. Kočici su cementirani glas-jonomer cementom (GC Fuji PLUS) koji je istovremeno predstavljao barijeru za prodor eventualno zaostalog eugenola iz kanala korena (sl.3). Tako su stvoreni preduslovi za uspešnu primenu dentalnog adhezivnog sistema u kruničnom delu. Primenjeno je dvofazni samonagrizujuć adheziv (GRADIA CORE SELF-ETCHING BOND) (sl.4). Kod ovog sredstva nije potrebno nagrizanje i ispiranje

tako da smo izbegli kvašenje glas-jonomer cementa kojim su cementirani kočici. Želeli smo da budemo sigurni da je polimerizacija uspešno sprovedena i u dubokim delovima ka-

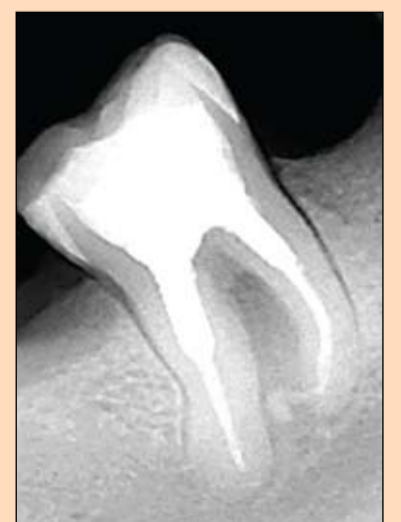

Slika 10: Izgled restauracije neposredno posle postavljanja



Slika 11: Izgled restauracije nakon godinu dana

viteta, a i u onima koji su prilikom osvetljavanja led-lampom ostali u senci metalnih kočica. Kao materijali za restauraciju korišteni su GRADIA CORE ojačani kompozitni materijal za nadogradnje i G-enijal Posterior (GC). Gradia CORE materijal je upotrebljen za popunjavanje kaviteta do nivoa na kome će se nalaziti okluzalna površina budućeg obrušenog patrljka (Slike 5 i 6). To je urađeno zato što je to materijal koji je po svojim fizičko-hemijskim karakteristikama projektovan da može da bude zamena za tkivo zuba na kome je planirana izrada krunice ili mosta. Drugi razlog je što je to materijal koji je dvostruko polimerizujući pa se očekuje optimalna polimerizacija i u delovima kaviteta do kojih svetlo polimerizacione lampe nedovoljno dopire. Treći razlog je što je njegova aplikacija iz kertridža s mikrokanilom pogodna za primenu u kavitetu s kočicima gde je teško postaviti materijale iz tube koji se štopuju nabijačima. Vrlo je važno da u restauraciji ne ostanu mesta ispunjena vazduhom. Preostali deo kaviteta je restauriran svetlosno-polimerizujućim materijalom iz tube (G-aenial Posterior) zato što je to materijal po svojim fizičko-hemijskim karakteristikama predviđen za definitivne restauracije u bočnoj regiji (slike 7, 8 i 9). Površina materijala je otpornija na sile koje nastaju prilikom mastikacije u odnosu na CORE materijal, a njegova završna obrada dovodi do boljih funkcionalnih i estetskih rezultata (sl.10). Taj deo ispuna će



Slika 12: Kontrolni rendgen snimak posle godinu dana

biti uklonjen prilikom brušenja zuba za most, ali je ta procedura morala da bude odložena na duže vreme.

Želeli smo da odložimo brušenje zuba dok se ne uverimo da je retreatman lečenja kanala korena uspešan. Potrebno je da prođe četiri godine da bi se procenila uspešnost lečenja inficiranog kanala korena. Za to vreme ovakav „sendvič

kompozita“ bi trebao da odoli silama mastikacije i očuva integritet zuba, a posle klinički i radiografski utvrđenih povoljnih rezultata terapije on može biti obrušen i tako posluži kao nosač fiksnog protećkog rada. U tom slučaju, na preostalom tkivu zuba će ostati kočici i GRADIA® CORE materijal tako da je zub spreman za protećku rehabilitaciju.

Kontrola nakon godinu dana pokazala je i klinički i radiografski povoljne rezultate terapije. (slike 11 i 12)

Zaključak

Donošenje terapijskog plana često nije jednostavno. To se naročito odnosi na zube kod kojih je posle terapije potrebno vreme za ozdravljenje tkiva. Važno je i da se kombinuju optimalni terapijski postupci

u svakom pojedinačnom slučaju ako je to potrebno. Izrada privremenog ispuna ili privremene krunice na duže vreme nije sigurno rešenje pogotovo kod devitalizovanih zuba s većim gubitkom tkiva krunice. Potrebno je zub zaštititi od frakture tkiva, a u cilju očuvanja rezultata lečenja kanala korena vrlo je važno kvalitetno krunično zaptivanje endodontskog prostora.

Upotreba metalnih kočica u indikacijama u kojima nije važan estetski učinak nadogradnje može biti prihvatljiva. Njihovo postavljanje je jednostavnije (cementiraju se konvencionalnim cementima), a predstavlja manje finansijsko opterećenje za pacijenta. Pored slabije estetike nedostatak metalnih kočica je i njihova rigidnost tako da oni lako mogu da dovedu do frakture korena ako je debljina preostalog zubnog tkiva nedovoljna. Pored evidentnih mana, pravilnom upotrebom metalnih kočica u kombinaciji s dobrim restaurativnim materijalima, možemo izraditi sigurne i dugotrajne nadogradnje u određenim indikacijama. Njihova primena može biti metod izbora kod devitalizovanih zuba punjenih preparatima za opturaciju koja u sebi sadrže eugenol. Klinička iskustva mnogih uglednih autora ukazuju da kod zuba čije je tkivo korena kontaminirano eugenolom nije indikovana primena kompozitnih adhezivnih sistema. **DT**

Kompletan sistem za estetsku nadogradnju i cementiranje kočica u jednom tretmanu.

GC Gradia Core™ i Fiber Post™.

Idealna kombinacija GC Fiber Post i Gradia Core kompozita za cementiranje i nadogradnju nudi vam optimalna svojstva rukovanja i dugotrajne rezultate u konzervativnom pristupu. Ovaj sistem nudi jednostavna klinička rešenja s najboljim rezultatima i estetikom za nadogradnje.

GC EUROPE N.V.
EEO - Serbia
Cvijičeva 82, Beograd
Tel/fax 011.20.88.033
serbia@eoo.gceurope.com
www.gceurope.com

GC

Uvoznici i distributeri
NEODENT: 011.3089 161
MEDIPRO: 011.3675 888
VETMETAL: 011.3613 799
DENTAL MEDICAL: 024.554 927

Beleška uredništva:
Kompletna lista referenci dostupna je kod izdavača.

O autoru



Prim. dr Slobodan Andelković je diplomirao je na Stomatološkom fakultetu u Beogradu i specijalizirao na predmetu Parodontologija i oralna medicina. Svoje stručne radove počeo je da objavljuje kao student i do danas ih je preko pedeset. Aktivan još od studentskih dana u srpskoj stomatološkoj periodici postao je i jedan od osnivača i urednika studentskog lista „Kaninus“, bio je urednik časopisa „Stomatolog“ u dva navrata, a učestvovao je i u radu recenzionog odbora „Stomatološkog glasnika Srbije“. Održao više predavanja i radionica na stručnim skupovima u zemlji, a neke i u inostranstvu. Klinički je konsultant Kompanije GC. Član je „International College of Dentists“. Radi u privatnoj stomatološkoj ordinaciji u Beogradu.