

cosmetic dentistry

— beauty & science

1 2013

_Fachbeitrag

Ästhetik at its best:
Interdisziplinäre Zusammenarbeit –
alles unter einem Dach

_Spezial

Praktische Übungen zum Überwinden
psychologischer Hürden in der Zahnarztpraxis –
Wahrnehmung und Emotionen steuern

_Lifestyle

From East to West – 6.600 Kilometer
mit der Harley von Miami nach Los Angeles



DeltaMed

Easywhite

is beautiful

IDS
2013

Halle 4.2
Stand L29

Easywhite® ist das Bleaching-System für höchste Ansprüche. Easywhite bietet Ihnen eine umfassende Auswahl an Produkten für alle Anwendungen. Rufen Sie uns an – wir beraten Sie gerne: 06031 7283-28



www.deltamed.de



Dr. Kianusch Yazdani

Teamwork!

Ein neues Jahr beginnt – das alte ist vergangen. Wir sitzen in der Praxis zusammen, bewerten das alte Jahr – was hatten wir uns für Ziele gesetzt, welche haben wir erreicht, welche wurden nicht erreicht, was war gut, was weniger gut, was soll besser werden – und setzen uns neue Ziele. Wir als Praxisteam erarbeiten gemeinsam, was wir erreichen möchten, und bestimmen Zwischenziele, damit wir nicht vom Weg abkommen.

Was möchte ich damit sagen?

In der heutigen Zeit ist es wichtiger denn je, als Team aufzutreten, um sich zu motivieren, Kompetenz und besonders Spaß und Leidenschaft nach außen und innen zu demonstrieren. Die Patienten spüren diese positive Energie und werden es danken.

Das Team hört aber nicht in der Praxis auf.

Je komplexer die Therapie, desto wichtiger ist ein funktionierendes, interdisziplinäres Team auf allen Ebenen! Zahnheilkunde richtig verstanden funktioniert nicht nur im Praxisteam. Erst in Zusammenarbeit mit den Kollegen der verschiedensten Fachdisziplinen auch außerhalb der Zahnheilkunde, wie z.B. in der Medizin (u.a. Kieferchirurgie, Orthopädie, HNO, innere Medizin), Physiotherapie und gar Psychotherapie, sind optimale Ergebnisse zu erzielen.

Zu guter Letzt ist insbesondere in der ästhetischen Restauration die hervorragende Arbeit des Zahntechnikers zu nennen. Der Zahntechniker ist derjenige, der unsere klinische Tätigkeit im hellen, glanzvollen Licht erleuchten lässt.

Die Kenntnis der verschiedensten Materialien sowie der Umgang mit ihnen und die CAD/CAM-Technik stellen einen weitaus höheren Anspruch an den Zahntechniker als jemals zuvor, dem sich selbstverständlich auch der Behandler stellen muss.

Die restaurative Zahnheilkunde hat sich in den letzten zehn Jahren sehr verändert und befindet sich speziell bei den Materialien immer noch im Umbruch.

Nur gemeinsam, im ständigen Austausch untereinander und mit dem Patienten sind anspruchsvolle, komplexe Behandlungen erfolgreich umzusetzen, die langfristig funktionieren.

Ästhetische Zahnheilkunde ist ein komplexes Thema und benötigt das Wissen vieler Bereiche und vieler Netzwerker, um ein optimales Ergebnis im Sinne und zum Wohle des Patienten zu erreichen. Wir mit unserem Team und die Patienten wissen diesen Team-Approach immer wieder zu schätzen und arbeiten daran, diesen Workflow zu perfektionieren.

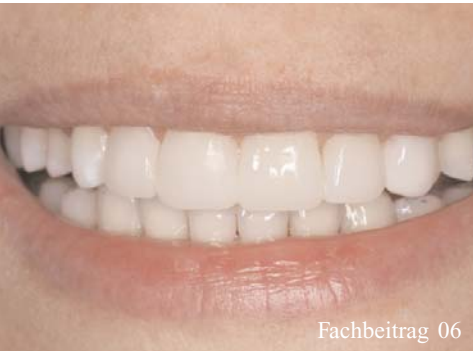In diesem Sinne wünsche ich einen tollen Teamstart ins neue Jahr!

Ihr

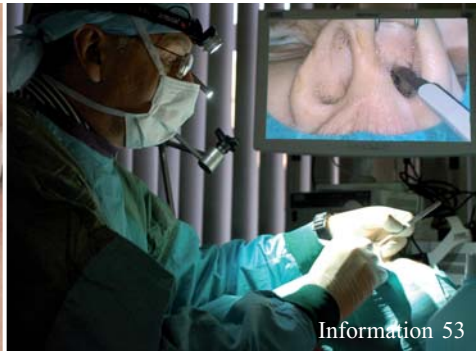Dr. Kianusch Yazdani

Alle mit Symbolen gekennzeichneten Beiträge sind in der E-Paper-Version der jeweiligen Publikation auf www.zwp-online.info mit weiterführenden Informationen vernetzt.





Fachbeitrag 06



Information 53



Information 54

| Editorial

- 03 **Teamwork!**
_Dr. Kianusch Yazdani

| Fachbeiträge

- 06 **Präfabrizierte Kompositveneers** –
ästhetische Restaurationen im Oberkiefer-
frontzahnbereich – ein Fallbericht
_Priv.-Doz. Dr. med. dent. habil.
Christian R. Gernhardt
- 12 **Digital Journey** –
Das Ticket zum perfekten Lächeln
_Dr. Julia Hehn, ZA Michael Beisig,
Dr. Marcus Striegel
- 16 **Ästhetik at its best:** Interdisziplinäre
Zusammenarbeit – alles unter einem Dach
_Dr. Martin Jaroch
- 21 **Hybridkeramik** – Fraktur-Resistenz durch
Elastizität?– Verbundsystem aus Keramik und
Polymer bietet neue Optionen
_Dr. med. dent. Alessandro Devigus, Manfred Kern
- 24 **Ästhetische Rehabilitation komplexer Fälle –
eine Teamleistung!**
_Dr. Kianusch Yazdani
- 28 **Orale Modetrends** und ihre Folgen:
Eine multidisziplinäre Herausforderung
_Dr. med. dent. Brigitte Zimmerli
- 34 Die kieferorthopädische Behandlung
erwachsener Patienten –
eine interdisziplinäre Therapie, Teil V:
Kieferorthopädie und Kieferchirurgie
_Prof. Dr. med. dent. N. Watted,
Priv.-Doz. Dr. med. Dr. med. dent. J. Bill,
Dr. med. dent. S. Kleimann, Dr. med. dent.
B. Shlomi, Dr. med. dent. V. Reiser

| Spezial

- 42 **Praktische Übungen zum
Überwinden psychologischer Hürden**
in der Zahnarztpraxis –
Wahrnehmung und Emotionen steuern
_Dr. Lea Höfel

| Information

- 50 **Unterspritzungstechniken**
noch effizienter mit neuem Kurskonzept
- 53 **Nose, Sinus & Implants** – Humanpräparate-
Kurse und wissenschaftliches Symposium
- 54 **Berlin 2013: Cosmetic Dentistry –
State of the Art**
- 55 **Prof. Dr. Martin Jörgens**
ist neuer DGKZ-Präsident
- 56 **Neues Patientenrechtgesetz verschärft
wirtschaftliche Aufklärungspflichten**
_RA Ines Martenstein, Prof. Dr. Thomas Ratajczak

| Lifestyle

- 58 **Little Van Gogh**
- 60 **From East to West** 6.600 Kilometer
mit der Harley von Miami nach Los Angeles
_Priv.-Doz. Dr. Christian R. Gernhardt

| Herstellerinformation

| News

| Impressum

COMPONEER®

Überraschen Sie Ihre Patienten mit einem neuen Lächeln – in nur einer Sitzung!

Neuartig. Zeitsparend. Verblüffend einfach. COMPONEER ist das Direct Composite Veneering System, mit dem Sie Einzelzahn- oder komplette Frontsanierungen schnell, einfach und gelingsicher realisieren. Das bietet völlig neue Perspektiven für Sie und Ihre Patienten. Und am Ende Grund zum Lächeln für Sie beide.

www.componeer.info



Besuchen Sie uns auf der IDS 2013,
Halle 10.2, Stand R10/S19

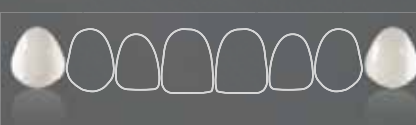


DAS LÄCHELN ZUM EINFACH MITNEHMEN.

NEU JETZT AUCH:



XL-Größe: Individualisieren leicht gemacht durch übergroße XL COMPONEER



Prämolaren: COMPONEER jetzt auch für Prämolaren erhältlich

Die COMPONEER®- Vorteile:

Kein Labor | Eine Sitzung | Natürlich-ästhetische Korrekturen in Freihand-Technik | Einfachste Anwendung durch vorgefertigte Komposit Schmelz-Schalen | Brillantes Ergebnis | Attraktive Wertschöpfung

info.de@coltene.com | +49 7345 805 0

 **COLTENE®**

Präfabrizierte Kompositveneers – ästhetische Restaurationen im Oberkieferfrontzahnbereich – ein Fallbericht

Autor Priv.-Doz. Dr. med. dent. habil. Christian R. Gernhardt

Die ästhetischen Ansprüche und Bedürfnisse unserer Patientinnen und Patienten sind sicherlich in den letzten Jahren immer weiter gestiegen. Nicht zuletzt infolge des etablierten und weiter anwachsenden Mundgesundheitsbewusstseins sind ästhetische Korrekturen im sichtbaren Frontzahnbereich ein Wunsch, mit dem wir in der Praxis nahezu täglich konfrontiert werden. Die Möglichkeiten reichen dabei von Bleichtherapien bis hin zu direkten und indirekten Restaurationstechniken, wie beispielsweise Kompositrestaurationen oder Veneersversorgungen. Eine zusätzliche Versorgungsvariante, die in den letzten Jahren auf dem Markt eingeführt wurde, ist die Kombination von direkter Technik mit präfabrizierten, industriell hergestellten Veneers aus Komposit. In vorliegendem Beitrag wurde das Composeer-System benutzt. Dieses direkte Kompositveneering-System erweitert die zur Verfügung stehenden Behandlungsoptionen um eine weitere Variante, die es erlaubt, hochwertige Restauration in einer einzigen Sitzung zu realisieren, ohne die Notwendigkeit, zahntechnische Aufwendungen in Anspruch zu nehmen. Das Ziel dieses

Beitrags ist es, einerseits einen kurzen Überblick über die Thematik zu geben und andererseits die Anwendung des Composeer-Systems an einem klinischen Fall im Oberkieferfrontzahnbereich zu demonstrieren.

Betrachtet man die Grundzüge der Frontzahnästhetik, dann spielen neben Farbe und Form der Zähne auch der Zahnfleischverlauf und eine allgemein harmonische Lachlinie eine wichtige Rolle.¹ Verkürzungen, Abrasionsflächen, Lücken, Asymmetrien, Mittellinienverschiebungen, Zahnfehlstellungen und Missbildungen führen zu mehr oder weniger gravierenden ästhetischen Problemen, die oftmals dazu führen, dass die Betroffenen sich in ihrer Lebensqualität beeinträchtigt fühlen (Abb. 1–3).² Ästhetisch störende Probleme im Bereich der Zähne bedürfen daher ebenfalls einer modernen, hochwertigen zahnärztlichen Therapie.³ Für die Durchführung von Farb- und Formkorrekturen standen dem Zahnarzt bisher einerseits die direkten Restaurationstechniken mit Kompositmaterialien oder auf der anderen Seite die indirekten Restaurationsmöglichkeiten mithilfe von Kronen oder Veneers aus

Abb. 1 Lippenbild der 29-jährigen Patientin. Die ästhetischen Beeinträchtigungen im Bereich der Frontzähne sind nicht zu erkennen.

Abb. 2 Beim Lächeln werden die erosions- und abrasionsartigen Defekte der oberen Schneidezähne deutlich sichtbar. Die Schneidekanten sind teilweise verkürzt.

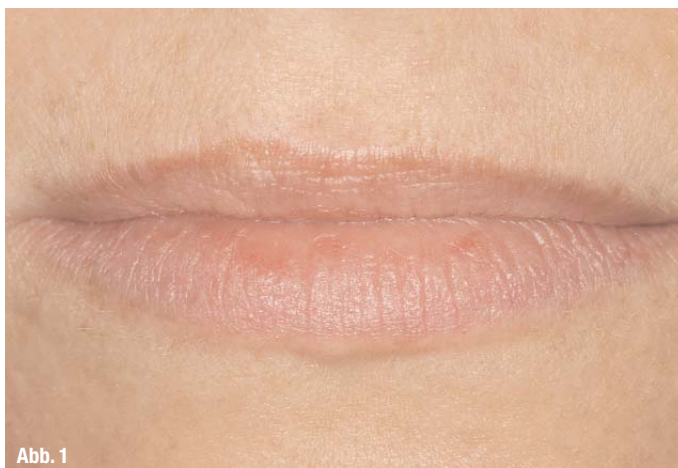

Abb. 1

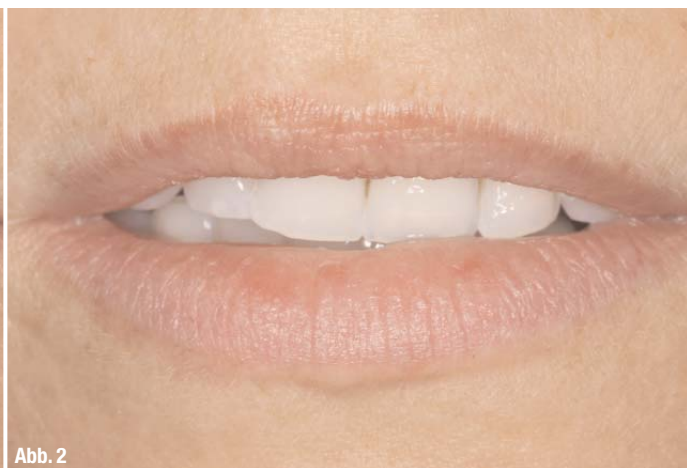

Abb. 2

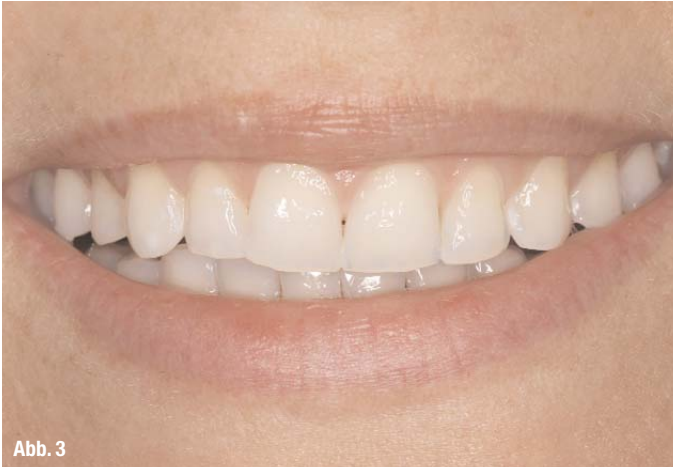

Abb. 3

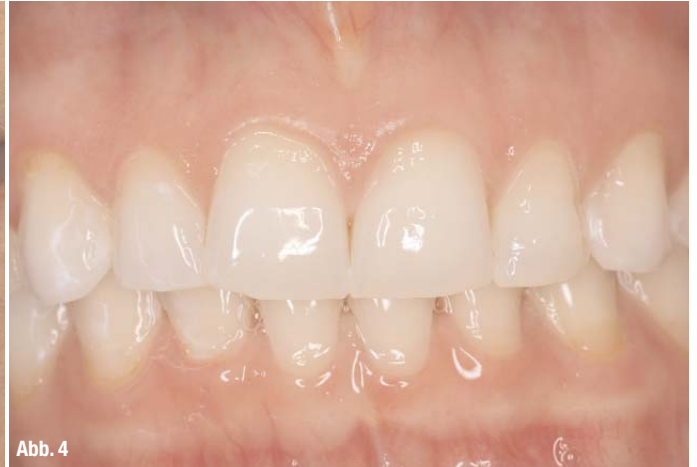

Abb. 4

Vollkeramik oder teilweise auch Komposit zur Verfügung.^{3,4} Direkte Restaurationen in größerem Ausmaß sind bezüglich Zeit, Verarbeitungstechnik und Formgestaltung aufwendig und benötigen ein nicht zu unterschätzendes Maß an individuellen Fertigkeiten. Der große Vorteil liegt allerdings darin, dass die direkte Technik im Vergleich zu indirekten Verfahren weniger oder gar nicht invasiv und meist auch weniger kostenintensiv ist. In der täglichen Praxis werden allerdings oft auch indirekte Restaurationstechniken angewendet, die nicht selten mit erheblichen Präparationsmaßnahmen, Zeitaufwand und Kosten verbunden sind. Bei Betrachtung der verfügbaren Literatur fällt zunächst auf, dass im Falle der indirekten Versorgungen mit vollkeramischen Restaurationen zahlreiche Studien publiziert wurden,⁴⁻⁸ während für die direkte Versorgung mit Kompositen im Frontzahnbereich nur wenige Langzeitstudien existieren.⁹ Ein Grund hierfür mag sein, dass im Falle der Kompositmaterialien der Fokus in den letzten Jahren vor allem in der Betrachtung von Seitenzahnfüllungen (Klasse I- und II-Kavitäten) lag. Es verwundert daher nicht, dass über die Erfolgsaussichten von Kompositmaterialien im Seitenzahnbereich eine Vielzahl von hochwertigen klinischen Studien Auskunft geben.¹⁰⁻¹³

Betrachtet man sich die publizierten unterschiedlichen Ergebnisse im Frontzahnbereich, so lässt sich zusammenfassend sagen, dass vollkeramische Restaurationen (Veneers, Kronen) sehr gute Ergebnisse über einen sehr langen Untersuchungszeitraum gewährleisten.⁴ Erfolgsraten über einen Zeitraum von 20 Jahren wurden in einer aktuellen Studie von Beier et al. mit 82,9% angegeben.⁴ Über einen Zeitraum von fünf Jahren zeigen viele Untersuchungen Erfolgsraten von über 90%.^{5,7,14} Betrachtet man die Ergebnisse der wenigen Studien, die sich mit den Erfolgsaussichten von Kompositfüllungen im Frontzahnbereich beschäftigen, so stellt man fest, dass über einen Zeitraum von fünf Jahren Erfolgsraten zwischen 79% und 96% beschrieben werden.^{9,15-17} Im Gegensatz zu den indirekten Restaurationen existieren für den Frontzahnbereich keine Studien mit Kompositen über einen längeren Zeitraum hinaus. Hauptmängel der direkten Technik sind oftmals Schwierigkeiten mit der Randgestaltung, der Approximalraumgestaltung, der Gestaltung der transluzenteren Schmelzschicht sowie der anatomischen Form.¹⁷ Verarbeitungstechnisch sind Mikroporositäten und Lufteinschlüsse keine Seltenheit. Mit der Einführung der präfabrizierten Kompositveneers (z.B. Direct Veneer & Composite

Abb. 3_ Beim Lachen stören sich Patienten an ihren Oberkieferfrontzähnen. Die erosiven Veränderungen sind zu erkennen.
Abb. 4_ Die frontale Ansicht gibt einen Überblick über das Ausmaß der Defekte.

Abb. 5_ Die passende Größe der Kompositveneers wird mit dem Contour Guide ausgewählt. Es ist darauf zu achten, dass das prospektive Veneer die Zähne vollständig bedeckt. Im Zweifelsfall sollte die größere Form gewählt werden, die anschließend in die passende Form getrimmt werden kann.

Abb. 6_ Zustand nach minimalen Präparationsmaßnahmen im Bereich der vier Frontzähne. Zahn 23 wurde nicht präpariert.

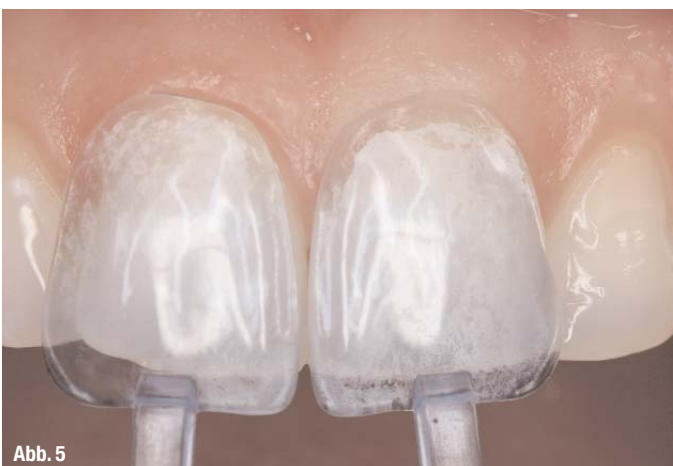

Abb. 5

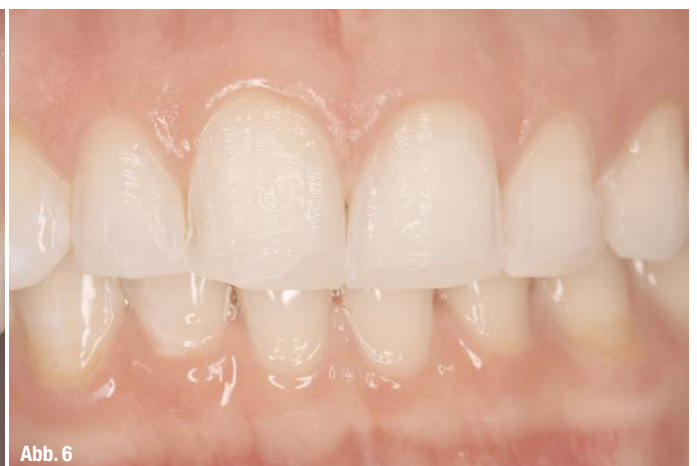

Abb. 6

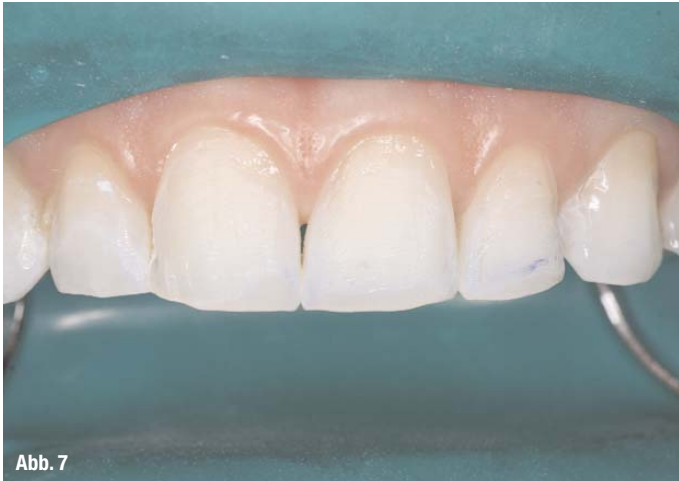

Abb. 7

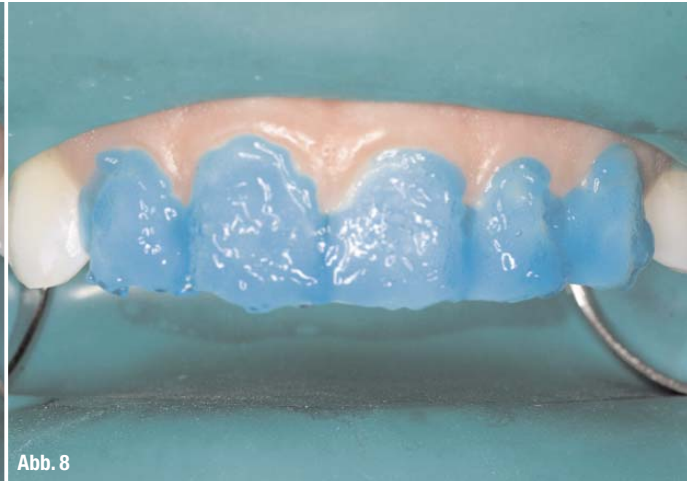

Abb. 8

Abb. 7 Nach Kofferdamapplikation.

Die Stege zwischen den Zähnen wurden durchtrennt, um eine bessere marginale Adaptation zu gewährleisten.

Abb. 8 Die Konditionierung der

Schmelzoberflächen erfolgte mit Phosphorsäure.

System, Edelweiss Dentistry GmbH, Hörbranz, Österreich, oder Compoener™, Coltène/Whaledent AG, Altstätten, Schweiz) ist eine weitere Versorgungsoption für die Praxis verfügbar geworden, die es ermöglichen soll, die Vorteile beider bewährten Restaurationsformen zu vereinen.¹⁸ Allerdings existieren derzeit lediglich Fallberichte, die sich mit dieser Thematik auseinandersetzen. Ergebnisse zum Langzeiterfolg liegen bisher nicht vor. Am Beispiel eines Patientenfalls, der mit dem von Coltène/Whaledent eingeführten System Compoener™ versorgt wurde, soll die klinische Vorgehensweise dargestellt werden.

Charakteristika des Compoener-Systems

Bei dem verwendeten Compoener-System handelt es sich um industriell hergestellte und polymerisierte, vorgefertigte Nanohybrid-Kompositenschalen, welche in unterschiedlichen Größen und anatomischen Grundformen erhältlich sind.¹⁸ Derzeit sind diese Schalen für den Ober- und Unterkiefer-

frontzahnbereich in vier verschiedenen Größen verfügbar. Außerdem sind mittlerweile auch Schalen für den Prämolarenbereich erhältlich, die zum jetzigen Zeitpunkt in den Größen S und L erhältlich sind. Die Verwendung dieser Schalen erleichtert zum einen die bisweilen schwierige Formfindung und Approximalraumgestaltung bei umfangreichen Frontzahnrestaurationen und kann zum anderen zu deutlich besseren Ergebnissen führen. Die Vorteile lassen sich folgendermaßen zusammenfassen:

- Präfabrizierte anatomisch geformte und individualisierbare Kompositveneers in vier verschiedenen Größen
- Mittlerweile sowohl für den Frontzahn- wie auch für den Prämolarenbereich verfügbar
- Erleichterte marginale Adaptation
- Ausreichender Abstand zwischen Befestigungskomposit und Schale durch mikroretentive Oberfläche
- Gute physikalische Eigenschaften
- Homogene Oberfläche
- Schichtstärke von lediglich etwa 0,3 mm.

Durch die industrielle Herstellung unter standardisierten Bedingungen wird eine gleichbleibend hohe Qualität der Schalen erzielt. Das derzeit auf dem Markt erhältliche System ist als unterschiedlich ausgestattetes Komplettsset erhältlich, das neben einer Auswahl an verschiedenen Größen, Formen und Farben der Kompositveneers alle zusätzlich benötigten Komponenten, das geeignete Haftvermittlersystem, die entsprechenden Befestigungs- und Füllungskomposite in verschiedenen Farben, notwendige Applikationsinstrumente, Ausarbeitungsinstrumente und Polierinstrumente enthält.

Klinischer Fall

Nach eingehender Befunderhebung, Aufklärung und ausführlicher Beratung der 29-jährigen Patientin wurde vereinbart, die Defizite im Bereich der fünf Oberkieferfrontzähne 12–23 (Abb. 1–4),

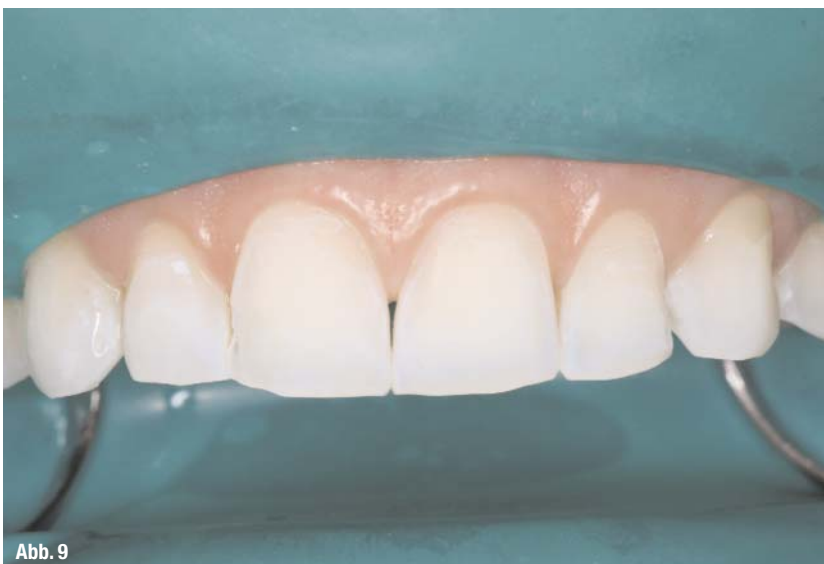

Abb. 9




Abb. 10




Abb. 11

mithilfe von präfabrizierten Kompositveneers (Compeer, Coltène/Whaledent AG, Altstätten, Schweiz) zu versorgen und dadurch die Form, die erosiven Defekte, die Textur sowie die Länge zu korrigieren (Abb.2–4). Im Vorfeld wurde die Patientin zunächst auf die Ursachen der erosiven Läsionen hingewiesen. Durch eine optimierte Mundhygiene und zusätzliche Ernährungsempfehlungen sollte versucht werden, das Management der erosiven Läsionen zu verbessern. Im Falle des Compeer-Systems stehen die präfabrizierten Schalen mittlerweile in vier Größen (S, M, L und XL) und zwei unterschiedlichen Farbvarianten zur Verfügung. Die Auswahl aus den zur Verfügung stehenden Zahnformen erfolgte mit dem systemspezifischen Auswahlsschlüssel (Compeer™ Contour Guide, Abb. 5). Die jeweilige Form des Formschlüssels wurde über den zu restaurierenden Zahn gelegt, wobei die blautransparente Farbe einen optimalen Kontrast auf dem betroffenen Zahn ermöglicht (Abb. 5). Im Zweifelsfall sollte immer die größere Form ausgewählt werden, da diese mehr Freiraum für individuelle Formgebung bietet und die Randbereiche der zu behandelnden Zähne zuverlässig abdeckt. In diesem Fall wurden für die zentralen Schneidezähne die Schalen der Größe L, für die lateralen Schneidezähne und den Eckzahn die Größe M ausgewählt. Nach initialer Reinigung der Zähne mit einem Pulver-Wasserstrahlgerät wurde die Farbauswahl durchgeführt. In diesem Fall entschieden wir uns für Schalen der Farbe „White Opalescent“ und die Farbe A1/B1 des Füllungs- und Befestigungskomposits. Nach Entnahme der Schalen aus den Einwegverpackungen kann das Etikett der ausgewählten Schalen von den Verpackungen (Rückseite) abgelöst und zu Dokumentationszwecken in der Patientenkartei archiviert werden (Abb. 10 und 11). Die ausgewählten Schalen sind standardisierten Formen nachempfunden und müssen den individuellen Gegebenheiten der Patientin angepasst werden. Für die vorsichtige Form- und Längenkorrektur der Schalen eignet sich am besten eine der

größeren Schleifscheiben, die bei langsamer Drehzahl und ohne Wasser benutzt werden kann. Bedingt durch die geringe Schichtstärke der Schalen von 0,3 mm mussten nur minimale Präparationsmaßnahmen an den fünf Zähnen durchgeführt werden (Abb. 6 und 7). Der Eckzahn 23 wurde nicht präpariert. Nach der Applikation des Kofferdams (Abb. 7) wurden die betroffenen Schmelzoberflächen mit Phosphorsäure sorgfältig konditioniert (Abb. 8, Etchant Gel S, Coltène/Whaledent AG, Altstätten, Schweiz). Die Einwirkzeit betrug 30–60 Sekunden und anschließend wurde die Säure für 15–20 Sekunden abgespült (Abb. 9). Das systemeigene One Coat Bond wurde gleichmäßig auf alle konditionierten Schmelzareale aufgetragen (Abb. 12). Die Einwirkzeit vor dem Verblasen sollte mindestens 20 Sekunden betragen. Die von Herstellerseite bereits mittels Erosion mikroretentiv gestaltete Oberfläche der Schalen (Rauigkeit 2 µm) muss, abgesehen der Reinigung mit Ethanol und der Applikation einer dünnen Schicht One Coat Bond, nicht gesondert vorbehandelt werden. Für den entsprechend ästhetischen Erfolg wird die

Abb. 10_ Die fünf ausgewählten Kompositveneers der Größe L und M sind jeweils einzeln hygienisch verpackt.

Abb. 11_ Auf der Rückseite jeder Compeer-Verpackung befindet sich ein Label mit allen relevanten Daten, welches zur Dokumentation in die Patientenunterlagen geklebt werden kann.

Abb. 12_ Das Zwei-Schritt Etch & Rinse Adhäsivsystem One Coat Bond wird appliziert und nach 20 Sekunden Einwirkzeit dünn verblasen und polymerisiert.

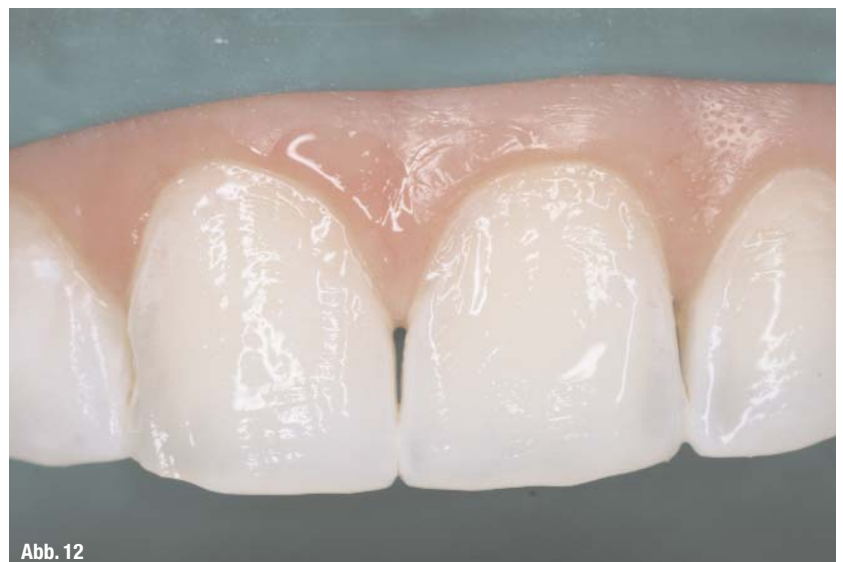

Abb. 12