

cosmetic dentistry _ beauty & science

2²⁰¹¹

_Fachbeitrag

Minimal- und No Prep-Veneers
bei Amelogenesis imperfecta

_Spezial

Die Bedeutung der Lippen
für die orofaziale Ästhetik

_Lifestyle

Antarktis – die eisige Schönheit
des siebten Kontinents



DEMO-DVD

Unterspritzungstechniken zur Faltenbehandlung im Gesicht

75€*



**Unterspritzungstechniken
jetzt auf DVD!**

*zzgl. MwSt. und Versandkosten

Hinweis:
Die Ware ist vom Umtausch ausgeschlossen.
Spieldauer: 60 Minuten

Kontakt

OEMUS MEDIA AG
Holbeinstraße 29 | 04229 Leipzig
Tel.: 03 41/4 84 74-3 08
Fax: 03 41/4 84 74-2 90
E-Mail: event@oemus-media.de
www.oemus.com



BESTELLFORMULAR

per Fax an

03 41/4 84 74-2 90

oder per Post an

OEMUS MEDIA AG
Holbeinstraße 29
04229 Leipzig

Hiermit bestelle ich die brandaktuelle **Demo-DVD** (bitte Zutreffendes ausfüllen)

Titel/Name/Vorname _____

Anzahl: _____

Praxisstempel

Datum/Unterschrift _____

E-Mail _____

Konzepte in der Zahnheilkunde

_Es vergeht kein Jahr, in dem nicht irgendwelche bahnbrechenden Innovationen den Markt zu erobern suchen. Kein Jahr, in dem die Industrie nicht neue Methoden, Werkstoffe oder Produkte an, mit und durch uns Zahnärzte, die Patienten mit eingeschlossen, austestet.

Die Aufgabe von uns Behandlern ist das Angebot zu filtern, um nützliches von sinnlosem oder gar gefährlichem zu trennen.

In den letzten zehn Jahren hat diese Innovationsvielfalt in der Zahnheilkunde durchaus hin und wieder für Verwirrung gesorgt. Interessant ist, dass die Zahl der „echten“ Innovationen oder erfolgreichen Konzepte dennoch sehr überschaubar geblieben ist. Zweifelsohne haben die 3-D-Navigation – oder vielmehr die 3-D-Diagnostik – mit dem routinemäßigen Einsatz von Zirkon den dentalen Markt am meisten beeinflusst. Die moderne Implantologie kommt ohne ausführliche und präzise Planung nicht mehr aus. Dank des raschen Preisrückganges und der großen Anzahl von Anbietern stehen DVTs mittlerweile im gesamten Bundesgebiet. Die Hauptprofiteure sind wir Behandler, weil wir endlich im Vorfeld erfahren, was genau uns während der Implantation erwartet, und natürlich die Patienten, die selbstverständlich Interesse an einer möglichst sicheren Implantation haben. Mehr noch als die schablonengeführte Implantation nutzt die intensive Diagnostik der Information, Vorbereitung und Verhinderung von „Blindflügen“.

Der selbstverständliche Einsatz des Zirkonoxids hat ebenfalls zu einer Vielzahl von Verbesserungen in der Behandlung beigetragen. Die Ästhetik, Erleichterung in der Zahntechnik und die hohe Präzision bei prothetischen Versorgungen haben hierdurch profitiert.

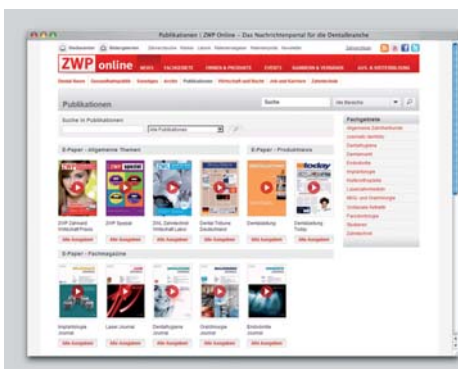Eine der Herausforderungen in der modernen Zahnheilkunde ist also sicherlich die Kombination der uns zur Verfügung stehenden erfolgreichen Konzepte. Die Ansprüche der Patienten sind gestiegen. Es wird immer mehr Leistung in immer kürzerer Zeit erwartet. Aus diesem Grund greifen wir heutzutage immer mehr auf altbewährte Konzepte, wie zum Beispiel die Sanierung unter Vollnarkose, zurück. Das besondere dabei ist nicht die ITN, sondern die komplette orale Rehabilitation eines Patienten in so wenigen Sitzungen wie nur möglich.

Was letztendlich zählt ist aber die freie Kombinierbarkeit aller Techniken und Möglichkeiten in der modernen Zahnheilkunde und – nicht zu vergessen – das dazu adäquate Praxismarketing. Hier ist jeder Behandler frei, gemäß seinen eigenen Vorlieben, Fähigkeiten und Möglichkeiten zu agieren. Der freie Markt, der, wie wir wissen, immer freier wird, bietet uns hier immer mehr Möglichkeiten. Für das Jahr 2011 wird also auch Marketing in der Zahnarztpraxis ein immer wichtigeres Konzept auf dem Weg zum Erfolg werden.

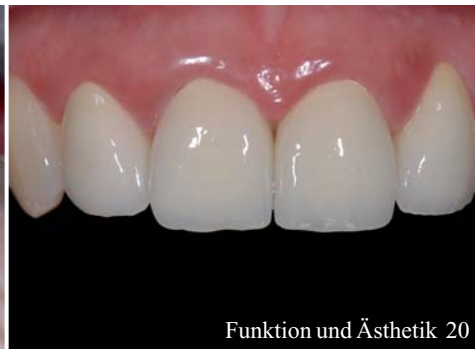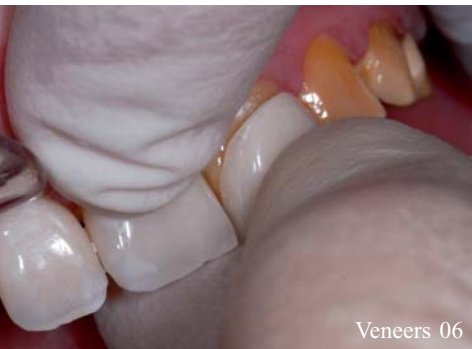Herzlichst
Milan Michalides



Milan Michalides



Die cosmetic dentistry ist auch als E-Paper mit vielen zusätzlichen Informationen auf www.zwp-online.info/publikationen verfügbar. Alle Anwendungen sind selbstverständlich auch iPad kompatibel.



| Editorial

- 03 **Konzepte** in der **Zahnheilkunde**
_Milan Michalides

| Fachbeiträge

- _Veneers
- 06 **Minimal- und No Prep-Veneers** bei **Amelogenesis imperfecta**
_Dr. Jürgen Wahlmann
- _Multifaktorielle Therapien
- 10 **Multifaktorielle Therapien** in der kosmetisch-ästhetischen Zahnheilkunde nach dem **Kaiserswerther Konzept**
_Prof. Dr. Marcel Wainwright
- _Vollkeramik-Restaurationen
- 14 **Vollkeramik im Frontzahnbereich – Mit Konzept zum Erfolg**
_ZA Florian Göttfert, Dr. med. dent. Marcus Striegel
- _Funktion und Ästhetik
- 20 **Function in Ballance:** Wiederherstellung einer ästhetischen Frontzahnrekonstruktion
_Prof. Dr. Axel Zöllner
- _White Spots Therapie
- 24 **Mikro-invasive Behandlung von post-orthodontischen White Spots** auf Glattflächen
_Marcio Garcia dos Santos, DDS, MS, PhD; Sillas Duarte Jr, DDS, MS, PhD; Dr. med. dent. Jin-Ho Phark, DDS
- _Implantologie
- 28 **KISS-Prinzipien der Ästhetischen Implantologie – Teil 2**
_Vis. Prof. Dr. Dr. Andreas H. Valentin, ZÄ Monika Brandl, Dr. Thilo Peters, Koautor_Fumihiko Watanabe, Professor & Chairman
- _Componeer
- 34 **Der Evolutionssprung** in der Frontzahnrestauration
_Dr. Mario Besek
- _Interdisziplinäre Therapiekonzepte
- 40 **Perfektion durch Kooperation im Netzwerk – Ein Fallbeispiel**
_Dr. Michael Visse, ZA Claus Theising, ZA Peter Elwert, ZT Manfred Läkamp

| News

- 42 **Marktinformation**

| Spezial

- _Lippenästhetik
- 44 **Die Bedeutung der Lippen** für die orofaziale Ästhetik
_Dr. Wolfgang Kuhl
- _Psychologie
- 48 **Der interessante Patient ...** den ich nicht mag – Teil VI:
_Dr. Lea Höfel

| Information

- _Internet
- 52 **Wie verändert das Internet** unseren **Praxisalltag?** Innovative Kommunikationsstrategien als Erfolgsmotor
_Dr. Michael Visse
- _Internet
- 54 **ZWP online** – dritte Generation wurde zur IDS vorgestellt
- _Recht
- 55 **Brustimplantate, Bauch- und Oberarmstraffungen** vom MKG-Chirurgen
_Dr. med. Dr. iur. Susanne Listl

| Lifestyle

- _Modern Art
- 58 **Iceland's Dreaming** – Die mystischen Phantasiewelten von Katrin Olina
_Catharine Banach
- _Reisebericht
- 60 **Antarktis** – die eisige Schönheit des siebten Kontinents
_Priv.-Doz. Dr. Christian R. Gernhardt

| Impressum

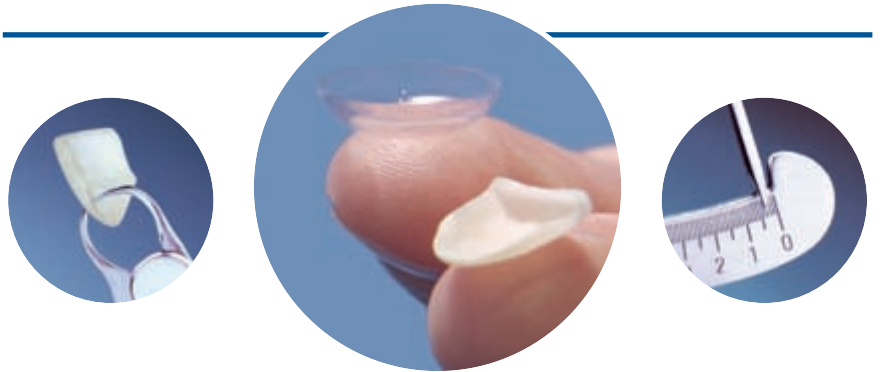- 66 Verlag, Redaktion



LUMINEERS®

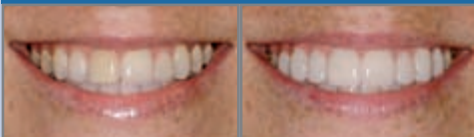beautiful smile. beautiful you.

LUMINEERS® SMILE PROGRAMM



- KEINE SPRITZE • KEINE PRÄPARATION
- KEIN PROVISORIUM • KEIN ENTFERNEN EMPFINDLICHER ZAHNSUBSTANZ

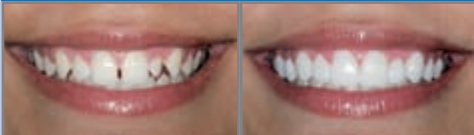
VERFÄRBUNGEN



VORHER

NACHHER

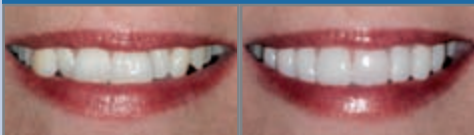
LÜCKEN UND ABSTÄNDE



VORHER

NACHHER

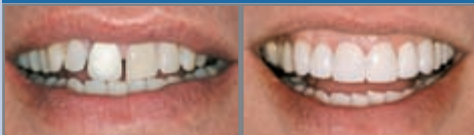
SCHIEFSTELLUNGEN



VORHER

NACHHER

ALTE KRONEN UND BRÜCKEN



VORHER

NACHHER

LUMINEERS BY CERINATE® ist ein Keramik-Veneer zur schmerzfreien Formkorrektur und dauerhaften Aufhellung des Lächelns Ihrer Patienten! Eine Haltbarkeit von über 20 Jahren ist klinisch erwiesen.

ZAHLEICHE VORTEILE FÜR IHREN PRAXISERFOLG

- Überregionale Werbung in Fach- und Konsumentenpresse.
- Kostenlose Informations-Hotline für Konsumenten.
- Unterstützende Marketingmaterialien, z. B. Displays, Informationsbroschüren, etc.
- Kompetente Ansprechpartner für die Unterstützung Ihres Praxisteam.
- Umfassendes Schulungsmaterial auf DVD und CD-ROM.
- Kostengünstiges Starter-Kit.

Fazit: Neupatienten und zusätzlicher Umsatz für Ihre Praxis!




HAMBURG

17.-18.06.2011




FRANKFURT

16.-17.09.2011



MÜNCHEN

14.-15.10.2011



WIEN

11.-12.11.2011

LUMINEERS® SMILE
DESIGN WORKSHOP

DEUTSCHLAND
ÖSTERREICH

MELDEN SIE SICH JETZT AN:

American Esthetic Design GmbH, Telefon: 081 06/300 500, Fax: 081 06/300 510

Minimal- und No Prep-Veneers bei Amelogenesis imperfecta

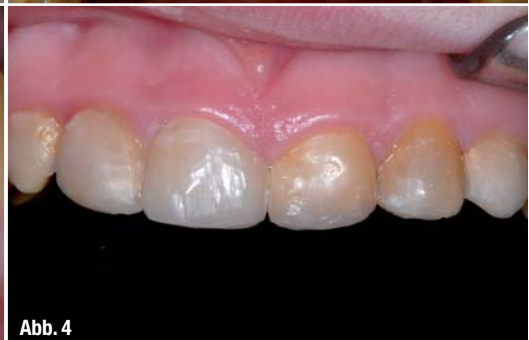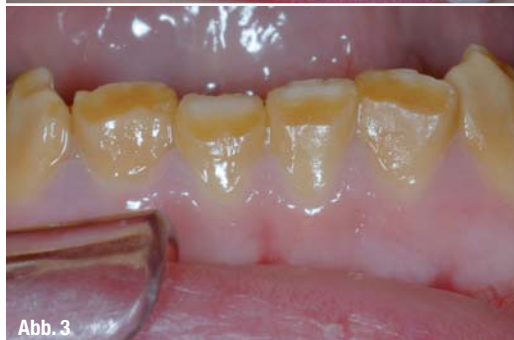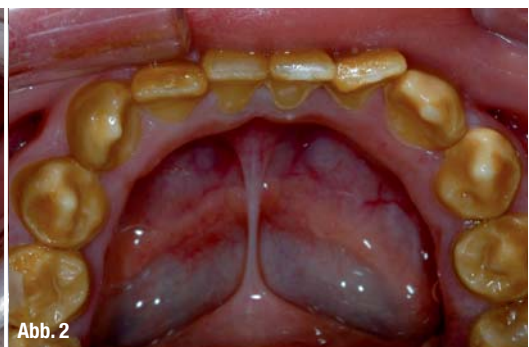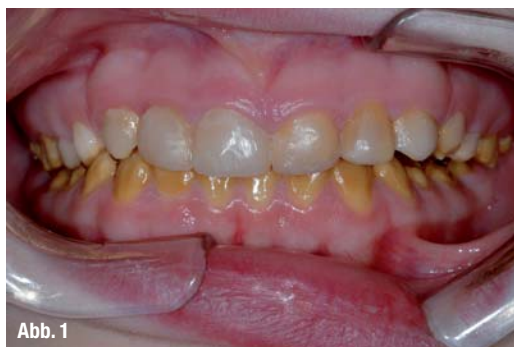Autor_Dr. Jürgen Wahlmann

Entgegen der landläufigen Meinung eignen sich Minimal- und No Prep-Veneers nicht nur zur Verbesserung der ästhetischen Situation, sondern stellen inzwischen eine hervorragende Möglichkeit dar, auch medizinische Probleme hoch ästhetisch unter maximaler Substanzschonung zu lösen. Dass diese Technik selbst bei klinisch sehr ungewöhnlichen, in der täglichen Praxis extrem seltenen Krankheitsbildern eine hervorragende Therapiemöglichkeit darstellt, zeigt der folgende Fall:

Die 13-jährige Patientin stellte sich in unserer Praxis mit dem Wunsch nach einer ästhetischen Verbesserung ihrer Situation vor. Sie gab an, in der Schule wegen Ihrer „braunen“ Zähne massiv gehänselt zu werden. Klinisch bot sich das Bild einer generalisierten Amelogenesis imperfecta (Abb. 1 und 2). Die Erkrankung scheint autosomal dominant vererbt worden zu sein, da neben dem Vater auch alle weiteren

Geschwister betroffen sind. Die massive Ausprägung der Erkrankung macht insbesondere Abbildung 2 deutlich. Wie in der Literatur beschrieben fanden sich erhebliche Abrasionen zum Beispiel in der Unterkieferfront (Abb. 3). Insbesondere beim hypomaturischen Typ (Amelogenesis imperfecta Typ 2) wird bei ausgeprägten Formen ein häufiger Verlust der vertikalen Dimension beschrieben (Rateischak, 2000).

Da eine Versorgung mit indirekten Restaurationen zwingend erforderlich war, mussten die Vor- und Nachteile konventionell zu zementierender Gold- oder VMK-Kronen sowie ädhäsiv zu befestigender Komposit- oder Keramikrestaurationen gegeneinander abgewogen werden. Bei einer Amelogenesis imperfecta muss sicherlich mit einer Beeinträchtigung des Ätzmusters gerechnet werden (Schmidlin, 2005). Die von Seow und Amaratunge 1998 be-



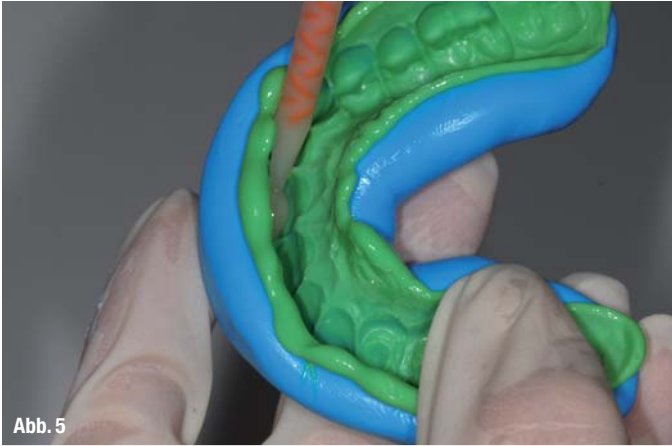


Abb. 5

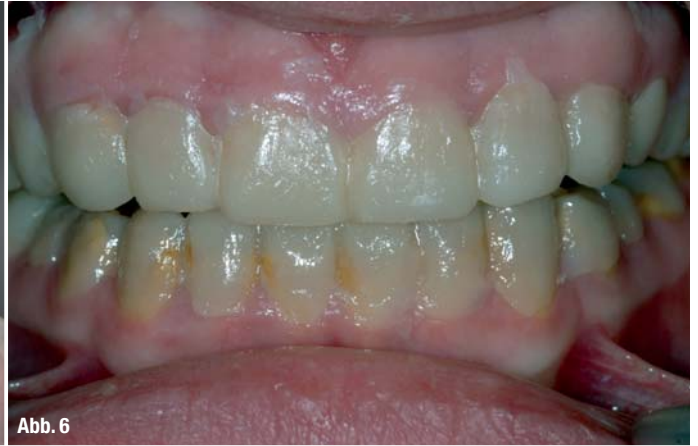

Abb. 6

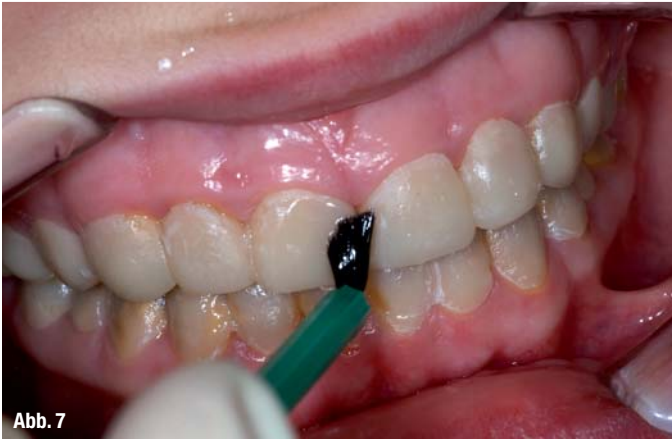

Abb. 7

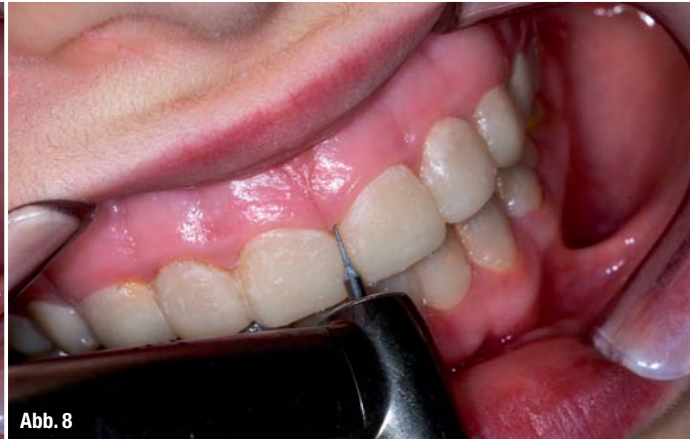

Abb. 8

schriebenen möglichen Varianten des Ätzmusters erlauben oft dennoch ein adäquates Bonding (Gwinnett und Matsui 1967). Da der Haftverbund bei den vom Vorbehandler durchgeführten Kompositversorgungen in der Oberkieferfront ausreichend war, entschied sich der Autor für eine adhäsiv zu befestigende, langzeitprovisorische Versorgung mit Minimal- bzw. No Prep-Kompositkronen und Veneers.

Nach funktioneller Vorbehandlung erfolgte das Mock-up, um die ästhetische und funktionelle Planung zu überprüfen. Nachdem der Silikonwall im Sinne eines Korrekturabdruckes erstellt wurde, wird er mit Luxatemp Star befüllt (Abb. 5) und für drei

Minuten im Mund des Patienten belassen. Luxatemp Star eignet sich perfekt, da es aufgrund seiner hohen Biegebruchfestigkeit von 121 MPa nach 24 Stunden (geschichtete Feldspatkeramik weist hier nur Werte bis zu 100 MPa auf) dem Behandler die Möglichkeit gibt, dieses Mock-up für einen Zeitraum von bis zu zwölf Wochen im Mund des Patienten zu testen. Die Ausarbeitung des Mock-up's erfolgt im Mund des Patienten, da bei intraoraler Ausarbeitung die zur Verfügung stehende mechanische Retention maximal ausgenutzt werden kann und ein punktuell Ätzen und Bonden nicht notwendig ist. Wenn das Mock-up länger als zwei Wochen getragen werden soll, ist es empfehlenswert, vor dem Einbringen des

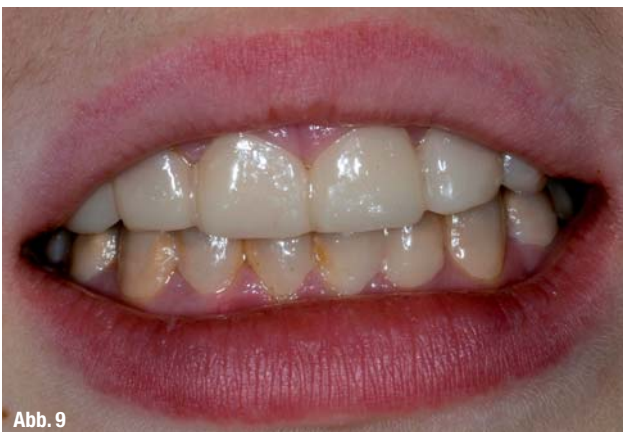

Abb. 9

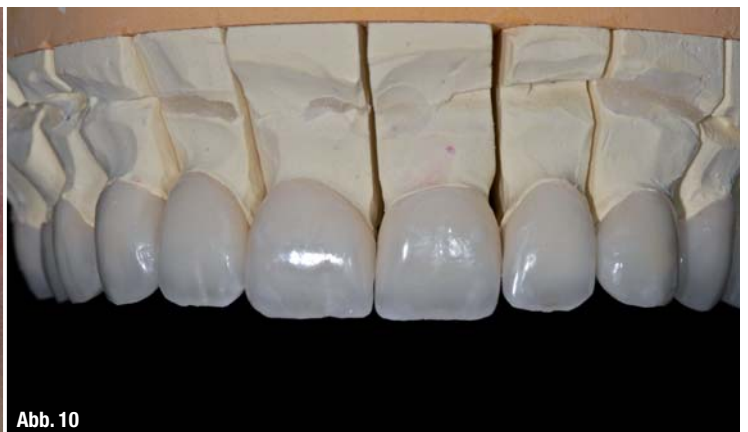

Abb. 10

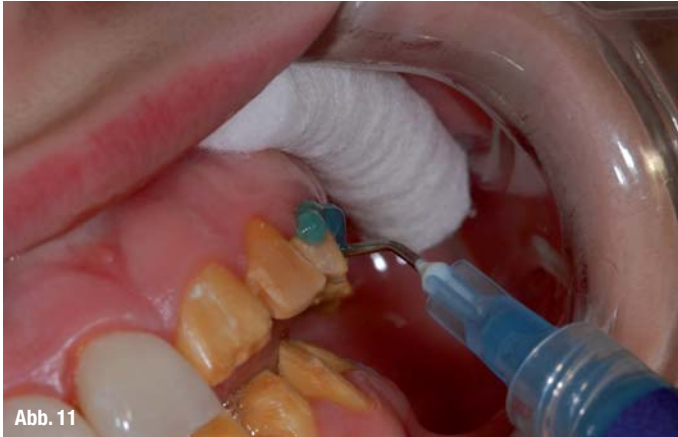

Abb. 11

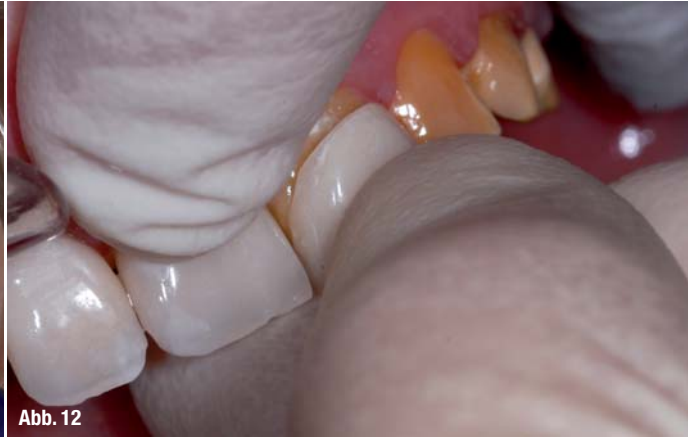

Abb. 12

Silikonwalls mit Luxatemp Star eine dünne Schicht Optibond FL 2 (Kerr) auf die zu versorgenden Zähne aufzutragen, um Undichtigkeiten zu vermeiden. Abbildung 6 zeigt die Situation direkt nach Entnahme des Silikonwalls. Es wird deutlich, dass der zervikale Rand des Mock-up's nur noch minimal ausgearbeitet werden muss. Dies erfolgt am einfachsten mit dem sogenannten „Moskito“-Bur (Frank Dental). Besonderes Augenmerk muss auf die Papille gelegt werden. Hier ist es zwingend notwendig, die Papille, wie in Abbildung 11 ersichtlich, sorgfältig freizulegen, da diese Technik die Papille verdrängt und sonst nach der Entfernung des Mock-up's ein schwarzes Dreieck sichtbar wäre. Abschließend wird Luxatemp Glaze & Bond aufgetragen (Abb. 8), um eine hoch ästhetische, verfärbungsunempfindliche Oberfläche zu erzielen. Zwar scheint aufgrund der zum Teil extrem geringen Schichtstärke des Mock-up's an einigen Stellen die bräunliche Unterstruktur durch (Abb. 9), dennoch ist die ästhetische Verbesserung beeindruckend.

Bereits in der ersten Woche nach Erstellung des Mock-up's erhielt die Mutter der Patientin einen Anruf der Klassenlehrerin. Diese gab an, dass sich die Patientin plötzlich am Unterricht beteiligte und viel

selbstbewusster auftreten würde. Hier wird deutlich, wie sehr gerade Jugendliche unter einer derart massiven Verfärbung der Zähne leiden können und in welchem Umfang sich dies auch auf die schulische Perspektive auswirken kann.

Nach Ende der funktionellen und ästhetischen Testphase wurde das Mock-up zunächst im 2. und 3. Quadranten entfernt und in diesem Bereich eine Verschlüsselung mit Luxabite vorgenommen. Dadurch konnte sowohl die zentrische Position als auch die vertikale Dimension exakt übertragen werden. Soweit möglich wurde auf eine konventionelle Präparation vollständig verzichtet. Es erfolgte im Approximalbereich lediglich eine geringfügige Präparation, um die Kontaktpunkte aufzulösen und dadurch die vorhandene Zahnschicht vollständig fassen zu können. Zusätzlich musste vereinzelt die obere, extrem angegriffene Schmelzschicht entfernt werden.

Abbildung 10 zeigt die laborgefertigten Langzeitprovisorien auf dem Modell. Die aufwendige Schichtung erfolgte mit dem Kunststoff New Outline (anaxdent) in Dentin A1, Schneide High Value & Clear, die Individualisierung erfolgte mit Acryline Acryl Marker (anaxdent) white und yellow.

Nachdem das Mock-up entfernt wurde, erfolgte zunächst das Try-in. Es wurden verschiedene Try-in Farben (Vitique, DMG) verwendet, um das beste ästhetische Ergebnis zu erzielen. Anschließend wurden die Zähne mit Ätzel angeätzt (Abb. 11) und anschließend mit Prime & Bond NT (DENTSPLY) sowie Vitique (DMG) in der zuvor ausgewählten Farbe A1 eingesetzt (Abb. 12).

_Fazit

Minimalinvasive Verfahren stellen eine hervorragende Möglichkeit zur substanzschonenden Versorgung auch schwierigster Fälle dar. Das ästhetische Ergebnis ist mehr als zufriedenstellend (Abb. 13). Nach Abschluss der Wachstumsphase kann die endgültige Versorgung mit einer vollkeramischen Restauration erfolgen.

_Kontakt cosmetic dentistry




Dr. Jürgen Wahlmann
 Oldenburger Str. 13
 26188 Edeweicht
 Tel.: 0 44 05/40 50
 Fax: 0 44 05/55 38
 E-Mail:
 drwahlmann@gmx.de
 www.drwahlmann.de

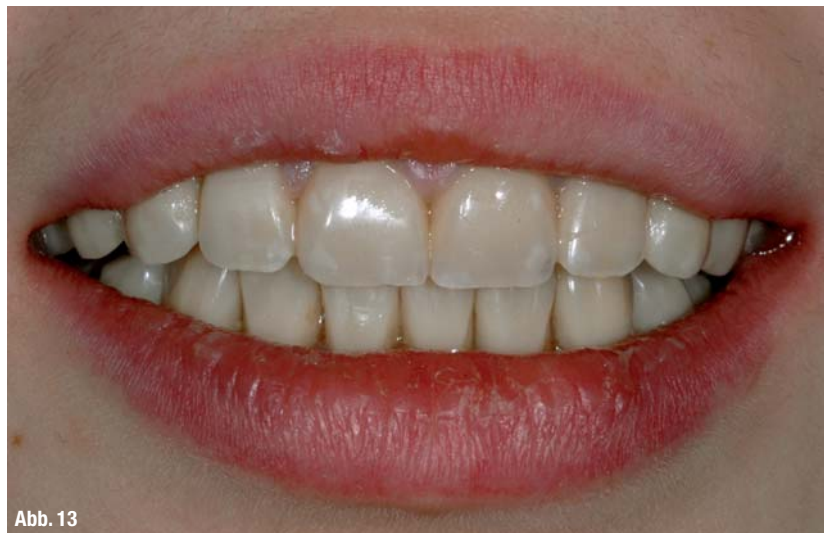

Abb. 13

VITABLOCS RealLife® – genial 3-dimensional!

Einfach per Mausklick: Naturgetreue Frontzahnästhetik durch 3D-Dentinkern-Schmelzstruktur!

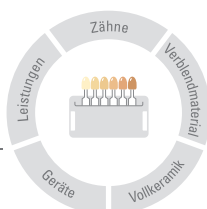


Die VITA App „VITABLOCS RealLife“
ist über iTunes gratis erhältlich!

34050



VITA SYSTEM



3D-MASTER

VITA

Die innovativen VITABLOCS RealLife for CEREC/inLab MC XL wurden speziell für hochästhetische Frontzahnversorgungen entwickelt. Die dreidimensionale Blockstruktur mit Dentinkern und Schmelzhülle imitiert entsprechend dem natürlichen Zahnaufbau den bogenförmigen Farbverlauf zwischen Dentin und Schneide. Die VITABLOCS haben sich millionenfach klinisch bewährt.

Fax: +49 (0) 7761 / 562-233

Tel.: +49 (0) 7761 / 562-890

Bitte senden Sie mir Info-Material zu!

Bitte vereinbaren Sie mit mir einen Beratungstermin!

Praxis/Labor, Ansprechpartner: _____

Straße, Hausnummer: _____

PLZ/Ort: _____

