

RADIOLOGIE TRIBUNE

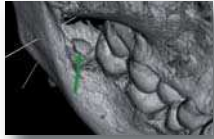
The World's Radiology Newspaper • Édition Française

JANVIER 2015 – Vol. 7, No. 1

www.dental-tribune.fr

CAS CLINIQUE

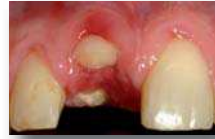Le diagnostic radiologique des ostéites des maxillaires est devenu plus aisé et précoce grâce à l'avènement de l'imagerie cone beam en haute et Ultra Haute résolution. Le Dr N. Bellaïche livre une iconographie riche de son expérience.



► Pages 32 | 33 | 34

CAS CLINIQUE

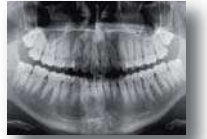La restauration prothétique d'une incisive centrale est toujours délicate. Les logiciels de simulation implantaire associés à l'imagerie 3D constituent une approche thérapeutique appréciable. Le Dr M. Abbou vous le démontre en images.



► Page 30

CAS CLINIQUE

Le diagnostic des parodontites et des péri-implantites garde une base clinique importante. Le cone beam, permet un bilan plus complet des lésions et parfois un diagnostic plus précoce. Les Drs F. Joachim et N. Bellaïche associent leurs compétences.



► Pages 36 | 37 | 38

Une information en 3D : les pathologies passées au « scanner » (cone beam)

Paris, France : Le mercredi 26 novembre 2014, l'hôtel Hyatt Regency, le Dr Norbert Bellaïche, comme chaque année invite ses confrères à partager son expérience de radiologie et ses dernières trouvailles radiologiques scientifiques.



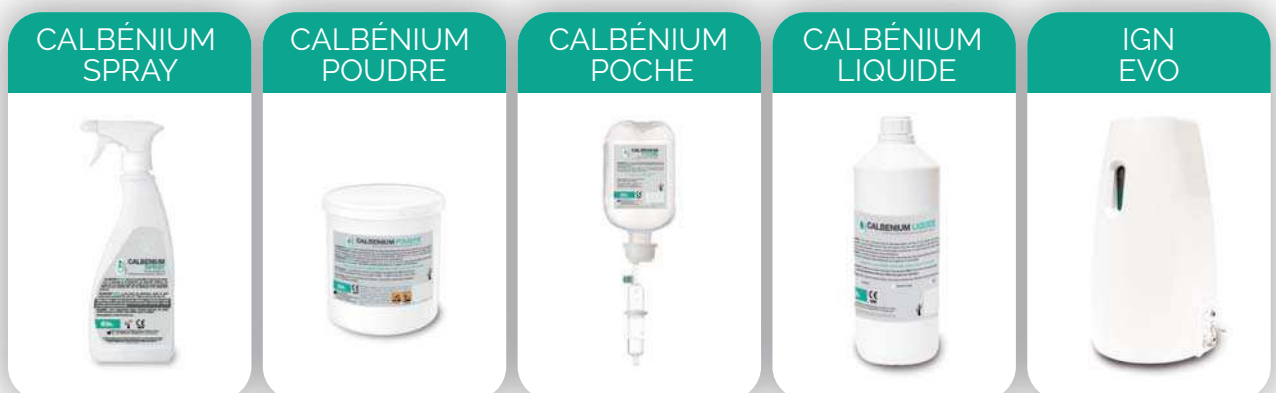
C'est devant un auditoire nombreux et attentif que les praticiens ont découvert des images en 3D toujours plus performantes d'années en années.

Comme chaque année lors de l'ADF, le Dr Norbert Bellaïche, radiologue, convie les chirurgiens-dentistes pour débattre des avancées diagnostiques et thérapeutiques récentes. Le mercredi soir, c'est dans les salons Pissaro de l'Hôtel Hyatt Regency que se sont précipités de très nombreux praticiens afin d'écouter les conférences de sept praticiens de renom. Ils ont eu la gentillesse de nous livrer leurs présentations afin que ceux qui n'ont pu être présents partagent ces connaissances. Une tribune radiologique a pu ainsi voir le jour. Dans ce numéro vous retrouverez :

- L'incisive centrale en implantologie : apport de l'imagerie numérique 3D par le Dr M. Abbou
- Le cone beam des ostéites des maxillaires par les Drs N. Bellaïche, J.L. Charrier et M. Ballanger
- L'imagerie et le traitement des parodontites et des péri-implantites par les Drs N. Bellaïche, F. Joachim et M. Bonner.
- Les apports de l'imagerie numérique 3D en Chirurgie et Prothèse Implanto-Portée par le Dr B. Cannas se retrouvera dans le numéro de février ainsi que le
- Traitement antiparasitaire en vue de la guérison des maladies parodontales par le Dr M. Bonner.

GRUPE
Airel Quetin
L'ÉQUIPEMENT DENTAIRE RÉINVENTÉ

La décontamination globale de votre équipement dentaire



30 ans déjà que l'IGN et le Calbénium prouvent leur efficacité dans de nombreux cabinets dentaire, centres dentaires, Hôpitaux et Université en France et à l'étranger. Développée et fabriquée en France, la gamme de produits ne cesse de s'accroître pour répondre à tous les besoins de **décontamination à l'intérieur et l'extérieur du fauteuil dentaire.**



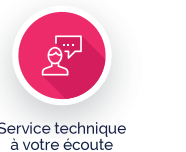Conception des produits à la demande



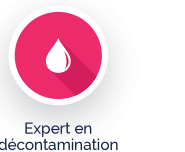Garantie incluse jusqu'à 5 ans



Fabrication des produits en France



Service technique à votre écoute



Expert en décontamination

Airel Quetin

917, Rue Marcel Paul • 94500 Champigny-sur-Marne

Tél : 01 48 82 22 22 • commercial@airel.com • www.airel-quetin.com

Dispositif médical : Classe IIa et IIb - Organisme notifié : SNCH (0499) - Fabricant : Airel, France
Janvier 2015 - Pour toute information complémentaire, se référer à la notice d'utilisation



L'incisive centrale en implantologie

Apports de l'imagerie 3D

De manière générale, la restauration prothétique d'une incisive centrale est toujours délicate, dans la mesure où le moindre défaut sera exposé comme le nez au milieu de la figure.

A cet endroit plus qu'ailleurs, il est donc légitime d'appréhender l'importance et l'incidence de l'acte implantaire chirurgical qui est susceptible de complexifier la réhabilitation prothétique s'il n'est pas accompli de façon judicieuse (cas clinique n°1). Pour les restaurations unitaires, l'enjeu est aussi souvent de s'inscrire dans l'harmonie dentaire et tissulaire existante...

S'il est communément admis que l'examen clinique et radiologique 2D (panoramique, rétro-alvéolaire) constituent un minimum prérequis pour l'établissement du diagnostic et du

plan de traitement, l'imagerie 3D (scanner, cone-beam) doit être considérée comme un examen complémentaire indispensable pour :

- Confirmer un diagnostic (fêlure, fracture...)
- Apprécier l'environnement osseux (volume, qualité, intégrité, obstacles anatomiques...)
- Mieux appréhender le protocole chirurgico-prothétique à instaurer

Les logiciels de simulation implantaire associés à ces examens constituent des outils d'approche thérapeutique d'autant plus appréciables.

Nous sommes depuis longtemps adeptes et fervents promoteurs de la technique d'extraction-implantation immédiate, qui trouve tout naturellement son intérêt dans le cadre

de l'incisive centrale. Au cours de l'exposé, il est démontré comment nous avons intégré l'imagerie 3D dans notre exercice avec la complicité du docteur Norbert Bellaïche depuis 1989 (premiers examens « Dentascan » en coupes axiales avec reconstructions verticales à l'échelle 1/1). Une iconographie bien choisie illustre aussi l'évolution de nos techniques chirurgicales et prothétiques depuis cette époque pionnière jusqu'à aujourd'hui, parallèlement à l'évolution des examens radiologiques. On comprend que si la main du chirurgien et les gestes cliniques restent déterminants, le « numérique » s'est largement introduit dans notre exercice (radiologie numérique, empreintes optiques, réalisations prothétiques en C.A.O et C.F.A.O...).

Pour le plus grand confort des patients et une meilleure prévisibilité des résultats, le docteur Michel Abbou s'est fait une spécialité du « One shoot chirurgical », en mettant à profit :

- une approche diagnostique optimisée par l'imagerie 3D numérique
- une expérience lui permettant un geste opératoire assurant dans le même temps l'extraction dentaire, l'assainissement périphérique et l'aménagement tissulaire environnant
- une équipe d'assistantes et de prothésistes bien formés, l'autorisant à systématiser de surcroît la mise en esthétique immédiate (couronnes unitaires, plurales et bridges provisoires sur implants) pour les patients exigeants qui en font la demande (mais en assumant aussi les contraintes).

DR MICHEL ABBOU

Parodontie - Implantologie
- Chirurgie buccale

26, rue Marbeuf - 75008
PARIS - France

Tel. 00 33 1 43 43 48 87



Cas clinique n°1

Objectif
L'incisive centrale

Scanner: Dr. Norbert BELLAÏCHE (Paris)

Atteinte parodontale terminale en 21 (Classe IV de Miller), 1991. La bonne appréciation du contexte dento-ostéo-parodontal est indispensable avant d'entreprendre toute séquence thérapeutique.

L'incisive centrale en implantologie

Sept. 1991

14 ans post-opératoire

Proth. 21: Labo Didier AKOUN (Lésigny)

Recours aux techniques de ROG et GCE dans le même temps opératoire que l'implantation (Implant Steri-Oss). Le travail du prothésiste (Didier Akoun) ainsi que la motivation et l'implication du patient (prophylaxie parodontale, hygiène, contrôles...) sont des cofacteurs de réussite non négligeables.

Cas clinique n°2

Fracture traumatique de la 11 en 2005
L'analyse 3D par Dentascan permet d'envisager une technique en One Shoot chirurgical...

Résultat à 1 an post-opératoire
Un nouvel examen 3D avant de poser un implant en 26 permet d'objectiver la bonne reconstruction osseuse péri-implantaire en 11, avec néoformation d'une corticale vestibulaire.

Scanner: Dr Norbert Bellaïche (Paris)

Cas clinique n°3

Fenestration osseuse

Table osseuse vestibulaire très fine

Dr Grégory CARON, Paris

En 2013, fracture traumatique de la 11 déjà habillée dans un contexte de facettes et couronnes en céramique (Dr Laurence DELESTI)

Temporisation esthétique immédiate en zone antérieure

J + 10

Protocole EII - MEI

Protocol One Shoot (EII-MEI) avec chirurgie mini-invasive, sans lambeau et sans sutures. Noter la belle intégration de la couronne provisoire immédiate à J+10...

CONGRÈS NATIONAL CAMLOG

NOUVELLES
TECHNOLOGIES &
RÉALITÉS CLINIQUES



JEUDI
19 MARS
2015



PRÉSIDENT D'HONNEUR
DR A. KIRSCH



DR F. BAUDOT



DR G. BOULLE



DR O. CARCUAC



DR J. CHOUKROUN



DR G. FOUGERAIS



PRÉSIDENT SCIENTIFIQUE
DR E. NORMAND



DR G. KHOURY



DR P. LALET




DR M. MONGEOT



DR G. PEYRAVERNEY



DR JJ. TRACOL



Pavillon Dauphine Place du Maréchal de Lattre de Tassigny 75016 PARIS

Cone beam et ostéites des maxillaires

Les ostéites des maxillaires sont des complications non rares des pathologies endo-parodontales qui en représentent la porte d'entrée la plus fréquente. Les autres portes d'entrée locales sont iatrogènes (extraction d'une dent, surtout incluse [sagesse], chirurgie implantaire, réparatrice...), traumatiques, voire tumorales et plus rarement sinusienne (sinusite chronique), salivaire ou cutanée. Un terrain favorisant (diabète, immunodépressions) peut favoriser l'extension des lésions.

I. Clinique

La douleur est le signe fonctionnel principal, d'aspect et d'intensité variables, parfois intriquée et/ou rapportée aux douleurs dentaires associées (dentinaire, pulpaire, alvéolaire...). Elle peut irradier à la symphyse ou une oreille en cas d'atteinte mandibulaire, au sinus ou l'orbite si l'atteinte est maxillaire. D'autres signes fonctionnels sont possibles : trismus, halitose, hypoesthésie labio-mentonnaire (signe de Vincent), syndrome dysfonctionnel de l'appareil manducateur (SADAM)...

L'examen peut retrouver une tuméfaction œdémateuse locale, parfois érythémateuse, une adénopathie cervicale et recherche des signes de collection : hyperthermie pouvant dépasser 39°, douleur insomnante, pulsatile, signe du godet cutané...

Tous ces signes cliniques sont variables en fonction de la forme évolutive (moins marqués ou absents dans les formes chroniques), du germe, du terrain (âge, hygiène, tabac, diabète, déficit immunitaire...) et peuvent être masqués par une antibiothérapie...

II. Laboratoire

Un syndrome inflammatoire est recherché (hyperleucocytose, accélération de la VS et élévation de la CRP) ainsi qu'un diabète.

Les prélèvements microbiologiques, au besoin après fenêtre antibiotique de 48 heures en cas de traitement aveugle, se font par aspiration des écoulements purulents (seringue sur cathéter), biopsie osseuse ou prélèvement d'un séquestre, avec culture en aérobie et anaérobie et sont d'interprétation délicate vue la flore buccale saprophyte abondante et source d'erreurs.

Les germes responsables sont surtout les staphylocoques et les streptocoques, plus ra-

rement des anaérobies (propionibacterium acnes) ou de nombreux autres germes, voire des germes mycéliens.

III. Imagerie

Techniques utiles

– **Le panoramique dentaire**, indispensable mais le plus souvent insuffisant, permet d'appréhender l'ensemble de la dentition, d'orienter vers une cause locale dentaire (Fig. 1) (endoparodontale, iatrogène, chirurgicale, traumatique) et parfois de détecter des signes d'ostéite (ostéolyse, séquestre, voire épaissement périosté) et leur évolution...

– **Les clichés rétro-alvéolaires** sont souvent plus précis pour l'étude locale mais comme le panoramique en retard sur la clinique (4 jours à 3 semaines).

– **Le cone beam**, à condition d'être réalisé en haute résolution (pixels de 150 à 200 µm) et éventuellement en ultra haute résolution (pixels de 75 à 125 µm) permet souvent un diagnostic osseux plus précoce et plus précis que la radiologie standard.

– **Le scanner**, avec injection de produit de contraste iodé, est utile pour apprécier une éventuelle extension des ostéites aux parties molles (cellulite, muscles faciaux...).

– **L'IRM**, avec injection de gadolinium, remplace avantageusement le scanner pour l'étude des parties molles (car non irradiante) mais est plus fortement artéfactée par les traitements dentaires et contre-indiquée en présence de corps étranger ferromagnétique. Elle est plus sensible et précoce que le scanner pour déterminer l'extension intra-médullaire et après 6 mois pour la détection des zones évolutives et récurrentes.

– **La Scintigraphie**, très sensible (100%) mais peu spécifique, est réservée à la recherche d'autres localisations (ostéites multifocales).

Intérêt du cone beam dans le diagnostic et le bilan des ostéites

Les ostéites sont responsables de modifications de la structure osseuse répondant à un déséquilibre entre activités ostéoclastique (responsable d'ostéolyse) et ostéoblastique (production d'os, d'où ostéosclérose), pouvant s'associer variablement dans le temps et l'espace pour aboutir à des tableaux radiologiques très variés.

1 : Formes typiques: les ostéites aiguës et subaiguës

sont le plus souvent des formes mixtes, associant variablement ostéogénèse et ostéolyse.

À la mandibule

► **L'ostéolyse** (Fig. 1 à 5) témoigne d'une activité ostéoclastique dominante. C'est une zone lacunaire, dont la densité est proche ou celle des parties molles, pouvant contenir des séquestres ou débris nécrotiques.

► **L'os spongieux** est caractérisé par

– une ou des lacunes (disparition des travées osseuses), plus ou moins homogènes et/ou limitées ;

– parfois des séquestres, foyers nécrotiques denses de petite taille, en général isolés au sein d'une plage d'ostéolyse ;

– surtout des trajets fistuleux s'étendant vers les corticales, qu'ils perforent et vers le foramen mentonnier ou le canal mandibulaire, qu'ils contournent ou atteignent (avec dans ce cas un signe de Vincent).

► **L'os cortical** est soit érodé par la lacune de l'os spongieux, soit le siège d'une plage

hypodense isolée, soit encore de fins trajets fistuleux issus de la lacune de l'os spongieux et bien visibles en reconstructions 3D surfaciques sous forme d'aspect en peau d'orange de la face vestibulaire de l'os. Ces micro-fistules peuvent s'élargir en de larges communications transcorticales susceptibles de propager l'infection vers les parties molles.

En cas d'évolution subaiguë, l'os cortical peut être le siège d'une déminéralisation hétérogène en « sucre mouillé » ou en « verre dépoli », aboutissant typiquement à une dédifférenciation cortico-spongieuse.

► **L'ostéogénèse périostée ou sous-périostée** est très évocatrice d'ostéite.

► **Forme typique, lamellaire**

En pelure d'oignon, à type de dépôt linéaire ou semi-lunaire, non pathognomonique, elle traduit la réponse à une agression diverse d'évolution plutôt lente, volontiers infectieuse certes, mais pouvant être aussi iatrogène, traumatique (Fig. 6) ou tumorale. S'il s'agit d'une ostéite, le cone beam montre souvent les trajets fistuleux.

► **Formes selon l'intensité**

– Forme mineure (Fig. 7) : apposition limitée, à la limite de la visibilité, détectable seulement en reconstructions fines.

– Formes exubérantes : visibles parfois sur le panoramique dentaire, s'accompagnant d'une tuméfaction osseuse et des parties molles et d'une ostéosclérose hétérogène (Fig. 8), (périostite ossifiante de Garré), touchant le sujet jeune surtout à la partie postérieure de la mandibule.

– Dans les formes très agressives (Fig. 9), l'ostéolyse peut dépasser la construc-

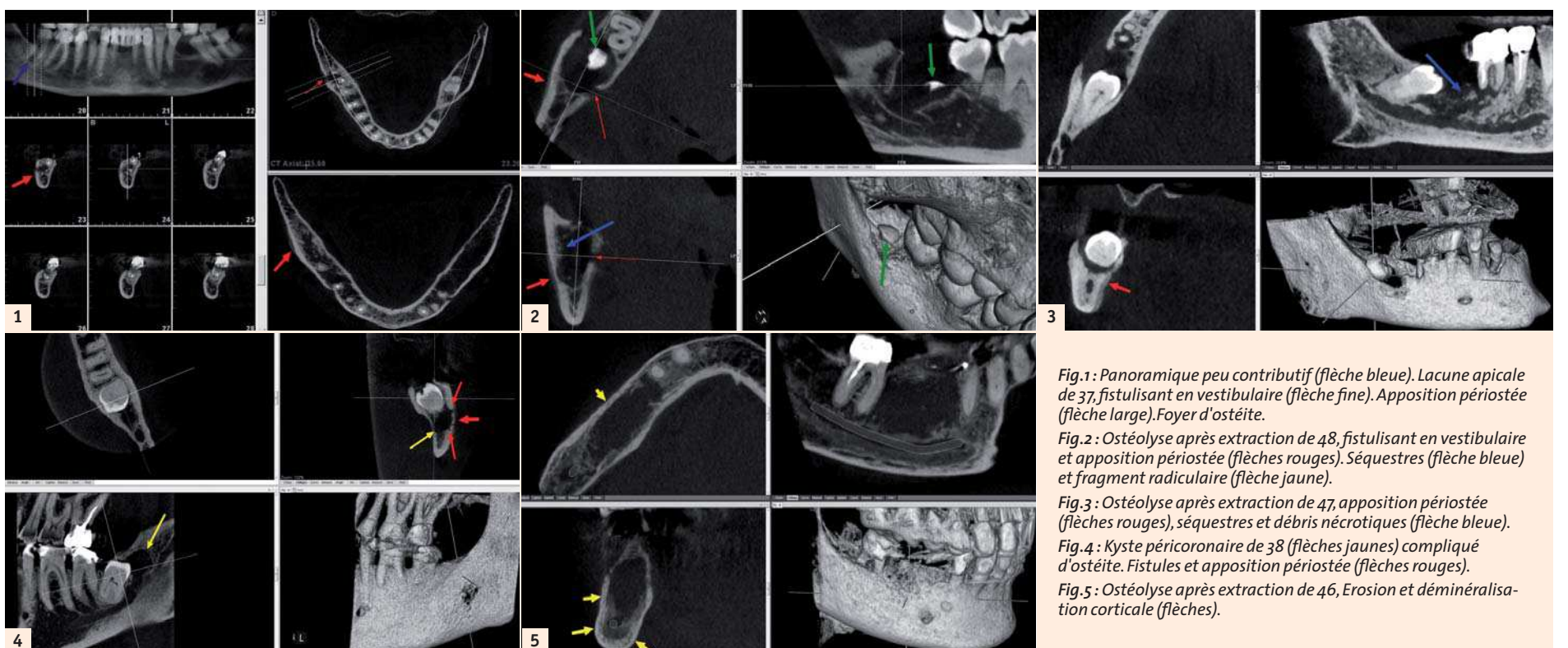


Fig. 1 : Panoramique peu contributif (flèche bleue). Lacune apicale de 37, fistulisant en vestibulaire (flèche fine). Apposition périostée (flèche large). Foyer d'ostéite.

Fig. 2 : Ostéolyse après extraction de 48, fistulisant en vestibulaire et apposition périostée (flèches rouges). Séquestres (flèche bleue) et fragment radiculaire (flèche jaune).

Fig. 3 : Ostéolyse après extraction de 47, apposition périostée (flèches rouges), séquestres et débris nécrotiques (flèche bleue).

Fig. 4 : Kyste péri-coronaire de 38 (flèches jaunes) compliqué d'ostéite. Fistules et apposition périostée (flèches rouges).

Fig. 5 : Ostéolyse après extraction de 46, Erosion et déminéralisation corticale (flèches).

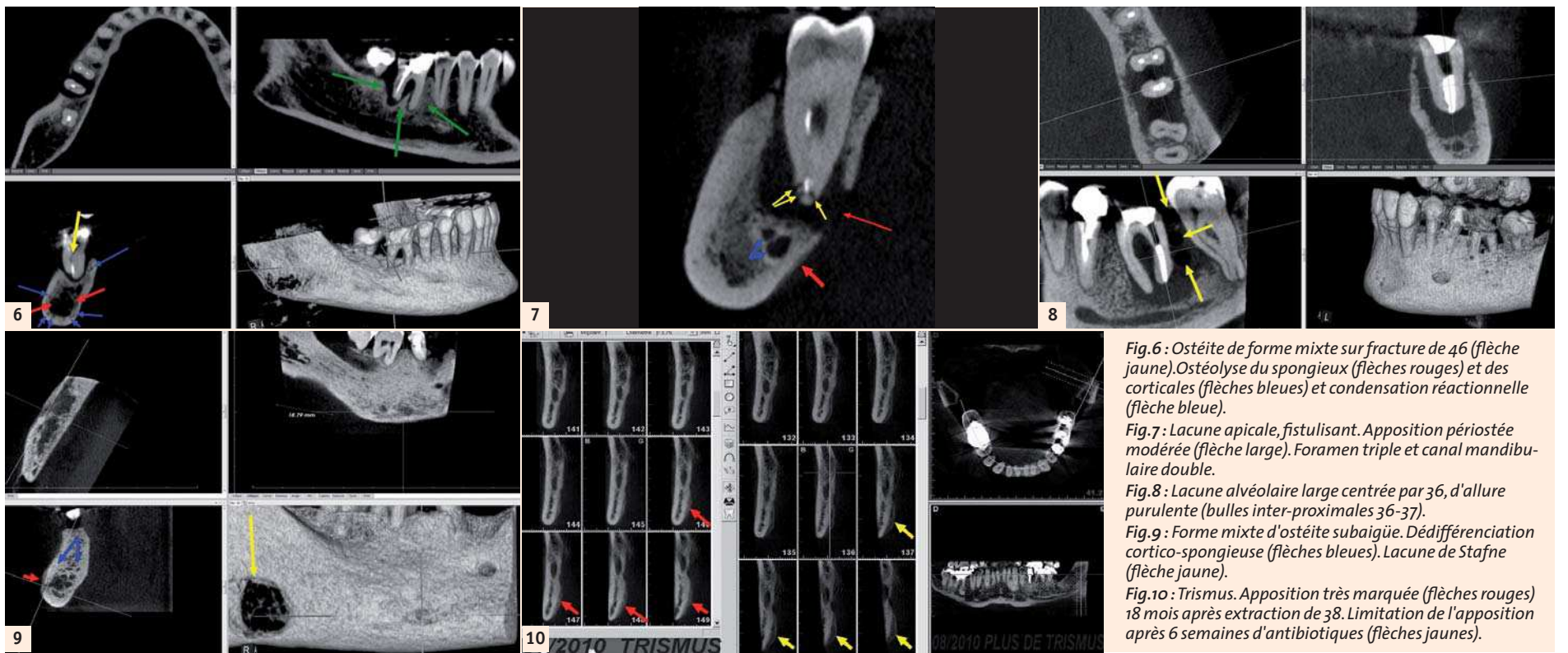


Fig. 6 : Ostéite de forme mixte sur fracture de 46 (flèche jaune). Ostéolyse du spongieux (flèches rouges) et des corticales (flèches bleues) et condensation réactionnelle (flèche bleue).
Fig. 7 : Lacune apicale, fistulisant. Apposition périostée modérée (flèche large). Foramen triple et canal mandibulaire double.
Fig. 8 : Lacune alvéolaire large centrée par 36, d'allure purulente (bulles inter-proximales 36-37).
Fig. 9 : Forme mixte d'ostéite subaigüe. Dédifférenciation cortico-spongieuse (flèches bleues). Lacune de Stafne (flèche jaune).
Fig. 10 : Trismus. Apposition très marquée (flèches rouges) 18 mois après extraction de 38. Limitation de l'apposition après 6 semaines d'antibiotiques (flèches jaunes).

tion périostée, qui est perforée par l'écoulement purulent, envahissant les parties molles, vers les espaces cellulaires de la face et du cou. L'aspect peut faire craindre un processus tumoral pseudo inflammatoire et impose le recours au scanner ou à l'IRM pour l'étude des parties molles.

► **Les formes mixtes** sont les plus fréquentes à la mandibule: elles associent ostéolyse septique et foyers d'ostéocondensation réactionnelle, pouvant réaliser un aspect de dédifférenciation cortico-spongieuse (Fig. 6 et 9).

Au maxillaire

► **L'ostéolyse** (Fig. 11 et 12) domine le tableau d'ostéite aigüe ou subaigüe. Une ou plusieurs plages de déminéralisation s'étendent en carte de géographie le plus souvent au contact d'un foyer endo-parodontal, parfois sans cause dentaire visible. Les corticales présentent plutôt un zone de lyse vestibulaire ou palatine que des trajets fistuleux plus rares et on n'a jamais décrit d'apposition périostée au maxillaire.

► **L'Extension vers le sinus** est due à l'amin- cissement puis à la disparition localisée du

« plancher » sinusal, à l'épaississement muqueux sinusal et se complique volontiers d'une sinusite aigüe secondaire.

► **Les formes mixtes** sont aussi possibles au maxillaire, mais sans apposition périostée.

2 : Formes chroniques :

Elles sont le plus souvent condensantes et traduisent une activité ostéoblastique prédominante, en général d'évolution lente.

► **L'ostéosclérose réactionnelle** (Fig. 13 et 14) La plus fréquente; c'est une réaction os-

seuse à une infection de voisinage, granulome le plus souvent ou parfois alvéolyse d'origine parodontale, témoignant d'une infection peu agressive, évoluant sur un mode chronique.

► **L'ostéite condensante ou éburnante** (Fig. 15 et 16) C'est l'ostéomyélite chronique, témoignant comme la précédente d'une infection peu agressive, évoluant à bas bruit, se traduisant,

– parfois après une phase d'ostéolyse avec ou sans réaction périostée, pouvant passer inaperçue,

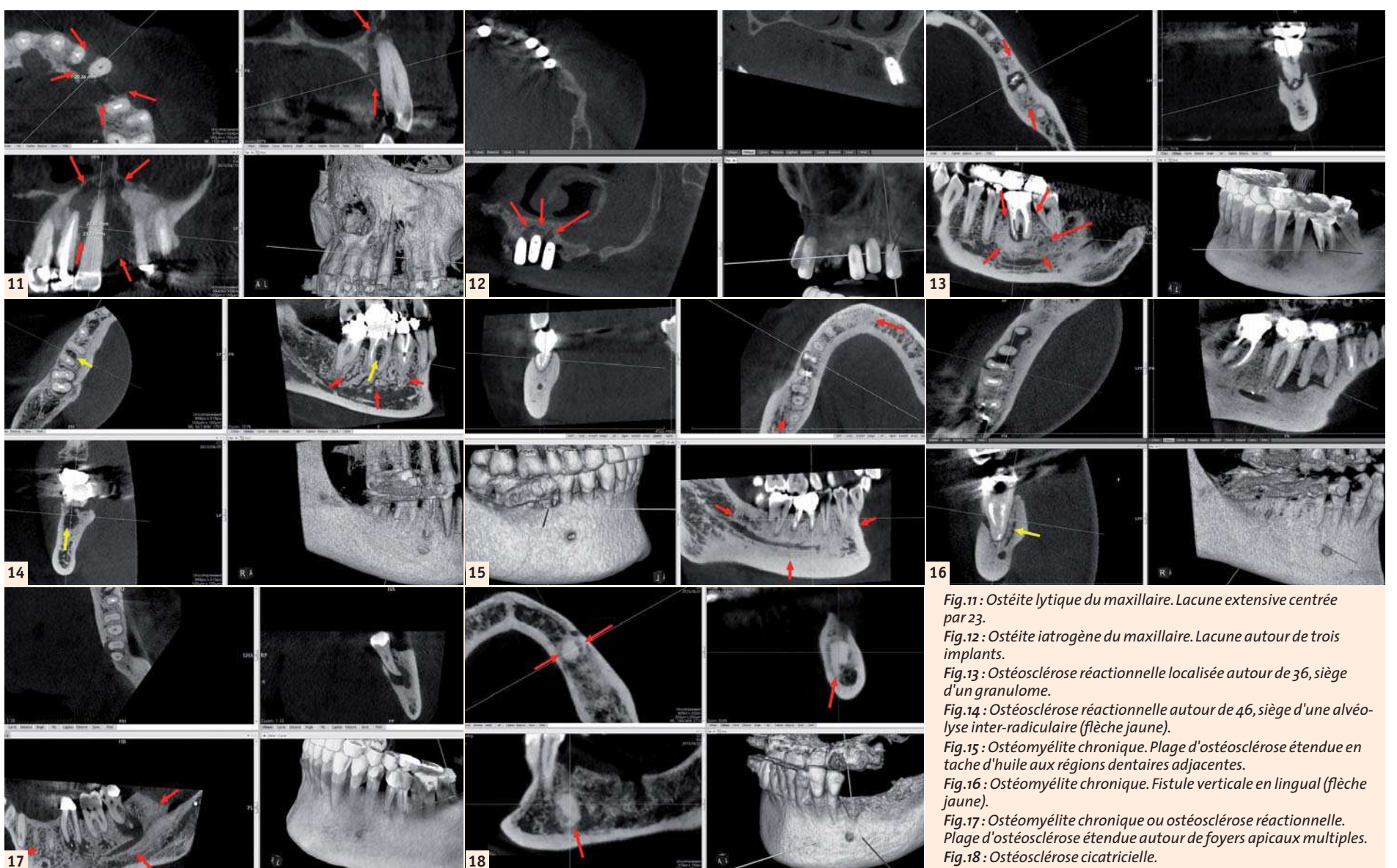


Fig. 11 : Ostéite lytique du maxillaire. Lacune extensive centrée par 23.
Fig. 12 : Ostéite iatrogène du maxillaire. Lacune autour de trois implants.
Fig. 13 : Ostéosclérose réactionnelle localisée autour de 36, siège d'un granulome.
Fig. 14 : Ostéosclérose réactionnelle autour de 46, siège d'une alvéolyse inter-radicaire (flèche jaune).
Fig. 15 : Ostéomyélite chronique. Plage d'ostéosclérose étendue en tache d'huile aux régions dentaires adjacentes.
Fig. 16 : Ostéomyélite chronique. Fistule verticale en lingual (flèche jaune).
Fig. 17 : Ostéomyélite chronique ou ostéosclérose réactionnelle. Plage d'ostéosclérose étendue autour de foyers apicaux multiples.
Fig. 18 : Ostéosclérose cicatricielle.

– par une condensation progressive et extensive, pouvant envahir l'ensemble du procès alvéolaire. Ces deux dernières formes sont souvent proches d'aspect et parfois indifférenciables radiologiquement (Fig. 17).

► **L'ostéosclérose cicatricielle** (Fig. 18) C'est un mode de cicatrisation et de guérison, de découverte radiologique fortuite, souvent difficile à distinguer d'un foyer d'énostose.

3 : L'ostéite post- avulsion et post résection est à part (Fig. 19 à 23)

Après extraction ou résection apicale, la reconstruction osseuse se traduit par l'apposition dans le mois qui suit d'un liseré osseux, homogène et régulier, moins dense que le bord de la cavité, se densifiant, progressant de façon centripète et comblant l'alvéole en trois à six mois. L'ostéite post-avulsion (en particulier d'une dent de sagesse) ou post-résection se caractérise par l'apparition de petites érosions, lacunes ou interruptions au sein du liseré d'ossification, permettant de suspecter le processus infectieux.

4 : Diagnostic différentiel

► **Les formes ostéolytiques** peuvent parfois faire discuter les ostéonécroses ou des lésions malignes.

► **ostéonécroses iatrogènes aux bisphosphonates** (Fig. 24) ou post-radiothérapie (ostéoradionécrose). Elles peuvent présenter un tableau trompeur et sont distinguées par le contexte thérapeutique.

► **lésions malignes**

- Certains sarcomes (Ewing) peuvent présenter une apposition périostée lamellaire.
- Certaines ostéites suraiguës, a contrario, peuvent en imposer pour une apposition périostée suspecte si elle est perforée par l'ostéolyse.

► **Les formes condensantes** évoquent parfois la dysplasie fibreuse ou d'autres affections.

► **Dysplasie fibreuse** (Fig. 25) Dans ce cas la production osseuse est endo-osseuse, en dedans de la corticale, au contraire de l'ostéite ou la corticale s'épaissit à partir du périoste, de dehors en dedans.

► **Autres affections**

- Une réaction périostée s'observe aussi dans l'Histiocytose X, certains lymphomes et leucoses.
- Les formes condensantes globales peuvent faire discuter
 - le Paget, affectant l'ensemble de la mandibule
 - et l'ostéosarcome...

IV : Conclusion

Le diagnostic radiologique des ostéites des maxillaires est devenu plus aisé et précoce grâce à l'avènement de l'imagerie cone beam en haute et Ultra Haute résolution, intéressant tant les formes aiguës, subaiguës lytiques et/ou condensantes, volontiers mixtes, que les formes chroniques condensantes, ceci devant permettre une mise en œuvre plus précoce et efficace du traitement anti-infectieux.

Bibliographie sommaire

- Hodez C, in Hodez C et Bravetti P, éd. Imagerie dento-maxillo-faciale par faisceau conique « cone beam ». Montpellier : Sauramps Medical ; 2010 ; 119-142
- Cavézian R, Pasquet G: Cone beam, Imagerie diagnostique en odontostomatologie, Issy-les-Moulineaux : Elsevier Masson ; 2012.
- Cavézian R, Pasquet G, Bel G, Baller G: Imagerie dentomaxillaire : approche radio-clinique ; 3e éd. Issy-les-Moulineaux : Elsevier Masson ; 2006.
- Maes J-M, Raoul G, Omezzine M, Ferri J. Ostéites des os de la face. EMC (Elsevier, Paris), Stomatologie; 22-062-D10, 2005.
- Ida M, Tetsumura A, Kurabayashi T, Sasaki Y. Periosteal new bone in the jaw. A computed tomography study. Dentomaxillofac. Radiol.1997 may 26; (3): 169-176.
- Ida M, Watanabe H, Tetsumura A, Kurabayashi T. C.T findings as a significant predictive factor for the curability of mandibular osteomyelitis: multivariate analysis. Dentomaxillofac. Radiol.2005; 34: 86-90.
- Indrizzi E, Terenzi V, Renzi G, Bonamini M, Batolazzi A, Fini G. The rare condition of maxillary osteomyelitis. Craniofac. Surg.2005. 16 (5):861-4.
- Tanaka R, Hayashi T. Computed tomography findings of chronic osteomyelitis involving the mandible: correlation to histopathological findings. Dentomaxillofac. Radiol.2008;(37): 94-103.
- Wenaden AE, Szyszko TA, Saifuddin A. Imaging of periosteal reactions associated with focal lesions of bone. Clin Radiol. 2005; 60 (4):434-6.

– Yeoh SC, Macmahon S Schifter M. Chronic suppurative osteomyelitis of the mandible: case report. Aust.Dent.J. 2005; 50 (3): 200-3

Remerciements

Au Docteur Claude Hodez, qui nous a convaincu de nous intéresser au cone beam et de nous équiper.
 Au Docteur Gilles Zerbib, qui nous avait le premier parlé de cone beam, et que nous n'avions pas écouté...
 Amitié sincère.

DOCTEUR
 NORBERT BELLAÏCHE



Médecin Radiologue,
 Diplômé de Radiologie
 Maxillo-Faciale et d'IRM,
 Chargé de cours des Universités Paris VI, Paris XII,
 d'Evry et d'Angers.
 Ancien Attaché des
 Hôpitaux de Paris.

Centre de Radiologie Dentaire Numérisée,
 9 rue de Montalembert, 75007 Paris.
 Site web : www.conebeamparis.com
 email:
 norbertbellaiche@conebeamparis.com

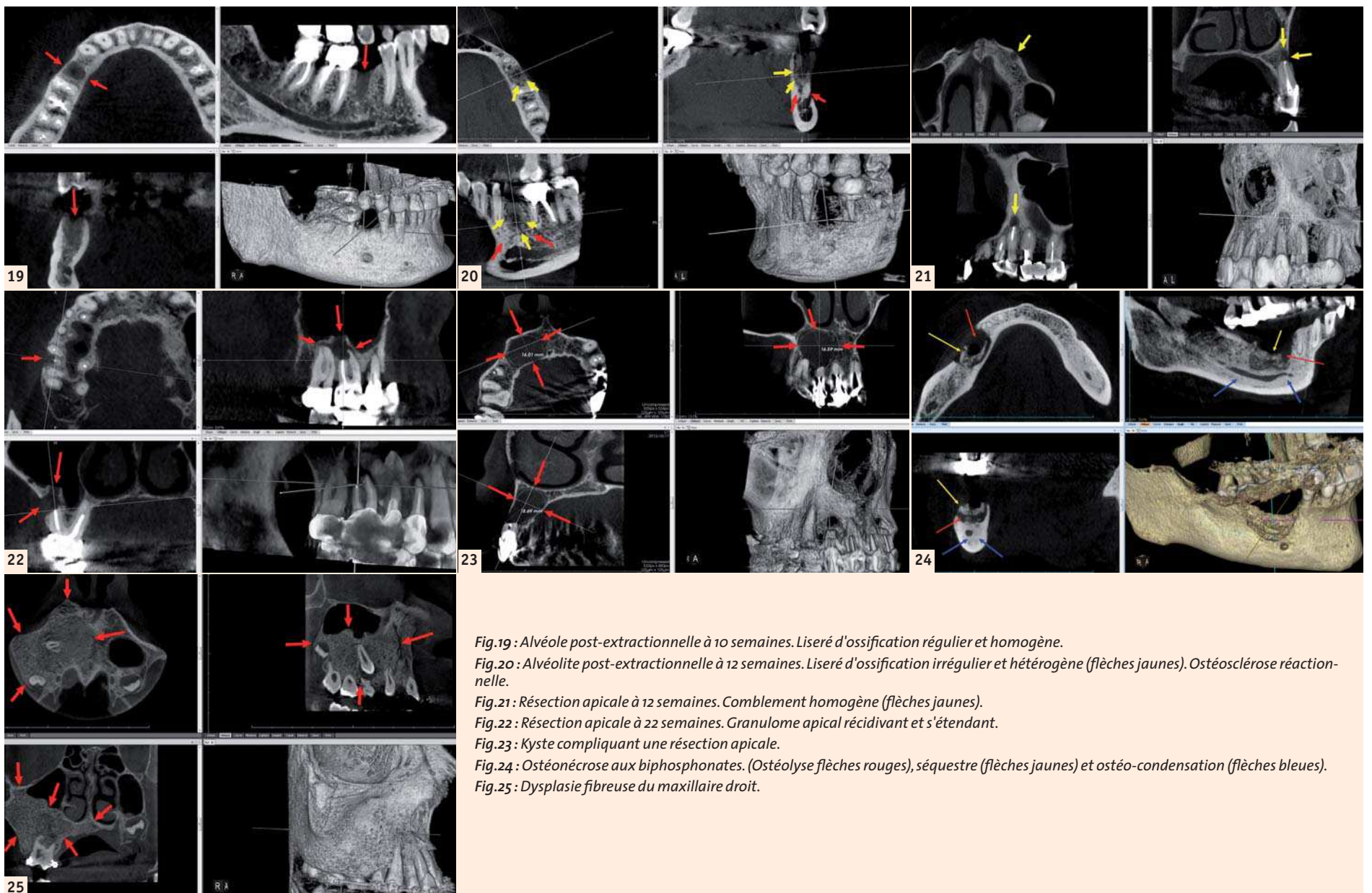
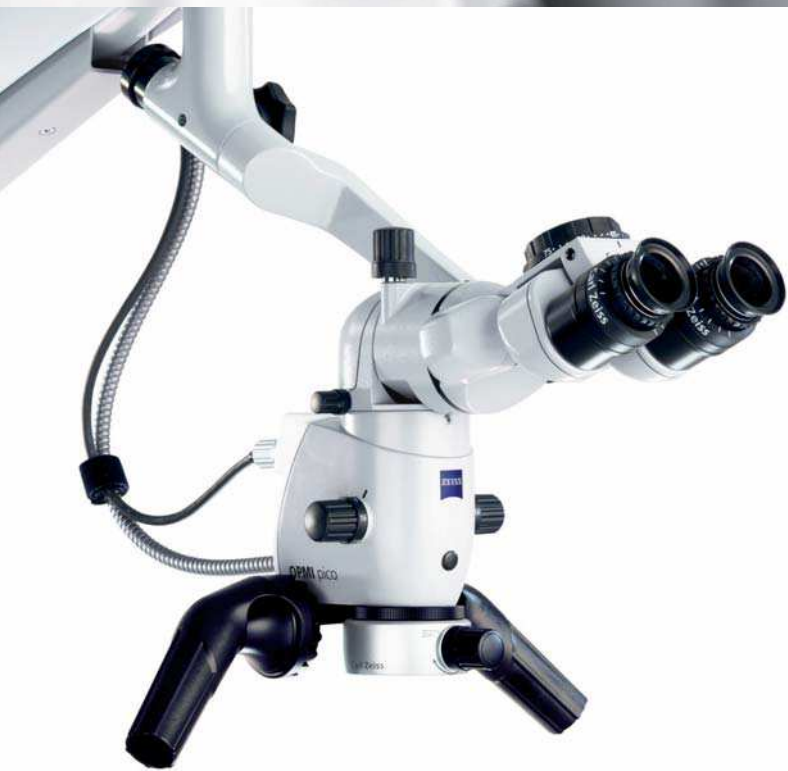

Fig.19 : Alvéole post-extractionnelle à 10 semaines. Liseré d'ossification régulier et homogène.
 Fig.20 : Alvéolite post-extractionnelle à 12 semaines. Liseré d'ossification irrégulier et hétérogène (flèches jaunes). Ostéosclérose réactionnelle.
 Fig.21 : Résection apicale à 12 semaines. Comblement homogène (flèches jaunes).
 Fig.22 : Résection apicale à 22 semaines. Granulome apical récidivant et s'étendant.
 Fig.23 : Kyste compliquant une résection apicale.
 Fig.24 : Ostéonécrose aux bisphosphonates. (Ostéolyse flèches rouges), séquestre (flèches jaunes) et ostéo-condensation (flèches bleues).
 Fig.25 : Dysplasie fibreuse du maxillaire droit.

// **CONFIANCE**
MADE BY ZEISS



Bienvenue dans le monde de l'infiniment petit.

La visibilité est la clé de l'amélioration de la qualité de traitement. ZEISS offre deux solutions innovantes pour entrer dans le monde de l'infiniment petit. OPMI® PROergo vise cet objectif grâce à son fonctionnement électronique et sa maniabilité.

OPMI® pico est adapté pour tous les traitements dentaires et peut être connecté à votre réseau Ethernet pour sauvegarder photos et vidéos. Ces deux microscopes sont équipés des optiques ZEISS. Grâce à nos microscopes "Made in Germany"*, découvrez le monde de l'infiniment petit.

Vision Equipment Technology

Château de Larringes
74500 LARRINGES
Tél : 04 50 73 50 13
Fax : 04 50 73 50 31
Mail : infos@v-e-t.fr



We make it visible.

* Fabriqué en Allemagne

Ce document présente le microscope chirurgical OPMI pico (Classe I), destiné à améliorer la visualisation per-opératoire lors d'une chirurgie ou lors d'une consultation. Fabriqué par : Carl Zeiss Meditec AG – Distribué par : Vision Equipment Technology. Nous vous invitons avant toute utilisation à lire attentivement et dans leur totalité les instructions figurant dans le guide utilisateur remis au professionnel de santé. Ce document présente le OPMI PROergo (Classe I) microscope destiné à améliorer la visualisation per-opératoire lors d'une chirurgie. Fabriqué par Carl Zeiss Meditec AG- Distribué par : Vision Equipment Technology. Nous vous invitons avant toute utilisation à lire attentivement et dans leur totalité les instructions figurant dans le guide utilisateur remis au professionnel de santé. Réf : CZMF_Com 07 14_009

Imagerie des parodontites et des peri-implantites

Première cause de perte des dents, les maladies parodontales sont fréquentes et de formes cliniques variables⁽¹⁾. Elles regroupent deux types de maladie inflammatoire d'origine infectieuse: la gingivite, localisée à la gencive et les parodontites, caractérisées par la destruction du parodonte (comprenant quatre tissus : gencives, cément, ligament desmodontal et os alvéolaire). Par ailleurs, les péri-implantites peuvent être considérées comme des « parodontites péri-implantaires »⁽⁹⁾. Parodontites et péri-implantites sont de diagnostic essentiellement clinique (examen clinique et sondage) confirmé en règle par les clichés rétro-alvéolaires (RA). Le but de cet article est de dégager l'intérêt de l'imagerie dans le diagnostic et le bilan de ces affections inflammatoires.

I. Les parodontites

1. Les parodontites chroniques^(1,2,6,7,8,9,11) sont les plus fréquentes, leur prévalence et leur sévérité augmentant avec l'âge. Elles évoluent lentement, sur plusieurs années ou décades, avec des phases d'activité alternant avec des phases de repos. Elles se manifestent en deux temps : gingivite, puis parodontite.

- La gingivite (Fig.1) précède toujours la parodontite. Réaction à la plaque dentaire et au tartre, au début sans traduction radiologique car sans alvéolyse, elle est visible et souvent associée à des saignements gingivaux spontanés ou au brossage.
- La parodontite est caractérisée par la perte de l'attache gingivale, s'accompagnant d'une résorption osseuse alvéolaire.
- Son origine infectieuse est reconnue : bactéries (Fig. 2), dominées par Porphyromonas gingivalis (PG) et Treponema denticola et, pour certains auteurs, parasites (Entamoeba gingivalis)⁽⁸⁾.
- D'autres facteurs interviennent :
 - Terrain prédisposé : pouvant être révélé par un test PST (Peridontic Susceptibility Test) positif,

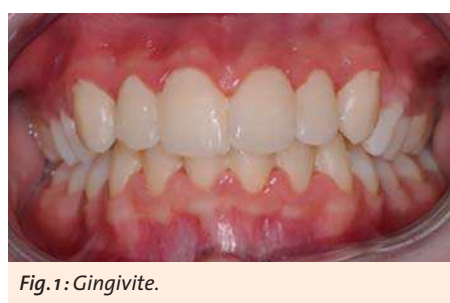

Fig. 1: Gingivite.

- Facteurs généraux : Tabac, diabète non équilibré, immunodépression, stress, facteurs hormonaux chez la femme (puberté, grossesse), certaines maladies systémiques...
- Facteurs locaux : Tartre, caries, amalgames, débordement de couronne, troubles occlusaux, parafunctions...

A. La clinique

Les signes cliniques sont divers et d'intensité variables.

- La gêne gingivale est inconstante, souvent intermittente, parfois continue.
- La douleur de la parodontite chronique, typiquement due à une hypersensibilité dentinaire, est localisée à une dent ou parfois plus diffuse, vive, brève, provoquée par un contact : thermique comme le froid (air, boisson, aliment), chimique (acide), osmotique (sucre) ou mécanique (brossage des dents), la douleur cessant à l'arrêt du sti-

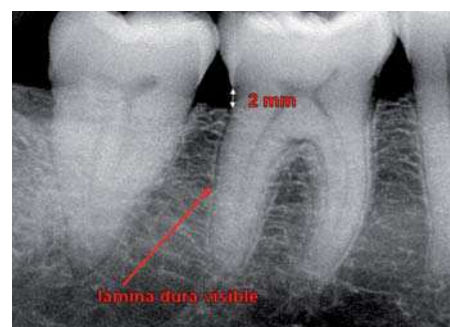


Fig. 3: Parodonte normal en radiographie rétroalvéolaire long cône (RA).

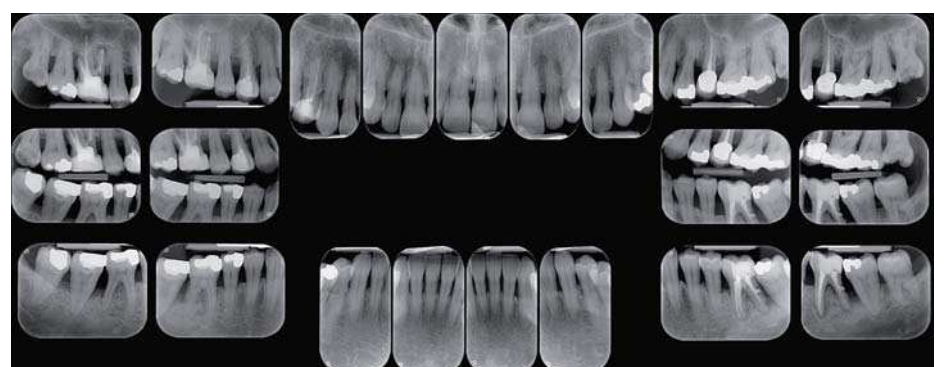


Fig. 4 : Alvéolyse horizontale diffuse et verticale en distal de 46 et 36.

mulus ; elle peut aussi être en rapport avec un abcès.

- Dans les formes plus évoluées, elle se complique de perte osseuse, pouvant entraîner récessions, migrations dentaire, tassements alimentaires et la formation de poches parodontales mesurées à l'aide d'une sonde millimétrée, responsables de mobilité et/ou d'écartement des dents. Sans traitement, l'évolution se fait vers la perte des dents.
- D'autres signes sont possibles: halitose, suppuration, saignement spontané...
- Parfois le diagnostic est fortuit, à l'occasion d'un examen radiologique.

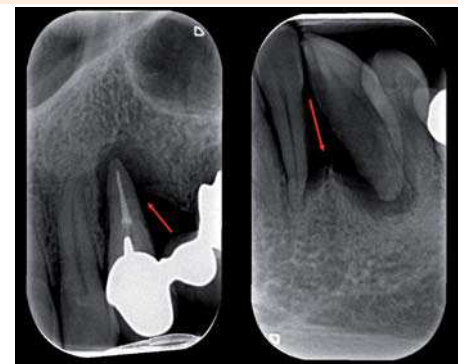


Fig. 5 : Alvéolyse verticale de 24 et 34.

B. L'imagerie

Le panoramique dentaire est un examen de débrouillage, utile mais le plus souvent insuffisant.

La technique rétro-alvéolaire long cône reste l'examen de base d'évaluation bidimensionnelle de l'atteinte osseuse (ignorant les atteintes vestibulaires, linguales et palatines) et précisant :

- l'aspect radiologique du parodonte: normalement, la crête alvéolaire interproximale doit se situer à 2 mm au plus de la jonction corono-radulaire (collet) et le ligament alvéolodentaire ne doit pas être élargi, avec visibilité de la lamina dura (mur alvéolaire) (Fig. 3),
- les récessions, horizontales et/ou verticales, localisées, multiples ou diffuses (à

comparer aux poches parodontales cliniques) (Fig. 4 et 5), la présence d'atteintes inter-dentaires, allant de l'émoussement des septa aux cratères interproximaux et l'alvéolyse inter-dentaire (Fig. 6).

Les parodontites présentent ainsi trois stades évolutifs radiocliniques:

- Stade de début (Fig. 7) : cliniquement, gingivite, avec sondage normal ou poche supra-osseuse, et radiologiquement, aspect normal ou émoussement des septa inter-dentaires.
- Stade d'état (Fig. 8) : poche infra-osseuse, mobilité débutante, alvéolyse radiologique variable.
- Stade terminal (Fig. 9) : suppuration, mobilité franche, caries radiculaires, perte d'attache importante, pulpite à rétro si l'apex est exposé et risque d'abcès parodontal ou intra-osseux si la poche ne se draine pas.

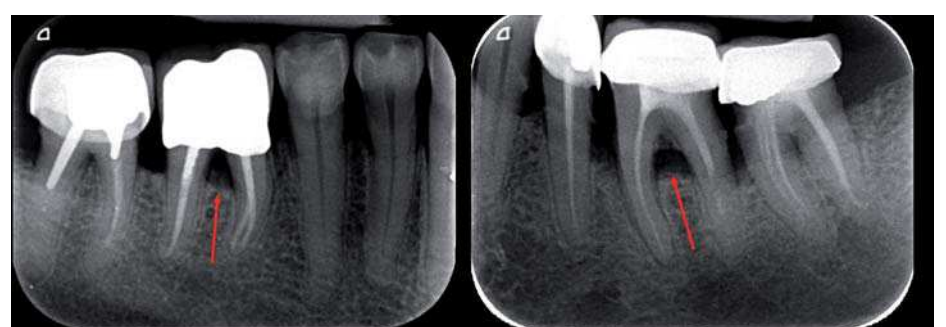

Fig. 6 : Atteinte de la furcation de 46 et 36 avec dépôts tartariques de 34 à 37.

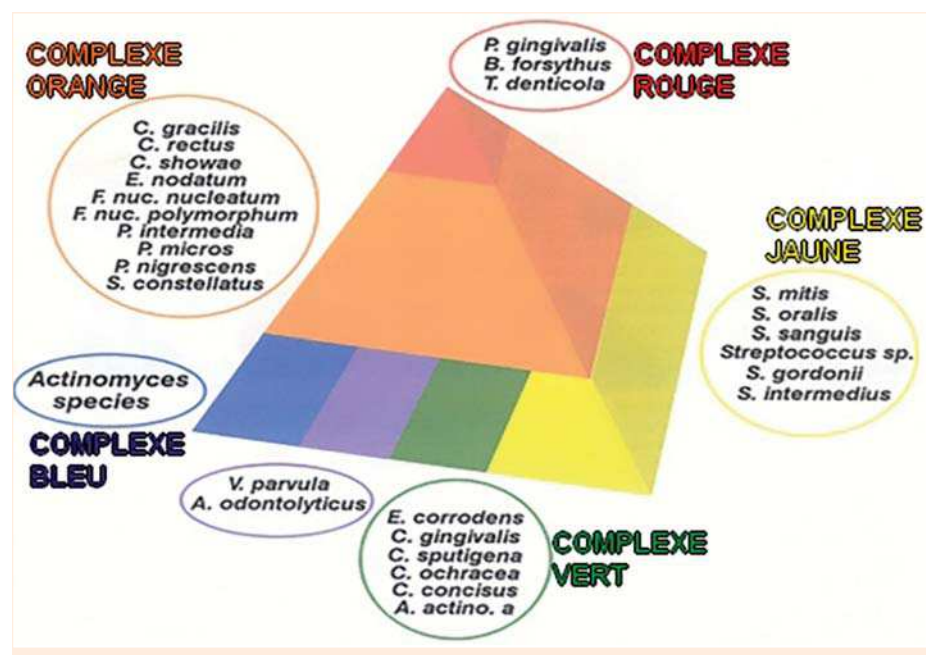


Fig. 2 : Germes du biofilm sous-gingival physiologique (complexes bleu, vert et jaune) et pathologique (complexes rouge et orange), d'après Sokransky.

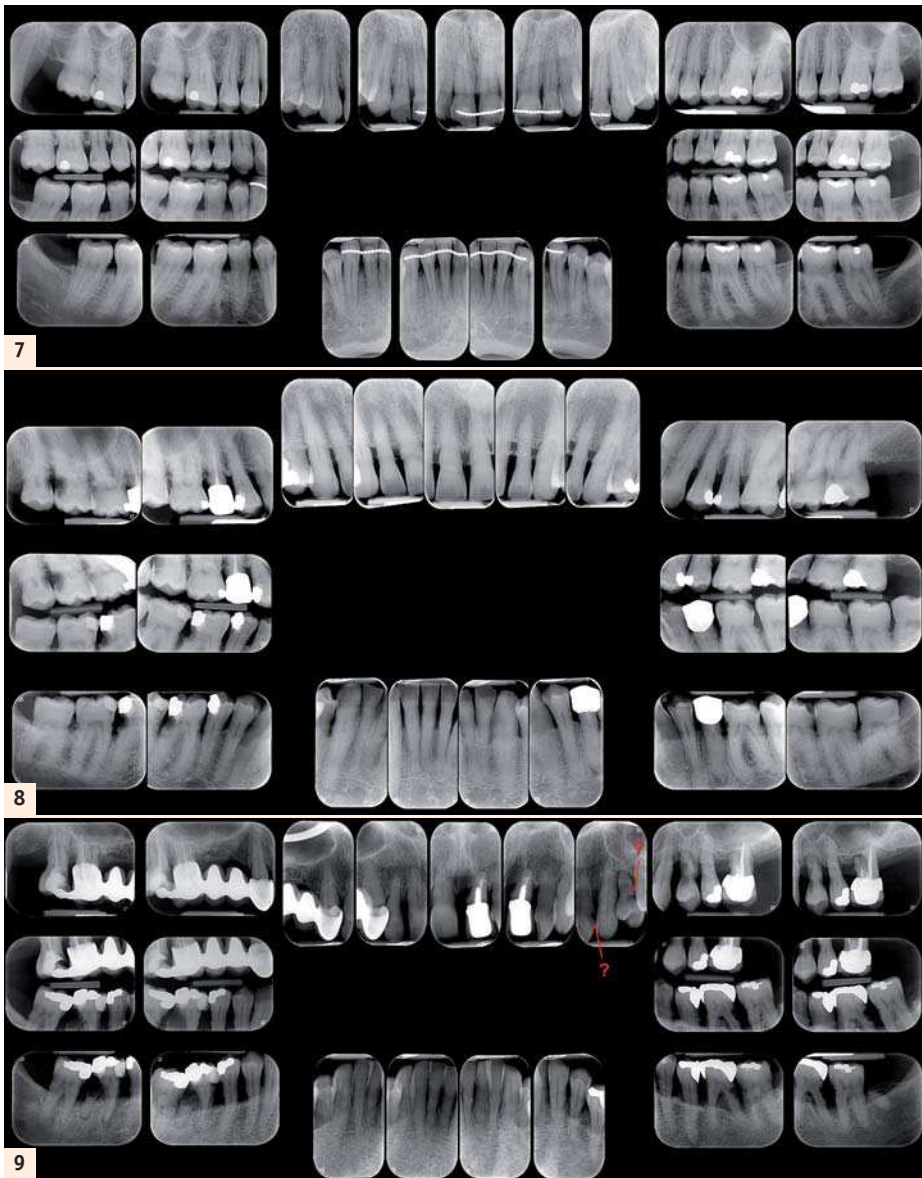

Fig. 7 : Gingivite. Parodontite débutante, avec tartre en 11, 22, 47, 46, caries des collets de 33 et 43 et éroussement des septa interdentaires mandibulaire.

Fig. 8 : Parodontite à la phase d'état. Récession horizontale diffuse, tartre diffus, caries multiples en 18, 17, 16, 27, 47, 46 et 35.

Fig. 9 : Parodontite terminale. Alvéolyse horizontale avec lésions carieuses diffuses.

L'avènement de la radiologie dentaire numérique⁽³⁾ a permis d'obtenir

- des bilans long cône moins irradiants (d'environ 30 %),
- une qualité stable qui pour nous n'a rien à envier à la méthode analogique
- et des avantages pratiques indiscutables : écologiques (plus de produit chimique polluant), stockage, reproductibilité, échanges facilités, agrandissements et variabilité des contrastes (Fig. 10), utilisation de filtres optimisant la lecture...

Le cone beam en parodontologie est promoteur par sa résolution spatiale et l'analyse

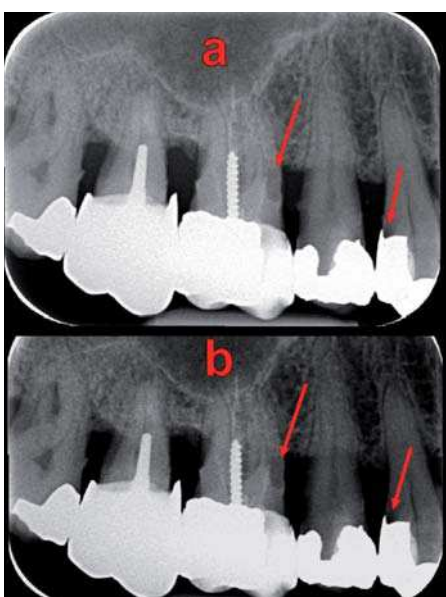


Fig. 10 : a. Suspicion de caries sur 16 et 14. b. Confirmation des caries sur 16 et 14.

3Det « pourrait se substituer à l'avenir à l'examen long cône pour le bilan parodontal... » (HAS)⁽⁴⁾.

- La technique du cone beam en parodontologie fait appel à deux méthodes complémentaires.
- L'acquisition globale des deux maxillaires en champ moyen (8 x 8 à 12 x 10 cm), à voxels de 160 à 250 µm, suffit le plus souvent.
- L'acquisition petit champ (5 x 5 à 6 x 6 cm), en Haute Résolution (HR, à voxels de 125 à 150 µm) et Ultra Haute Résolution (UHR, à voxels de 75 à 100 µm), complète au besoin la précédente à la recherche d'une fêlure ou d'une précision diagnostique.

► L'intérêt du cone beam en parodontologie

Dans notre expérience, le cone beam a permis parfois d'attribuer à une cause parodontale des douleurs inexplicables par le panoramique voire les RA et offre souvent un bilan plus complet de l'alvéolyse que celui des techniques standard. Il a donc montré un intérêt diagnostique pour un diagnostic précoce des atteintes parodontales et un intérêt préthérapeutique pour le bilan de lésions connues.

► L'intérêt diagnostique

- Le cone beam peut révéler la maladie parodontale en cas de forme ou de terrain peu sensible, l'examen pouvant être pratiqué pour une autre cause, par exemple pour un bilan pré-implantaire. Le cone beam peut aussi être révélateur d'une forme particulière, localisée à une dent, à une furcation, voire à une racine (notamment racine pala-

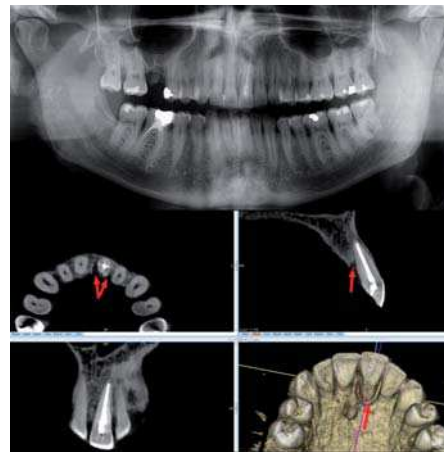


Fig. 11a-e : a. Douleur modérée en 21. Panoramique peu contributif. b-e. Cone beam. Alvéolyse palatine de 21 diagnostiquée au cone beam

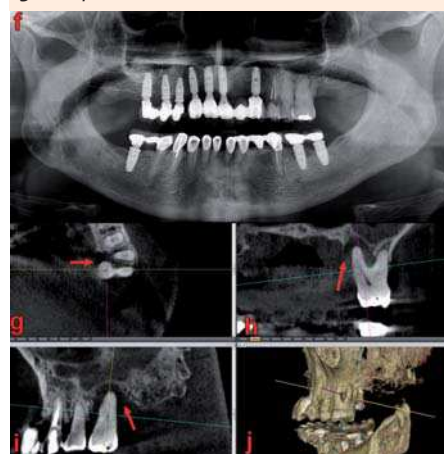


Fig. 11f-j : f. Panoramique ignorant l'alvéolyse de 26... g-j... diagnostiquée au cone beam.

tine, volontiers masquée sur les RA), quand il est pratiqué par exemple pour une douleur qui ne trouve pas sa cause sur les clichés standard (Fig. 11).

- Le cone beam permet parfois aussi de préciser la cause d'une alvéolyse locale, comme une fêlure, voire une fracture mal vue en technique standard (Fig. 12).
- Le cone beam concourt enfin à éliminer certains diagnostics pouvant mimer une atteinte parodontale sur les clichés standard (Fig. 13), en particulier les tumeurs lytiques tel le carcinome gingival (Fig. 14).

► L'intérêt pré-thérapeutique

- L'alvéolyse inter-radiculaire est mieux étudiée en cone beam (Fig. 15), qui précise⁽⁶⁾:

- le siège exact, le nombre de parois osseuses résiduelles, la voie d'accès éventuel pour un nettoyage,
- la hauteur de l'alvéolyse, l'ancrage et le pronostic de chaque racine (l'amputation radiculaire étant parfois une option thérapeutique),
- l'anatomie dentaire : des racines fusionnées, un tronc radiculaire long, supérieur ou égal à la moitié de la hauteur totale radiculaire sont péjoratifs pour le nettoyage ou l'amputation d'une racine.

- Le cone beam permet globalement un bilan plus complet, tridimensionnel, des lésions d'alvéolyse, précisant la hauteur réelle, circonférentielle de l'os alvéolaire, le nombre, le siège, le diamètre et la profondeur des lésions verticales, le degré d'attache osseuse des racines, l'état des corticales, la menace ou l'implication éventuelle des structures anatomiques sensibles telles le canal mandibulaire, le foramen mentonnier et les sinus (Fig. 16)...

- Il peut aussi mettre en évidence une complication infectieuse à type d'ostéite (Fig. 17), surtout en cas d'atteinte

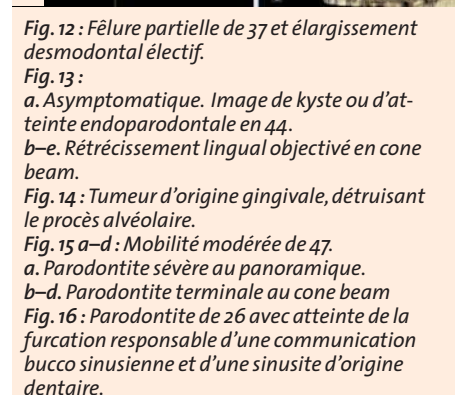
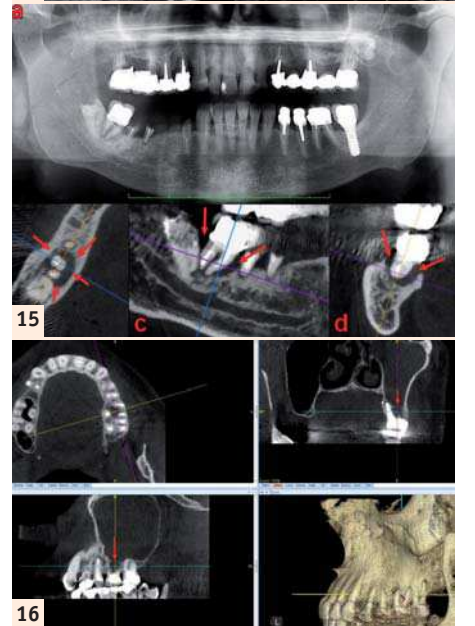
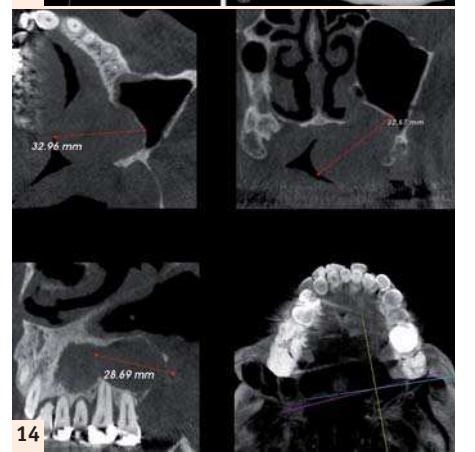
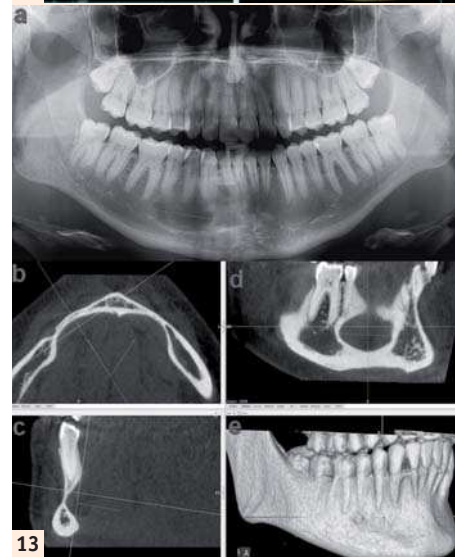
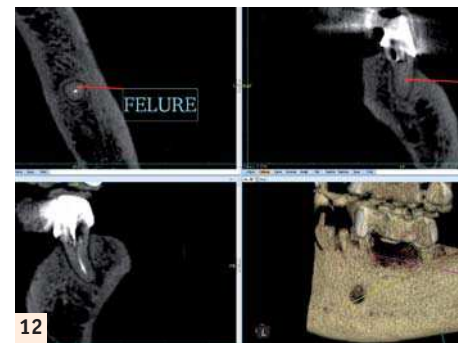


Fig. 12 : Fêlure partielle de 37 et élargissement desmodontal électif.
Fig. 13 : a. Asymptomatique. Image de kyste ou d'atteinte endoparodontale en 44. b-e. Rétrécissement lingual objectivé en cone beam.
Fig. 14 : Tumeur d'origine gingivale, détruisant le procès alvéolaire.
Fig. 15 a-d : Mobilité modérée de 47. a. Parodontite sévère au panoramique. b-d. Parodontite terminale au cone beam
Fig. 16 : Parodontite de 26 avec atteinte de la furcation responsable d'une communication bucco sinusienne et d'une sinusite d'origine dentaire.

endodontique associée, réalisant des tableaux associant variablement ostéolyse, condensation, séquestres, fistules