

cosmetic dentistry _ beauty & science

1 2015

_Fachbeitrag

Zahnform- und Smilelinekorrektur durch Veneers

_Anwenderbericht

Vollkommene Ästhetik mit geringem Aufwand

_Recht

Nicht jeder anspruchsvolle Patient ist in der Rechtsprechung wohlgefallen

www.cd-magazine.de



PRODUCT SYSTEM
+ EDUCATIONAL SUPPORT
+ ADDITIONAL SERVICE



Holen Sie sich Tipps von Experten!
Mehr Informationen
unter www.dmg-dental.com

■ VENEERS BEFESTIGEN. SO EINFACH. SO SCHÖN. ■


Das neue Vitique Veneer System: Der leichteste Weg zum perfekten Ergebnis. Zwei Kits, die keine Materialwünsche offen lassen.
Konkrete Anwendungsunterstützung durch Step by Step User Guide.
Praxisnahe Zusatzservices wie die Vitique Experten Hotline.
Das Gesamtpaket macht den Unterschied.

Vitique. Mehr als ein Befestigungszement.

Besuchen Sie uns auf der IDS. Stand H40/J41 in Halle 10.1.

*Bitte beachten Sie, dass unsere Experten keine Diagnose- und Therapieberatung vornehmen, sondern die Beratung sich allein auf eine Hilfestellung für eine optimale ästhetische Anwendung im Rahmen der Veneerversorgung bezieht.

DMG
Dental Milestones Guaranteed



Dr. Jens Voss

„Ästhetik interdisziplinär“

Liebe Kolleginnen und Kollegen,

ein neues Jahr hat begonnen und ich freue mich mit Ihnen gemeinsam auf die Neuheiten, Innovationen und Trends, die uns im März zur Internationalen Dental-Schau (IDS) in Köln erwarten. Ich freue mich auf ein spannendes Jahr mit den großen und kleinen Herausforderungen in unserer täglichen patientenbezogenen Klinik- und Praxisarbeit. Und, ich freue mich auf ein Jahr voller Events, Workshops und Kongresse.

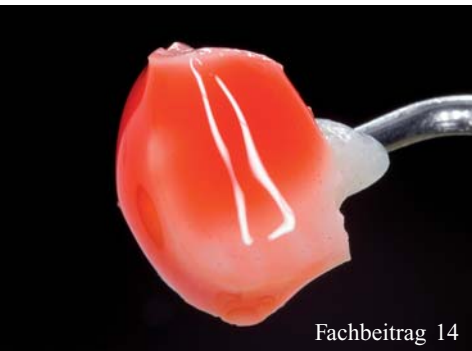Die DGKZ – Deutsche Gesellschaft für Kosmetische Zahnmedizin e.V. gibt es nun seit fast zwölf Jahren und meine DGKZ-Kollegen Prof. Dr. Martin Jörgens (Past-Präsident), Dr. Jürgen Wahlmann (Past-Präsident) und ich sind glücklich über die Konstanz und Präsenz unserer Gesellschaft in der deutschen Dentallandschaft. Unsere bereits damals prognostizierte Nachfragesituation „Schönheit als Zukunftstrend“ hat sich mehr als bestätigt. Neben der Wiederherstellung natürlicher funktionaler Verhältnisse im Mund werden immer mehr darüber hinausgehende, rein kosmetische und optische Verbesserungen oder Veränderungen gewünscht. Ähnlich wie im traditionellen Bereich der Schönheitschirurgie sind wir auch in der Zahnheilkunde in der Lage, dem Bedürfnis nach einem jugendlichen, den allgemeinen Trends folgenden Aussehen zu entsprechen. Gleichzeitig eröffnen sich in der Kombination verschiedener Disziplinen der Zahnheilkunde wunderbare neue Möglichkeiten.

Das ist auch einer der Gründe, warum wir uns dafür entschieden haben, die 12. DGKZ-Jahrestagung am 27. und 28. November 2015 in Berlin in einen großen Gemeinschaftskongress einzubetten. Die Deutsche Gesellschaft für Kosmetische Zahnmedizin e.V. (DGKZ) und die Internationale Gesellschaft für Ästhetische Medizin e.V. (IGÄM) laden in diesem Jahr zu ihrer Gemeinschaftstagung ein. Mit dieser Plattform für Plastische Chirurgen, Dermatologen, HNO-Ärzte, Chirurgen, Gynäkologen, MKG- und Oralchirurgen sowie Zahnärzte sollen genau diese angesprochenen und gewünschten medizinischen Aspekte des gesellschaftlichen Trends in Richtung Jugend und Schönheit fachübergreifend diskutiert werden. Die Struktur des Kongresses mit Table Clinics und Seminaren schafft eine ganz besondere Atmosphäre der Wissensvermittlung gepaart mit einem interdisziplinären kollegialen Erfahrungsaustausch. Beide Fachgesellschaften haben sich von Beginn an als Partner mit besonderer Anziehungskraft etabliert, und so wird die Gemeinschaftstagung von DGKZ und IGÄM mit einem hervorragenden wissenschaftlichen Programm eine sehr positive Teilnehmerresonanz vorweisen können. Mit dem Leitthema der Tagung „Ästhetik interdisziplinär“ wird erneut ein übergreifender Ansatz gewählt, um eine für alle Spezialisten der kosmetisch/ästhetischen Medizin relevante Thematik präsentieren zu können. Zusätzlich interessant wird die Tagung, da parallel die Jahrestagung der Deutschen Gesellschaft für Laserzahnheilkunde (DGL), das LASER START UP sowie der MUNDHYGIENETAG und die zum vierten Mal stattfindende Kongressreihe „Nose, Sinus & Implants“ stattfinden.

Gern lege ich Ihnen nochmals unsere Gesellschaft ans Herz – nutzen Sie die Stärke einer Gemeinschaft und werden auch Sie Mitglied. Füllen Sie einfach den Mitgliedsantrag auf Seite 57/58 aus und senden diesen per Fax an uns zurück. Weiter Informationen finden Sie auch auf www.dgkz.com.

Ich freue mich auf Ihre Mitgliedschaft und Sie im November in Berlin begrüßen zu können. Auf ein schönes, spannendes und gemeinsames Jahr!

Ihr Dr. Jens Voss
Präsident der DGKZ – Deutsche Gesellschaft für Kosmetische Zahnmedizin e.V.



| editorial

- 03 „**Ästhetik** interdisziplinär“
_ Dr. Jens Voss

| cosmetic dentistry

Fachbeitrag

- 06 **Zahnform- und Smilelinekorrektur durch Veneers**
_ ZTM Jost P. Prestin

- 14 **Zirkonoxidverstärkte Silikatkeramik** in der Anwendung
_ Priv.-Doz. Dr. med. dent. Sven Rinke, M.Sc., M.Sc., Dr. Sabine Schäfer

Anwenderbericht

- 20 **Vollkommene Ästhetik** mit geringem Aufwand
_ Dr. Dr. Karl-Heinz Letzner
- 24 **Composite-Restaurationen** im Seitenzahnbereich – einfach und zuverlässig
_ Dr. Nicolas Lehmann

| special

Anwenderbericht

- 32 Eine Innovation im professionellen **Home-Bleaching**
_ Dr. Luigi Leonardi

Psychologie

- 38 **Das DISG®-Modell:** Eine Einführung für die Zahnarztpraxis
_ Dr. Lea Höfel

Recht

- 40 Nicht jeder **anspruchsvolle Patient** ist in der Rechtsprechung wohlgefallen
_ Prof. Dr. Thomas Ratajczak

Dentalfotografie

- 42 **Smile 3D** – Röntgendiagnostik 2.0 Teil 2: Dentalfotografie
_ Dr. Dr. Steffen Hohl, Anne-Sofie Hohl-Petersen

| lifestyle

Reise

- 50 **Stockholm** – the scandinavian spirit
_ Hans Behrbohm

Kunst

- 54 Das **brennende** Herz – vom ich zum wir

28 news

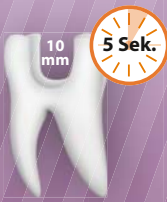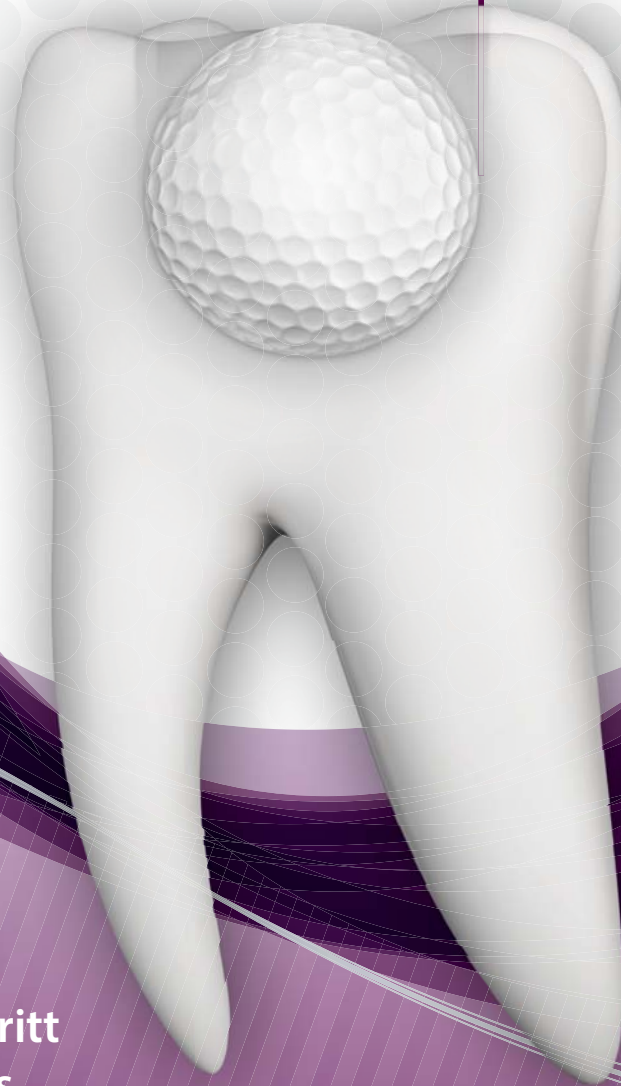48 products

56 Impressum

Hole in One

Füllen in einem Schritt mit **Fill-Up!™**

10. – 14.3.2015, Halle 10.2 | R10/S19
IDS 2015



Fill-Up!™ - in einem Schritt zum perfekten Ergebnis

- Sichere Tiefenpolymerisation mit minimalem Schrumpfstress dank Dualhärtung
- Garantierte Ein-Schicht-Technik - auch bei sehr tiefen Kavitäten von 10 mm
- Optimierter Randschluss - verminderte postoperative Sensibilitäten
- Universalfarbe in einer praktischen Automix-Spritze für eine effiziente Anwendung

Deep. Fast. Perfect.



info.de@coltene.com | +49 7345 805 0 | www.coltene.com

COLTENE

Zahnform- und Smilelinekorrektur durch Veneers

Autor_ZTM Jost P. Prestin

Im vorliegenden Beitrag wird die Wiederherstellung der natürlichen Lachlinie mithilfe von Veneers beschrieben. Durch das Nichtvorhandensein der lateralen Schneidezähne wurden außerdem die Eckzähne sowie die ersten Prämolaren so in ihrer Form verändert, dass diese jetzt einer natürlichen Frontzahnsituation entsprechen.

_Ausgangssituation

Unsere Patientin, selbst Zahnärztin, war mit ihrer derzeitigen Frontzahnsituation nicht zufrieden. Die Zähne 12 und 22 waren nicht angelegt. Im Laufe der 2. Dentition rückten die Eckzähne ohne kieferorthopädische Behandlung in die Position der 2er, alle anderen Zähne schlossen sich an und es entstand ein natürlich geschlossener Zahnbogen (Abb. 1).

Durch die hierdurch bedingte fehlende Eckzahnführung erfolgte eine stärkere Abnutzung der Oberkieferfrontzähne als im Normalfall und die natürliche Smileline ging verloren (Abb. 2). Bei „fast allen“ Menschen entspricht der Verlauf der Oberkieferfrontzähnlängen ungefähr dem Verlauf der Unterkieferlippe beim Lachen. Durch die zu kurzen 1er, die Abrasion der Eckzahnspitzen und die Länge der 4er entsteht bei unserer Patientin sogar eine umgekehrte Lachlinie (Abb. 3). Wie in Abbildung 1 gut zu erkennen ist, waren die 1er mesial mit Komposit-

füllungen versorgt. Außerdem enthielten die 4er CEREC MOD Inlays.

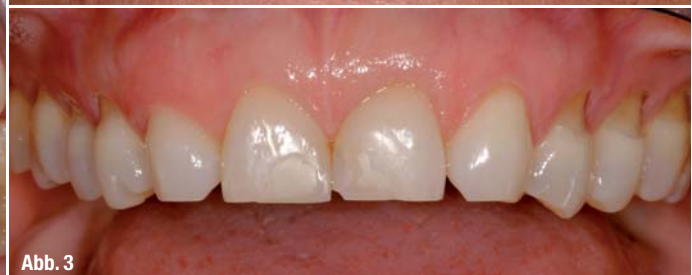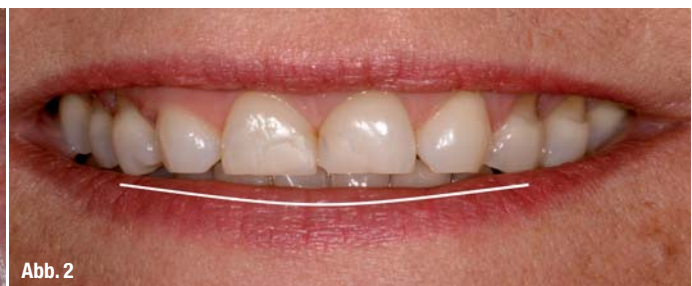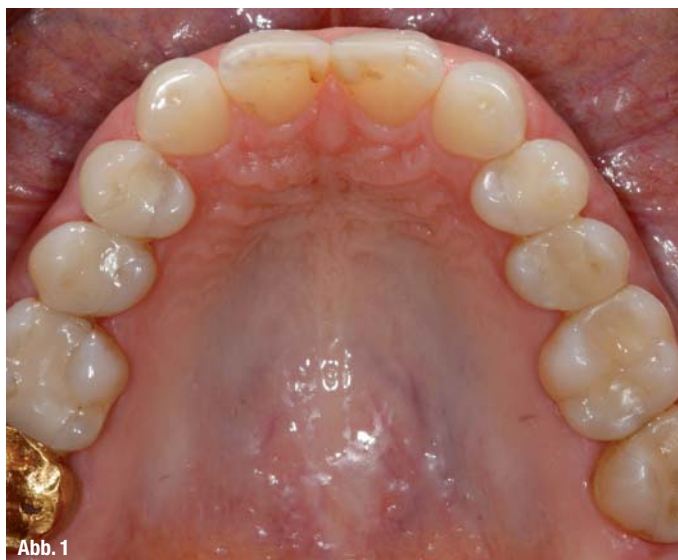_Behandlungsplanung, Vorbehandlungen

Zur Visualisierung der endgültigen Situation wurden mehrere Wax-ups angefertigt. Nach ausführlicher Besprechung entschieden wir uns zur Versorgung aller sechs Oberkieferfrontzähne. Die 1er und 3er sollten in Länge und Form angepasst und die 4er zu Eckzähnen umgestaltet werden, um eine natürliche Eckzahnführung herzustellen (Abb. 4a-d). Nach dem Entschluss, alle sechs Frontzähne in die Behandlung einzubeziehen, wurden über das Wax-up verschiedene Silikonschlüssel aus MATRIX Form als Präparationshilfe hergestellt (Abb. 5). Dieses additionsvernetzte Knetsilikon hat einen hohen Anteil an Silikonöl und erreicht hierdurch eine sehr hohe Zeichnungsschärfe. Aus MATRIX Flow 70 clear wurde ein Formteil zur Herstellung der temporären

Abb. 1_ Okklusalansicht des Oberkiefers vor der Behandlung, Nichtanlage der seitlichen Lateralen.

Abb. 2_ Die Längen der Oberkieferfrontzähne folgen nicht dem Verlauf der Unterkieferlippe, durch die starke Abrasion ging die natürliche „Smileline“ verloren.

Abb. 3_ Umgekehrte „Smileline“ der Oberkieferfront.



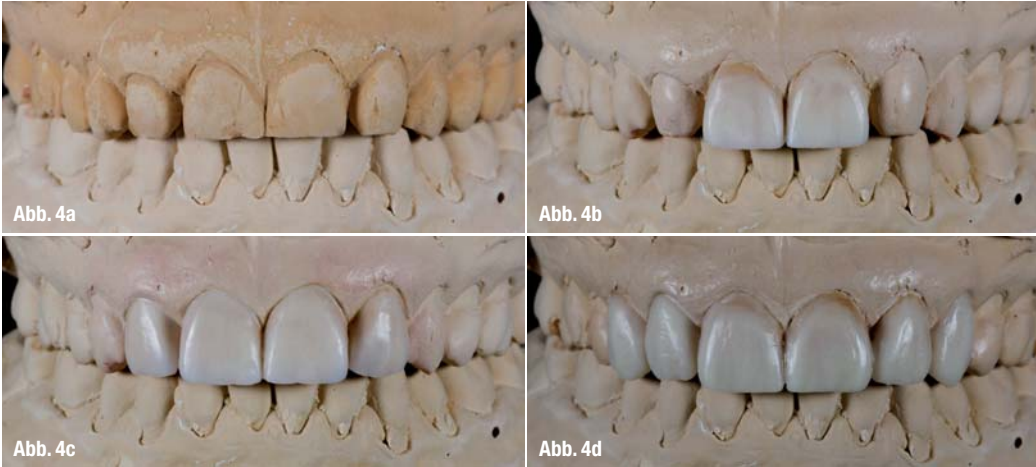

Abb. 4a-d_ Situationsmodell (4a) und Anfertigung des Wax-ups.

Versorgung angefertigt (Abb. 6). Des Weiteren bestand der Wunsch, eine kleine Zahnfleischkorrektur an Zahn 13 durchzuführen, um den Längenunterschied zu 23 etwas auszugleichen. Die Tiefe des äußeren Saumepithels betrug etwa 2 mm und konnte

somit bedenkenlos um etwa 1,5 mm gekürzt werden (Abb. 7). Nach dem Anzeichnen wurde es einfach durch einen sauberen Skalpellschnitt entfernt und zwei Tage später war nichts mehr von diesem Eingriff zu sehen (Abb. 8a-d).

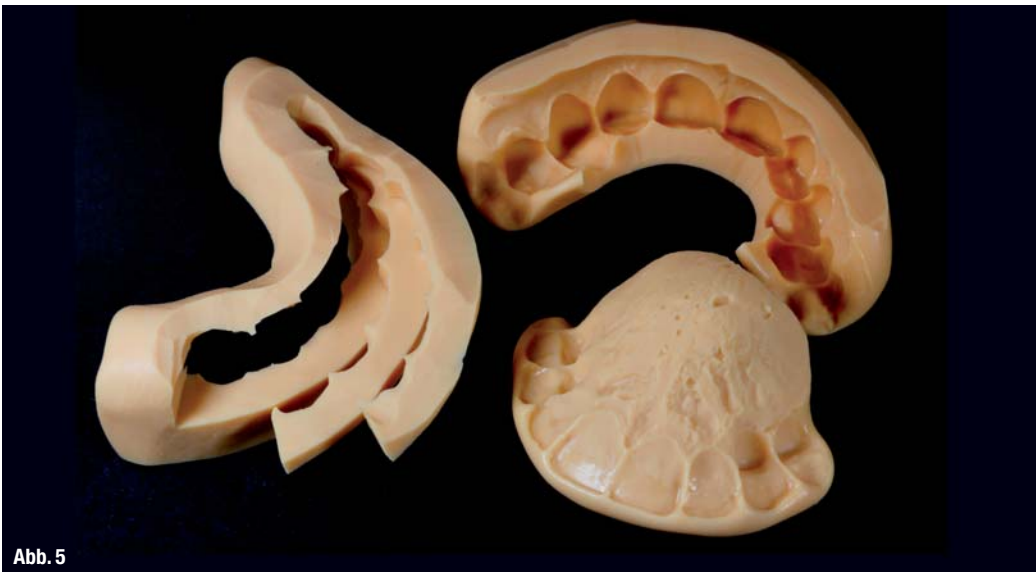


Abb. 5_ Silikon Schlüssel als Präparationshilfen.

Abb. 6_ Silikon Schlüssel aus klarem Silikon zur Herstellung des Provisoriums.

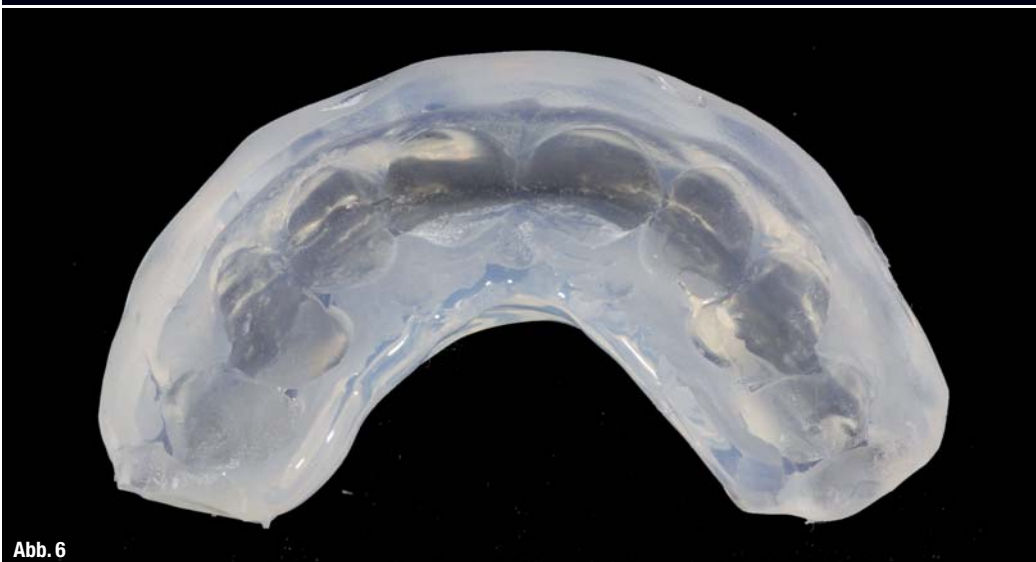

Abb. 6

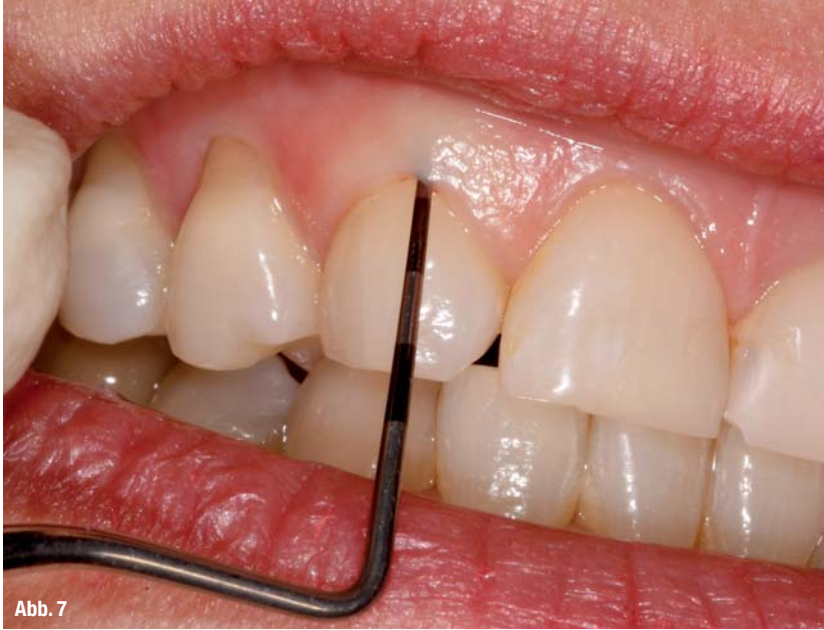

Abb. 7

Abb. 7 _ Messen der Sulkustiefe. **_Behandlungsverlauf**

Präparation und Herstellung des Provisoriums

Nach dem Verheilen der Zahnfleischkorrektur erfolgte die Präparation. Um ausreichend Platz für die Restauration zu schaffen, wurde immer wieder mit den verschiedenen Silikonschlüsseln kontrolliert. Als nächstes erfolgte die Herstellung der temporären Versorgung. Als Provisorienmaterial kam für uns nur VISCO LC infrage. Dieses Bis-Acrylat ist dualhärtend. Nach eigenständigem Aushärten ist es relativ elastisch, Überschüsse sind einfach zu entfernen und es lässt sich dadurch leichter entnehmen (Abb. 9a–b). Danach wird das Provisorium in das transparente Formteil aus MATRIX Flow clear 70 zurückgesetzt und belichtet, um es vollständig auszupolyme-

risieren. Nach dem Ausarbeiten wurde das Provisorium komplett mit Aluminiumoxid 50 µm abgestrahlt und anaxBLEND bond LC als Bonder aufgetragen. Danach erfolgte die Behandlung mit anaxdent skin primer und zum Schluss mit anaxdent skin glaze. Nach der Lichtpolymerisation erhält man eine hochglanzversiegelte Oberfläche, welche bis zu einem halben Jahr hält. Die beiden temporären Teilkronen auf den 4ern mussten von den Veneers aufgrund divergierender Einschubrichtung getrennt werden. Sie wurden einzeln mit TempBond eingesetzt (Abb. 10). Die provisorischen Veneers wurden punktuell angeätzt und mit Syntac Classic/Tetric Flow eingesetzt.

Herstellung der Veneers und Teilkronen

Nach der Abformung mit Aquasil Ultra erfolgten Modellherstellung und Modellation der Veneers direkt mit einem Cut-back in Wachs (Abb. 11a–b). Das Anstiften und Pressen der e.max-Schalen erfolgte in gewohnter Weise. Zum Pressen verwenden wir den Vario-Press 300e von Zubler. Die bei e.max übliche Reaktionsschicht ist hier so dünn, dass sie einfach abgestrahlt werden kann. Die Pressobjekte müssen nicht abgesäuert werden und man erhält einen optimalen Randschluss, da die Ränder nicht „rund geätzt“ werden (Abb. 12). Die 4er wurden in HT A3 gepresst und die Front in HT A2 (Abb. 13a–b). Nach dem Aufpassen und Ausarbeiten erfolgte der Washbrand. Hierfür verwenden wir die Glaze Paste Fluo von Ivoclar. Dieses Glasurigel wird gleichmäßig dünn aufgetragen und die Käppchen können mit den e.max Ceram-Malfarben zusätzlich charakterisiert werden. Danach wird mit einem trockenen Pinsel Dentinmasse in der entsprechenden Zahnfarbe aufgestreut, der Überschuss vorsichtig abgeklopft und der Rest mit dem Mund abgepusst (Abb. 14). Als Hilfsmittel zum Aufsetzen der Veneers

Abb. 8a–d _ Behandlungsablauf der Gingivektomie und das Ergebnis nach drei Tagen im Bild unten rechts.

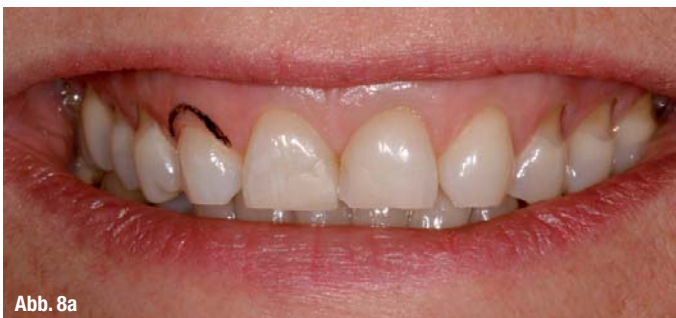

Abb. 8a

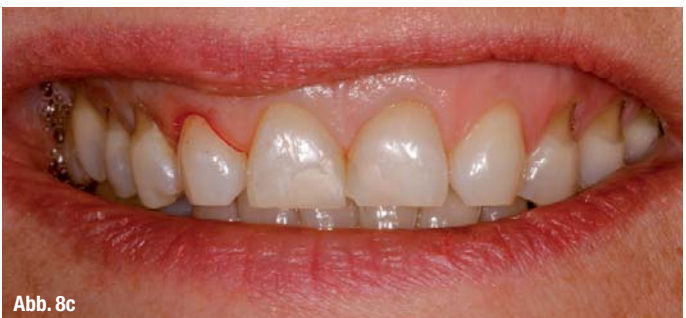

Abb. 8c

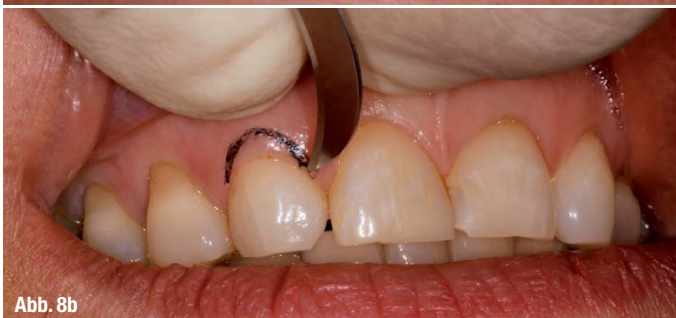

Abb. 8b

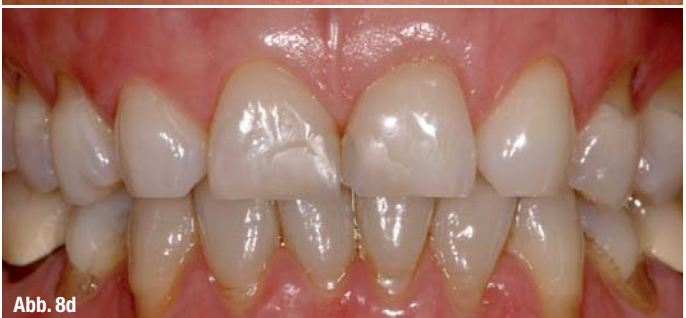

Abb. 8d



Die Nr. 1
für prov. Kronen & Brücken*

Jeder hat seinen Favoriten. Luxatemp.

Vor über 20 Jahren setzte Luxatemp neue Maßstäbe als ultimates Material für passgenaue und ästhetische Provisorien. Seitdem hat DMG seine Produktlinie für die temporäre Versorgung weiter ausgebaut – mit maßgeschneiderten Varianten für alle Ansprüche der täglichen Praxis. Ob Luxatemp-Plus, der zuverlässige bewährte Klassiker,

Luxatemp-Fluorescence für überlegene natürliche Ästhetik oder Luxatemp Star, das Hightech-Material mit neuen Bestwerten für Biege- und Bruchfestigkeit – jedes Mitglied der Luxatemp-Familie bietet die Qualität und einzigartigen Ergebnisse, für die Luxatemp seit Jahren weltweit steht.
www.dmg-dental.com



*2015 Top Provisional – Esthetic Award für Luxatemp Star (Luxatemp Star wird in den USA als »Luxatemp Ultra« verkauft und wurde unter diesem Namen auch von The Dental Advisor getestet.)

Besuchen Sie uns auf der IDS
Stand H40/J41 in Halle 10.1.

 **DMG**
Dental Milestones Guaranteed