

cosmetic

dentistry _ beauty & science

3²⁰¹⁶

Fachbeitrag

Modernste Keramik und Ästhetik –
alles andere als ein Selbstläufer!

Anwenderbericht

Ästhetische „Single-Shade“ –
Restauration ohne Kompromisse

Veranstaltung

Keramikimplantate sind
die Zukunft der Implantologie ...





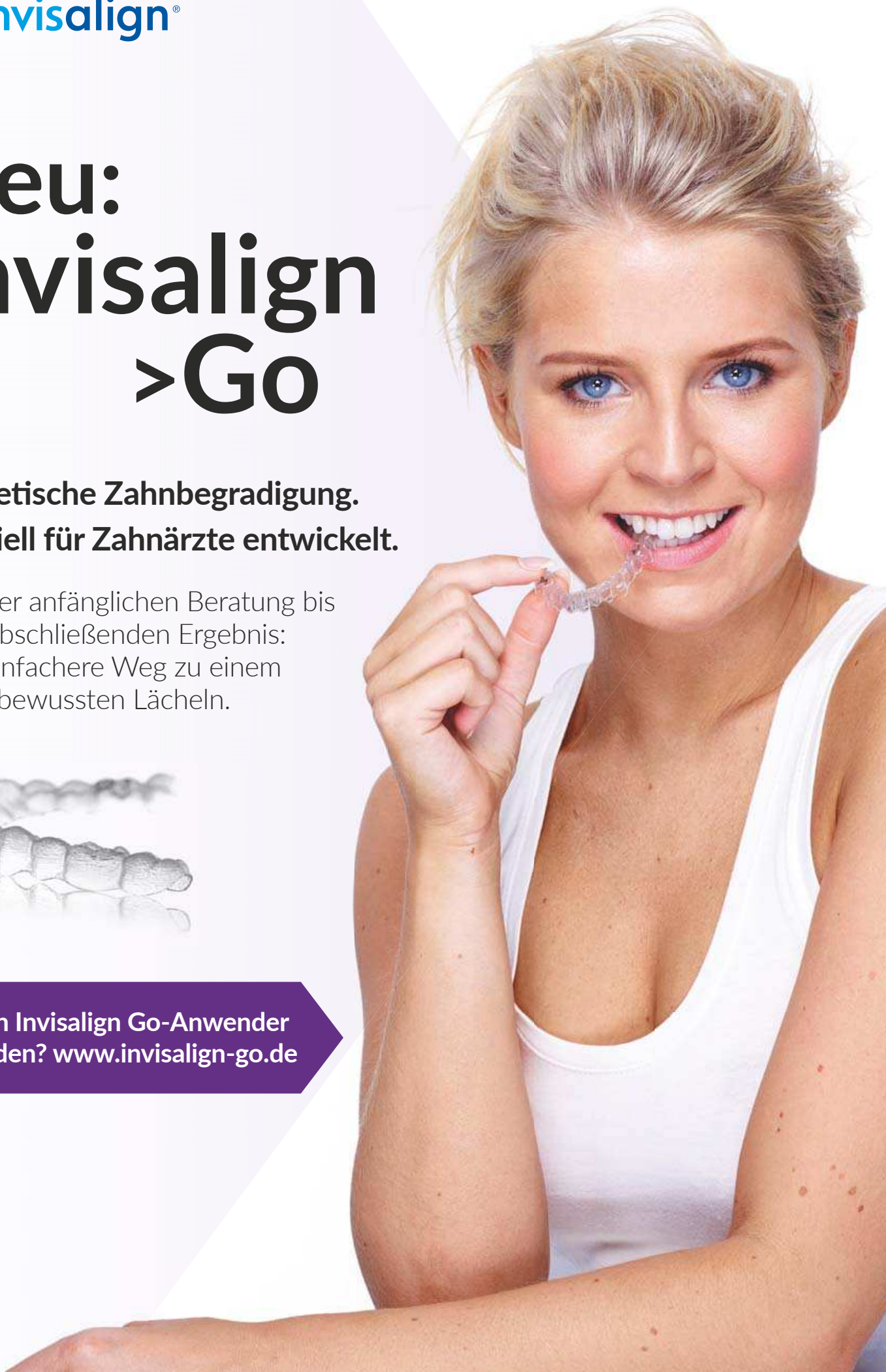Neu: Invisalign >Go

**Ästhetische Zahnbegradigung.
Speziell für Zahnärzte entwickelt.**

Von der anfänglichen Beratung bis
zum abschließenden Ergebnis:
Der einfachere Weg zu einem
selbstbewussten Lächeln.



> Auch Invisalign Go-Anwender
werden? www.invisalign-go.de





Dr. Martin Jaroch, M.Sc.

Zahnmedizin aus einer Hand

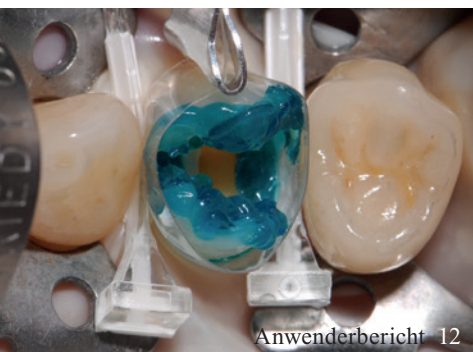Die Kosmetische Zahnmedizin stellt den Zahnarzt von heute vor ganz neue Aufgaben und Herausforderungen. Die Vielfalt der Versorgungsmöglichkeiten nimmt zu und die Qualität der ästhetischen Versorgung steigt von Jahr zu Jahr. Kosmetische Zahnmedizin bedeutet aber auch, dass sich der Zahnarzt auf die Erfordernisse einstellen muss, vor allem dann, wenn er sich von der wirtschaftlichen, zweckmäßigen und ausreichenden Kassenzahnmedizin distanzieren möchte.

Nach Jahren der Spezialisierung auf einen einzigen Teil der Zahnmedizin sehen wir immer mehr „Allrounder“, die ihre Patienten hochqualitativ durchbehandeln wollen und das auch können. Zahlreiche Zahnärzte nutzen die Vielzahl der heute sehr guten Weiterbildungen und sind in der Lage, von Kieferorthopädie, Zahnerhaltung, Prothetik bis hin zur Chirurgie das gesamte Spektrum der Zahnmedizin auf hohem Niveau anbieten zu können. Überfordern wir uns als Zahnärzte damit selbst? Ganz sicher nicht, denn im Grundsatz ist ein Zahnarzt laut seines Studiums für die Behandlung aller Zähne und aller Erkrankungen ausgebildet – und das soll auch so bleiben. Das Verzerren der Therapieschritte und das Aufteilen auf eine Vielzahl von Behandlern bergen zahlreiche Probleme. Ein Zahnarzt, der beispielsweise ein Implantat zu versorgen hat, sollte ebenfalls bestens über das System Bescheid wissen – warum dann nicht gleich auch nach adäquater Weiterbildung implantieren?

Der Vorteil der Patienten bei der Behandlung durch einen Zahnarzt liegt ganz klar auf der Hand: Kurze Wege, klare Kostenstrukturen und zügige Abläufe garantieren dem Patienten den Komfort, den er sich heute wünscht. Ein Allrounder beherrscht das „Troubleshooting“ seines Patienten viel besser als ein eingefahrener Spezialist und kann viel früher und effektiver bei Problemstellungen eingreifen. Nicht zuletzt spricht auch das Vertrauensverhältnis für die „Ein-Mann-Show“, denn in der Regel ist das die Basis für eine effektive Behandlung.

Es scheint sich ein Paradigmenwechsel bei der Generation Y anzubahnen. Einzelpraxen liegen statistisch wieder im Trend und noch nie war es in der Zahnmedizin so einfach wie aktuell, sich auf höchstem wissenschaftlichen Niveau weiterzubilden. Nach Jahren, in denen für zahlreiche Kollegen Preise für die eigenen Praxisräumlichkeiten im Vordergrund standen, suchen sich junge Mitstreiter heute ihre Anerkennung in der Fachkompetenz und den einmaligen Weiterbildungsmöglichkeiten. So können wir uns künftig auch auf eine deutliche Expansion der Kosmetischen Zahnmedizin sowie außergewöhnliche Zahnärzte freuen.

Ihr Dr. Martin Jaroch, M.Sc.



| Editorial

- 03 **Zahnmedizin** aus einer Hand
Dr. Martin Jaroch, M.Sc.

| cosmetic dentistry

- 06 **Ästhetischer Lückenschluss der Oberkieferfrontzähne mithilfe keramischer Veneers**
OA Dr. Björn Dziedo,
CA Prof. Dr. Dr. Stefan Schermer
- 12 **Mit adhäsiven Füllungsmaterialien zur hochästhetischen Seitenzahnrestauration**
Dr. Joachim Beck-Mußotter
- 16 **Modernste Keramik und Ästhetik – alles andere als ein Selbstläufer!**
Dr. Martin Jaroch, M.Sc.
- 20 **Oberkieferfrontversorgung mit Feldspatkeramikveneers**
Dr. Sven Egger, M.Sc., ZTM Christian Berg
- 26 **Ästhetische „Single-Shade“-Restauration ohne Kompromisse**
Dr. Ralph Schönemann

| Spezial

Praxisporträt

- 32 **Spezialistenbehandlung in Wohlfühlatmosphäre**

Event

- 36 **Keramikimplantate sind die Zukunft der Implantologie**
Jürgen Isbaner
- 38 **13. Leipziger Forum für Innovative Zahnmedizin**
Lisa Schmalz

| Lifestyle

Reise

- 42 **Melbourne – Metropole der Gegensätze**
Carolin Gersin
- Kunst
- 46 **Künstlerische Reise durch den Körper**

30 News

40 Produkte

48 Impressum

Keramik glänzt in der Küche.
Komposit brilliert in der Praxis.



BRILLIANT Crios

Hochleistungs-Komposit Block für dauerhafte Restaurationen

- Hohe Biegefestigkeit – widerstandsfähige Restauration
- Zahnähnliches Elastizitätsmodul – stoßdämpfende Wirkung
- Verschleißfest und Antagonisten schonend



info.de@coltene.com | www.coltene.com

 **COLTENE**

Ästhetischer Lückenschluss der Oberkieferfrontzähne mithilfe keramischer Veneers

Autoren: OA Dr. Björn Dziedo, CA Prof. Dr. Dr. Stefan Schermer

Heutzutage stehen dem Behandler diverse Versorgungsmöglichkeiten zur Verfügung, um den Ästhetikwunsch des Patienten zu erfüllen, wie etwa direkte Kompositrestaurationen, vorgefertigte Kompositveneers oder keramische Veneers mit den jeweiligen Vor- und Nachteilen. Sowohl Komposit- als auch Keramikveneers können im non- bzw. minimalinvasiven Präparationsverfahren hergestellt werden. Anhand eines Fallbeispiels soll verdeutlicht werden, welche einzelnen Schritte bei der Versorgung mit Keramikveneers absolviert und Besonderheiten beachtet werden müssen, um zu einem ästhetischen Endergebnis in Einklang mit dem Patienten zu gelangen.

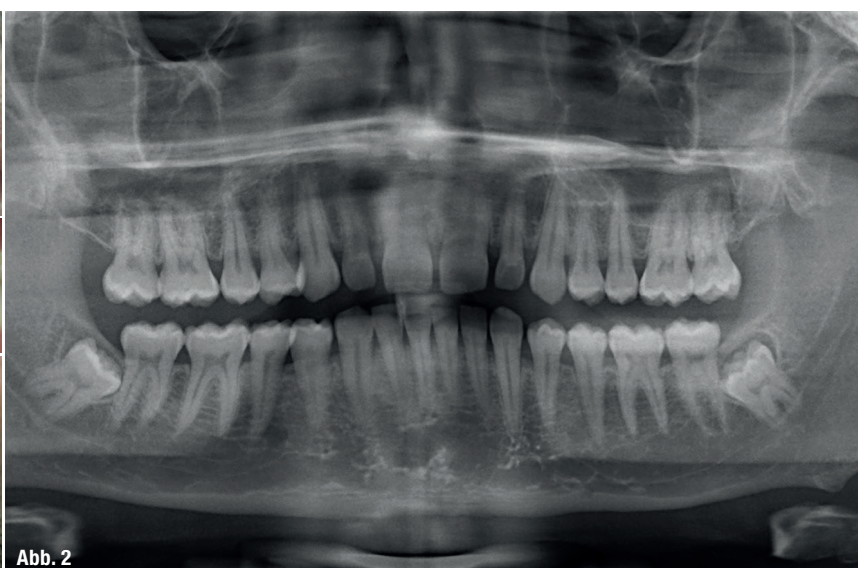
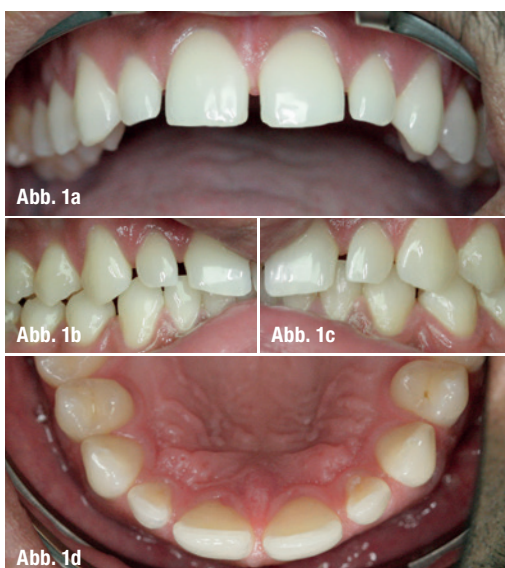Am 16. Februar 2015 stellte sich ein 30-jähriger Mann mit dem Wunsch nach Lückenschluss der oberen Frontzähne in unserer Klinik vor. Die allgemeinmedizinische Anamnese war unauffällig. Speziell anamnestisch imponierte die lückige Oberkieferfront (Abb. 1a–d). Die Mundhygiene war suffizient, die Zähne kariesfrei, das Parodont intakt. Das angefertigte OPG offenbarte impaktierte verlagerte untere Weisheitszähne (Abb. 2), bestätigte sonst jedoch den oralen Befund. In der anschließenden Beratung wurden die verschiedenen Möglichkeiten des Lückenschlusses der Oberkieferfront diskutiert. Eine kieferorthopädische Regulierung lehnte der Patient aufgrund der Dauer der Therapie kategorisch ab.

Aufgrund der ästhetischen und funktionalen Überlegenheit sowie der Langlebigkeit entschied sich der Patient für Keramikveneers und gegen Kunststoffveneers und Non-Prep-Veneers. Dafür war er bereit, minimalinvasiv Zahnhartsubstanz zu „opfern“ für ein maximal ästhetisches Endergebnis. Des Weiteren wurde dem Patienten empfohlen, die verlagerten vollretinierten unteren Weisheitszähne entfernen zu lassen, was der Patient jedoch ablehnte.

Therapieplanung

Um dem Patienten eine Vorstellung über das mögliche Endergebnis zu eröffnen, wurden nach der

Abb. 1a–d: Ausgangssituation.
Abb. 2: Ausgangssituation OPG.



professionellen Zahnreinigung bimaxillär Alginat-abdrücke zur Anfertigung eines Wax-ups genommen. Das Labor sollte, losgelöst von Zahnangaben, im Oberkiefer den Zahnbogen harmonisieren und die Lücken schließen (Abb. 3). Hierfür wurde von 15-25 Wachs auf das Modell angetragen. Der Patient war mit dem Vorschlag sehr zufrieden und wollte es so umgesetzt bekommen.

Das Wax-up wirkt in Fällen wie dem vorgestellten sehr motivierend auf die Patienten, die sich oft das mögliche Endresultat nicht vorstellen können. Für den Behandler liefert es wichtige Informationen über notwendige Präparationstiefen. Das Labor kann einen Präparationsschlüssel anfertigen, um maximale Substanzschonung zu ermöglichen. Darüber hinaus kann der Patient vor der eigentlichen Behandlung am Modell besser seine Wünsche über Form und Oberflächenbeschaffenheit der Veneers kommunizieren, was den Arbeitsablauf effizienter gestaltet. Über das Wax-up wurde ein Silikonabdruck genommen, welcher als Vorlage für die Herstellung des Provisoriums diente (Abb. 4).

Aufgrund der transluzenten Eigenschaften keramischer Veneers muss mit dem Patienten vorab die Zahnwunscharbe besprochen werden und eventuell mindestens drei Tage vor der Präparation ein Bleaching durchgeführt werden. Der Patient im vorgestellten Fall hat die Ausgangsfarbe B1 und wünscht sich BL4. Farbunterschiede von ein bis zwei Stufen sind meist unproblematisch und bedürfen keines Bleachings vorab.

Der Zahnfleischverlauf im Oberkieferfrontbereich entsprach ästhetischen Ansprüchen und bedurfte keiner Korrektur. Der Patient entschied sich für die Versorgung mit zehn keramischen Veneers von 15-25.

Präparation und Abdruck

Dem Patienten wurden palatinal bilateral Regio 15 und 25 apikal je eine Ampulle Anästhetikum (Septanest, Septodont) injiziert. Diese Form der Anästhesie ermöglicht eine profunde Nervblockade im Frontzahnbereich, ohne das vestibuläre Weichgewebe und die Lippen zu betäuben. Das hat u. a. den Vorteil, den Lippenverlauf und Lippenbewegung ungestört nach der Herstellung des Provisoriums zu erfassen, um Rückschlüsse über Schneidekantenlänge und -verlauf zu erhalten.

Zur Schonung der Gingiva wird vor der Präparation ein Faden gelegt (Gingi-Plain, Gingi-Pak). Durch die Retraktion wird zum einen das Zahnfleisch bei der Präparation geschützt, zum anderen wird so automatisch die Präparationsgrenze leicht subgingival gelegt. Die Zähne 15-25 wurden minimalinvasiv präpariert (Abb. 5a und b), dabei liefert das Wax-up-Modell wichtige Informationen über den nötigen Substanzabtrag.

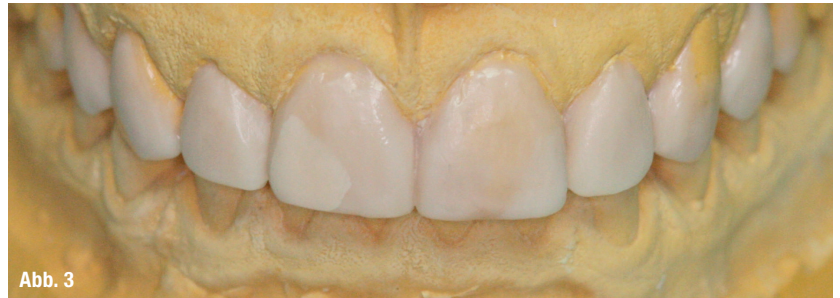

Abb. 3

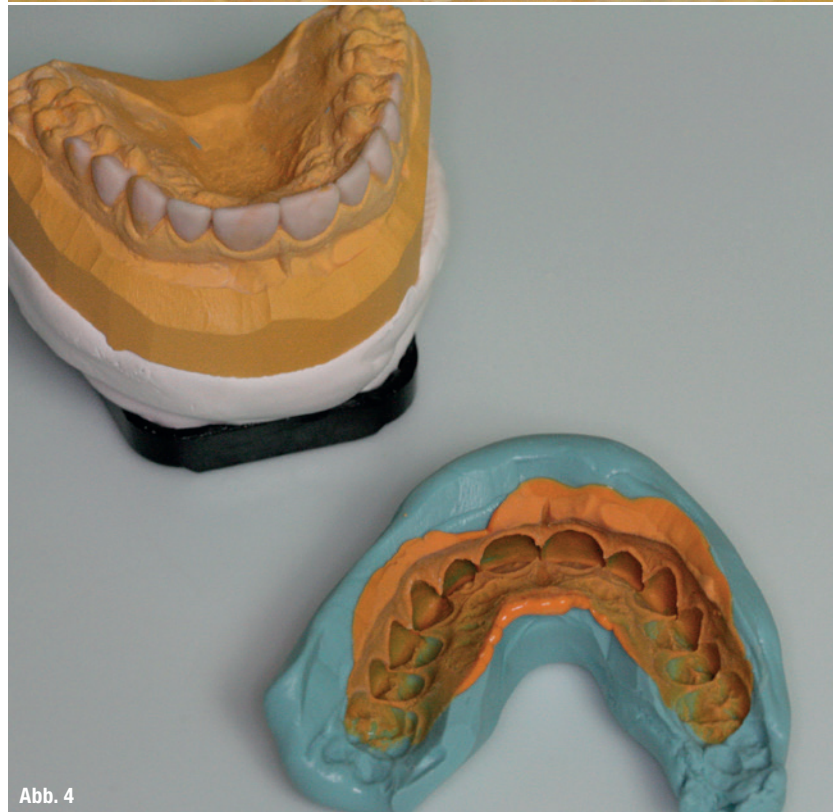

Abb. 4

Mithilfe eines 0,3-mm-Tiefenanschlagsschleifkörpers wurden vestibuläre Tiefenmarkierungen angebracht und der Schmelz um diesen Anteil reduziert. Die Schneidekanten wurden um 1 mm gekürzt, um dem Techniker genügend Platz zur transluzenten Schneidekantengestaltung zu geben. Die Zahnoberflächen wurden anschließend mit Sof-Lex Polierdiscs geglättet. Dem zusätzlichen Einbringen eines weiteren Retraktionsfadens im Sinne der Doppelfadentechnik stehen wir eher zurückhaltend gegenüber, da die Gefahr einer Gingivatraumatisierung durch Überstopfen des Sulkus dem Benefit einer Wurzeloberflächendarstellung über die Präparationsgrenze hinaus aus unserer Sicht übergeordnet ist.

Die Abformung selbst geschieht im Doppelmischverfahren und mit individuellem Abformlöffel. Die Darstellung der Präparationsgrenze wird immer unter Verwendung der Lupenbrille evaluiert. Dem Techniker darf in diesem Bereich kein Raum für Interpretationen gegeben werden! Gegenbiss aus Alginat und Bissregistrator (Kanibite quick, KANIDENTA) werden angefertigt.

Abb. 3: Laborgefertigtes Wax-up zum Lückenschluss der Oberkieferfront.

Abb. 4: Präzisionsabformung über dem Wax-up-Modell.

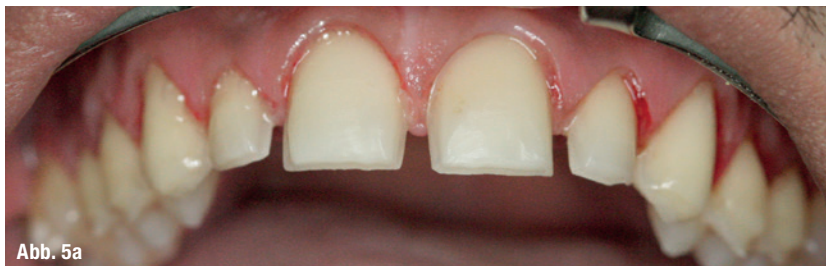

Abb. 5a

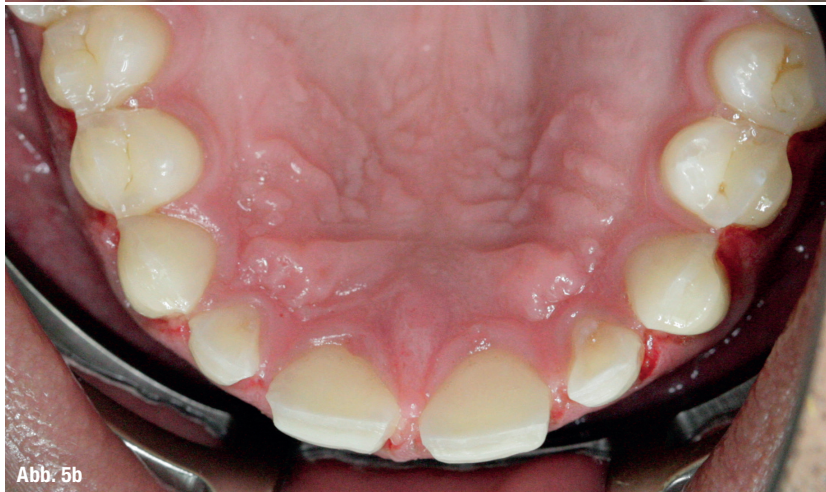

Abb. 5b

Abb. 5a und b: Minimalinvasiv präparierte Zähne 15-25.

Provisorienherstellung

Die Herstellung von Veneerprovisorien kann mitunter aufwendig und frustrierend sein. Durch das minimalinvasive Präparieren wird zwar viel Zahnhartsubstanz geschont, die Provisorien sind aber mitunter so dünn, dass sie nicht bearbeitbar sind wie z. B. normale Kronenprovisorien, leicht brechen und kaum am Zahn halten. Für die Herstellung gibt es unterschiedliche Verfahren. Bei Einzelveneers kann auf die polierte Zahnoberfläche mit Komposit frei modelliert werden mit anschließender

Lichthärtung. Danach kann das Kompositveneer abgenommen werden, die Innenfläche wird geätzt, gebondet und ausgehärtet. Auf den Zahn wird punktuell Bonding aufgetragen und nicht ausgehärtet, sondern das Kompositveneer mit etwas Flow an den Zahn gedrückt, Überschüsse entfernt und dann ausgehärtet. Diese Methode ermöglicht zumeist eine gute Haftung zwischen Provisorium und Zahn und ist trotzdem leicht entfernbar. Bei mehreren Veneers, wie im vorgestellten Fall, ist das Freihandmodellieren unpraktikabel und zeitaufwendig. Hierfür wird über das Wax-up-Modell eine Doppelmischabformung genommen und diese als Provisoriumsabdruck genutzt. In Situationen wie der vorgestellten, wenn die Interdentalräume offen sind, halten die Provisorien allein aufgrund von Verkeilung.

Ansonsten wird punktuell auf die Zahnoberflächen Bonding aufgetragen und dann mithilfe des Silikonsschlüssels das Provisorium hergestellt (Abb. 6). Als Material verwenden wir Bis-GMA-Acrylat (Protemp™4, 3M ESPE) der Farbe „Bleach Shade“. Überschüsse werden vorsichtig mit einem feinen Diamanten entfernt und anpoliert. Zur Rezessionsvermeidung wird besonders viel Wert auf freie Interdentalpapillen gelegt.

Einprobe und Befestigung

Im Labor werden im Cut-back-Verfahren die e.max®-Veneers (Ivoclar Vivadent) hergestellt. Die e.max®-Keramik ist im Vergleich zum Empress®-Verfahren deutlich stabiler (360MPa vs. 120 MPa Biegefestigkeit), gegenüber Zirkon aufgrund der transluzenten Eigenschaft ästhetisch überlegen. Nach fünf Arbeitstagen im Labor lagen die Veneers 15-25 zur Einprobe bereit (Abb. 7a und b).

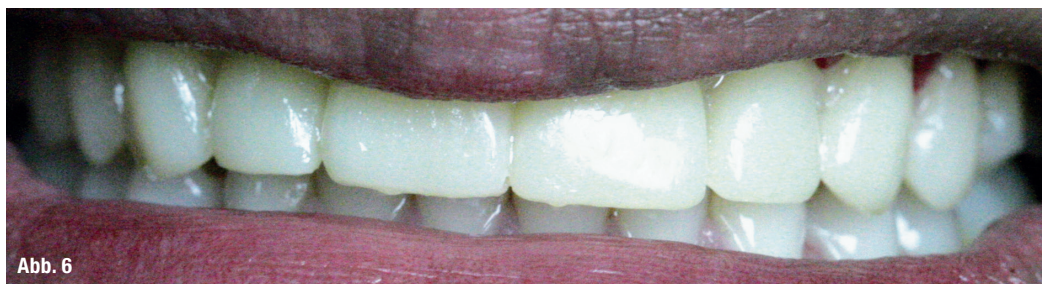

Abb. 6

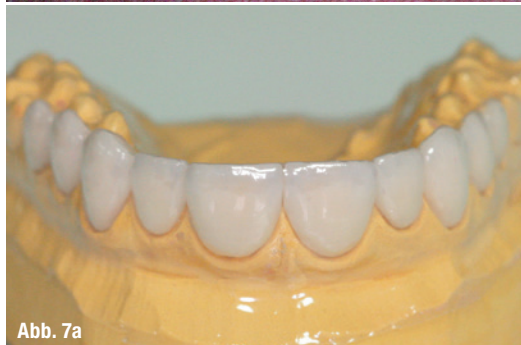

Abb. 7a

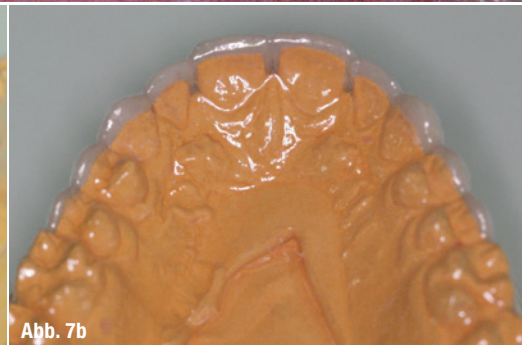

Abb. 7b

Abb. 6: Provisorienherstellung mithilfe eines Silikonsschlüssels.

Abb. 7a und b: Veneers auf Modell, bereit zur Einprobe.

Im Anschluss an eine erneute palatinale Anästhesie und des Entfernen des Provisoriums wurde zur relativen Trockenlegung OptraGate (Ivoclar Vivadent) eingebracht. Zur Retraktion der Gingiva wurden Fäden gelegt, um die Präparationsgrenzen darzustellen. Die Zahnoberflächen wurden mit fluoridfreier Polierpaste (Proxyl, Ivoclar Vivadent) gereinigt und die Veneers einzeln einprobiert. Danach wurden die Approximalkontakte überprüft. Die Passung war sehr gut, somit wurden alle Veneers mit transluzenter „Try-In“ Paste (Multilink Automix Try-In, Ivoclar Vivadent) eingesetzt und dem Patienten präsentiert. Der Patient war mit dem Resultat sehr zufrieden und wollte es so eingeklebt haben. Die Try-In Paste wurde mit Polierpaste und -kelch und genügend Wasser entfernt.

Das Kleben von mehreren Veneers bedarf aus unserer Erfahrung Geduld. Es ist ratsam, immer erst die mittleren Schneidezähne zu versorgen, da sie für das ästhetische Erscheinungsbild prägend sind. Die Nachbarzähne werden mit Teflonstreifen bedeckt zur Isolierung. Nach dem Anhängen des Befestigungskomposites (Panavia F2.0, Kuraray Dental) werden die Überreste entfernt, der Approximalraum durchgängig gemacht, Glycerin-gel (Oxyguard II, Kuraray Dental) aufgetragen und endgehärtet. Nicht selten erscheinen die Approximalkontakte bei der Einprobe in Ordnung, beim Kleben zu straff und das korrekte Platzieren der Veneers ist in Gefahr. Deshalb kleben wir ausschließlich in Zweier-Sektionen. Demzufolge werden immer nur zwei Veneers zum Kleben vorbereitet. Den Umgang mit Flusssäure in der Praxis halten wir für kritisch und lassen deshalb im Zahntechniklabor die Glaskeramikarbeiten anätzen. Nach der Einprobe am Patienten wird die Klebefläche mit 37%iger Phosphorsäure eine Minute gereinigt und mit Alkohol und Luft getrocknet. Anschließend wird die Oberfläche silanisiert (Monobond Plus, Ivoclar Vivadent), parallel dazu wird der Schmelzanteil der Veneerzähne mit 37%iger Phosphorsäure 30 Sekunden geätzt. Als Befestigungskomposit verwenden wir Panavia 2.0 (Kuraray Dental). Das Bonding wird zusammengemischt und auf die angeätzte Zahnoberfläche aufgetragen. Das Zweikomponenten-Pastensystem wird angemischt und auf die Veneerinnenseite aufgetragen.

Nachdem alle Veneers eingeklebt sind, werden die Übergänge mit Kompositpolierer poliert und der Biss mit Blaupapier (Bausch) und Shimstockfolie (COLTENE) überprüft. Dabei muss sichergestellt werden, dass bei der dynamischen Okklusion keine Frühkontakte existieren, um Keramikfrakturen vorzubeugen. Standardmäßig bekommen unsere Patienten bei neuen prothetischen Versorgungen eine adjustierte Knirscherschiene. Der Patient und seine Lebensgefährtin, selbst Zahnärztin, waren mit dem Resultat sehr zufrieden (Abb. 8a–d und 9a–c).

ENA WHITE 2.0

The fastest home bleaching

Ena White 2.0 ist das innovative System für kosmetisches Home Bleaching. Ena White 2.0 ist einfach, ganz ohne Schiene, anzuwenden. Die innovative Darreichung in der Zahnbürste erlaubt eine einfache Zahnaufhellung überall – zu Hause, im Büro, auf Reisen... Patienten, die bisher traditionell behandelt wurden, werden von Ena White 2.0 begeistert sein.

