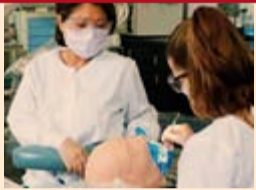

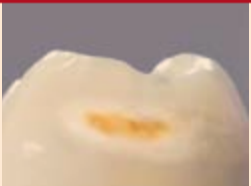НОВИНИ → СТР. 3



### Нова професия в България – асистент на зъболекар

За първи път в България се провежда обучение за приобщаване на нова професия – асистент на лекаря по дентална медицина.

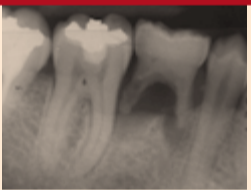
ПРАКТИКА → СТР. 7



### Проблемът с лезиите „бяло петно“

Статията описва един революционен нов подход за козметично лечение на лезиите „бяло петно“ чрез микроинвазивната технология Icon.

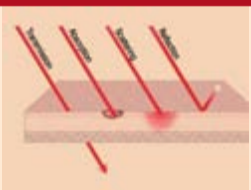
ТЕХНОЛОГИИ → СТР. 8



### Запазване на алвеоларния гребен и ВТР с ксенографт и резорбируема колагенова мембрана

Представяме ви клиничен доклад, чиято цел е да оцени водената костна регенерация с ксенографт след зъбна екстракция.

ИЗСЛЕДВАНИЯ → СТР. 10



### Лазерите в ендодонтията

Статия в две части, като тук помещаваме Част I, която описва еволюцията на лазерните техники и технологии.

## Ти си зъболекар? Заслужава си да бъдеш интересен!

Д-Р ПОЛ ХОМОЛИ, САЩ



Представяли ли сте се някога като професионален лидер в съвременната дентална медицина? При съствайки на семинари и слушайки лекторите, мислели ли сте си някога „Това и аз го мога!“? А някога хрумвало ли ви е, че ако сте готови да застанете пред аудиторията и да ръководите образователни курсове или индивидуални образователни програми, значи бихте продавали прекрасно своя продукт – зъболечението, в своята практика!

Тук накратко ще представя методите за стимулиране на активността на аудиторията при публична реч. Примерите, които следват, са за представяне пред по-голяма аудитория. Те обаче

са валидни и при лични разговори с пациенти, служители, приятели и членове на семейството.

### ЗАСЛУЖАВА СИ ДА БЪДЕТЕ ИНТЕРЕСНИ

Обикновено не следя телевизионните риалити формати. Ако все пак попадна за момент на подобно предаване, докато сменям каналите (обезумели участници, препускащи из пуцинака...), започвам да се гразня, мислейки си: „Тези хора нямат ли си сериозна работа?“

Това си мислех и когато случайно попаднах на финала за 2008 година на American Idol. Бях готов да превключа на канала за голф, когато Дейвид Кук, победителят

→ стр. 13

## За денталното обучение по пантофи

Интервю с г-р Божидар Кафелов – мениджър проект на единствения по рода си проект в България – интерактивния сайт за дентално образование [dtstudyclub.bg](http://dtstudyclub.bg)

### Д-р Кафелов, защо решихте да застанете за проекта [dtstudyclub.bg](http://dtstudyclub.bg)?

Защото това е уникален за България проект, който премахва границите, ограничаващи следдипломното обучение – пътуване, жертване на няколко часа от уикенда, за да присъствате на курс, лекция, семинар... Благодарение на DT Study Club имах възможност да гледам онлайн лекции на много лектори, които иначе бих видял трудно, например проф. Бетина Басрани от Университета в Торонто, Канада. Надявах се, гледайки какъто представлява DT Study

Club, да се появи и в България и ето че това вече е факт.

### Бихте ли представили концепцията [dtstudyclub](http://dtstudyclub.bg)?

Концепцията на DT Study Club е много проста – това е интернет базирана платформа за следдипломно обучение. В проекта се включват различни форми на онлайн обучение, като започнем от статии и онлайн курсове, минаем през уебинари на живо (уебинар – интернет базиран семинар) и стигнем до календар за актуални събития и блогове на различни специалисти. Сайтът има лесен интерфейс и след регистрацията колегите ще могат да разглеждат всичките му секции. **Защо българският зъболекар има нужда от тази платформа?**

Аз не мога да говоря от името на цялата колегия, но мога да ви кажа защо аз

→ стр. 5



Д-р Божидар Кафелов, снимка Цветелина Ангелова

## DTSTUDYCLUB.BG

интерактивният сайт за дентално обучение

## Скъпи четящи,

Представяме ви нашия първи за 2012 година брой, който подготвихме, следейки пулса на вас – нашите читатели! Стартираме на първа страница с обширна статия на американския автор Пол Хомоли, която третира темата за лидерството и за това, защо е време да променим тона си като зъболекари и да възприемем принципа, заложен в развлекателната индустрия още от създаването ѝ – че си заслужава да бъдем интересни. Харесахме гледната точка на автора и избрахме статията му като нашето послание и пожелание към всички вас.

В броя намериха място интересни новини (стр. 3–4–5–6), като тази, че пластични хирурзи извършиха цялостна трансплантация на лице, която за първи път е изцяло дигитално проектирана. Ще разберете и коя е новата професия в България. И още – възможно ли е да получаваме своето следдипломно дентално обучение по пантофи вкъщи...

Клиничните статии, които поместваме, засягат три теми: естетика, водена костна регенерация и лазери в ендодонтията.

Накратко – имате в ръцете си един брой, в който има за всекиго по нещо.

Благодарим на всички вас, че избрахте да бъдем заедно и през 2012 година!

От Редакцията

## International Imprint

Licensing by Dental Tribune International  
 Publisher Torsten Oemus  
 Group Editor  
 Daniel Zimmermann  
 newsroom@dental-tribune.com  
 + 49 341 48 474 107

Editors  
 Claudia Salwiczek  
 Editorial Assistant  
 Yvonne Bachmann

Copy Editors  
 Sabrina Raaff  
 Hans Motschmann  
 Publisher/President/CEO  
 Torsten Oemus

Sales & Marketing  
 Peter Witteczek  
 Matthias Diessner

Director of Finance & Controlling  
 Dan Wunderlich

Marketing & Sales Services  
 Nadine Parczyk

License Inquiries  
 Jörg Warschat

Accounting  
 Manuela Hunger

Business Development Manager  
 Bernhard Moldenhauer

Project Manager Online  
 Alexander Witteczek

Executive Producer  
 Gernot Meyer

International Editorial Board  
 Dr Nasser Barghi, USA – Ceramics  
 Dr Karl Behr, Germany – Endodontics  
 Dr George Freedman, Canada – Aesthetics  
 Dr Howard Glazer, USA – Cariology  
 Prof Dr I. Krejci, Switzerland – Conservative Dentistry  
 Dr Edward Lynch, Ireland – Restorative  
 Dr Ziv Mazar, Israel – Implantology  
 Prof Dr Georg Meyer, Germany – Restorative  
 Prof Dr Rudolph Slavicek, Austria – Function  
 Dr Marius Steigmann, Germany – Implantology

© 2011, Dental Tribune International GmbH. All rights reserved.

Dental Tribune makes every effort to report clinical information and manufacturer's product news accurately, but cannot assume responsibility for the validity of product claims, or for typographical errors. The publishers also do not assume responsibility for product names or claims, or statements made by advertisers. Opinions expressed by authors are their own and may not reflect those of Dental Tribune International.

Dental Tribune International  
 Holbeinstr. 29, 04229 Leipzig, Germany  
 Tel.: + 49 341 4 84 74 302  
 Fax: + 49 341 4 84 74 173  
 Internet: www.dental-tribune.com  
 E-mail: info@dental-tribune.com

Regional Offices

**Asia Pacific**  
 Dental Tribune Asia Pacific Limited  
 Room A, 20/F, Harvard Commercial Building, 111 Thomson Road, Wanchi, Hong Kong  
 Tel.: + 852 3113 6177 | Fax + 8523113 6199

**The Americas**  
 Dental Tribune America  
 116 West 23rd Street, Ste. 500, New York, N.Y. 10011, USA  
 Tel.: + 1 212 244 7181  
 Fax: + 1 212 224 7185

## Офис България

Издава Dental Tribune България ЕООД  
 София 1421, жк „Дозенец“, ул. „Луна“ 2, ет. 1, ап. А  
 тел./факс: + 359 2/963 000 9  
 office@dental-tribune.net  
 www.dental-tribune.net  
 www.dental-tribune.com

Действителен собственик:

Уляна Винчева

Представената информация е съгласно чл. 7а, ал. 3 от ЗЗДЦП.

Главен редактор

Уляна Винчева

Редактори

г-р Владимир Ашкюв

г-р Надежда Кулумджиева

Дизайн и предпечат

Антоанета Волева

Превод

г-р Надежда Кулумджиева

г-р Александър Апостолов

Катерина Томова

Коректор

Гая Христова

Реклама

Катерина Томова 0897 958 321

Николина Илиева 0894 370 413

Автори в броя

Сияна Божидарова, Д-р Пол Хомоли,

Проф. Джовани Оливи, Даниел Цимерман,

Д-р Дерек Махони, г-р Мариана Багаиво,

проф. Хузо Кампос, проф. Мигел Анхел Караско,

проф. Андреас Паскуа, проф. Пол Леви и проф. Хосе Нарм,

Уляна Винчева

Печат: „Спектър“ АД

Българското издание на Dental Tribune

е част от групата Dental Tribune

International – международно издание

на 20 езика, разпространявано в над

55 държави.

Съдържанието, преведено и публикувано

в този брой от Dental Tribune

International, Германия, е с авторско

право на Dental Tribune International

GmbH. Всички права запазени. Пуб-

ликувано с разрешение на Dental

Tribune International GmbH, Holbeinstr.

29, 04229, Лаипциг, Германия. Възпроиз-

веждането по какъвто и да било начин

и на какъвто и да е език, изцяло или

частично, без изрично писмено раз-

решение на Dental Tribune International

GmbH и Dental Tribune България ЕООД

е абсолютно забранено. Dental Tribune

е запазена марка на Dental Tribune

International GmbH.

Редакцията не носи отговорност за съ-

държанието на публикуваните реклами

в броя.



## Бebешки – Детски продукти за грижата за зъбите



Представяме ви една серия от специални продукти за грижа и защита на млечните зъби. Долните продукти се препоръчват от детските стоматолози. По този начин детето се учи да полага грижи за своите зъби от бебешка възраст.



**Baby Balsam - Балсам при  
никнене на зъби 15ml**  
 Биоактивен балсам при никнене на зъби. С екстракт от прополис и лактоферин. Облекчава дискомфорта при никненето на млечни зъби.

**Цена: 7,44 лева**



**Baby Fingerbrush - Бебешка четка  
за зъби под формата на пръстен.**  
 Мека, изработена от силикон без PVC. Помага за почистване и масаж на детските зъби и венци. Поставете върху четката Baby Балсам или много малко количество (с големината на оризово зърно) Baby Паста за зъби.

**Цена: 4,92 лева**



**Baby Gel Toothpaste  
Паста за зъби под формата  
на Желе 25ml**  
 Естествена устна хигиена за бебета и деца. С екстракт от коластра и мек плодов аромат. **От 6 месечна възраст.**

**Цена: 7,44 лева**

Made in Belgium



**Mother Toothpaste  
Паста за зъби 75ml**  
 Специална грижа за устата по време на бременността. Паста за зъби за бъдещи майка. С биоактивни млечни молекули.

**Цена: 8,88 лева**



Made in USA

**Spiffies Специални  
кърпички за почистване  
на млечни зъби.**

Предлагат се в 3 вкуса: манго, грозде и зелена ябълка. Ползват се при дечица на възраст от 4 месеца до 5 години. С естествен подсладител против кариеси с ксилитон.

**Цена: 8,16 лева (пакет 20 броя / вкус)**



**Tenders Бебешка вид - паста  
за зъби**  
 90% памук и 10% полиестер. За многократна употреба.

**Цена: 2,58 лева**

Made in USA

За да получите директна информация,  
моля, изпратете ни Вашия имейл адрес.

**Plac-aid®**  
 Продукти за орална хигиена

ул. Дойран 15, 1680 София  
 тел: 02 / 8583272  
 www.placaid.com  
 e-mail: placaidbg@gmail.com



# Пластични хирурзи извършиха първата трансплантация на лице

DENTAL TRIBUNE INTERNATIONAL

**Е**кип от пластични хирурзи от Университетската болница в Гент успешно извършиха първата в Белгия цялостна трансплантация на лице. Въпреки че е 19-ата поредна трансплантация на лице в света, за първи път комплексната процедура била изцяло планирана с помощта на дигитално проектиране и 3D принтиране. По време на продължилата 20 часа процедура пациентът с обширен дефект на лицето получил костна и мускулна тъкан, вени, нерви и кожа от наскоро загинал донор.

Хирургичният екип беше ръководен от проф. Филип Блондел, който практикува

пластична, реконструктивна и естетична хирургия в Гент, Белгия, и в Монтрьо, Швейцария.

Предоперативното планиране както за донора, така и за реципиента беше осъществено в сътрудничество с лицево-челюстно-черепните клинични инженери на Materialise с помощта на ProPlan CMF. Чрез компютърно-томографски данни бил създаден дигитален образ на анатомията на пациента, който бил използван за създаването на подробен план на сложната процедура.

За да се осъществят на практика хирургичният план, анатомични модели и специфични за пациента хирургични водачи са били 3D принти-

рани и използвани преди и по време на операцията. Анатомичните модели позволили на хирурзите да се ориентират по повърхността на кожата

на пациента и на донора и да осъществят сложната намеса. 3D принтираните модели са били използвани и по време на самата процедура, за

да подпомогнат хирурзите в реализирането на оперативния план.

„Целият лицево-челюстно-черепен екип на Materialise сме горди от съдействието, което оказахме в този исторически момент за медицината в Белгия“, заявяват от Materialise в съобщение до пресата. „От Materialise бихме желали да поздравим екипа от 65 хирурзи и медицински персонал в Университетската болница в Гент за успешното извършване на тази уникална процедура. Това е невероятно постижение, още повече че пациентът се възстановява по-бързо от очакваното, като е възстановил говора си едва на шестия ден след операцията.“ **DT**



Пластични хирурзи успешно извършиха 19-ата трансплантация на лице в света. (DT/Снимка с разрешението на Veerhoff/shutterstock; снимката не е от споменатата тук операция.)

# Нова професия в България – асистент на зъболекаря

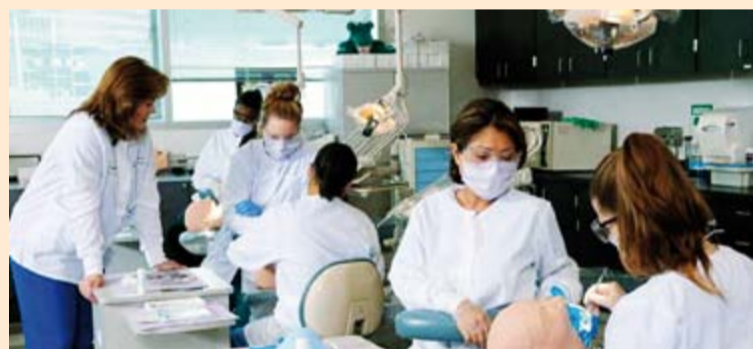СИЯНА БОЖИДАРОВА

**З**а първи път в България се провежда обучение за придобиване на нова професия – асистент на лекаря по дентална медицина. Това бе обявено на пресконференция още в края на миналата година от Центъра за професионално обучение „Хипократ“. Новата професия е регистрирана в Единния класификатор на професиите под №723010.

Желаещите да кандидатстват трябва да са навършили 18 години, да имат завършено поне средно образование, да са физически годни и психически здрави, което се удостоверява с медицинско свидетелство.

Срокът на обучение е 8 месеца, в 4 модула, от които 325 часа теория и 588 часа практика. Теоретичното обучение се провежда вечер, два пъти в седмицата – в събота и неделя, от 9 до 19 ч. Практически асистентът ще се подготвя в дентални клиники, намиращи се в София, с които центърът има договор. Цената на обучението е 1320 лв. В България има сериозен недостиг на дентални асистенти през последните 10 години поради преустановеното обучение на дентални сестри през 90-те години. В момента в кабинетите работят асистенти както с общо медицинско сестринско образование, така и такива, обучени след индивидуална подготовка от самите зъболекари, коментира г-р Венцислав Стоев, зам.-управител на Центъра за професионално обучение „Хипократ“.

У нас поради недостига на сестри се очаква асистентът да поема и някои от техните функции. Той осъществява зъболекарят от негови дейности, които не изискват професионална отговорност, компетентност и зна-



ния – асистира, администрира и подготвя лечението на пациента, но не може да ра-

боти в устата на пациента, като цялата отговорност за лечението и неговите резул-

тати носи зъболекарят.

Конкретни функции на асистента са почистване и стерилизация на инструментариума, екипировката и помещението. Той подготвя отпечатъчните и пломбиръчните материали, както и всички необходими материали и средства за лечение. Посреща пациента и го подготвя за лечението. Води и информирацията за пациентите. Всяка една от тези дейности се извършва под контрола на зъболекаря.

Според изследване на Американската зъболекарска асоциация при наем асистент ефективността на денталния кабинет и броят на обслужените пациенти се увеличават с над 40%.

Началото на първата учебна година за обучение на асистенти у нас бе на 8 януари 2012 г., като на откриването присъства акад. Николой Попов, който приветства участниците. **DT**

Източник: [www.hippocratesbg.com](http://www.hippocratesbg.com)

## Geistlich | Blomaterials

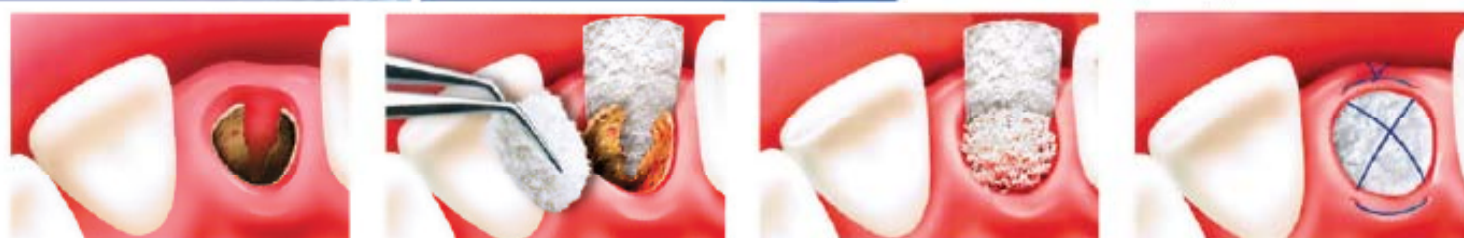### ВАЖНО:

От съществено значение за възстановяването на тъканите и стабилността им е костното заместване с Bio-Oss и Bio-Gide, които осигуряват дълготрайна стабилност и минимална резорбция.

LEADING REGENERATION

За всички общопрактикуващи лекари по дентална медицина, както и за пародонтолози, хирурзи и имплантолози

Запълването на следекстракционни алвеоли с Bio-Oss колаген в комбинация с резорбируема биомембрана Bio-Gide или самостоятелно подпомага запазването на костния обем на алвеоларната кост след зъбна екстракция. Тези материали могат успешно да се използват и при лоши параметри на налична кост за постигане на височина, широчина и ангулация на алвеоларния гребен.



Алвеола с дефект на костната стена

Поставя се Bio-Oss колаген и Bio-Gide мембрана на фирма Geistlich

Bio-Oss Collagen осигурява коронарния костен обем, а Bio-Gide спомага за оптимално зарастване на раната.

Фиксиране с отворен кръстосан шав.

София, ул. Прелом 8; тел.: 02/ 971 54 40; 971 54 41  
[www.romy-dent.com](http://www.romy-dent.com); e-mail: [office@romy-dent.com](mailto:office@romy-dent.com)



## ФДМ–Варна – притегателно място за млади имплантолози

За пореден път ФДМ организира имплантологичен форум с участие на доказали се имплантолози от Европа. Този път с помощта на фирма DENTA LIMAR бе осигурено участието на г-р Роберт Фроментал, г-р Жан Клод Фурние и г-р Денис Дуняк от Лион.

Този екип успя за един ден да затвърди мнението на всички за това, че имплантологията е комплексна наука и че изисква екипен подход.

Д-р Фроментал направи ретроспективен анализ на развитието на макроизайна и интерфейса на имплантите и представи философията си за взаимодействието на



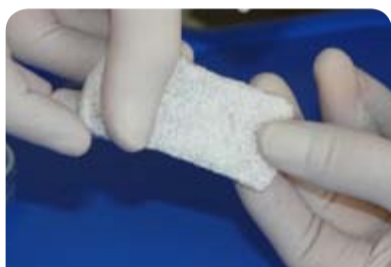Лекцията на г-р Фроментал предизвика дискусии, които продължават и по време на кафе-паузите.

Пловдив, ул. "Цар Иван Александър" 14А;  
тел.: 032 631309; факс: 032 664670;  
GSM: 0878 697 700; 0898 697 700;  
e-mail: zx27@dir.bg; www.dentalimar.com

**DENTA®**  
dental materials & devices distribution **LiMar**

### НОВО ВИЖДАНЕ ЗА БИОЛОГИЯТА НА ИМПЛАНТА

**biom'up**  
ADVANCED BIOMATERIALS




#### MATRI™BONE

Хемостатичен, резорбируем, остеокондуктивен двуфазен костозаместител



#### COVA™MAX

Резорбируема транспарентна колагенова мембрана с оптимизирани механични и еластични свойства



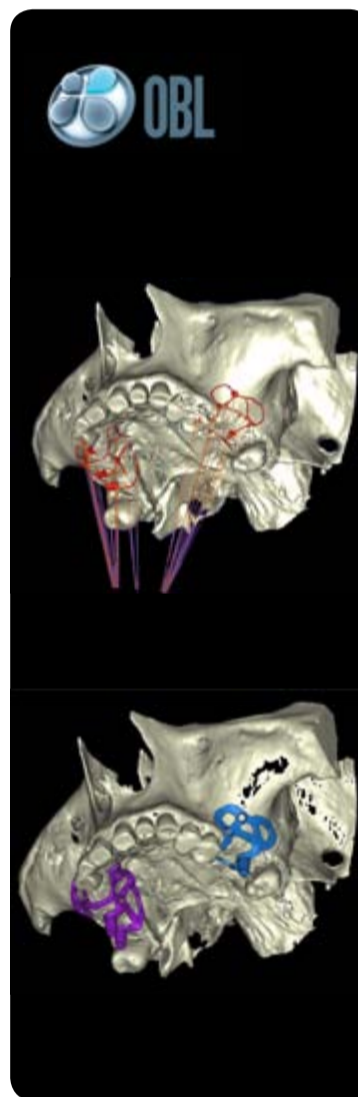
#### N-GENERIC DUAL IMPLANT

Една уникална протетична гама  
Клас V титан



#### BIO-XELLENT IMPLANT

биконичен имплант



тканите и имплантатната повърхност. С подчертан респект към меки и твърди тъкани, неговата лекция аргументира необходимостта от промяна в макроизайна на винтовите титанови импланти и запозна аудиторията с новата концепция на BIO-XELLENT имплантатна система. Освен познатите и при други системи конусна връзка, комбинирана с вътрешен хекс, и така наречения switch forming abutment г-р Фроментал показва високите биологични показатели и безспорното преимущество на околовърстния улей в шийката на импланта. Получава се двоен switch forming. Един път на самия имплант и втори път на надимплантатното пънче.

Като протезист г-р Фурние показва особеностите на протезирането при цялостни имплантологични възстановявания с винтова фиксация на супраструктурите. Той сподели над 30-годишен опит в областта на имплантологичната протетика.

Д-р Дуняк наблегна в лекцията си на особеностите на синус-лифта с латерален достъп и различния подход по отношение на костозаместителните материали. Показва и редица успешни случаи с над 10-годишна история, при които не е използван костозаместител.

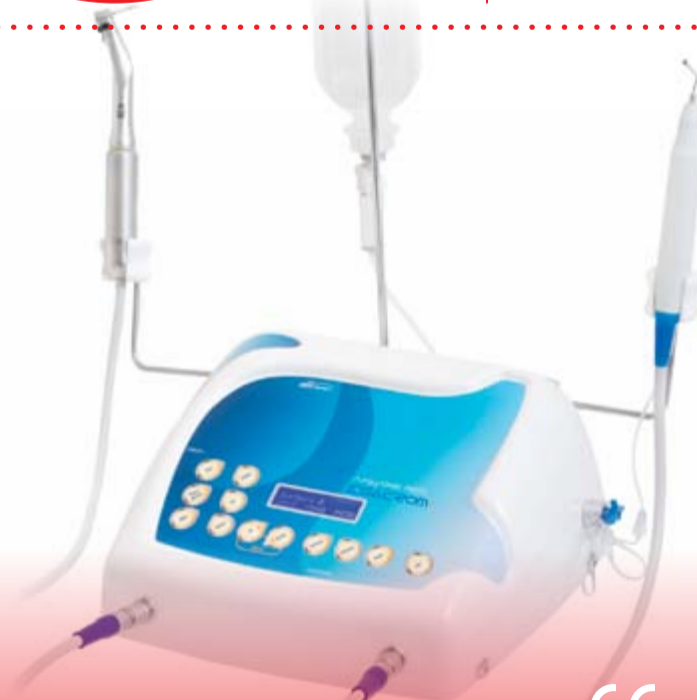По време на лайф операцията, предавана директно благодарение на модерното оборудване на ФДМ–Варна, г-р Фроментал на практика показва преимуществата на BIO-XELLENT имплантатна система.

Като обобщение доц. Абджиев призова всички присъстващи да търсят активно всички методи и форми за по-нататъшно обучение в сферата на имплантологията, пародонтологията и имплантологичната протетика, тъй като единствено по този начин може да се гради един съвременен имплантолог. Той подчерта, че е въпрос за лично виждане дали показаните оперативни техники и протетични концепции ще бъдат приети от участниците като удачни, но че докосването до различни имплантологични философии може само да обогати мирогледа на всеки един колега. **DT**

**ESACROM**  
electronics and medical devices

#### НОВО РЕШЕНИЕ

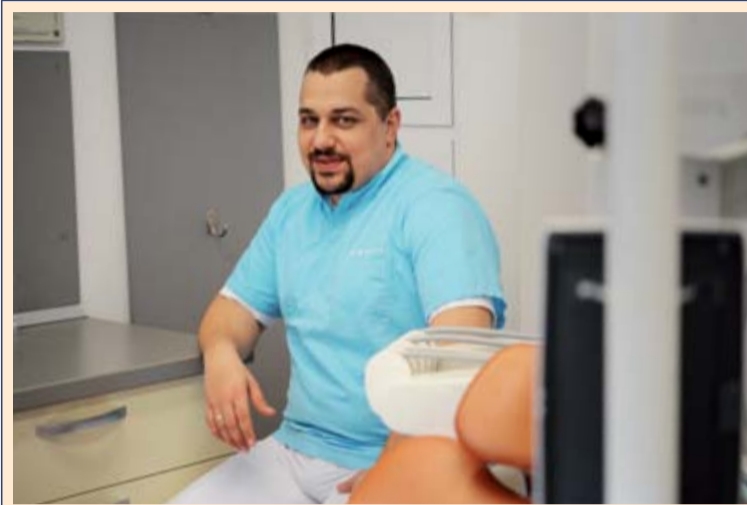
- 1 апарат
- високи резултати
- пълен комфорт



CE made in France

# За генталното обучение по пантофи

→ Продължава от стр. 1



Д-р Божидар Кафелов е дипломиран магистър по гентална медицина към Факултета по гентална медицина на Медицинския университет – гр. София, випуск 2009 година. Преминал е множество курсове за следдипломно обучение в областта на ендодонтията. Публикува първата си статия в международното списание *Roots* (*Roots* 1/2011) през 2011 година. Работи като ендодонтист в гентална клиника „Сведент“ от 2009 г. Д-р Божидар Кафелов е член на Българския зъболекарски съюз (БЗС), Българското ендодонтико общество (БЕО) и Българското дружество по естетична стоматология (БДЕС). Сертифициран лектор на *Dentspy Maillefer*.

Д-р Божидар Кафелов администрира собствен ендодонтички блог (<http://endokafelov.blogspot.com/>), блог на тема *Cleared Teeth* (<http://clearedteeth.blogspot.com/>) и Фейсбук групата *Mad About Endodontics* (<http://www.facebook.com/groups/madaboutendo/>). Към горепосоченото добавяме, че д-р Кафелов е регистриран потребител и изключителен поддръжник на уеята *dtstudyclub.com*. Д-р Кафелов е поканен за мениджър проект на *dtstudyclub.bg* – българската версия на сайта за гентално образование, която се очаква да стартира до края на първото тримесечие на 2012 г. Българската платформа ще е разработена от „Дентал Трибюн България“ – компанията, която гържи лицензионните права за продукта на територията на страната.

мам нужда от DT Study Club – графикът в клиниката е много натоварен, занимавам се с достатъчно странични дейности и все по-трудно мога да отделя време, за да посетя дадена лекция или курс. Тази платформа ми дава възможността да гледам ендодонтичка лекция по пантофи, с чаша кафе в ръката, без да е необходимо да отделям цял ден. А и има друго – когато човек участва в уебинар, не се притеснява от личния контакт с лектора и колегите и е по-склонен да задава въпроси – нещо, от което имат полза както лекторът, така и останалите участници.

## Как ще изглежда българският dtstudyclub?

Ще изглежда точно като сайта майка – *dtstudyclub.com*. Разликата е, че ще бъде двуезичен – ще имаме една част, която е на английски, и втора част, която е на български. Ще имаме право да използваме голяма част от международното съдържание, както и ще си имаме наша българска част, която ще отразява,

просто казано, видеа с работата на водещи български гентални специалисти.

Но най-ценното и различното, поне за мен, в този проект са уебинарите и стриймингите. Уебинарът е, буквално, лекция на живо в реално време, където имаш възможност да задаваш въпроси, на които да ти бъде отговорено в реално време от лектора. Стриймингът също е прекрасна опция на DT Study Club. Той дава възможност за излъчване на видео на лекция или демонстрация на живо, отново в реално време. Идеята ни е голяма част от съдържанието първата година да се използва безплатно. Искаме не просто да генерираме голям брой регистрирани, но да бъдем изключително полезни на българския зъболекар като единствения онлайн форум в България за споделяне на важни мигове от нашето гентално ежедневие. Разбира се, няма да крия, че ще има и платени продукти, защото самите лектори и организатори знаят, че често поставят условия.

## Кога е пусковият срок на българския стъди клуб?

В момента се адаптира интерфейсът на български език от нашите партньори в чужбина. Очакваният пусков срок, който се надявам да бъде спазен от тях, е края на първото тримесечие на тази година. Което означава, че ако всичко върви по план, ще имаме своите няколко уебинара в началото на април.

## Какво бихте искали да кажете на бъдещите потребители на dtstudyclub.bg?

Основната цел на *Dental Tribune Study Club* е да се превърне в стандартна практика на зъболекарите по света не само в продължаващото обучение, но и в комуникации от всякакъв вид. Чрез членството този клуб ще вдъхнови нови възможности и ще създаде високи очаквания. В този ред на мисли бих казал на българските зъболекари: присъединете се към нас, за да увеличите вашите възможности чрез мрежата, докато ние представяме локални събития на глобална публика. DT

## DT STUDY CLUB Е УНИКАЛЕН ЗА БЪЛГАРИЯ ПРОЕКТ, КОЙТО ПРЕМАХВА ГРАНИЦИТЕ ПРЕД СЛЕДДИПЛОМНОТО ОБУЧЕНИЕ

С интерактивния сайт *dtstudyclub.bg* България се включва към международната група на DT Study Club с локално разработена платформа, адаптирани случаи на български език и интерактивна връзка с видни специалисти по цял свят.

Платформата на DT Study Club, създадена от *Dental Tribune International*, има за цел да помогне на специалистите интерактивно да развиват своите умения, да учат нови неща в неформална среда и да са постоянно в час с последните световни гентални тенденции.

DT Study Club предоставя възможността лекарите по гентална медицина да натрупат необходимите знания по различни теми чрез опита и анализа на техни колеги, както и чрез директните лекции на изтъкнати специалисти в областта.

DT Study Club дава шанс за множество професионални онлайн срещи между колеги в различни краища на света, като по този начин могат да обменят опит в спокойна и максимално удобна за всички среда, в подходящо за участниците време. Онлайн присъствието на DT Study Club издига уеята на още по-високо ниво. Интерактивното обучение предоставя най-доброто от различните култури и дава поглед върху нови професионални перспективи.

Платформата на DT Study Club ще включва интерактивни онлайн курсове на живо по всяко време на денонощието 7 дни в седмицата; дискуссионни форуми; видеоревию на продукти; прегледи на клинични случаи.

С международната версия на платформата можете да се запознаете на [www.dtstudyclub.com](http://www.dtstudyclub.com), а страницата на българска-та ще е [www.dtstudyclub.bg](http://www.dtstudyclub.bg).

# Очакват се разногласия във връзка с приложението на ботокс от генталните лекари в Австралия

DENTAL TRIBUNE INTERNATIONAL

Използването на ботулинов токсин (ботокс) в генталната медицина е повод за разногласия сред генталната общност на Австралия. Дискусията възникна наскоро след като Австралийската академия по лицево-зъбна естетика (AADFA) изпрати писмо до Австралийската гентална комисия (DBA), правителствена агенция, оказваща контрол върху стандартизацията, регистрацията и обучението в областта на генталната медицина, в което се изисква отмяната на временно наложено решение, съгласно което единствено гентални лекари, специално обучени в лечението на заболявания на темпоро-мандибуларната става, имат право да прилагат токсичния протект.

Приложено първоначално

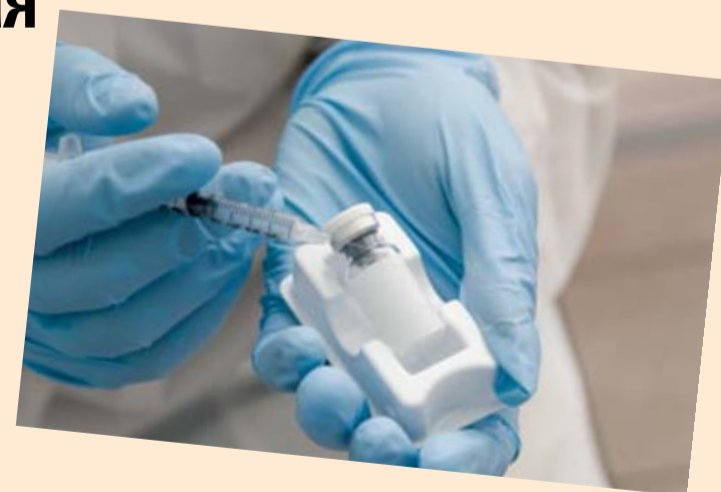през ноември 2010 година, това решение бе свързано и с преразглеждане на приложението на ботокс в генталната медицина, без до настоящия момент да са въведени никакви промени. В отговорно писмо директорът на DBA Джон Локууд обаче подчерта, че комисията работи по формиране на комисия от национални експерти, която да преразгледа определени решения, включително отнасящи се до притежанието, прилагането, снабдяването и предписването на лекарствени средства със специален режим на отпускане, каквито са дермалните филъри или ботоксът.

Д-р Майлс Холт, председател на AADFA, частна организация на генталните лекари, която промотира лечението с инжекционни продукти в лицевата област в цяла Австралия, заяви, че на-

стоящите клинични насоки са причина за неясноти сред генталните лекари, поради което те би трябвало да бъдат отменени и да бъде създадена по-добра законова уредба. Той обвини DBA в налагането на своята политика без подходящо проучване или консултация с експерти.

Базирана в Мелбърн, AADFA заявява, че е обучила в лицева естетична терапия над 150 гентални лекари в Австралия и Нова Зеландия от 2009 година. В своята интернет страница Австралийската гентална асоциация потвърди, че е получила някои запитвания от лекари по гентална медицина с молба за въвеждане на яснота по въпросната тема, и съветва своите членове да се съобразяват с актуалните клинични насоки на DBA.

Процедурите от сферата на козметичната гентал-



на медицина, като изобилване на зъби, поставяне на фасети или на естетични фиксирани ортодонтични апарати, са процъфтяващ бизнес в Австралия, като клиниките, специализирани в извършването на естетични процедури, съобщават за до 60% увеличение на пациентите през последните години. Според последните данни на Австралийското дружество на лекарите по козметична медицина,

на настоящем австралийците изразходват над 300 милиона австралийски долара (291 милиона щатски долара) за неинвазивни козметични процедури, като ботоксът е най-желан в 91 процента от клиниките.

Понастоящем приложението на ботокс и дермални филъри от лекари по гентална медицина е разрешено в някои държави в Азия, както и в САЩ и Европа. DT

# Сдружението на българските зъболекари изрази готовност за съвместна дейност с професионални организации и медии

УЛЯНА ВИНЧЕВА

**Н**а 12 януари т.г. членовете на УС на Сдружението на българските зъболекари се събраха в своя офис на „Гурко“ 70, където представиха целите и задачите си за 2012 година.

Частното сдружение, оглавявано от г-р Венцислав Стоев (който встъпи в длъжност през декември 2011 г.), представи сред основните си

приоритети желанието да работи съвместно с водещи професионални организации и медии.

На срещата присъстваха освен членовете на УС на сдружението също и представители на Асоциацията на денталните гилъри в лицето на Маргарита Томева – председател на АДДБ, и Васил Попов – член на УС на АДДБ. Двете организации (АДДБ и СБЗ) коментираха възможностите за съвместна дейност, които, както стана ясно на срещата, скоро ще намерят своята реализация в подписание на договор за съвместна дейност между двете страни.

На събранието стана ясно, че програмата на сдружението за годината включва традиционното честване на празника на зъболекарите „Св. Аполония“, което ще се състои на 10–12 февруари в хотел „Банкя Палас“, гр. Банкя. На празника ще бъде чествана и 15-годишнината на СБЗ, както и ще бъдат раздадени традиционните награди

Като дългосрочни цели и задачи на СБЗ г-р Венцислав Стоев посочи реализиране на Зъболекарска академия „Св. Аполония“, работа по изграждане на зъболекарска камара и отпадане на задължителното членство в една организация. **DT**

„ЗЪБОЛЕКАР НА ГОДИНАТА 2012“



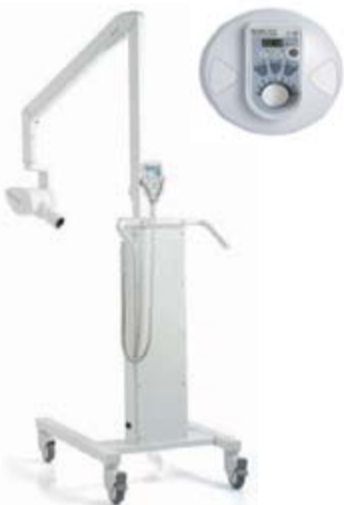Среща на Управителния съвет на СБЗ

## „ЗЪБОЛЕКАР НА ГОДИНАТА 2012“

Като дългосрочни цели и задачи на СБЗ г-р Венцислав Стоев посочи реализиране на Зъболекарска академия „Св. Аполония“, работа по изграждане на зъболекарска камара и отпадане на задължителното членство в една организация. **DT**

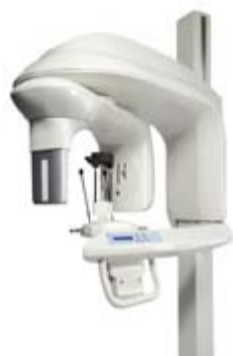**Carestream**  
DENTAL  
**Kodak** Dental Systems

Kodak 2100, 2200



Екстраорални апарати

Kodak 9000 3D




Комбинира панорамна и 3D технология

Интраорални високочестотни кугели



New  
CS 9300

Гъвкав обем на реконструкция



Интраорални камери

Kodak 1500 Wireless  
CS 1600 с кариес детектор New

Kodak RVG 6500



Първият безжичен (Wi-Fi) RVG сензор  
По-бърз и много сигурен трансфер на образа  
Най-високата реална резолюция на пазара 20 lp/mm  
Съвместим с iPod и iPhone

Три вида сензори:  
RVG 5100  
RVG 6100  
RVG 6500  
RVG6500 IPS

Бизнес партньор за България - АЛБА ТМ  
1233 София, ул. Клокотница 35-37, вх. Г  
Тел./Факс: 02-9314719, 02-8320067  
e-mail: carestream\_albatm@abv.bg  
www.albatm-carestream.com

## Ново изследване проучва денталните турбини като причина за намаление на слуха

ДАНИЕЛ ЦИМЕРМАН DTI

**С**тудентка по аудиология, изследваща ефектите на шума от денталните турбини върху лекарите по дентална медицина, спечели наградата за изследовател за 2011/2012 година на Националната асоциация за съхранение на слуха (НАСС). В своето изследване Кристина Буски Джонсън от Източния щатски университет на Тенеси в Джонстън Сити цели да установи дали ротационните инструменти, използвани в денталната медицина, оказват увреждащо действие върху слуховата функция на лекарите по дентална медицина.

Джонсън не е първият учен, търсец връзка между денталните турбини и увреждането на слуха на денталните специалисти. Проучванията в тази област датират още от ранните 80-години на XX век, когато изследване, публикувано в American Journal of Public Health, установило причинно-следствена връзка между намалението на слуха и използването на високоскоростни дентални турбини.

Резултатите обаче остават неубедителни, тъй като изследване, проведено наскоро от Института за експертни оценки в Кьолн, Германия, показа, че шумът от ротационните инструменти не надвишава 85 до 90 децибела, граница, обикновено свързвана с перманентно уврежда-



не на вътрешното ухо. Това ниво на шум е типично за моторите на метрото, движещи се с голяма скорост, или за натоварен уличен трафик.

С осемгодишен стаж като дентален асистент, Джонсън си е поставила за цел да измери и сравни данните за прага на слуха на денталните лекари, използващи ротационни инструменти без шумозащита, в хода на работния ден. Понастоящем тя набира кандидати-участници от района на Джонстън Сити, които ще бъдат подложени и на безплатно изследване на слуха по време на проучването. При успех Джонсън се надява да убеди денталните лекари да използват по-добри средства за шумозащита и да разшири мащаба на изследването, като включи в него и дентални асистенти или хигиенисти.

„Друга възможност е по-

лучените резултати да убедят производителите на дентални ротационни инструменти да произвеждат турбини, които са безопасни за човешкото ухо“, заявява тя.

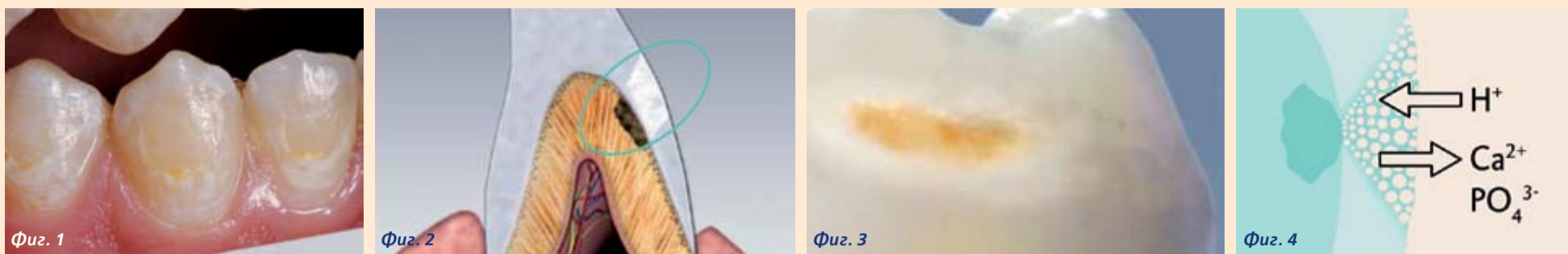
Производителите на модерни дентални турбини обикновено не препоръчват използването на средства за шумозащита при работа с техните продукти, твърдейки, че технологичните нововъведения в последните години са ги направили по-безшумни, а времето за работа с тях се е съкратило значително. Според НАСС втора награда за изследовател печели асистент-изследовател от Университета на Флорида, изучаващ промените в прага на слуха, предизвикани от дигиталните аудиоплеъри.

Ежегодната награда е съпроводена от парична премия в размер на 5000 щатски долара. **DT**

# Проблемът с лезиите „бяло петно“

## Нов метод за реминерализация след ортодонтико лечение

Д-Р ДЕРЕК МАХОНИ, АВСТРАЛИЯ



Деминерализационните лезии тип „бяло петно“ често се наблюдават след ортодонтико лечение. Някои зъби са по-склонни към деминерализация – най-вече горните латерални резци и долните канини. Най-често се засяга дистогингивалната област на вестибуларния емайл (фиг.1). През първите няколко седмици след сваляне на брекетите се наблюдава редуция на размера и вида на белите петна, вероятно поради действието на слюнката (фиг. 2).

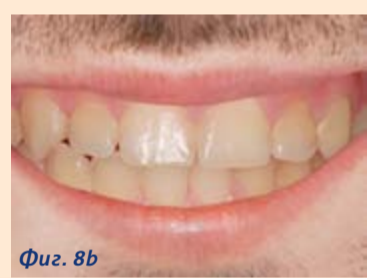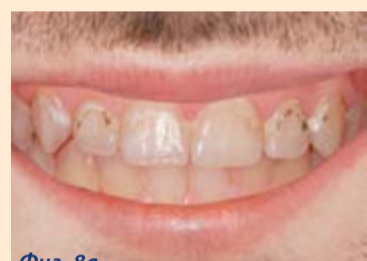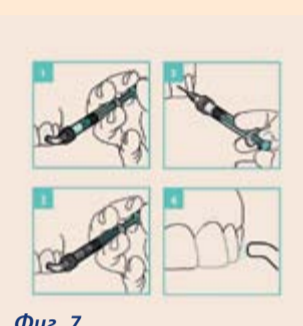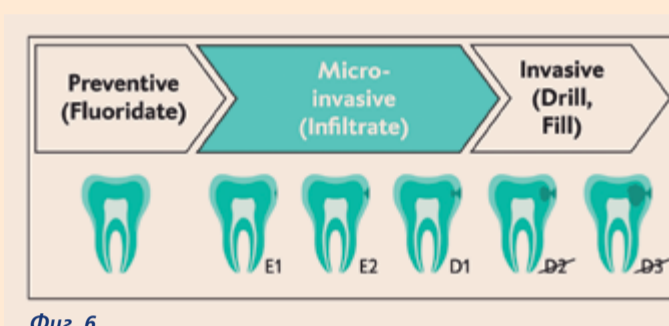
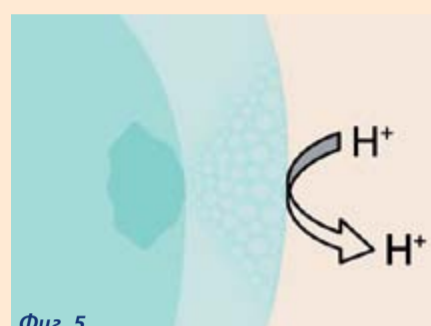


Fig. 5: Порьозната система на началната кариозна лезия; Fig. 6: Първото лечение, което прави връзката между превенция и възстановяване; Fig. 7: Процедура при гладка повърхност.

Fig. 8a и b: Лезиите преди и след лечение.

Предлагани са различни методи на лечение за подпомагане на процеса на реминерализация. Трябва да се подчертае, че не трябва да се използва флуор във висока концентрация, тъй като той предотвратява деминерализацията и може да доведе до допълнително неестетично оцветяване. Флуор в ниски концентрации обаче може да подпомогне реминерализацията, както този в материалите с казеин калциев фосфат. Освен това се препоръчва стимулацията на слюноотделянето чрез дъвчене на дъвка без захар.

позволява да проникне в порите на лезията. След това се отстранява излишният материал и той се полимеризира. Цялата проължителност на процедурата е около 15 минути (фиг. 7).

Тази статия описва един революционен нов подход за козметично лечение на лезиите „бели петна“ (фиг. 3). С Ison, микроинвазивна технология от немския производител DMG, деминерализираният емайл може да се запълни и подсили без пилене или анестезия (фиг. 4 и 5).

Козметичното лечение на кариогенни бели петна в едно посещение е много привлекателно, особено за младите пациенти и техните родители (фиг. 8a и b). Не се налага пилене или анестезия и пациентите, които вече са показали липса на сътрудничество по отношение на хигиената, могат да се лекуват на ранен етап. Препоръчвам на клиницистите да опитат продукта Ison, когато се опитват да реминерализират лезии „бели петна“ след ортодонтико лечение. Това не само е минимално инвазивно дентално лечение; това е микроинвазивно дентално лечение. DT

Една от причините по-ранните подходи за лечение на лезиите „бели петна“ да се провалят е, че флуорната терапия невинаги е ефективна в напредналите етапи и използването на обтурационни води до жертването на съществено количество здрави зъбни тъкани. Вместо да се изчаква, Ison спира прогресията на ранните емайл лезии до първата трета от дентина само чрез една проста процедура (фиг. 6), без ненужна загуба на здрави тъкани.

**Информация за автора:**

**Дерек Махони** е световноизвестен специалист ортодонт от Рандуик в Австралия. Може да се свържете с него на [info@derekmahony.com](mailto:info@derekmahony.com).

**БЪЛГАРСКАТА МАРКА**

Най-новата серия безчеткови електрически микромотори за дентални юнити **CM62-SL**

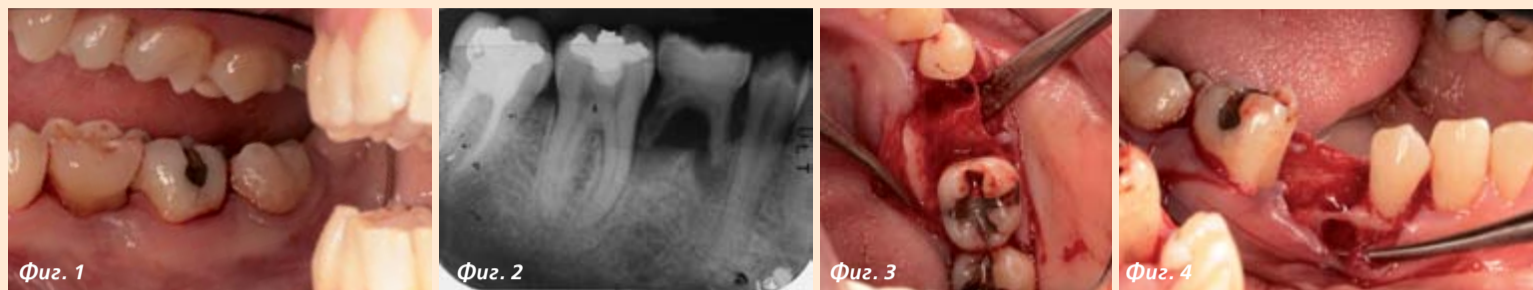
**Надежден и мощен електрически безчетков микромотор**

Най-късият сред мощните	Изключително тих благодарение на минималното количество охлаждащ въздух
Вградена спрей система	Без вибрации
Вграден източник на LED светлина	Защита от претоварване
Стабилна скорост при променливо натоварване	Специалното електронно управление CM61-PCB е предназначено за инсталиране в дентални юнити
	Цвят на светлината - дневна

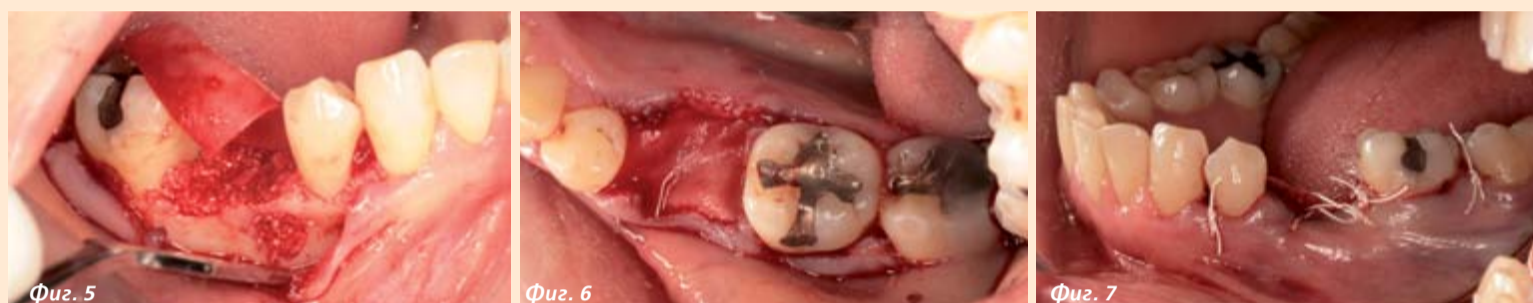**МИКРОМОТОР ООД**  
 1784 София, бул. Цариградско шосе 133  
 БИЦ-ИЗОТ, ет. 5, офис 529  
 Тел. (02) 971 83 36, тел./факс (02) 971 85 02  
 GSM (+359) 888 72 99 35  
 e-mail: [micromotor@tea.bg](mailto:micromotor@tea.bg)  
[www.micromotor-bg.com](http://www.micromotor-bg.com)

# Запазване на алвеоларния гребен и ВТР с ксенографт и резорбируема колагенова мембрана

Д-Р МАРИАНА БАГЛИВО, ПРОФ. ХУГО КАМПОС, ПРОФ. МИГЕЛ АНХЕЛ КАРАСКО, ПРОФ. АНДРЕС ПАСКУАЛ, ПРОФ. ПОЛ ЛЕВИ И ПРОФ. ХОСЕ НАРТ, ИСПАНИЯ



Фиг. 1 и 2 Пациентът е изпратен за екстракция на десния долен Временен втори молар; фиг. 3 и 4 Снимка на комбинирания две- и трисъстен костен дефект от 6 и 5 мм и фенестрацията на букалната пластинка.



Фиг. 5 и 6 Приложена е процедура за запазване на гребена с ксенографт и двуслойна резорбируема колагенова мембрана; фиг. 7 Ламбата са върнати на място и защити, без да се осигури пълно покритие на алвеолата.

При поставянето на имплантни адекватната ширина и височина на костта в обеззъбените участъци е задължителна, за да се получи идеална функция и естетика на протетичната реконструкция.

Хистологични проучвания описват оздравителния процес в екстракционните алвеоли (Amler и съпр. 1960). Зъбната екстракция води до загуба в обема на алвеоларна кост както хоризонтално, така и вертикално поради резорбция. Най-голяма е костната загуба

в хоризонталната равнина, и то от вестибуларния аспект на гребена. Има загуба и във височината на алвеоларния гребен, като това е най-силно изразено в букалната област. Алвеоларната кост е зъбозависеща структурна, поради което нормалният постекстракционен оздравителен процес е резорбционен. Тъй като билото на букалната кост се състои от компакта, това ремоделиране води до вертикална редукция на гребена (Агауџо & Lindhe 2006). Повечето обемни изменения на алвеоларния гребен (две трети) настъп-

ват през първите три месеца след екстракцията, като се очаква средно 40% от първоначалната височина и ширина да се загубят след три години (Lekovic и съпр. 1997; Schropp и съпр. 2003).

Най-предсказуемият начин да се запазят ширината, височината и позицията на алвеоларния гребен е да се проведе процедура за неговото запазване в момента на екстракция на зъба. Тази процедура изисква костна присадка в алвеолата и използване на мембрана и трябва да редуцира морфологичните промени в костта

(Lekovic и съпр. 1998; Wang и съпр. 2004). При шестмесечно изследване върху животни Агауџо и Lindhe показват, че поставянето на биоматериал в екстракционната алвеола може да повлияе алвеоларната резорбция, която настъпва след зъбна екстракция. Те наблюдават, че алвеоларната резорбция е средно 35% при естествено оздравяване и само 12% в участъците с присадка (Агауџо & Lindhe 2009).

Материалите и хирургичната техника, използвани днес, опростяват запазването на гребена преди имплантиране и позволяват на клиницистите да подсилят функционалния и естетичния резултат от имплантацията с по-голяма предсказуемост. Предлагат се различни естествени и синтетични костни заместители, които клиницистът може да приложи за запазване на алвеоларния гребен. Костните присадки обикновено се разделят на четири основни категории: автогенни, алографти, ксенографти и алопласти. Макар златният стандарт да е автогенната присадка, изследванията показват сигурността и функционалността на алографтите и ксенографтите, с което се избягва създаването на допълнителното хирургично поле за получаване на кост. Освен това автогенните присадки се резорбират бързо, докато минерализираните алографти и ксенографти – много по-бавно (Artzi 2000; Vence 2004; Irinakis 2006).

Използването на бариерни мембрани се наложило като стандарт при водената костна регенерация и при запазване на и/или аугментация на алвеоларния гребен. Мембраната блокира бързо-разрастващите се клетки – епителните и съединително-тъканните, като същевременно позволява на мезенхимните прогениторни клетки да пролиферират и да се диференцират до остеоласти.

При първоначалното прилагане на хирургичната техника са били използвани мембрани от разширен тетрафлуоретилен (ePTFE). Макар клиничните и експерименталните изследвания да показваха отлични лечебни резултати с тези мембрани, много често те се съпровождат с усложнения в оздравителния процес поради инфекция след оголяване на мембраните. Затова клиницистите и изследователите препоръчват използването на биорезорбируеми мембрани (Zellin и съпр. 1995). За производството на биорезорбируеми мембрани се използват предимно два материала: колаген от животински произход или синтетични материали. Способността на колагена да стимулира адхезия на прогениторните клетки, хемотаксис, хомеостаза и физиологичен разпад, както и лесната манипулация и ниската имуногенност го правят идеален бариерен материал (Rothamel и съпр. 2004).

Успешната регенерация е постижима, стига да се блокират клетките и да се запази мястото, докато се извърши репопулация на участъка с прогениторни клетки. Този период може да варира от три до дванайсет месеца за пълно регенериране на костта в обеззъбените участъци. Структурният интегритет на имплантите и биорезорбируеми бариерни мембрани трябва да се запази за адекватен период, за да се позволи матуризация на новообразуваната тъкан под защитеността с мембрана пространство.


Целта на този клиничен доклад е да оцени клинично и хистологично запазването на гребена с ксенографт и резорбируема колагенова мембрана след зъбна екстракция.

## КЛИНИЧЕН СЛУЧАЙ

За този клиничен доклад бе избрана 40-годишна жена. Тя нямаше системни заболявания, с изключение на локализиран пародонтит около десния долен втори временен молар. Пациентката бе изпратена за екстракция на този молар. Причините за екстракцията бяха подвижността от тип III и рентгенологичната находка (фиг. 1 и 2).

## Хирургично лечение

След поставяне на локална анестезия (4% артикаин с 0.001% епинефрин) зъбът бе луксиран и екстрахиран atraumaticно. Бе мобилизирано мукопериостално ламбо в цяла дебелина, за да се разкрият лабиалният и лингвалният аспект на алвеоларния гребен. Алвеолата бе кюртирана, за да се отстранят меките тъкани. Установен бе комбиниран дву- и трисъстен дефект от 6 на 5 мм и фенестрация на букалната пластинка (фиг. 3 и 4). Бе проведена процедура



Те всички изглеждат еднакви  
докато не започнеш работа

## SPI - Оригиналният спираловиден имплант

Алфа Био бе първата компания, която разработи и въведе заострен имплант с широка нарезна стъпка и нови характеристики, уникални за света на имплантологията. Оригиналният спираловиден имплант е най-популярният и най-широко използваният имплант на Алфа Био. Имплантолозите по света твърдят, че „Спираловидният имплант осигурява висока първична стабилност и е лесен и удобен за употреба. Нищо чудно, че толкова много се опитаха да го имитират.“



**AlphaBio** TEC  
Simplantology

Оторизиран дистрибутор за България

„Медина Био“ ООД

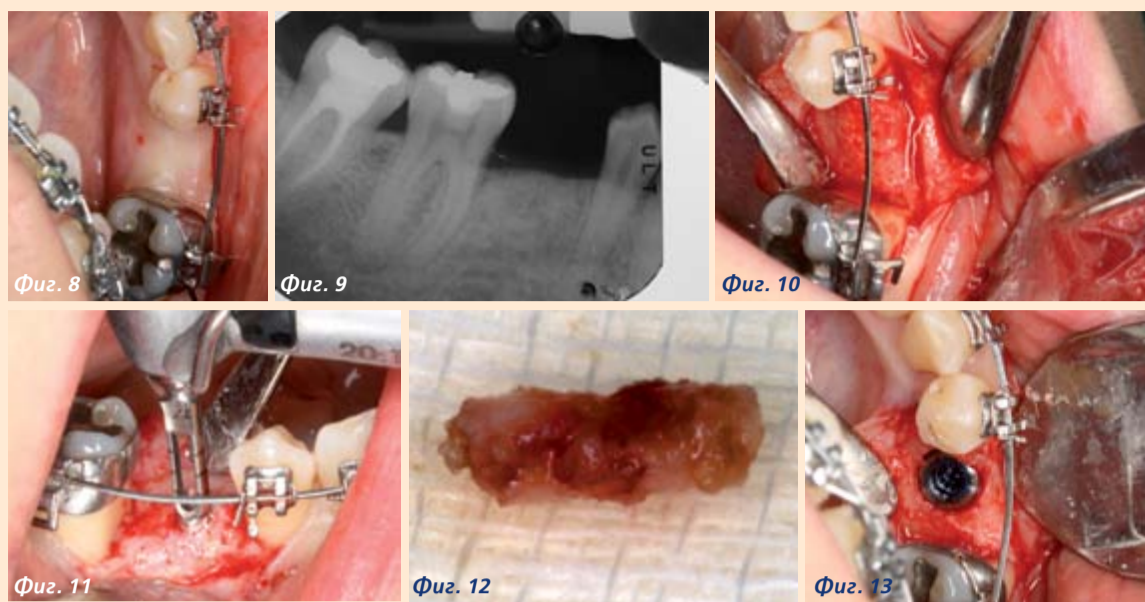
Централен офис  
Гр. София ж.к. Овча купел  
Ул. Костур №18 офис 2

Tel : +359 899 145 801  
+359 893 617 866  
+359 893 617 829

Офиси в градовете  
Варна Пловдив  
Хасково Габрово

www.alpha-bio.NET





Фиг. 8 и 9 Клиничен и рентгенологичен изглед на шестия месец след процедурата; фиг. 10 Повторен хирургичен достъп за поставянето на имплант. Клинично частиците на ксенографта бяха добре имплантирани в алвеолата и регенерираната област лесно се различаваха от оригиналната костна структура; фиг. 11 и 12 От областта на регенерираната кост бе взета костна биопсия с костен трепан-борер; фиг. 13 Имплантирането.

за запазване на гребена с ксенографт (смесица от гранули депротенизирана телешка кост [90%] и свински колагенови фибри [10%]; Bio-Oss колаген, Geistlich) и два слоя резорбируема колагенова мембрана (BioGide, Geistlich; фиг. 5 и 6). Ламбата бяха защити с GORE-TEX, без да е постигнато пълно покритие на алвеолата. Така мембраната остана непокрита (фиг. 7).

#### Постоперативни грижи

На пациентката бяха изписани ибупрофен 600 мг на 8 часа през първите 4 дни, 500 мг амоксицилин на 8 часа за първите 7 дни и 10 мл 0.20% разтвор на хлорхексидин глюконат за изплакване в продължение на 30 секунди два пъти на ден от деня на операцията до 14-ия ден след хирургията. Препоръчана бе четка за зъби с много мек косъм от втората седмица. На пациентката бе препоръчано да не дъвче на оперираната страна и да избягва топла храна и пишеща в продължение на две седмици. Контролният преглед бе планиран за седмия ден след намесата и шевобете бяха отстранени на 14-ия ден.

#### Хирургично имплантиране (на шестия месец след процедурата за запазване на гребена, фиг. 8 и 9)

След локално анестезиране,

подобно на описаното по-горе, бе направена крестална инцизия и бе мобилизирано пълно ламбо за подготовка на имплантирането (фиг. 10). В предварително регенерираната област бе взет материал за костна биопсия с трепан-борер. След биопсията бе поставен планираният имплант (фиг. 11–13). Материалът бе фиксиран в разтвор на 10% неутрален буферизиран формалин, след това изсушен в етанол и включен в метил-метакрилатна смола. Накрая разрезът бе оцветен с фуксин и толуциново синьо и бе наблюдаван с оптичен микроскоп при увеличение от x200 и x400.

#### Клиничен и хистологичен анализ (фиг. 14 и 15)

Клинично частиците на ксенографта бяха добре интегрирани в алвеолата и регенерираната област лесно се отличаваха от оригиналните костни тъкани. Новообразуваната кост бе здраво прикрепена към частиците на ксенографта. Хистологичният анализ не показва възпалителен отговор или фиброзно капсулиране на частиците на присадката. При всички проби се установи новообразувана кост, като тя бе здраво прилепнала към частиците на присадката.

#### ОБСЪЖДАНЕ

Целта на този клиничен доклад е да оцени водената костна регенерация с ксенографт след зъбна екстракция. Използването на костен заместител може да спести вземането на кост от донорен участък и така да редуцира постоперативния дискомфорт за пациента.

В рандомизирано клинично изследване Varone и съпр. (2008) сравняват екстракция с процедура за запазване на гребена с ксенографт (кортико-спонгиозна свинска кост) и колагенова мембрана. Седем месеца след зъбната екстракция в групата само с екстракция се наблюдава голяма хоризонтална редукция в ширината на алвеоларния гребен (8.1 мм срещу 6.3 мм). Наблюдава се и вертикална редукция във височината. Установено се потвърждава от по-стари изследвания (Iasella и съпр. 2003). Депротенизираната телешка кост е с доказана висока биосъвместимост и остеоиндуктивност, като играе ролята на естествен скелет за костното формиране и има ниска скорост на резорбция (Carmagnola и съпр. 2003; Varone и съпр. 2008).

Липсата на белези на възпаление около частиците на ксенографта подказ-

ва, че това е безопасен и биосъвместим материал (Varone и съпр. 2008). Много изследвания демонстрират липса или минимално наличие на възпалителен инфилтрат (Cardaropoli Cardaropoli 2008). Все пак при клинично и хистологично изследване, оценяващо запазването на гребена с ксенографти при хора, Vence и съпр. (2004) наблюдават хистологично възпаление, главно от полиморфно нуклеарни неутрофили в трабекуларните пространства при 3 от 12-те третиранни алвеоли на четвъртия месец. Това не е съпроводено с клинично възпаление и всички участъци успешно са се покрили с меки тъкани до края на третата седмица. Авторите предполагат, че възпалението може да се дължи на резорбцията на частиците на присадката.

Ефективността на ксенографта като присадъчен материал за алвеоларна кост може да е резултат от комбинация от фактори: остеоиндуктивен капацитет, увеличаване на минералното съдържание в зоната с присадка, необходимо за образуването на кост и нейното уплътняване, за да се осигури стабилност на присадката и тя да устои в продължение на месеци (Varone и съпр. 2008; Artzi и съпр. 2000).

Хистологичният анализ показва, че при всички проби има остатъчни частици от ксенографта, включително изследвания на деветия месец (Artzi и съпр. 2000). Според изследванията обемът на остатъчната кост може да варира между 16 и 30%. Обемът на новообразуваната кост варира между 23 и 46% (таблица 1).

Хистологични и хистоморфометрични изследвания са установили, че образуването на нова кост и резорбцията на частиците на ксенографта е бавен и постепен процес. В деветгодиш-

но изследване на синус-елевация с ксенографт Traini и съпр. (2007) наблюдават образуване на кост във времето, намаляване на костномозъчните пространства и бавна резорбция на биоматериала. Sartori и съпр. (2003) представя случай на синус-аугментация с ксенографт и хистоморфометрична оценка след 10 години; той наблюдава, че абсорбцията на ксенографта е бавна, но константна. Той установява резорбция от 3.6% на година през първите две години и съществен спад през следващите осем години, със средна резорбция от 0.58% на месец.

Според няколко изследвания, когато ксенографтът е в контакт с минерализирана кост, той играе ролята на кост домакин, като осигурява биологична опора за денталния имплант (Naas и съпр. 1998). Успехът на импланти, поставени в регенерираните области с налични до 40% ксенографт частици, е сходен с този на импланти, поставени в нормална кост (Carmagnola и съпр. 2003).

#### ЗАКЛЮЧЕНИЕ

Техниката за запазване на гребена ограничава резорбцията на твърдите тъкани след екстракция. Ксенографт с резорбируема мембрана е с доказан клиничен успех за възстановяване на костни дефекти. Хистологичното изследване потвърди наличието на новообразувана витална кост, която почти напълно обръща частиците на ксенографта в пробите от биопсията.

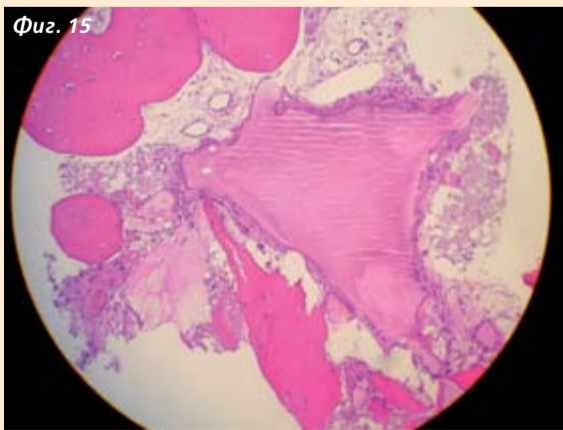
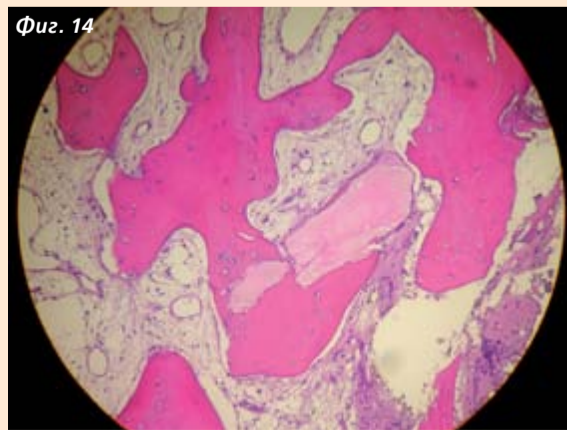
Бел. рег.: Библиографията е на разположение при издателя.

#### Информация за автора:

**Проф. Хосе Нарт**, преподавател и програмен директор Катедра по пародонтология Universitat Internacional de Catalunya

Таблица 1 Хистологична и хистоморфометрична оценка на ксенографта като материал за присадка.

	Проследяване във времето (месеци)	Мембрана	Нова кост (%)	Остатъчни частици (%)	Съединителна тъкан (%)	Възпалителен отговор
Artzi, 2000	9	Не	46,3	30,8	22,9	Минимален
Vence, 2004	4	Колагенова	26	16	–	25% от участъците
Varone, 2008	7	Колагенова	35	29	36	Не
Cardaropoli, 2008	4	Колагенова	–	24,5	–	Не
Lee, 2009	4–6	Колагенова	23,6	25,4	34,1	Рядък



Фиг. 14 и 15 На всички препарати се вижда образуването на нова кост, като новата кост е здраво прикрепена към частиците на присадката.

Фирма Медина Био ООД кани всички, които имат интереси в областта на стоматологичната имплантология, за участие в:

#### НАУЧЕН ФОРУМ ПО ИМПЛАНТОЛОГИЯ 23 – 25 март 2012г. Комплекс Рив Правец Ризорт, гр. Правец

Гост лектори на форума ще бъдат световно признатите специалисти:

- г-н **Офир Фромович**, основател на компанията Alpha Bio Tech, постоянна консултант и изследовател във водещи израелски клиники и университети;
- г-н **Фарес Каблан**, старши консултант по лицево-челюстна хирургия и управител на собствена специализирана клиника в Тел Авив, Израел. Свои презентации ще изнесат и български експерти в областта на имплантологията.

#### Очаквайте уникални лекции:

- Усложнения, превенция и лечение в денталната имплантология преди, по време и след поставяне на импланти;
- Подготовка на мека и твърда тъкан при поставяне на импланти. Представяне на клинични случаи;
- Употреба на свободна мастна тъкан при специфични тежки увреждания;
- Нови техники за поставяне на импланти; и още много други интересни теми, които ще намерите в програмата на събитието.

За вашето добро настроение има организирана специална развлекателна програма!

За регистрация посетете [www.cic.bg](http://www.cic.bg), секция „Календар“ или позвънете на тел. 0899 145 801 или 0887 650 422

Ще се радваме да бъдете наши гости!

Форумът се организира с любезното съдействие на

