

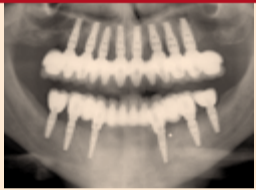DENTAL TRIBUNE

The World's Dental Newspaper • Bulgarian Edition

Цена 6 лв.

Септември 2011/№ 7, Vol. 9

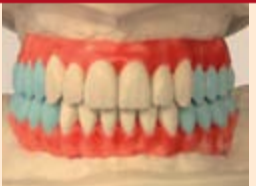ПРАКТИКА → СТР. 4



Гледната точка на пациента: дизайн, имплантиране и протезиране

Статията разглежда преимуществата на планирането със софтуера NobelGuide в комбинация с водено с шаблон имплантиране.

ЗЪБОТЕХНИКА → СТР. 8



Няма метал - няма проблем

Авторът – известен италиански зъботехник, представя огромните преимущества на работата с цирконий в зъботехническата лаборатория.

ТЕХНОЛОГИИ → СТР. 11



Протетични реконструкции: комуникация в екипа, случаи от практиката, нови технологии и материали

Чрез няколко случая, изпълнени с традиционните техники, се представят иновативни материали, съвременен оборудване и технологии от зъботехническата лаборатория и денталната практика.

СЪБИТИЯ → СТР. 13



Спечелете безплатно пътуване до Ню Йорк и се присъединете към наградите на Dental Tribune International!

За да почете постиженията в областта на денталната медицина, през 2011 г. DTI създаде наградите Global Dental Tribune Awards.

Сезонът Sofia Dental Meeting предстои

От 29 септември до 2 октомври т.г. в София ще се проведе едно от най-мащабните научни събития в бранша – Sofia Dental Meeting. В рамките само на четири дни предстои да се случат толкова много лекции, клинични демонстрации, дискуссионни панели и срещи, че няма да е твърде пресилено, ако кажем, че след летния сезон, идва сезонът Sofia Dental Meeting.

Пълната програма на събитието вижте на последната страница на Вестника.



Български дентален център със световна награда за качество и професионализъм

УЛЯНА ВИНЧЕВА

„Дентален център Д-р Гайс“ стана носител на наградата на V.I.D. за качество и професионализъм International Arch of European Awards за 2011 г.

Business Initiative Directions (B.I.D.) е водеща световна организация, която повече от 20 години връчва награда за качество въз основа на принципи, съпоставими по значимостта си с наградите „Деминг“ (за японски компании), „Балдридж“ (за САЩ) и EFQM (за Европа). Президентът на организацията от 1986 г. насам – Хосе Прието, е и основател на споменатите принципи, а именно CQ 100 TQM (Total Quality Management). През 1973 г. той сформира екип от инженери, физици, математици, социолози, икономисти, журналисти, архитекти и дизайнери, които дават своя принос за неспирното развитие на концепцията. Благодарение на своите международни партньори V.I.D. осъществява дейността си, насочена към споделяне на образец за качество между водещи компании в



Президентът на V.I.D. Хосе Прието и д-р Гайс на връчването на наградите.

цял свят в сферата на иновациите, технологиите и науката. VID връчва ежегодна награда за качество и професионализъм International Arch of Europe вече повече от 20 години. Организацията има изградени структури в над 72 държави, които правят собствени, независими проучвания, като анализират общирни сегменти от публичните и частните източници на информация – запитвания към клиенти (пациенти), университети, издателства, търговски връзки и изложени, фирми консултанти, ме-

гич, реклама, търговски камари, посолства и търговските отделения към тях. Получената информация се предоставя на експерти от различни сфери, за да поберат най-подходящите кандидати, а измежду тях и победителите. Това става след тайно гласуване от предишните носители на наградата. По време на проучването, а дори и след това наблюдаваните компании/личности не са информирани, че

→ стр. 3

Заповядайте на щанга ни по време на **Sofia Dental Meeting – 29 септември–2 октомври 2011 г.**, Dedeman Princess Hotel.

DENTAL TRIBUNE

The World's Dental Newspaper • Bulgarian Edition

Скъпи четящи,

Създадохме настоящия септемврийски брой с усмивки на лице, породени от няколко насърчителни неща, които бихме искали да споделим с вас.

Един сирийски зъболекар, завършил денталното си образование у нас, получи голяма международна награда, за която благодарим на България (стр. 1, 3).

Една идея, започната у нас, въпреки реализирането на голям международен проект в Ню Йорк – за да почемем постижението в областта на денталната медицина, през 2011 г. Dental Tribune International (DTI) създаде наградите Global Dental Tribune Awards, които вече са факт и които имат свой първообраз в нашия локален вариант – Националният дентален конкурс „Усмивка на годината“, организиран от в-к „Дентал Трибюн“ (стр. 13).

Това са само два от многото поводи, за които да харесваме България.

Веднага се сещаме и за още един: според икономическите прогнози втората криза цяла да подмине България.

Пожелаваме ви един прекрасен български есенен сезон, наситен с емоции, планове и ища за нови неща!

Ние вече сме на тази вълна...

Понесете се по нея и вие!

Приятни и полезни минути с новия ни брой!

Om Редакцията

International Imprint

Licensing by Dental Tribune International
Publisher Torsten Oemus

Group Editor
Daniel Zimmermann
newsroom@dental-tribune.com
+ 49 341 48 474 107

Editors
Claudia Salwiczek
Editorial Assistant
Yvonne Bachmann

Copy Editors
Sabrina Raaff
Hans Motschmann

Publisher/President/CEO
Torsten Oemus

Sales & Marketing
Peter Witteczek
Matthias Diessner

Director of Finance & Controlling
Dan Wunderlich

Marketing & Sales Services
Nadine Parczyk
License Inquiries

Jörg Warschat
Accounting
Manuela Hunger

Business Development Manager
Bernhard Moldenhauer

Project Manager Online
Alexander Witteczek

Executive Producer
Gernot Meyer

International Editorial Board
Dr Nasser Barghi, USA – Ceramics
Dr Karl Behr, Germany – Endodontics
Dr George Freedman, Canada –

Aesthetics
Dr Howard Glazer, USA – Cariology
Prof Dr I. Krejci, Switzerland –
Conservative Dentistry

Dr Edward Lynch, Ireland – Restorative
Dr Ziv Mazor, Israel – Implantology
Prof Dr Georg Meyer, Germany –
Restorative

Prof Dr Rudolph Slavicek, Austria –
Function

Dr Marius Steigmann, Germany –
Implantology

© 2011, Dental Tribune International
GmbH. All rights reserved.

Dental Tribune makes every effort to report clinical information and manufacturer's product news accurately, but cannot assume responsibility for the validity of product claims, or for typographical errors. The publishers also do not assume responsibility for product names or claims, or statements made by advertisers. Opinions expressed by authors are their own and may not reflect those of Dental Tribune International.

Dental Tribune International
Holbeinstr. 29, 04229 Leipzig, Germany
Tel.: + 49 341 4 84 74 302
Fax: + 49 341 4 84 74 173
Internet: www.dental-tribune.com
E-mail: info@dental-tribune.com

Regional Offices

Asia Pacific
Dental Tribune Asia Pacific Limited
Room A, 20/F, Harvard Commercial
Building, 111 Thomson Road, Wanchi,
Hong Kong
Tel.: + 852 3113 6177 | Fax + 8523113
6199

The Americas
Dental Tribune America
116 West 23rd Street, Ste. 500, New York,
N.Y. 10011, USA
Tel.: + 1 212 244 7181
Fax: + 1 212 224 7185

Офис България

Издава Dental Tribune България ЕООД
София 1421, жк „Лозенец“,
ул. „Луна“ 2, ет. 1, ап. А
тел./факс: + 359 2/963 000 9
office@dental-tribune.net
www.dental-tribune.net
www.dental-tribune.com

Действителен собственик:

Уляна Винчева

Представената информация
е съгласно чл. 7а, ал. 3 от ЗЗДЦП.

Главен редактор

Уляна Винчева

Редактори

г-р Владимир Ашиков

г-р Надежда Куюмджиева

Дизайн и предпечат

Антоанета Волева

Превог

г-р Надежда Куюмджиева

Катерина Томова

Коректор

Гая Христова

Реклама

Катерина Томова 0897 958 321

Автори в броя

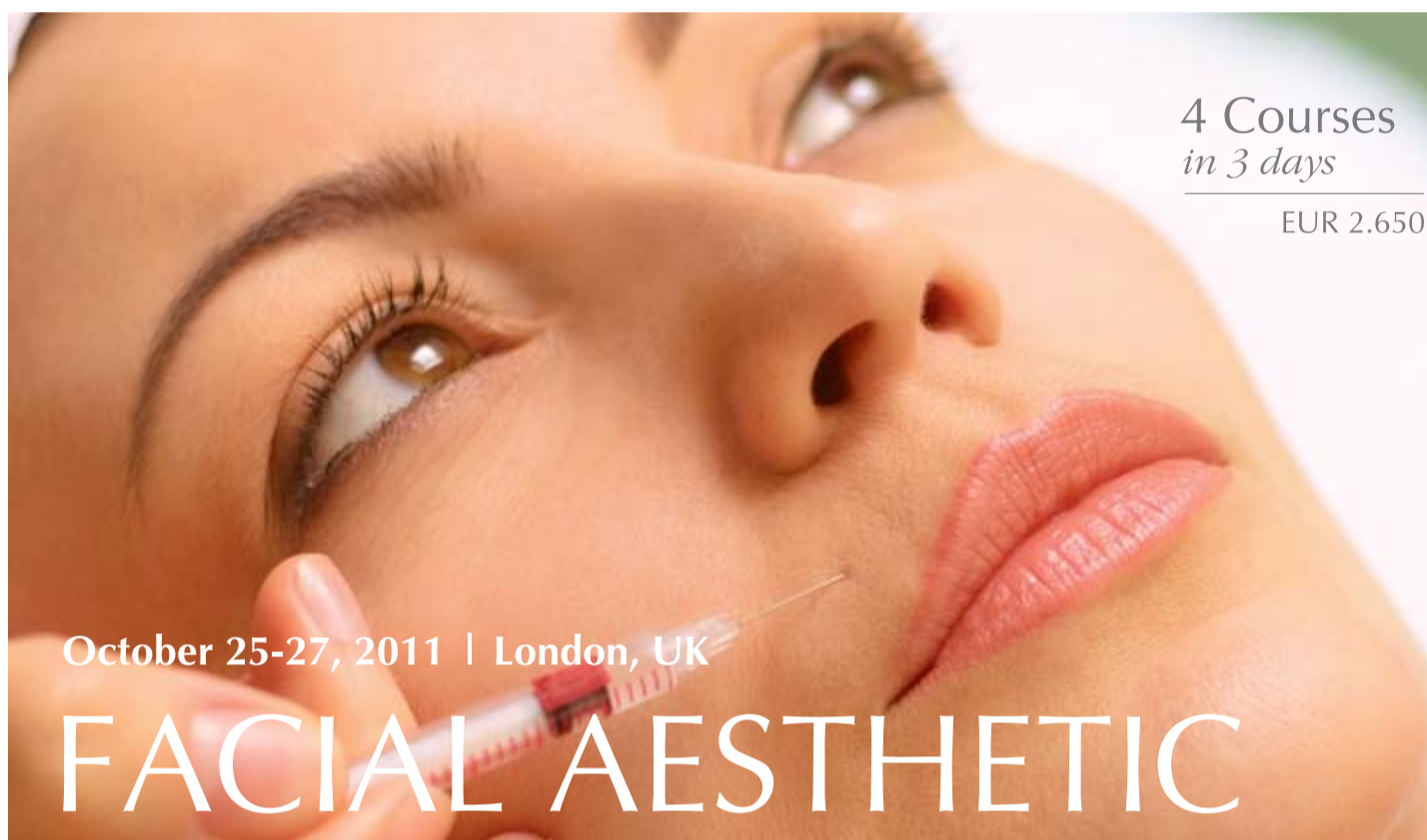г-р Гюл Гребе и г-р Мелани Гребе,
Германия, Алесандро Кукарро, Ромео
Пасчета

Печат: „Спектър“ АД

Българското издание на Dental Tribune
е част от групата Dental Tribune
International – международно издание
на 20 езика, разпространявано в над
55 държави.

Съдържанието, преведено и публикувано в този брой от Dental Tribune International, Германия, е с авторско право на Dental Tribune International GmbH. Всички права запазени. Публикувано с разрешение на Dental Tribune International GmbH, Holbeinstr. 29, 04229, Лайтциг, Германия. Възпроизвеждането по какъвто и да било начин и на какъвто и да е език, изцяло или частично, без изричното писмено разрешение на Dental Tribune International GmbH и Dental Tribune България ЕООД е абсолютно забранено. Dental Tribune е запазена марка на Dental Tribune International GmbH.

Редакцията не носи отговорност за съдържанието на публикуваните реклами в броя.



4 Courses
in 3 days

EUR 2.650

October 25-27, 2011 | London, UK

FACIAL AESTHETIC

TRAINING

Included Botulinum Toxin Basic Course, Botulinum Toxin Advanced Course, Dermal Filler Basic Course and Dermal Filler Advanced Course

Botulinum Toxin & Dermal Filler



Botulinum Toxin Basic Course Objectives

To help you assess a face from an aesthetic point of view • To enable you to understand how botulinum toxin is used and how it works • To enable you to select suitable clients for the treatment • To enable you to plan an effective botulinum toxin treatment • To give you the knowledge and practical skills to start carrying out the treatment • To give you advice on where you can seek professional support following the course.

Botulinum Toxin Advanced Course Objectives

To help you assess the whole face from an aesthetic point of view • To enable you to understand how to use botulinum toxin for advanced indications • To enable you to select suitable clients for advanced areas and effectively combine treatments for maximum aesthetic results. • To give you the knowledge to take your skills and experience 'to the next level'.

Dermal Filler Basic Course Objectives

To help you assess a face from an aesthetic point of view • To enable you to understand how dermal fillers are used and how they work • To enable you to select suitable clients for the treatment • To enable you to plan an effective dermal filler treatment • To give you the knowledge and practical skills to start carrying out the treatment • To give you advice on where you can seek professional support following the course

Dermal Filler Advanced Course Objectives

To help you assess the whole face from an aesthetic point of view • To enable you to understand how dermal fillers can be used for facial contouring • To view a face from an aesthetic point of view to help create the "perfect" lip. • To enable you to select suitable clients for advanced areas and effectively combine treatments for maximum aesthetic results. • To give you the knowledge to take your skills and experience 'to the next level'.

→ стр. 1

са обект на такъв анализ. Не се информира никой от номинираните, а само спечелилите първото място. При оценката се прилагат критериите, заложили в принципа Total Quality Management:

- Удовлетворение на клиента
- Стратегии за комуникация
- Сравнителен анализ
- Информираност и анализ на данни
- Лидерство
- Планиране и процес на взимане на решения
- Човешки ресурси
- Продължаващо обучение и практика
- Продуктови процеси
- Финансов резултат
- Бизнес ефект

Доктор Гайс е първият гентален лекар, избран измежду представителите от 116 държави в своята област в рамките на наградите на В.I.D. за качество и професионализъм International Arch of European Awards за 2011 г. Сред гласувалите му говорие са компании като RAO – руска енергийна компания с над 600 000 служители; Reliance Industries – най-големият конгломерат в Индия с годишен оборот от 35.9 милиарда долара и печалба от 4.85 милиарда; Turner Construction Company – американската компания, менажирала проекта Бурж Дубай, чиито приходи са в размер на 9.6 милиарда долара и активност в стоици държави; AnsaldoEnergia – италианският енергиен партньор на Русия, и много други.

Признанието за приноса на д-р Гайс към генталната медицина се състои от официална галавечеря на 26 и 27 юни в хотел „Интерконтинентал“, гр. Франкфурт. На събитието присъстваха представители на компании от 72 държави, както и лидери в бизнес средите, професионалисти в икономиката, изкуствата, корпоративния имидж, експерти по качеството, а също личности и представители на дипломатическия корпус. Грандиозното мероприятие беше широко отразено от представители на 26 от най-влиятелните световни медиуми, като CNN, Independent, Forbes, DW, „Бизнес възглед“ и гр. Българските парламен-

татори също демонстрираха своето уважение към получената от д-р Гайс награда. На 14.07.2011 г. той бе поканен като специален гост на редовно заседание на Комисията по здравеопазването, където народните представители му предоставиха възможност да представи приза, с който бе отличен.



Срещнахме се с д-р Гайс, за да му поднесем своите поздравления, както и за да ни разкаже повече за наградите за качество на В.I.D.

Д-р Гайс, поздравления за получената награда! Как я оценявате?

Изключително щастлив съм, че от името на България присъствах във Франкфурт на международен форум на такова високо равнище за качество и професионализъм.

Особено съм горд, защото бях избран да получа наградата в нашата категория между представителите на 116 държави. Смятам, че този успех не е персонален, а е национален. Това е доказателство, че България може да дава най-доброто качество в областта на генталната медицина. Искрено се надявам догодина да има други представители от България, които да получават още по-големи награди.

Разкажете ни малко повече за историята на наградите за качество В.I.D. Как се е формирала идеята за тези награди?

Всичко започва след края на Втората световна война, когато американският генерал Макартър, придружен от 200 учени и специалисти, сред които е и д-р Деминг, отива в Япония с цел да съживи японската икономика. Там д-р Деминг споделя своите теории, в които се дава превес на качеството и се цели намаляване на разходите. Идеите му остават несполелени в Америка, но пък се приемат с отворени обятия в Япония. Това, което възприемат японските производители, е именно стремежът към максимално високо качество на продукцията. Това води до превъзходството им на американския пазар пред местните производители, залагащи на количеството.

През 70-те и 80-те години принципът Total Quality

Management се възприема и от гиганти като IBM, Херох, Ford, като това им помага да отвоюват позициите си, загубени при конкуренцията с японските фирми. Въпреки че този принцип печели популярност в частния сектор, през последните години той се възприема и от някои публични организации по света.

Какво всъщност означава Total Quality Management?

Това не е програма, а систематичен, интегриран и организационен начин на живот, насочен към усъвършенстване на организацията. Тази система от принципи не е цел, а средство за постигане на максимално качество на услугата, лидерство на па-

зара и удовлетворение сред клиентите. Ако клиентът не остане доволен от услугата, тя не може да се окаже като квалитетна, а процесът, който я създава, се е провалил.

Благодарим ви за това интервю и ви пожелаваме още много награди и отличия! DT

АБОНАМЕНТ 2012

Вариант 1 - Стандартен пакет





~~120 лв.~~
96 лв.

Пакетен годишен абонамент за 6-к Dental Tribune, сп. Cosmetic Dentistry и сп. My Smile.

Вариант 2

10 x  = ~~60 лв.~~
48 лв.

Абонамент за вестник Dental Tribune След 30 ноември 2011 г. – 60 лв.
Излиза в месеците: февруари, март, април, май, юни, юли, септември, октомври, ноември, декември

Вариант 3

4 x  = ~~40 лв.~~
32 лв.

Абонамент за списание Cosmetic Dentistry След 30 ноември 2011 г. – 32 лв.
Излиза в месеците: март, май, октомври, декември

Вариант 4

4 x  = ~~20 лв.~~
16 лв.

Абонамент за списание My Smile След 30 ноември 2011 г. – 20 лв.
Излиза в месеците: февруари, април, септември, ноември

20% отстъпка за всички абонаменти до 30 ноември.

Талон за абонамент 2012

Желя да се абонирам за:

- Платинен пакет
- Стандартен пакет
- 6-к Dental Tribune
- сп. Cosmetic Dentistry
- сп. My Smile

Желя да получавам изданието/изданията на следния адрес:

Име, презиме, фамилия:.....

Град: П.ког:..... Ул./ж.к:

Тел.:..... Моб. тел.:.....

E-mail:.....

Желя фактура: да не

(Моля, ако преведжате сумата по банков път, задължително попълнете данните за фактура.)

Данни за фактура

Име на фирмата:.....

Адрес:.....

Ид. N:.....

ДАС N:.....

М.О.Л.....

Попълнения талон с копие от платежно нареждане или квитанция за пощенски запис изпращайте на e-mail: office@dental-tribune.net, по пощата на адреса на редакцията или на факс: 02/ 963 000 9 Фактурите ще бъдат изпратени по поща на посочения от вас адрес.

Заплащам сума в размер на:

..... лв.

- Ще плата: по банков път
 с пощенски запис
 в брой

Начини на плащане

- По банков път:**
Банка ОББ, клон Шипка, София, България
IBAN: BG 36 UBBS 8002 10033 22020,
Банков код/SWIFT: UBBBSGFS
За „Дентал Трибюн България“ ЕООД
Основание за плащане: Абонамент за(името на изданието или вида на пакета)..... за 2012 г.
Заплащам сума в размер на лв.

- С пощенски запис на адрес:**
София 1421, кв. „Лозенец“, ул. „Липа“ 2, ап. А
Получател: „Дентал Трибюн България“ ЕООД

- В брой:**
В редакцията: София, кв. „Лозенец“, ул. „Липа“ 2, ет. 1,
„Дентал Трибюн България“ ЕООД

Д-р Гайс Багер е роден в Латакия, Сирия. Живее в България от 1986 година. През 1994 г. завършва Факултета по гентална медицина към Медицинския университет–София. От 1996 г. до 1997 г. специализира орална хирургия във Военномедицинска академия. Продължава специализацията си и завършва орална хирургия в Катедрата по лицево-челюстна хирургия и пластика във Факултета по гентална медицина–София. Посещава специализирани курсове по орална имплантология, Bone Grafting, Sinus Lift, естетична и козметична гентална медицина, функционална оклузия (Dawson Academy), пародонтална хирургия, курс „Филтри и рехабилитанти в областта на лицето“, участвал е в редица симпозиуми и конгреси по гентална медицина в България и чужбина. Той е консултант в Медико-стоматологичен център на Многофункционална болница за активно лечение „Царица Йоанна“–София. Член на Българската академия по козметична гентална медицина. Д-р Гайс Багер е един от лекарите по гентална медицина, избрани за тв шоуто „Пълна промяна“, като са му поверени най-голям брой участници – 11.



Гледната точка на пациента: дизайн, имплантиране и протезиране

АВТОРИ: Д-Р ГЪОЦ ГРЕБЕ И Д-Р МЕЛАНИ ГРЕБЕ, ГЕРМАНИЯ

В тази статия се представят случаи с различна трудност, за да се илюстрира защо много често предпочитаме водено имплантиране. Желанието на авторите е да демонстрират, че воденото имплантиране с шаблон се препоръчва не само за много трудни случаи. Още при първото посещение на пациента в денталния кабинет вниманието на целия екип, осъществяващ лечението, трябва да е насочено към гледната точка на пациента и неговото или нейното желание за лечение, което е безопасно, не отнема много време и е свързано с колкото се може по-малко болка.

Предимствата на планирането със софтуера NobelGuide (Nobel Biocare) в комбинация с водено с шаблон имплантиране включват:

- планиране отзад напред;
- предхирургично планиране в зъботехническата лаборатория;
- минимално инвазивна интервенция;
- предварителна оценка на усложненията във възможни граници; и
- оптимална естетична подготовка (фиг. 1–3).

Като концепция воденото имплантиране може да се използва и за целите на маркетинга, главно посредством директната комуникация, както ще се види от втория случай.

РАБОТА В ЕКИП

Зъботехническата лаборатория е важен партньор в екипа, работещ със софтуера NobelGuide. Една от първите стъпки – подготовката на рентгенологичните шаблони, определящи по-късните протетични цели в детайли, се извършва в лабораторията. През фазата на планиране резултатите могат да се обсъдят чрез Nobel Connect,

интернет базирана мрежа за всички участващи специалисти, и необходимите решения относно хирургията и протетичните изисквания могат да се детайлизират. Така избраният дизайн ще е разработен на базата на екипната работа и съответно ще се подкрепя от целия отбор.

Екипът на NobelGuide винаги включва зъботехник, специалист протезист, хирург, пациент и рентгенолог, извършващ 3D сканирането. Предимствата на интегриране на 3D диагностика, 3D планирането и 3D шаблоните са много повече от недостатъците, като често споменаваните увеличено лъчево натоварване и по-висока цена.

Сред предимствата на този подход са сигурната диагноза, прецизната хирургия, избягването на отклонения в наклона на имплантите по време на хирургията, разширяване на гамата от индикации и в голяма степен превенция на клинични и протетични усложнения, особено при използването на имплантите NobelActive, както е описано по-долу. Имплантатната система NobelActive е разработена от опитни хирурзи с цел постигане на висока първична стабилност дори при компрометирана кост и при трудни условия.

Двете нови помощни средства – Nobel Clinician и Nobel Connect, позволяват още по-добра комуникация между партньорите в екипа, като осигуряват достъп до моментното състояние на случая – от 3D плана до поставяне на възстановяването върху импланта, посредством специален интерфейс на софтуера. Това улеснява комуникацията, особено ако членовете на екипа не работят на едно и също място.

След снимане на анам-

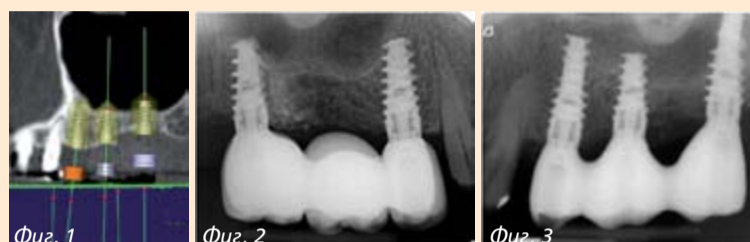
неза и достигане до клиничната диагноза се извършва 3D анализ и се обсъждат резултатите за съставяне на лечебния план. Тъй като NobelGuide е едновременно и хирургична, и протетична система, това позволява изработването на временна конструкция в лабораторията преди хирургичната интервенция, ако има индикации и нужда от това. В лабораторията могат да използват хирургичния шаблон, изработен в централизирана база, за трансфер на планираната позиция на имплантите върху модела и така да се изработи точна временна конструкция.

ПЪРВИ СЛУЧАЙ: ВЪЗСТАНОВЯВАНЕ НА ДИСТАЛНИ ЗЪБИ

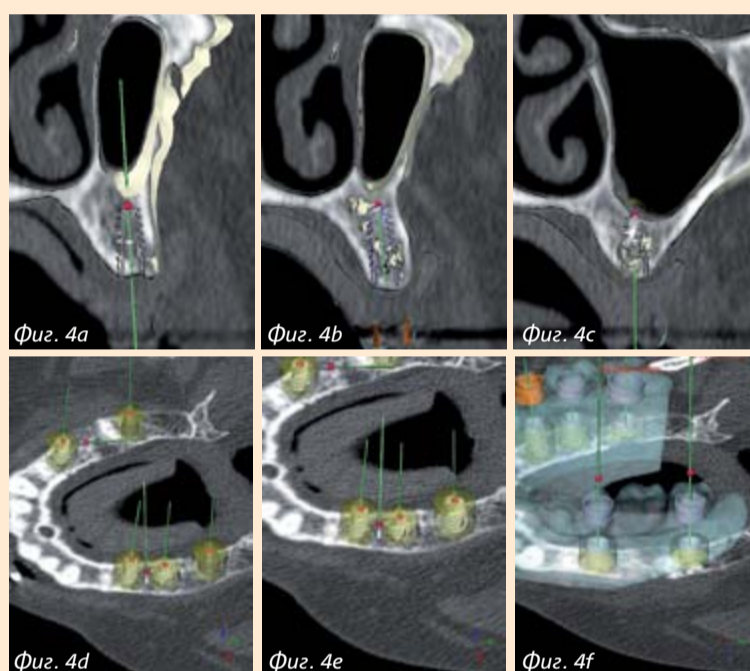
Първият случай, който представяме, е на 75-годишна жена и документира една доста често срещана ситуация. Вдясно планирахме обличане на зъб #14 с единична корона и поставяне на мост върху два импланта. Вляво зъби #23 и 24 трябваше да се облекат с единични корони и бе планиран мост върху три импланта (фиг. 4a-f). В този случай какво направи използването на NobelGuide толкова атрактивно за пациента, зъботехника и хирурга?

ПО-ЛЕСНО МАНИПУЛИРАНЕ

Благодарение на прецизния 3D дизайн на NobelGuide хирургът можеше да действа независимо от редуцираното количество налична кост. Не се наложи синус-лифт. Успяхме да поставим и петте импланта без мобилизиране на ламбо, като така сведохме до минимум постоперативните последици, като болка, оток и образуване на хематом. Също така бе възможно да се снесе отпечатък за мастер модела от зъбите и имплантите в същото хирургично посещение (фиг. 5). Зъботехническата лабора-



Фиг. 1 Благодарение на прецизното 3D планиране с NobelGuide не се наложи извършването на синус-лифт; Фиг. 2 и 3 Имплантите NobelActive позволяват голяма първична стабилност дори при компрометирана кост.



Фиг. 4 a-f Лечебно планиране.

тория изработи рентгенологичните шаблони за фазата на планиране, запозна се със случая и се включи в обсъждането на желаната позиция на имплантите. Предимствата за пациента включват безопасна операция, тъй като хирургът планира цялата операция предварително и така очаква предсказуем резултат. Затруднението в този случай произтичаше от меката кост. При тези обстоятелства NobelActive е предпочитан от опитните хирурзи, тъй като той се завърта в костта, подобно на компресионен винт, и това позволява постигането на добра първична стабилност.

ИМПЛАНТИТЕ NOBELACTIVE

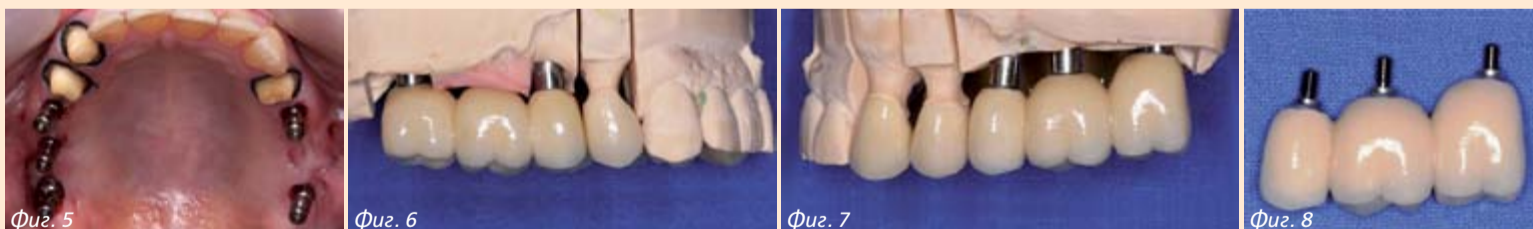TiUnite повърхността на имплантите NobelActive позволява осеоинтегриране до самото рамо на импланта, а не малко под него, както е при конвенционалните импланти, благодарение на биологичната ширина от поне 1 мм. Това води до редуцираност за естетиката и прехода бяло-розово. Гингивата е по-стабилна и рецесията е по-слабо проявена, което позволява запазването на обема. Този ефект е от критично значение за успеха на имплантатното лечение във фронта, където естетиката е от първостепенно значение.

Винтово фиксирани мостове от титан и керамика

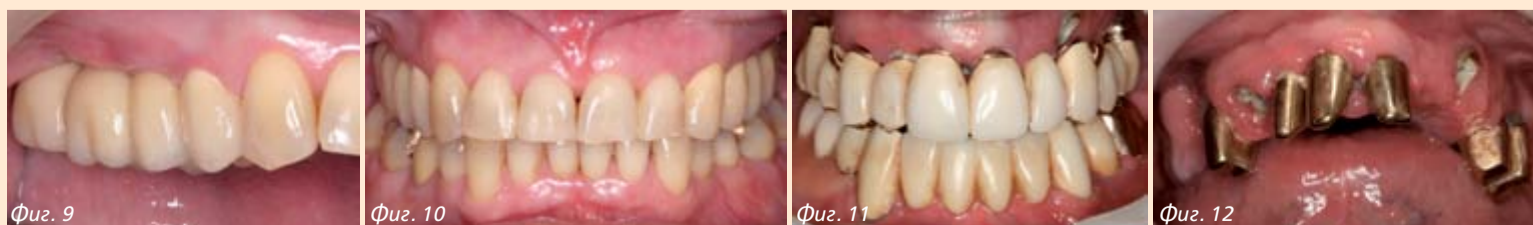За финалното възстановяване бяха изработени CAD/CAM Procera мостове с винтова фиксация на ниво имплант. Възможните материали за скелета с такава цел са керамика от циркониев оксид или титан. В този случай бе предпочетен титан (фиг. 6 и 7).

Допълнителни предимства на тази техника са:

- винтово фиксиране на абътмана и на моста (фиг. 8);
- никакво напрежение в скелета;
- мостът и имплантът са изработени от един и същи материал;

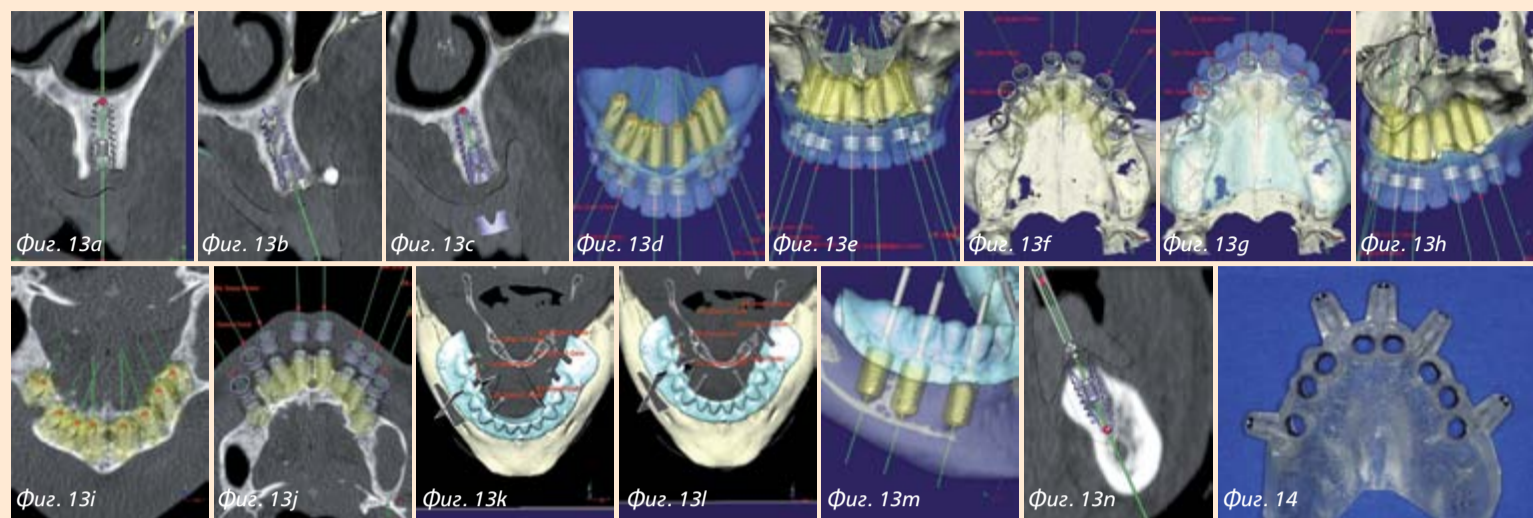


Фиг. 5 В същото хирургично посещение бе снет отпечатък от зъбите и имплантите за изготвяне на мастер модел; Фиг. 6 и 7 Корони Procera Alumina и мостове Procera Implant с винтова ретенция на ниво имплант; Фиг. 8 Винтово фиксирани абътмани и мостове са изработени от един и същи материал.



Фиг. 9 Висококачествен фрезозан титанов материал и липса на гингивално възпаление, тъй като няма циментов процеп; Фиг. 10 Оптимална естетика и интеграция на възстановяването; Фиг. 11 Ужасяваща клинична ситуация; Фиг. 12 Зъбите не можеха да бъдат спасени и затова бяха екстрахираны.

Фиг. 13 а-п Лечебно планиране; Фиг. 14 Хирургичен шаблон за горната челюст.



- високо качество на титановия материал за фрезование;
- няма риск от начупване;
- мостовете са естетически приемливи и лесно могат да се свалят;

• няма гингивално раздразване от цимента, тъй като не се използва цимент (фиг. 9).

Винтово фиксираните мостове и фрезованият титан се превръщат в много популярни решения днес. Тяхното изработване в лабораторията вече не е съпроводено с трудностите, характерни за лезия титан, като алфа-слоя. Също така много се опрости покриването на титана с керамика, в този случай на VITA. При процедура на водено имплантиране осите са ориентирани така, че спокойно да се осъществи планът за винтово фиксиране в покъсен етап. Това улеснява работата и подобрява качеството на възстановяванията. Следователно може да се постигнат имплантатни възстановявания, които са атрактивни за пациентите със своята разумна цена и висок естетичен вид.

В този случай мастер отпечатъкът бе направен по време на хирургичната сесия. Моделите бяха включени в артикулятор посредством трансфер с лицева гъга чрез отпечатъчни щифтове. Естествените зъби бяха облечени с корони NobelProcera Alumina, което е груг CAD/CAM базиран метод за изработване на изцяло керамични конструкции. За тази цел кепетата и имплантатният скелет бяха изпробвани в последователни посещения. На третото посещение бяха поставени короните върху естествените зъби и бяха изпробвани готовите имплантатни мостове. Поставянето на окончателните конструкции бе извършено след оздравителен период от три месеца. Поради спецификата на хирургичния и протетичния протокол не се налагаха допълнителни посещения за проби, което бе изключително удобно за пациента (фиг. 10).

ВТОРИ СЛУЧАЙ: МЕНИДЖМЪНТ НА ГОРНА И ДОЛНА ЧЕЛЮСТ

От първоначалното състояние на този пациент – 63-годишен мъж, много лесно може да се заключи, че той доста време е избягвал посещенията при стоматолог. Зъбите му се нуждаеха от голямо лечение (фиг. 11). След пълна диагноза зъбите бяха отстранени, тъй като не мо-

TePe Междузъбни четчици – Обикновени



Първоначални-обикновени четки
Размери



Розов 0,4 mm Оранжев 0,45 mm Червен 0,5 mm Син 0,6 mm Жълт 0,7 mm Зелен 0,8 mm Лилав 1,1 mm Сив 1,3 mm Черен 1,5 mm

Първите обикновени междузъбни четчици TePe са девет размера, за да могат да проникват не само в тесни, но и в широки междузъбни пространства.

Уникалната дръжка е резултат на подробна - изследователска програма и осигурява удобно и устойчиво захващане, което улеснява употребата ѝ.

Цветното кодиране помага на пациентите да различават и помнят точно размера, който трябва да употребяват.

TePe Междузъбни четчици много меки-Нежен избор

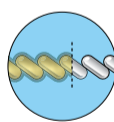
Една уникална серия от междузъбни четчици със специално подобрени много меки влакна за меко почистване. Препоръчват се за деликатни устни тъкани или в случай на възпаление, както и за пациенти с чувствителна устната лигавица. Изключителен избор за всички, които предпочитат една по-мека междузъбна четчица.

Много меките – extra soft междузъбни четчици отговарят по размери на първата серия.

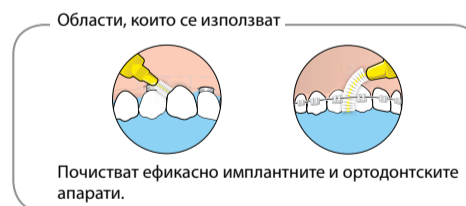
Много меки - extra soft
Размери



Светло Оранжев 0,45 mm Светло Червен 0,5 mm Светло Син 0,6 mm Светло Жълт 0,7 mm Светло Зелен 0,8 mm Светло Лилав 1,1 mm



Всички размери междузъбни четчици на TePe – както обикновените, така и най-меките –extra soft- имат тел с пластмасово покритие за безопасно почистване.



Почистват ефикасно имплантите и ортодонтските апарати.



6 pieces

предложение 1
TePe междузъбни четчици
Опаковка в аптеката, 10 блистера.
Възможност за избор на цвета и размера.
Цена 46,80 лева

предложение 2
TePe междузъбни четчици
Опаковка за зъболекарския кабинет.
125 междузъбни четчици с капак.
Възможност за избор на цвета-размера. Пакетът съдържа по 25 междузъбни четчици с еднакъв размер.
Цена 93,60 лева



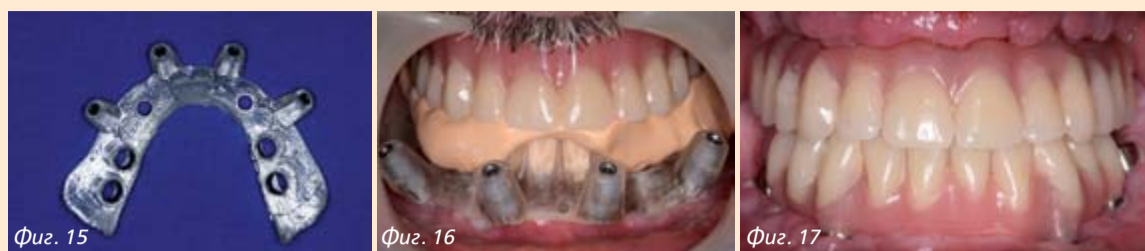Подарък - практична касетка за съхранение на междузъбните четчици.

Произведено в Швеция

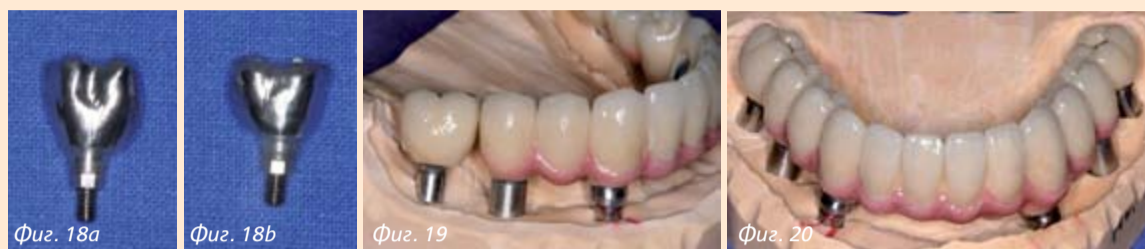За да получите директна информация, моля изпратете ни вашият имейл адрес.



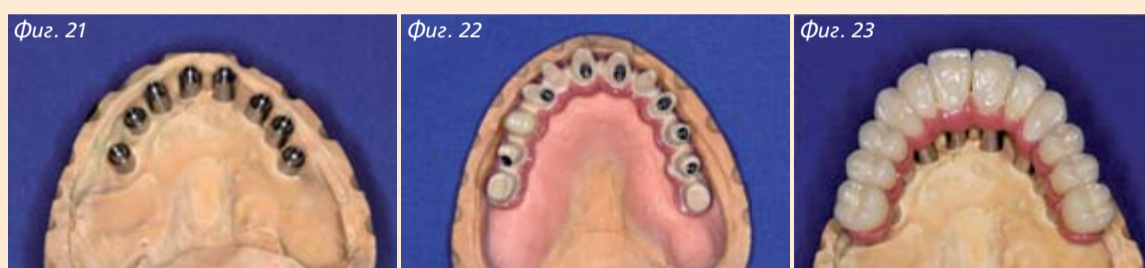
ул. Дойран 15, 1680 София
тел: 02 / 8583272
www.placaid.com
e-mail: placaidbg@gmail.com



Фиг. 15 и 16 Хирургичният шаблон в комбинация със специфичния хирургичен кит позволява прецизен трансфер на 3D компютърното планиране в устата на пациента; фиг. 17 Фиксираните временни мостове.



Фиг. 18 a-b Последните молари (зъби 36 и 46) бяха изработени като единични титанови корони и бяха фиксирани винтово към имплантите; фиг. 19 Дистално шиниране в долна челюст; фиг. 20 Мостът Procera Implant Titanium върху множество абътмани бе покрит изцяло с керамика, включително гингивалните области с керамика за титан VITA.



Фиг. 21 и 22 Скелетът е покрит с керамика в гингивален цвят и опакер в областта на пънчетата; фиг. 23 Мостът с единичните корони Procera alumina.

жеха да бъдат спасени (фиг. 12). Пациентът беше изключително страхлив, осъзнаваше лошото състояние на зъбите си, но не бе получил адекватно предложение за лечение до този момент. При разговор със свой познат той разбира за хирургия с помощта на шаблон без „рязане“ и детайлно предхирургично планиране на компютъра, така че да се сведе до минимум съпътстващият риск. Според думите му той нямаше да се съгласи на конвенционална хирургия. За хирурга резултатът, постигнат в този случай, нямаше да е възможен без тази техника освен с много трудности и повече хирургични усилия и травма.

ПРОЦЕДУРА СПОРЕД ЛЕЧЕБНИЯ ПЛАН

Изключително удобно е за лекуващия екип да процедура съгласно детайлния план. Всеки член на екипа е наясно с всички задачи и кога те трябва да бъдат осъществени. Особено протетичното предхирургично планиране, което е от изключително значение, придобива съвсем нова функция, тъй като може да се сравнява като подход за мениджмънт на качеството с постигнатия финален резултат след приключване на лечението и така да се определи в каква степен наистина е реализиран планът. След рентгенологично изследване на пациента чрез процедура на двойно сканиране и конверсия във виртуални 3D модели хирургът може да започне с дизайна на имплантите. В този случай планирахме да поставим шест импланта в долната и осем в горната челюст (фиг. 13a-п). Транзиторните протези, необходими след екстракцията на наличните зъби, също бяха използвани като шаблони при сканирането (фиг. 14).

ХИРУРГИЯ

В случаи на поставяне на голям брой импланти нашият екип предпочеа двуетапна процедура по имплантиране. Имплантите в долната челюст се поставят на първия ден, а имплантите на горната челюст – на втория. Пациентът не е подлаган на обща анестезия. Успяхме да лекуваме този фобичен пациент само с локална анестезия без проблем. Хирургичният шаблон в съчетание със специален хирургичен кит позволи прецизен трансфер на 3D компютърното планиране в устата на пациента (фиг. 15 и 16). Както и в първия случай, бяха поставени имплантите NobelActive, които позволяват добра първична стабилност дори и в условията на силно редуцирана кост, както бе в този случай. Това се дължи на специалния дизайн и повърхност на тези импланти. След хирургията бяха фиксирани временни мостове, изработени предварително въз основа на плана (фиг. 17).

ИМПЛАНТАТЕН МОСТ PROCERA

Както и преди, избраната в този случай окончателна

конструкция бе NobelProcera CAD/CAM. Трябваше да се вземат предвид някои особености при лечението на долната и горната челюст. Реалното качество на екипната работа между генералния кабинет и лабораторията се проявява в гладката изработка на много сложно възстановяване, което не е съпроводено с усложнения и се интегрира без затруднение в стоматологичната система на пациента.

Като част от конструкцията на долната челюст на последните молари (зъби #36 и 46) бяха изработени единични титанови корони, фиксирани с винтове на ниво импланти (фиг. 18 а и б). Така се справихме с 3D усукването в долната челюст, така че да се избегне напрежение при дисталните импланти, което би довело до загуба на кост или дори на самите импланти. В долната челюст шинирахме имплантите само между двата форамени ментале – между зъби #35 и 45 (фиг. 19). В този случай не използвахме висящи тела за зъби #36 и 46, тъй като имплантите за #45 и 35 бяха NobelActive импланти с диаметър само от 3.5 мм. Мостът Procera Titanium на абътмани от #35 до 45 бе изцяло покрит с керамика, включително в областта на гингивата с титаниева керамика на VITA (фиг. 20). Както и преди, бе много лесно да използваме винтова ретенция съгласно плана, без да се появят никакви неприятни естетически ефекти. Големият мост бе изработен в центъра на Nobel Biocare и бе готов за нанасяне на керамиката след съвсем кратко време за постпродукционна обработка. Благодарение на CAD/CAM технологията е възможно да се изработват скелети без никакви напрежения. В този контекст Nobel Biocare гарантира пасване с прецизност от 25 μm.

По естетически съображения за горната челюст бе предпочетена по-сложна конструкция. Изработен бе мост Procera Implant Titanium. Мостът бе направен така, че върху него да се циментират изцяло керамични корони NobelProcera Alumina. За тази цел върху скелета бе нанесена керамика с цвят гингива и опакер в областта на пънчета с печене (фиг. 21 и 22). В следващата стъпка бяха изработени единичните корони (фиг. 23). След изработване на цялото възстановяване базовият скелет бе фиксиран с винтове в устата (фиг. 24) и естетичните корони Procera от алуминиев оксид бяха циментирани с конвенционален цимент (Durelon, 3M Espe; фиг. 25). Така възстановяването можеше да се махне от устата на пациента, тъй като короните, покриващи винтовите канали, бяха сменяеми. Това е предимство за пациента, тъй като естетиката на горната челюст може да се подобри още и да няма видими канали. Това доведе до отличен естетически резултат на прехода бяло-чер-

Първият и Единствен
разтвор за уста
съдържащ

Диклофенак

НОВО

Глимбакс е нестероидно противовъзпалително средство.

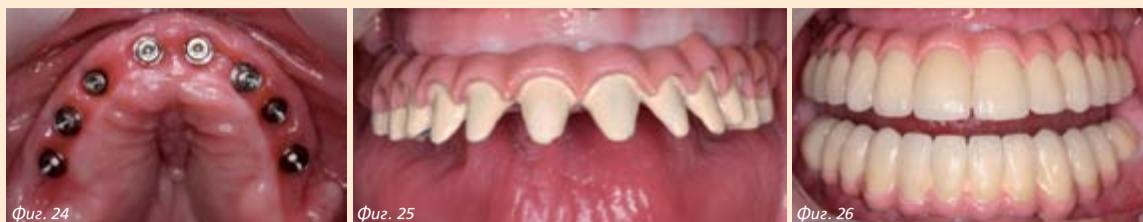Глимбакс е показан за симптоматично лечение на възпаления на устната кухина, придружени с болка (например: гингивити, стоматити, фарингити), както и болки вследствие лечение или вадене на зъб.

За изплакване или гаргара 2 до 3 пъти дневно с по 15 мл разтвор.

GlimbaxTM

0,074% Diclofenac Solution

A222 / 16.06.2011



Фиг. 24 Ситуацията in situ с множеството абътмани; фиг. 25 Мостът Procera Implant in situ преди циментиране на короните; фиг. 26 Естетическият вид на прехода червено-бяло.

вено (фиг. 26 и 27).

ЗАКЛЮЧЕНИЕ

В тази статия ние демонстрирахме как денталният екип може да предложи лечение, базирано на концепция, която започва с 3D диагноза, позволява водено с шаблон имплантиране, регулира набора от имплантни и протетични компоненти (тъй като облекчава концепцията на Nobel Biocare) и осигурява редица предимства като:

- прилагане на богата гама от различни техники от един и същи доставчик;
- трябва да се контактува само с един доставчик;
- съответствие на имплантните и протетичните компоненти;
- съответствие на интерфейса;
- съответствие на материалите;
- окончателният резултат е с много точно пасване;
- множество решения при появата на затруднения; и
- индивидуален дизайн при специални нужди.

Ако подхождаме към планирането и осъществяването на лечението с имплантно носени конструкции от гледна точка на пациента и неговите нужди, със сигурност ще поставим сигурността на първо място в списъка с приоритети. Благодарение на сигурната концепция на Nobelguide за успеха на екипа трябва само добро планиране. Наличието само на един доставчик за всички необходими компоненти спестява време и екипът може да разчита на пълно съответствие между компонентите. Друг аспект, който не трябва да се подценява, са увеличаващите се правни проблеми след неуспешен резултат. Продуктите, които са тествани в множество научни изследвания, осигуряват необходимата сигурност. 3D планирането и воденото с шаблон имплантиране, естетичните възстановявания и техният дълъг функционален живот също привличат пациентите.

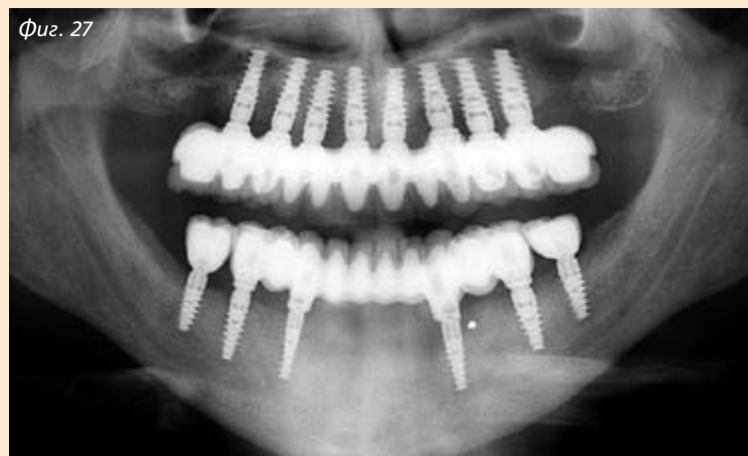Денталният кабинет на г-р Гребе периодично организира курсове по 3D имплатология и CAD/CAM протетика за зъболекари и зъботехници. Ако проявявате интерес, можете да се поинтересувате за предстоящите данни чрез e-mail.

Контакт:

Dr Götz Grebe & Dr Melanie Grebe
Schwanenwall 10
44135 Dortmund
Germany
praxis@dr-grebe.de
www.dr-grebe.de

Бихме искали да благодарим на нашите зъботехници Михаела Шенкер, Франк Рьогел и Йорг Парсаксен за тяхната подкрепа.

Бележка на редактора: Списъкът с библиографията е на разположение от авторите. ДТ



Фиг. 27 Ортопантомографията.



LITETOUCH™

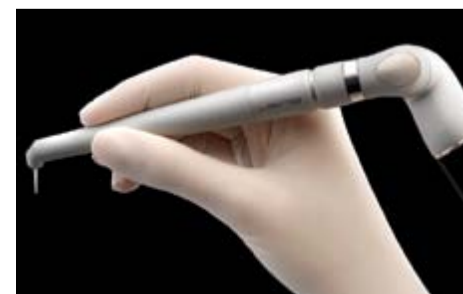Ново поколение Erbium: YAG лазер

LITETOUCH Erbium: YAG лазер Нова концепция за лазерно лечение

- Революционен високочестотен и мощен **лазер**, разположен в **ръкохватката**
- Ефективно приложение при обработка на **твърди и меки тъкани** в имплатологията, хирургията, кариесологията, пародонтологията, ортопедията, козметиката и др.
- Единственият в света лазер **без** оптичен проводник
- Уникална ергономична структура - 360 градусово въртене на ръкохватката с максимална свобода за работа в устната кухина

Технически показатели:

- Дължина на вълната: 2940 nm
- Мощност: 8,4 W
- Честота: до 50Hz
- Енергия: до 700mJ



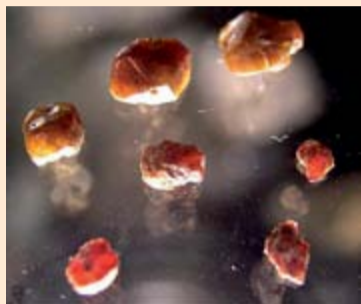
официален представител
DENTA CON

Пловдив, бул. „Васил Априлов“ 92, тел.: 032/ 263 263, 644 552, 0888/ 983 483;
София, ул. „Георги Софийски“ 1, тел.: 02/ 953 03 20; 0888450667
Варна, ул. „Васил Кънчев“ 11, тел.: 052/ 64 50 65, 0885/ 16 18 93;
dentacon@yahoo.com; www.dentaconbg.com; www.dentallasers.info

Няма метал - няма проблем. Кажете „Да“ на Prettau моста

I част

АЛЕСАНДРО КУКИАРО



Фиг. 1 Минералът циркон

През последните години от съществено значение в генталната медицина е нарастващото желание на пациента да се вземат под внимание естетическите фактори и това диктува нуждата от създаването на корони и мостове с безметална основа.

Тази потребност е довела до ускорено търсене на изключително иновативни материали, сред които се откроява ЦИРКОНИЙТ. Неговата структура е изключително здрава и има забележителни предимства по отношение на биосъвместимостта, твърдостта и естетиката.

Тук е необходимо кратко представяне, за да може да се обясни широкият спектър на употреба на този иновативен материал:

Цирконият е съвременна керамика, определя се като биокерамика или биоматериал.

Той се получава от минерал, който се намира в природата и се нарича циркон.

Минералът циркон химически е под формата на циркониев силикат и принадлежи към подклас незосиликати.

Посоченият минерал е главно под формата на цирконий (минерални руди), който, като се съчетава по естествен път със силициев диоксид и кислород, образува сам по себе си минерала. Когато реагира с кислород, формира тънък кристален окисен слой на повърхността си, химически известен като циркониев диоксид, или по-известен като цирконий.

Благодарение на въвеждането на циркония в нашите лаборатории ние сме в състояние да преодолеем редица проблеми, сред които е възможността да се възстановят напълно анатомично контурите на зъба от цирконий, като имаме едновременно изключителна гъвкавостна функция и защита на естетичната керамика от напукване. Посочените резултати отговарят на очакванията както на генталните лекари, така и на пациента.

Моят опит и ентузиазъм заедно с ръчната фрезоваща система на Zirkonzahn ме доведоха до резултата, посочен в приложените снимки, които показват, че е възможно да се пресъздаде пълна морфология само от цирконий за функционална и естетическа рехабилитация на цяла горна и долна зъбна гъга върху импланти – техника, известна като Prettau мост.

За да се оцени един случай на комплексна рехабилитация, винаги е препоръчително да се започне с восъчен вал и да се използват готови пластмасови зъби. След това валът се изпраца на стоматолога, който го ажустира в устата на пациента, за да

се анализира отговаря ли на функционалните и естетическите изисквания.

Тази проба е необходима, за да се определят правилните вертикален и хоризонтален компонент, дължината и формата на зъбите, идеалната фонетика, както и централна релация и централна оклузия. Това обаче е само първата проба в случая и тя е необходима, за да се придобие представа за това, как ще изглежда крайният резултат.

Поради подвижността на протезите ние не сме в състояние да определим със задължителна точност контактните точки и функционалните движения. Затова е необходимо да трансформиране восъчния модел в смола възможно най-точно, като се спазват всички корекции, извършени от стоматолога.

„Трансформиращата“ система в моята лаборатория, която използвам за различни цели, е идеална за такива случаи, защото може да се получи много точна структура за кратко време.

Позиционирам модела върху магнитна плоча и отстранявам подмодела. Правя 2 канала от восък (4 mm) – един за вход и един за изход на смолата. Намалявам горната част на муфата и я блокирам с винтове. След това пълня муфата със силикон за прецизно дублиране на модела. След втвърдяване на силикона отварям муфата и освобождавам протезата. Почиствам с пароструйката модела и забинтвам абатмъните на мястото. Моделът се изолира с вазелин. След това слагам му-

фата отново върху модела и я забинтвам. Пълня шприца със смолата и я шприцвам в калъпа. Смолата, която използвам, е полиуретанова смола на Zirkonzahn.

След около 45 мин отварям муфата и освобождавам с лекота модела от смола от силиконовия калъп, след което го поставям обратно в артикулатора и извършвам необходимите корекции.

След това моделът от смола се изпраца в генталния кабинет за второ ажустиране. Денталният лекар забинтва структурите в съответната позиция и проверява стабилността, оклузалните контакти, всички функционални движения и прави оценка на крайните естетични резултати заедно с пациента.

Със сигурност ажустирането ще бъде по-надеждно от първото, тъй като конструкциите са фиксирани в устата на пациента.

Поради това, че артикулацията непрекъснато се променя, вече не се съблюдава оклузалната анатомична морфология на зъбите. Ако този фактор остане в това състояние, без да се променя, мускулите на устата ще бъдат подложени на прекомерен стрес. Следователно генталният лекар трябва да стабилизира артикулацията в устата на пациента и след това конструкцията се монтира отново в артикулатора.

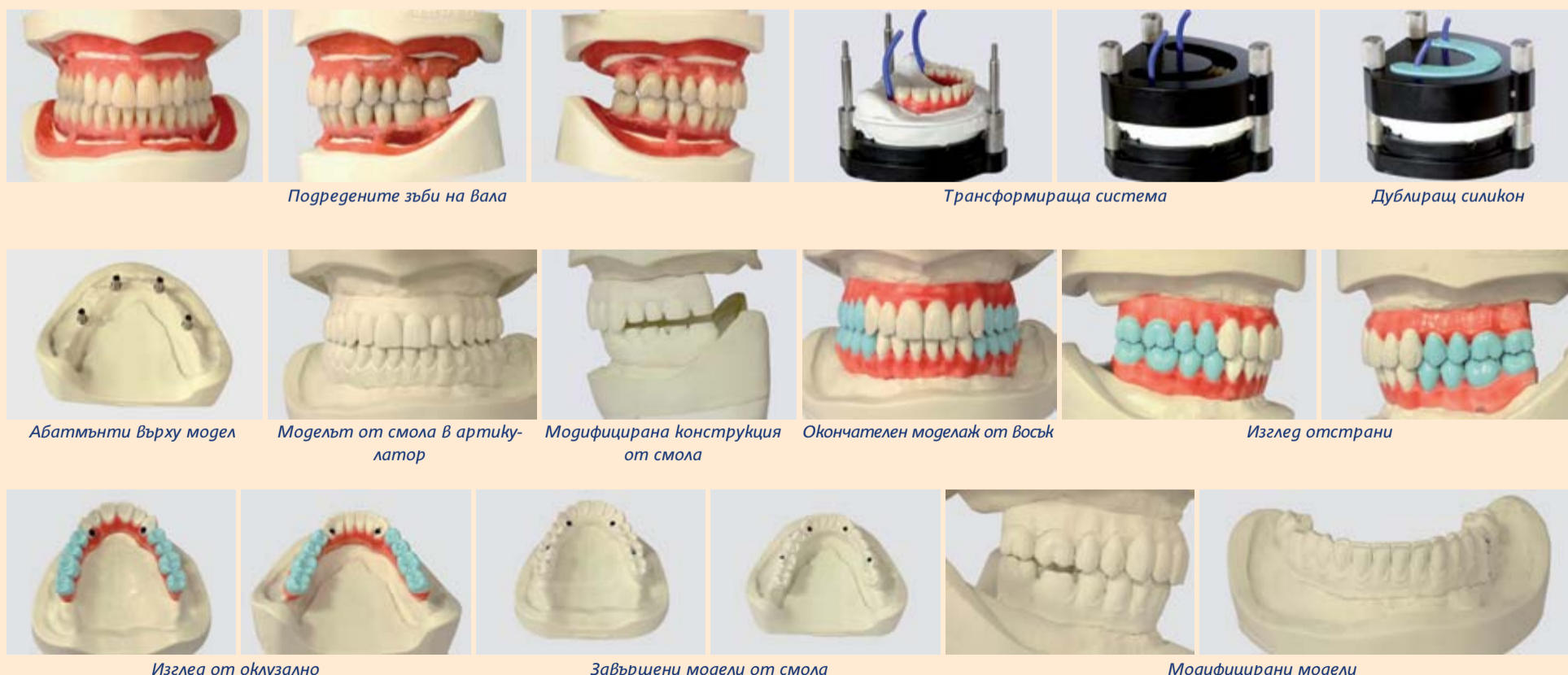Обратно в лабораторията конструкциите се променят чрез премахване на оклузалната повърхност и правилното им възстановяване отново с восък.

След това този восъчен модел се трансформира в модел от смола, като се използва същата техника, описана по-горе. След като са готови, конструкциите се изпраца на стоматолога за последното ажустиране и след това може да започне направата на конструкциите от цирконий.

Този случай изисква керамични фасети от букалната страна от 15 до 25 и от 35 до 45, всички оклузални и функционални части са от чист цирконий, 16–17–26–27 корони около имплантите са изцяло от цирконий, 36–37–46–47 са изцяло от цирконий сменяеми конструкции и меките тъкани са възпроизведени с розова керамика.

Аз процедирах по следния начин: намалих букалната повърхност на зъбите, за да направя място за керамиката, изпилих 16–26–36–46 като абатмънти и намалих меките тъкани, които ще се възстановяват с розова керамика. За такива сложни случаи е препоръчително да се направи една структура от цирконий.

След подготовката фиксирах модела в шаблон от полиуретанова смола, който предварително е направен в лабораторията, и го залепих в правилна позиция в подложката на циркографа. Трябва да изберете подходящо циркониево блокче и да го залепите в лявата подложка на машината. Zirkonzahn системата разполага с голямо разнообразие на блокчета с различни размери и височини, които позволяват изработването от един елемент до 16-членен мост за цяла зъбна гъга.



Подредените зъби на вала

Трансформираща система

Дублиращ силикон

Абатмънти върху модел

Моделът от смола в артикулатор

Модифицирана конструкция от смола

Окончателен моделаж от восък

Изглед от страни

Изглед от оклузално

Завършени модели от смола

Модифицирани модели



Възможни са височини 16 и 22 mm, които могат да задоволят изискванията на всяка лаборатория.

В тази фаза аз започвам същинския процес на фрезване.

Фрезовъчните машини на Zirkonzahn – Zirkongraf 025 и Zirkongraf 025 ECO, са пантографи с пет оси и са калибрирани да фрезват обекти с 20% по-голям обем от оригиналната структура с цел да се компенсират свиването на циркония след процеса на синтероване. В основния комплект имам на разположение 5 фрези с водачи (от №4 до №0,5), 2 фрези с различни размери за погмоли и 2 фрези за абатмънти. Всяка фреза има по 2 различни водача, един за пасивно напасване и един за напасване.

Аз започвам процеса на фрезване с фреза №4, с която премахвам по-големия излишен обем на блокчето, и продължавам, като използвам целия спектър от фрези до №1, която ми позволява да фрезвам най-фините детайли.

Често имплантите не се разполагат на идеалната за фрезване позиция и няма успоредност между самите тях. Zirkonzahn е преодолел този проблем чрез създаването на система (5-осна), която позволява ротацията на лявата и дясната плоскост едновременно, като по този начин се търси идеалната хоризонтална и вертикална ос (90°), което се съгласува с фрезването на конекторите и отвора на абатмънтите. С помощта на pendulum, който поставям в отвора на абатмънта, търся ъгъл от 90°, като движа плоскостите напред и назад, наляво и надясно.

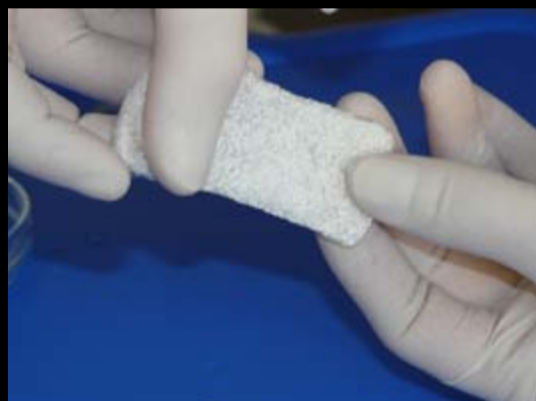Фрезването на абатмънтите се извършва с помощта на подходящи фрези.

След като завърша с фрезването, освобождавам структурата от шаблона, като изрязвам конекторите от букалната страна и оставям останалата част от структурата прикрепена към стойка (целенасочено създадена по време на процеса на фрезване), която е необходима за поддръжане на структурата по време на процеса на синтероване, за да се избегнат деформации на самата структура. Окончателното завършване на структурата пра-

DENTA[®] LiMar

dental materials & devices distribution

Пловдив, ул. "Цар Иван Александър" 14А;
тел.: 032 631309; факс: 032 664670;
GSM: 0878 697 700; 0898 697 700;
e-mail: zx27@dir.bg; www.dentalimar.com



Matri™BONE

Хемостатичен, резорбируем, остеокондуктивен двуфазен костозаместител



Cova™MAX

Резорбируема прозрачна колагенова мембрана с оптимизирани механични и еластични свойства



N-GENERIC DUAL IMPLANT

Една уникална протетична гама
Клас V титан



BIO-XELLENT IMPLANT

биконичен имплант

