

cosmetic dentistry

— beauty & science

1 2012

_ Fachbeitrag

Rote Ästhetik und KFO –
Ein starkes Team!

_ Spezial

Praktische Übungen zum Überwinden
psychologischer Hürden in der Zahnarztpraxis

_ Lifestyle

Schweiz – wo die schönsten Berge rufen ...

DAS PLUS FÜR SIE!

BEAUTIFIL Flow Plus

Injizierbares Komposit
für den Front- und Seitenzahn

- Geeignet für alle Kavitätenklassen
- Übertreffende physikalische Eigenschaften
- Einfache Anwendung und schnelle Politur
- Innovatives Spritzendesign
- Natürliche Ästhetik über wirksamen Chamäleon-Effekt
- Hohe Radiopazität
- Fluoridfreisetzung

F00
Zero Flow



F03
Low Flow





Dr. Jens Voss



cosmetic dentistry – eine Erfolgsgeschichte

„Vielleicht haben Sie den Jahreswechsel wie auch ich dazu genutzt, wieder einmal Ordnung in Ihre Praxisliteratur zu bringen. Beim Ein- und Umordnen fiel mir dabei zufällig die Ausgabe 1 der **cosmetic dentistry** in die Hand. Voller Erstaunen stellte ich fest, dass die 2012er Ausgabe, die Ihnen nun vorliegt, tatsächlich schon der 10. Jahrgang der Mitgliederzeitschrift der DGKZ ist. Dieses Jubiläum möchte ich einmal dazu nutzen, um all den Autoren, Mitarbeitern des Verlags der OEMUS MEDIA AG und den Mitgliedern der DGKZ für ihre fortlaufende Arbeit und Unterstützung dieses Titels zu danken.

Mit der **cosmetic dentistry** und den zahlreichen neuen Fortbildungsprogrammen wollen wir als DGKZ auch im Jahr 2012 tatkräftig dafür sorgen, dass unsere Mitglieder nicht nur über die neuesten Trends im Bereich der ästhetisch/kosmetischen Zahnmedizin informiert werden, sondern diese auch in ihren täglichen praktischen Praxisalltag eingliedern können.

So lädt unter dem Thema „Rot-weiße Ästhetik – Die Königsklasse der Zahnmedizin“ die Deutsche Gesellschaft für Kosmetische Zahnmedizin e.V. (DGKZ) am 27./28. April 2012 in das ATLANTIC Congress Hotel Essen zu ihrer neunten Jahrestagung ein. Auch in diesem Jahr werden hochkarätige Referenten aus Wissenschaft und Praxis mit den Teilnehmern diskutieren, was in diesem Kontext als „State of the Art“ gilt.

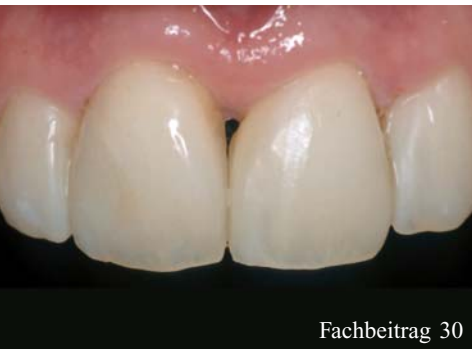Neben der Jahrestagung möchte ich ebenfalls noch auf die neue Spezialistenkursreihe „Zahnästhetik“ verweisen. Aus meiner Erfahrung als Referent kristallisieren sich auf Kongressen und Symposien oft Themenkomplexe heraus, die für die Teilnehmer von besonderem Interesse sind, aber aufgrund ihrer Komplexität auch in der abschließenden Diskussion nicht erschöpfend behandelt werden können. Hier anzuschließen und insbesondere neben den theoretischen die praktischen Komponenten zu erfahren und zu vertiefen, ist das Ziel dieser Kursreihe.

In diesem Sinne hoffe ich auf viele spannende Begegnungen – wir sehen uns hoffentlich zahlreich in Essen.

Ihr Dr. Jens Voss

Alle mit Symbolen gekennzeichneten Beiträge sind in der E-Paper-Version der jeweiligen Publikation auf www.zwp-online.info mit weiterführenden Informationen vernetzt.





Fachbeitrag 30



Information 55



Information 58

| Editorial

- 03 **cosmetic dentistry** – eine Erfolgsgeschichte
_Dr. Jens Voss

| Fachbeiträge

- 06 **Ästhetik und Funktion:**
Kieferorthopädisch-chirurgische
Zusammenarbeit als Schlüssel zum Erfolg
_Dr. Martin Jaroch, Dr. Friedrich Bunz,
Prof. Dr. Dr. Walter Hochban
- 12 **Neue Schmelzmasse** ermöglicht
bessere ästhetische Ergebnisse
_Lorenzo Vanini
- 22 Digital ist nicht Zukunft, **digital
ist schon heute** – Computerunterstützte
Zahnheilkunde öffnet weitere Türen
_Manfred Kern
- 26 Rote Ästhetik und KFO – **Ein starkes Team!**
_Dr. Florian Göttfert, Dr. Marcus Striegel
- 30 Die **kieferorthopädische Behandlung
erwachsener Patienten** – eine interdisziplinäre
Therapie – Teil I
_Prof. Dr. med. dent. N. Watted, Dr. med. dent.
A. Awadi, Dr. med. dent. T. Teuscher,
Dr. med. dent. A. Watted, Dr. med. dent. Sh. Gera
- 34 Optimale Behandlungskonzepte
mit SDR™ (**Smart Dentin Replacement**)
_Prof. Peet van der Vyver

- 40 Schön oder gesund? – **Schön und
gesund!** Zahnaufhellung und Prophylaxe sind
„Schwestern“
_Martin Wesolowsky

| Spezial

- 46 Praktische Übungen zum **Überwinden
psychologischer Hürden** in der Zahnarztpraxis
_Dr. Lea Höfel

| Information

- 54 **4. Internationaler Kongress** für Ästhetische
Chirurgie und Kosmetische Zahnmedizin in
Lindau
- 55 **Rot-weiße Ästhetik** –
Die Königsklasse der Zahnmedizin
- 58 **Die Kosmetik-Verordnung** des
Europäischen Parlaments und des Rates vom
30.11.2009
_Dr. Thomas Ratajczak

| Lifestyle

- 60 Praxiskunst zum **Mieten** oder **Kaufen**
- 62 **Schweiz** – wo die schönsten Berge rufen ...
_Claudia Schreiter
- 44 **Herstellerinformation**
- 50 **News**
- 66 **Impressum**



American Dental

AKTUELLES UND SPEZIELLES AUS DER ZAHNHEILKUNDE **SPEZIAL**

Cerinate One-hour Permanent Veneers

Nur 30 Euro pro Keramik-Veneer!

Ästhetisch ansprechend und äußerst günstig: Vorgefertigte Keramik-Veneers

Zahlreiche Patienten lassen sich ihre Zähne ästhetisch nicht verschönern, da sie Kosten und Behandlungsaufwand scheuen. Die neuen Cerinate One-hour Permanent Veneers sind deshalb die optimale Lösung für jede Praxis. Sie sind preiswert, praktisch, minimalinvasiv und ästhetisch. Und das Beste: Es wird nur eine Sitzung benötigt, um die innovativen Keramik-Veneers zu applizieren. Auch Laborarbeiten sind nicht notwendig.

Vielfältiges Keramik-Veneer-System

Das Cerinate One-hour Permanent Veneers Placement Kit ist ein Keramik-Veneer-System zur Zahnrestauration und zur Behandlung klinischer Situationen, insbesondere wenn eine kostengünstige und schnelle Keramikerneuerung in nur einer Sitzung gewünscht wird. Das System besteht aus bereits vorgefertigten Keramik-Veneers, die in 56 Formen und in 4 Farben erhältlich sind.

Schmerzlos und schnell

Mit Cerinate One-hour Permanent Veneers lässt sich das Lächeln vieler Patienten in kürzester Zeit kosmetisch verbessern. Der Eingriff verursacht für den Patienten keine Schmerzen, da auf ein Entfernen empfindlicher Zahnhartsubstanz in den meisten Fällen verzichtet werden kann. Cerinate One-hour Permanent Veneers, die sich im Vergleich zu Komposit-Restaurationen nicht verfärben, garantieren ein dauerhaft weißes, schönes Lächeln.

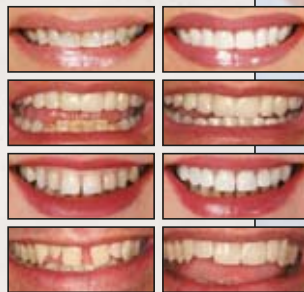Klinisch geprüft und vorhersagbar

Bei der Applikation von Ceri-

nate One-hour Permanent Veneers muss, anders als beim Komposit-Bonding, keine aufwändige Schichttechnik angewandt werden. Zur Herstellung der Veneers sind keine Laborarbeiten notwendig. Im Gegensatz zu Komposit-Restaurationen hat der Zahnarzt bei Cerinate One-hour Permanent Veneers die Möglichkeit, die Try-in-Technik anzuwenden. So kann das Ergebnis vor dem Zementieren begutachtet und dem Patienten gezeigt werden. Langzeitstudien haben die Haltbarkeit der Cerinate-Keramik bewiesen, die im Vergleich zu Komposit-Restaurationen für langanhaltende Strahlkraft sorgt und Plaquebildung vermeidet.

Robust und zuverlässig

Cerinate-Keramik ist die derzeit widerstandsfähigste, leuzitverstärkte Keramikmasse. Sie zeichnet sich im Vergleich zu konventioneller Keramik durch eine geringere Abnutzungsrate aus und garantiert dem Patien-



ten eine dauerhafte Zahnaufhellung. Dank der geringen Viskosität der Cerinate-Keramik können Cerinate One-hour Permanent Veneers so dünn wie Kontaktlinsen gestaltet werden.

Technische Daten

Biegefestigkeit	188 MPa
Größe,	
Leuzitkristalle	1 µ
Reliabilität	10,20

Indikationen

Cerinate One-hour Permanent Veneers werden bei folgenden Indikationen eingesetzt:

- Korrektur von Zahnfehlstellungen und verdrehten Frontzähnen



- Schließen von Zahnlücken
- Abdeckung schwächerer und stärkerer Zahnverfärbungen
- Wiederherstellung abgeschlagener Inzisalkanten
- Remodellierung zapfenförmiger und zu kleiner Zähne
- Verblendung schwächerer bis stärkerer Verfärbungen durch Tetracycline

Fazit

Mit Cerinate One-hour Permanent Veneers kann das Praxisangebot um eine restaurative und kosmetische Versorgungsmöglichkeit erweitert werden, die preisgünstig, minimalinvasiv und komplett reversibel ist. Cerinate One-hour Permanent Veneers lohnen sich auch für Ihre Praxis!

KURSINFO 2012

Hochwertige ästhetische Lösungen für jedermann

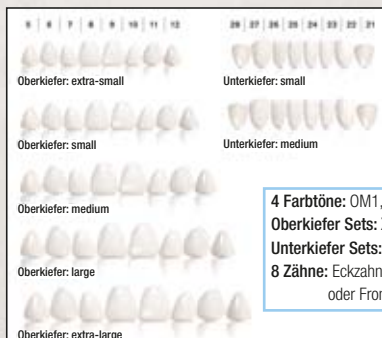
Mit Dr. Jürgen Wahlmann:

10./11.02.2012 in Frankfurt

20./21.04.2012 in Berlin

11./12.05.2012 in Stuttgart

Information und Anmeldung: Eventmanagement/Timo Beier, Tel. 08106-300 306



4 Farbtöne: OM1, B1, A1, A2
Oberkiefer Sets: XS, S, M, L, XL
Unterkiefer Sets: S, M
8 Zähne: Eckzahn und Prämolaren oder Front- und Seitenzahn

HERAUSGEBER

AMERICAN Dental Systems

Telefon 08106/300-300

www.ADSystems.de

Ästhetik und Funktion: Kieferorthopädisch-chirurgische Zusammenarbeit als Schlüssel zum Erfolg

Autoren Dr. Martin Jaroch, Dr. Friedrich Bunz, Prof. Dr. Dr. Walter Hochban

Die orthopädische Chirurgie stellt in der kieferorthopädischen Behandlung von Dysgnathien einen wichtigen Grundpfeiler dar. Zahnbewegungen sind nur in einem begrenzten Umfang möglich und immer abhängig von den Fehlstellungen von Ober- und Unterkiefer zueinander, aber auch von Fehlstellungen der Kiefer zum übrigen Gesichtsschädel. Die Anomalien können sowohl angeboren wie auch erworben sein und die Patienten bereits im Kindesalter stark beeinträchtigen. Die Gewichtung der kieferorthopädischen Therapie liegt dann primär nicht in der ästhetischen Korrektur, sondern wird vom funktionellen und prophylaktischen Aspekt geleitet. Optimale Verzahnung und das Wiederherstellen der Kaufunktion stellen entscheidende Faktoren zur Zahnerhaltung und Prophylaxe von sekundären Störungen dar (Abb. 1a–c). Außer Frage bleibt, dass der Leitgedanke der meisten Patienten die Verbesserung der Ästhetik und des damit verbundenen Selbstbewusstseins ist, dem ebenfalls durch eine chirurgische Korrektur Rechnung getragen wird.

Ursachen der Dysgnathie

Der Patient stellt sich in aller Regel erst in der kieferorthopädischen Praxis vor, wenn bereits deutliche Symptome oder Anomalien aufgetreten sind. Klinisch ergibt sich daraus in der Regel ein Bild der Mischdentition oder bereits der zweiten Dentition, welches eine genaue Zuordnung der Gründe für die vorliegende Dysgnathie erschweren kann.

In der Literatur werden die Ursachen eines Dysgnathiefundes sowie das ätiologische Gefüge der Dysgnathiesymptomatik bei kieferorthopädischen Patienten kontrovers diskutiert. In der Arbeit von Schopf zu den Anteilen exogener Faktoren, die an der Entstehung von Dysgnathien beteiligt sind, konnten keine direkten Angaben zum prozentualen Anteil von Patienten mit erworbenen bzw. anlage- und erbbedingten Dysgnathien erarbeitet werden (Schopf, 1981). Aus der Beurteilung der Einzelsymptome der Patienten konnte jedoch die Erkenntnis gewonnen werden, dass es lediglich bei 48% der Patienten möglich war, alle vorliegenden Dysgnathiesymptome mit exogenen ätiologischen Faktoren in Verbindung zu bringen. Sackel und Brodmann zogen in ihrem Bedarfsgutachten von 2001 aus der Publikation von Schopf den Schluss, dass 20% der Anomalien erblich bedingt sein müssten und somit durch prophylaktische Maßnahmen nicht beeinflusst werden könnten. Demzufolge müssten 80% der Dysgnathien im Vorfeld durch Prävention zu lösen sein, sodass im Umkehrschluss in Verbindung mit der aus der Deutschen Mundgesundheitsstudie hervorgehenden Reduktion der Kariesentstehung bei Kindern theoretisch die Anzahl der kieferorthopädisch behandlungsbedürftigen Patienten abnehmen müsste. Die Universität Greifswald um Prof. Hensel konnte jedoch klarstellen, dass 20,3% der Symptome anlage- und erbbedingt, 44,3% exogen und 35,3% als nicht eindeutig zuzuordnen zu klassifizieren sind, sodass auf Grundlage dieser Ergebnisse die Vermutung, dass 80% der Dysgnathien der

Abb. 1a–c Tiefbiss, Progenie und Laterognathie, die laut klinischer Auswertung nur interdisziplinär zu lösen sind.

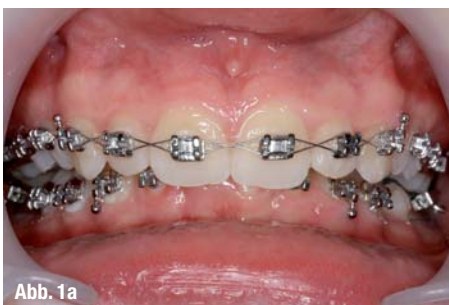

Abb. 1a

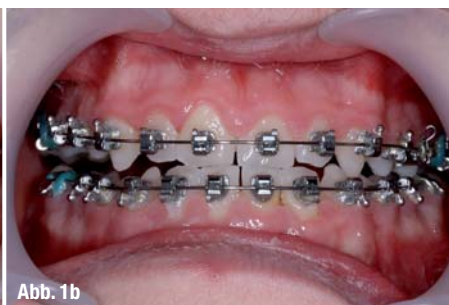


Abb. 1b

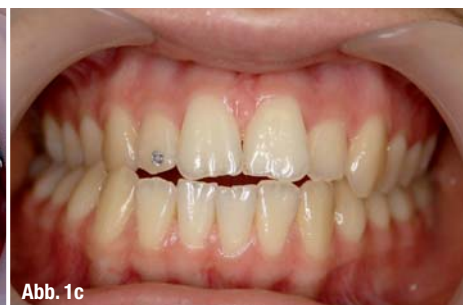
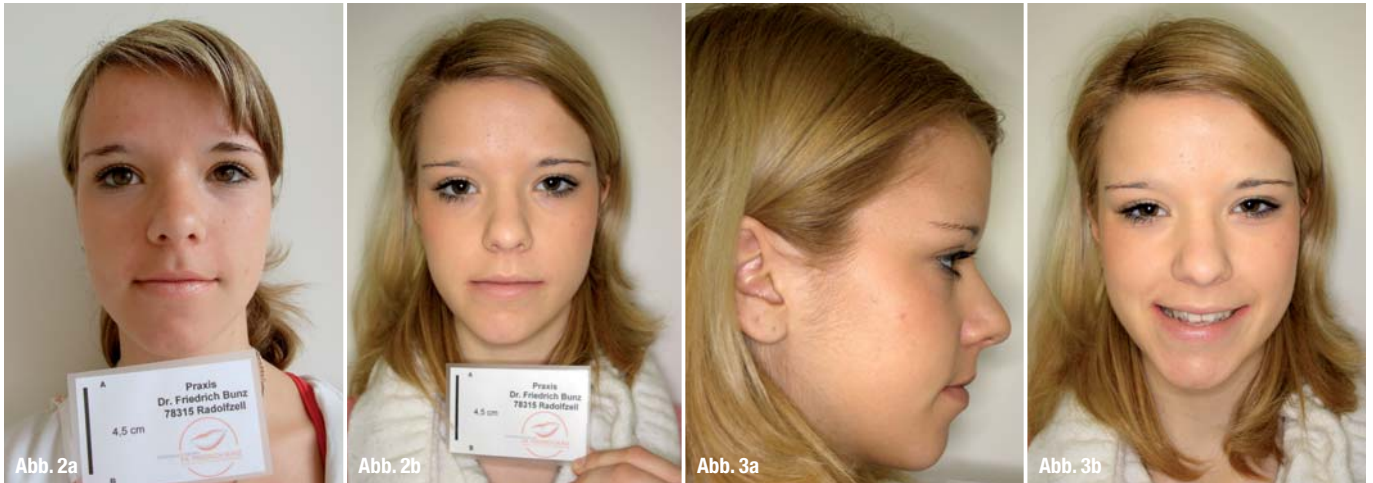
Abb. 1c



Prävention zugänglich sein müssten, nicht zutreffen kann (Hensel, Stellungnahme DGKFO, 2001). Die unterschiedlichen Angaben und Stellungnahmen verdeutlichen die Schwierigkeit der eindeutigen Zuordnung der Dysgnathien. Ungeachtet dessen steht der Patient mit seinem Leidensdruck im Vordergrund und erwartet eine symptombezogene Therapie mit stabilen Behandlungsergebnissen. Demzufolge sollte bei Dysgnathiefällen, die alleine funktionskieferorthopädisch nicht mehr regulierbar zu sein scheinen, eine kieferorthopädisch-chirurgische Planung vorgesehen werden, bevor eine Therapie durch rein dentoalveolär-kompensatorische Maßnahmen versucht wird. Der Versuch der kompensatorischen Maßnahmen im Zahnbereich könnte dem Patienten zwar eine Operation ersparen, gleichzeitig aber auch die Therapie unnötig und risikobehaftet in die Länge ziehen. Die Entscheidung zu einer orthopädischen Chirurgie muss interdisziplinär getroffen werden und die Ziele sind im Vorfeld genau zu definieren (Abb. 2a und b).

Zielgruppe der orthopädischen Chirurgie

Erwachsene stellen heute einen großen Teil an Patienten in der kieferorthopädischen Praxis. Geleitet von hohen soziokulturellen Ansprüchen und dem Wunsch nach perfekter Zahnästhetik erhöht sich die Bereitschaft zu einer Regulierung eines Fehlbisses. Bei Erwachsenen, bei denen die Diskrepanz der

Zuordnung von Ober- und Unterkiefer deutlich ausgeprägt ist, muss vor allem geklärt werden, ob die Fehlstellungen dentoalveolär oder skelettal bedingt sind. Die skelettal verursachten Unstimmigkeiten können durch die Grenzen der konventionellen kieferorthopädischen Therapie nur selten zur vollständigen Zufriedenheit beseitigt werden, sodass eine kombinierte kieferorthopädisch-chirurgische Therapie notwendig wird.

Während der Wachstumsphase ist es möglich, isolierte Zahnfehlstellungen ohne oder mit nur geringer Kieferfehlstellung ohne Operation durch eine rein kieferorthopädische Behandlung mithilfe von Plattenapparaturen und Klammern erfolgreich zu therapieren. Kinder und Jugendliche, bei denen eine funktionskieferorthopädische Behandlung nicht zu dem gewünschten Ergebnis führen kann, werden nach Beendigung der Wachstumsphase operativ versorgt. Eine zu frühe Operation birgt immer das Risiko, dass unerwartete Wachstumsschübe oder unilaterale abnormale Hyperplasien noch aktiv sind und das Operationsergebnis negativ beeinflussen könnten.

Auswahl der Patienten

Eine kombinierte kieferorthopädisch-chirurgische Therapie erfordert nicht nur eine enge und zielgerichtete interdisziplinäre Zusammenarbeit, sondern auch eine absolute Akzeptanz des Therapieplans durch den Patienten und gegebenenfalls durch die Eltern. Die Behandlung ist langwierig und postope-

Abb. 2a und 2b Deutliche Veränderung der Laterognathie zwischen Erstbeurteilung 2007 (Abb. 2a) und Beginn der kombinierten kieferorthopädisch-chirurgischen Therapie 2011 (Abb. 2b, Patientin 19 Jahre alt).

Abb. 3a Die seitliche Aufnahme der 19-jährigen Patientin: Die Laterognathie ist im Bereich der Unterlippe erkennbar.

Abb. 3b Frontale Aufnahme: Die Laterognathie und die damit verbundene Abweichung nach rechts ist deutlich erkennbar.

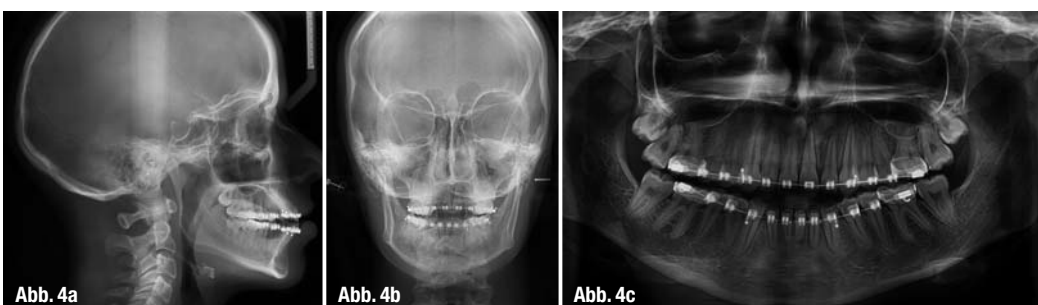

Abb. 4a-c Kieferorthopädisch vorbereitete präoperative Röntgendiagnostik (OPTG, FRS und AP-Aufnahme) der nun 20-jährigen Patientin.

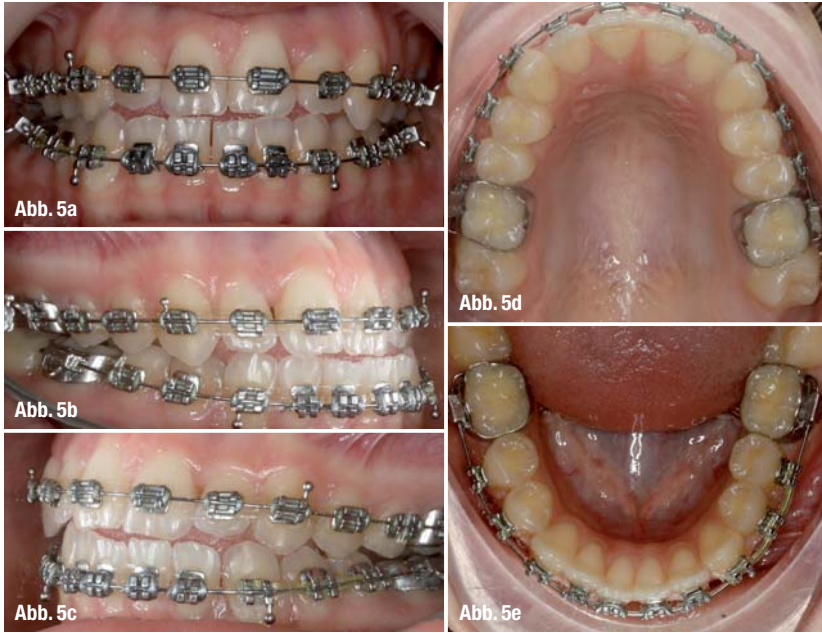


Abb. 5a-e Präoperative klinische Situation nach kieferorthopädischer Vorbereitung.

rativ Korrekturen können nicht ausgeschlossen werden. Ein ausführliches ärztliches Aufklärungsgespräch muss den Patienten über die Risiken einer kombinierten Behandlung belehren, sollte aber auch die Risiken einer nicht behandelten Dysgnathie mit aufnehmen, denn Fehlbisslagen können zahlreiche Kosymptome auslösen, wie Rückenschmerzen, Kopfschmerzen bis hin zu chronischen Migränezuständen (Abb. 3a, 3b). Bei ausgeprägten dolichofacialen Gesichtstypen kann es zu einer pharyngealen Enge kommen, die sich im obstruktiven Schlafapnoesyndrom äußern kann (Hochban et al., 1997).

Abb. 6a Darstellung der Modelle im Artikulator nach erfolgter Modelloperation.

Bei erwachsenen Patienten wird in der Regel vor Therapiebeginn das gesamte Ausmaß der Dysgnathie und der damit verbundenen Zwangsbisslage

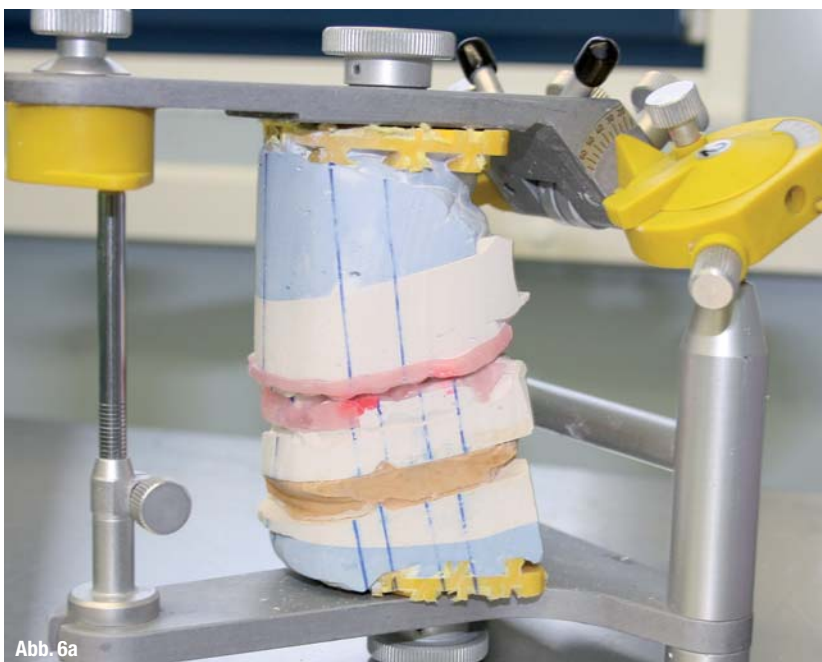


Abb. 6a

mithilfe einer planen Aufbisschiene ermittelt, die sechs bis acht Wochen getragen wird und die Ermittlung der physiologischen Kondylenposition garantiert. Anschließend erfolgt die kieferorthopädische Korrektur im dentoalveolären Bereich, die nicht den Zwangsbiss überstellt, sondern sich nach der geplanten postoperativen Situation richten muss (Abb. 4a-c, 5a-e). Die optimale Position von Ober- und Unterkiefer wird anhand einer Modelloperation beurteilt, in der die Verlagerungsstrecke ermittelt wird. Anhand dieser Modelle wird ein Splint hergestellt und während der Operation intraoral fixiert, um die präoperativ festgestellte physiologische Kondylenposition operativ umzusetzen (Abb. 6a-c).

Jugendliche Patienten mit Kieferasymmetrien, die sich nicht eindeutig klassifizieren lassen, sollten mit besonderer Sorgfalt behandelt werden. Vor allem wenn die klinischen Aufzeichnungen erst ab einem Alter von 16 Jahren erfassbar sind – sei es aufgrund fehlerhafter Aufzeichnungen der Zahnärzte oder einfach durch die späte Erstbeurteilung in der Fachpraxis –, sollte eine präzise Anfangsdiagnostik erfolgen, um eine mögliche unilaterale Hyperplasie mit weiterer Wachstumstendenz, wie es bei der Kondylenhyperplasie oder der hemimandibulären Hyperplasie der Fall sein kann, im Vorfeld auszuschließen. Laut der Leitlinie der Deutschen Gesellschaft für Mund-, Kiefer- und Gesichtschirurgie sollte im Hinblick auf die Gefahr des abnormen Wachstums neben der Inspektion, Palpation und der Röntgendiagnostik eine nuklearmedizinische Untersuchung erfolgen, um anhand eines vermehrten Uptakes der betroffenen Region Rückschlüsse auf das Wachstumsverhalten zu erhalten. Sollte sich der Kieferbereich durch abnorme Wachstumschübe weiterhin verändern, so ist es ratsam, mit der chirurgischen Therapie – falls bei der Indikationsstellung der Grundproblematik möglich – bis zum Abschluss des Wachstums zu warten.

Operationstechnik

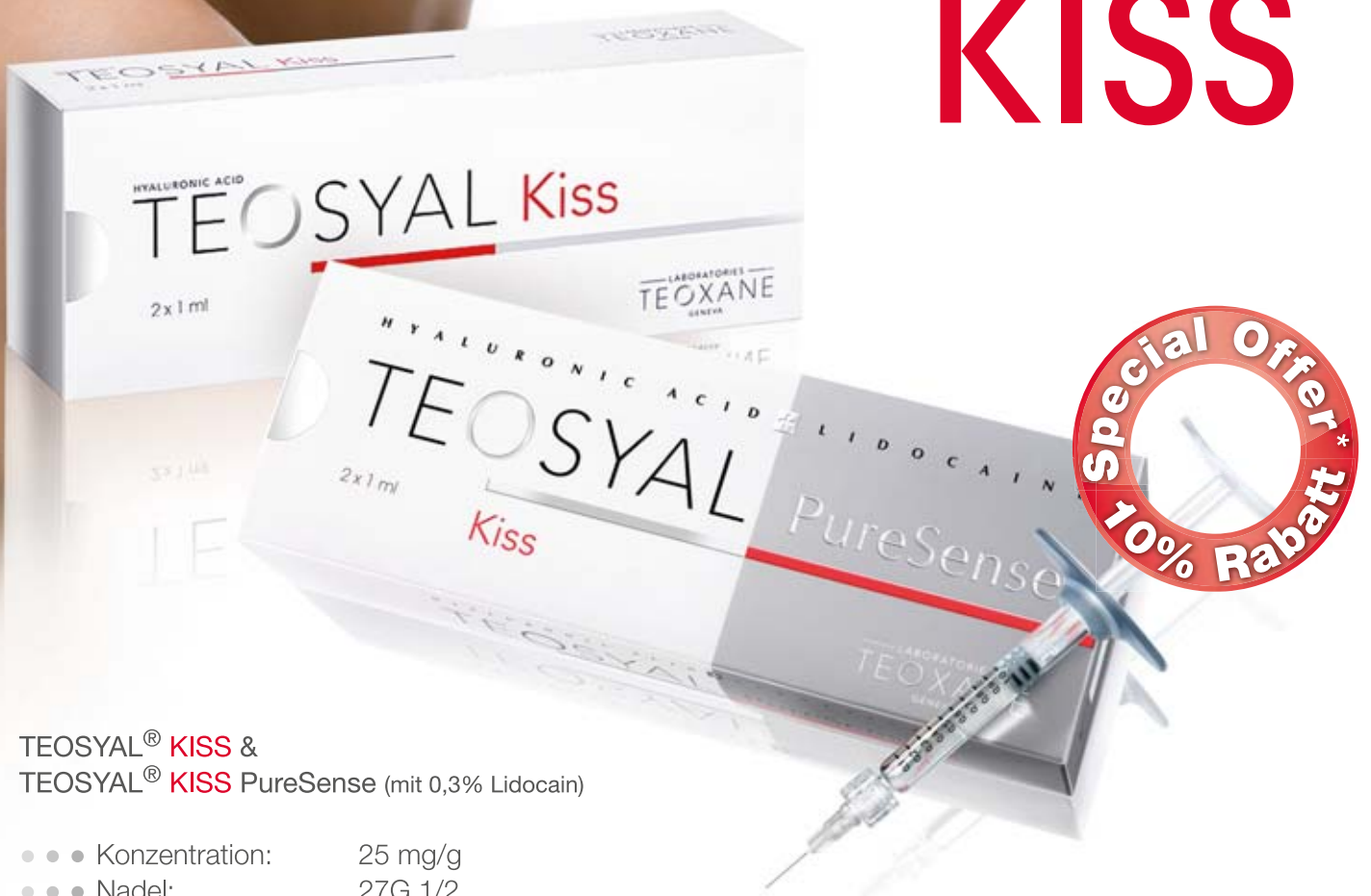Die Wahl der Technik für die Umstellungsosteotomie – so wird die Technik zur Korrektur der Knochenfehlstellungen bezeichnet – hängt von verschiedenen Faktoren ab. Bei der Umstellungsosteotomie wird klinisch ein operativer Zugang zum Knochen geschaffen, der an festgelegten Punkten getrennt wird (Osteotomie des Knochens). Anschließend erfolgt nach Angaben der Modelloperation und des hergestellten Splints die Stellungskorrektur des Knochens und folgender Knochenheilung in der fixierten, neuen Position. Im Kieferbereich sind nach der Umstellung nicht nur die korrekte Position der Kiefer zueinander zu betrachten, sondern auch die Zähne mit ihrer Okklusion. Diesen entscheidenden Schritt muss der Kieferor-



SWISS INNOVATION APPLIED TO BEAUTY

LABORATORIES
TEOXANE
GENEVA

TIME
TO
KISS



TEOSYAL® **KISS** &
TEOSYAL® **KISS** PureSense (mit 0,3% Lidocain)

- • • Konzentration: 25 mg/g
- • • Nadel: 27G 1/2
- • • Spritzen pro Box: 2 x 1 ml
- • • Indikationen: Lippenkontur, Lippenvolumen, Mundwinkel

***Bei Bestellungen bis zum 21. Juli 2012 erhalten Sie pro bestellte Box 10% Rabatt, sowie die passende Kanüle gratis! Weitere Rabatte auf Nachfrage.**