



Новости

Спустя 50 лет США снижают содержание фторида в водопроводной воде

Вашингтон, США: Министерство здравоохранения США обновило свои рекомендации по фторированию водопроводной воды и отныне считает оптимальной концентрацию фторида 0,7 мг/л. Сегодня фторид вполне доступен для американцев в составе зубных паст и ополаскивателей для полости рта, а вследствие переизбытка фторида увеличилась распространенность флюороза в стране; все это вынудило Министерство здравоохранения и социального обеспечения пересмотреть рекомендации, выпущенные в 1962 г. С начала 1960-х годов штаты последовательно внедряли практику фторирования водопроводной воды. Практически везде в США концентрация фторида в питьевой воде составляет от 0,8 до 1,2 мг/л. Согласно последним указаниям Министерства здравоохранения эта концентрация



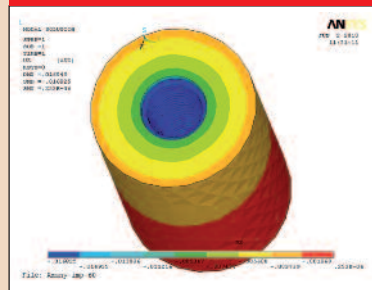
фторирование водопроводной воды является распространенным методом профилактики кариеса в США (фото: Africa Studio/Shutterstock).

должна быть снижена до 0,1–0,5 мг/л, в результате чего доля фторида, попадающего в организм с водой, сократится примерно до 1/4 общего потребления фторида, которое, в свою очередь, уменьшится примерно на 14%.

Согласно отчету Министерства, опубликованному 27 апреля, новая оптимальная концентрация фторида в воде, составляющая 0,7 мг/л, позволяет, с одной стороны, продолжить профилактику кариеса, а с другой – понизить риск возникновения флюороза зубов. Ряд исследований указывает на существенное уменьшение распространенности и тяжести кариеса благодаря фторированию водопроводной воды. Однако данные национальных опросов, проводившихся в 1999–2004 гг. и посвященных здоровью и питанию, а также стоматологических опросов школьников в 1986–1987 гг. говорят о том, что в той или иной форме флюороз зубов наблюдается более чем у 20% американцев в возрасте от 6 до 49 лет. Искусственное фторирование питьевой воды остается неоднозначной мерой, поскольку предполагается, что переизбыток фторида может негативно сказываться на здоровье человека.

В отличие от США многие европейские страны, включая Австрию, Бельгию, Финляндию, Германию и Швецию, не практикуют фторирование воды. Другие страны Европы, например, Ирландия и Великобритания, в настоящее время добавляют фторид в питьевую воду, причем нормы концентрации варьируются от 0,2 до 1,2 мг/л.

Имплантология




Замещение одного зуба с помощью одного широкого или двух обычных имплантатов

Замещение одного зуба является одной из наиболее часто выполняемых имплантологических процедур. Кость в области жевательных зубов зачастую отличается более низким качеством и плотностью.

стр. 3

Эндодонтия

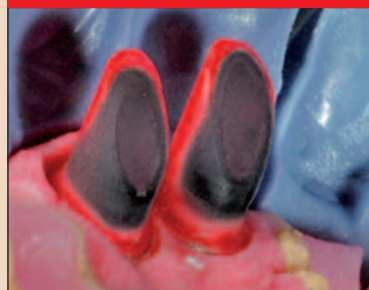

Лазеры в эндодонтии

В настоящей статье анализируются наиболее значимые современные исследования и новые рекомендации по применению лазеров для активации ирригационных растворов.

стр. 12

Эстетическая стоматология



Получение оттисков и регистрация окклюзии при установке полного временного протеза с опорой на имплантаты

Как правило, полный временный зубной протез изготавливают после удаления зубов и установки имплантатов. Такой протез служит пациенту вплоть до установки окончательных реставраций.

стр. 17

Новости



Компания Heraeus завершает продажу своего стоматологического подразделения

Японская компания Mitsui Chemicals приобрела стоматологический бизнес компании Heraeus. Как заявила последняя, Mitsui Chemicals получит уже существующие структуры базирующейся в Германии стоматологической компании и продолжит вести дела под маркой Heraeus Kulzer.

стр. 23

Лазер Er:YAG и абляция композитного материала

Карло Форнаини, Италия

Введение

В 1954 г. Вупосог стал инициатором подлинной революции в стоматологии, предположив, что силу связи между композитом и эмалью можно увеличить за счет протравливания их поверхностей ортофосфорной кислотой. Практическое применение этой теории полностью изменило правила консервативной стоматологии, перешедшей от идеи «профилактического расширения при препарировании» к принципу «минимальной инвазивности», который впоследствии распространился на ортодонтию и детскую стоматологию. Однако хотя такие адгезивные системы широко используются в современной стоматологии, по-прежнему существует ряд нерешенных проблем.

На деле глубина протравливания непредсказуема, равно как и характер проникновения кислоты в эмаль по классификации Silverstone; кроме того, промывание водой вовсе не обязательно полностью останавливает процесс кислотного протравливания в глубоких слоях эмали, а контроль геометрии и площади протравливания, что не менее важно, представляет собой сложную клиническую задачу.

Для устранения этих недостатков за последние годы было предложено несколько методов, в частности, использование вместо ортофосфорной кислоты воздушной абразии и малеиновой кислоты, однако результаты оказались не впечатляющими. В 1990 г. Hibst и Keller предложили использовать для препарирования полостей эрбиевый лазер на иттрий-алюминиевом гранате (Er:YAG).

Длина волны этого лазера (2940 нм), будучи очень близка к пикам поглощения воды (3000 нм) и гидроксиапатита (2800 нм), в изобилии присутствующих в эмали и дентине, вызывает детонацию внутриклеточной воды и, следовательно, разрушение тканей зуба.

Многие преимущества лазерной технологии в сравнении с традиционными вращающимися инструментами были в последние годы как описаны, так и продемонстрированы в рамках исследований in vitro, ex vivo и in vivo.

Интересное исследование, основанное на анкетировании 100 пациентов, зафиксировало степень их удовлетворенности консервативным лечением с помощью лазера Er:YAG – все опрошенные заявили, что отныне хотят получать только такое лечение и намерены рекомендовать лазерную процедуру своим друзьям.

Один спорный момент связан с необходимостью протравливания ортофосфорной кислотой даже после препарирования с помощью лазера Er:YAG. Наиболее широко признанная теория гласит, что для обеспечения максимальной силы связи и минимизации риска микроподтеканий после обработки поверхности лазером также требуется выполнить ее традиционное протравливание.

В последнее время большое значение придается режиму излучения лазера, в частности, длительности импульса: любопытное исследование in vitro, основанное на анализе прочности при испытании на растяжение и на морфологическом анализе с помощью сканирующего электронного микроскопа, показало, что и излучение лазера Er:YAG и протравливание кислотой оказывают на поверхность эмали одинаковое воздействие. Этого удалось добиться с помощью так называемого режима QSP (Fotona, Любляна, Словения), при котором каждый импульс разделяется на несколько более коротких импульсов, следующих друг за другом с оптимально высокой скоростью. Благодаря этому обеспечивается необходимая шеро-



ватость поверхности; такой метод обработки представляет собой реальную альтернативу протравливанию кислотой. Вода и гидроксиапатит – не единственные вещества, к которым излучение лазера Er:YAG имеет высокую афинность: его взаимодействие с полиметилметакрилатом и диоксидом кремния также представляет большой интерес ввиду того, что композитные материалы содержат большие концентрации этих веществ.

С клинической точки зрения это делает лазер Er:YAG очень эффективным инструментом удаления старых композитных реставраций с одно-временным формированием шероховатой поверхности, способной связываться с новым слоем композита, чего невозможно добиться с помощью обычных вращающихся инструментов.

Клинический случай 1

Пациентка 24 лет обратилась в нашу клинику для эстетического лечения левого центрального резца верхней челюсти, на котором много лет назад была установлена большая композитная реставрация (рис. 1).

Пациентка сообщила, что 12 лет назад произошло травматическое выпадение зуба, который реплантировали после эндодонтического лечения. Рентгенологическое обследование показало сильную резорбцию корня, которая делала невозможным препарирование зуба под коронку (рис. 2).

Поверхностные слои композита на зубе 21, а также в дистальной области зуба 11, удалили с помощью лазера Er:YAG (LightWalker AT, Fotona,

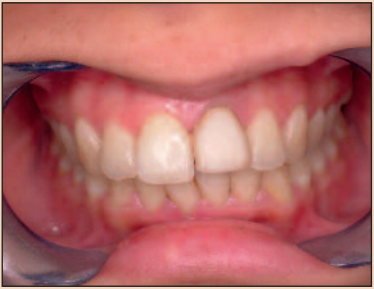

Рис. 1. Клинический случай 1, исходная ситуация.

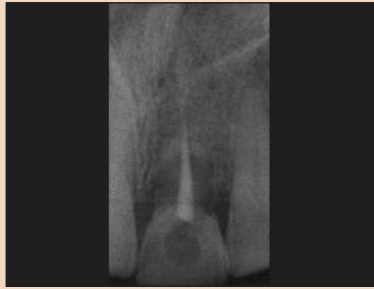

Рис. 2. Обширная резорбция корня.

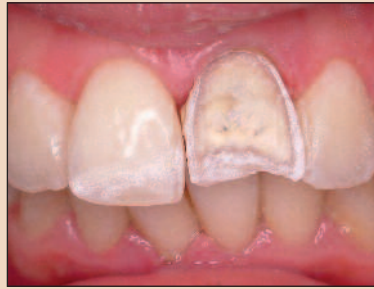

Рис. 3. Клиническая картина после применения лазера.

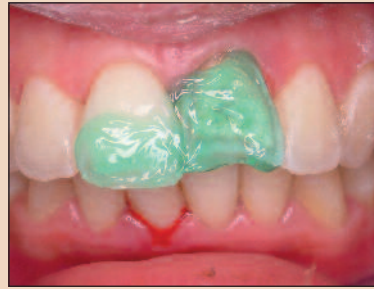

Рис. 4. Нанесение ортофосфорной кислоты.

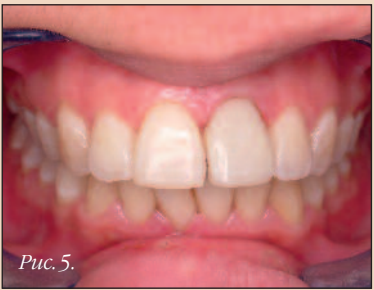

Рис. 5, 6. Нанесение композитного материала, полимеризация и полировка реставрации.

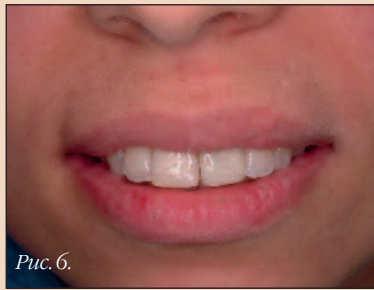

Рис. 6.

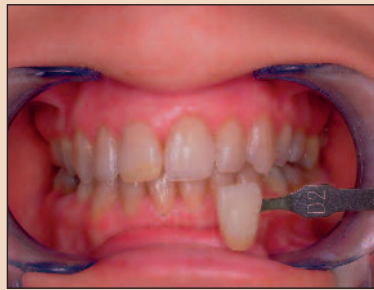

Рис. 7. Клинический случай 2, исходная ситуация.

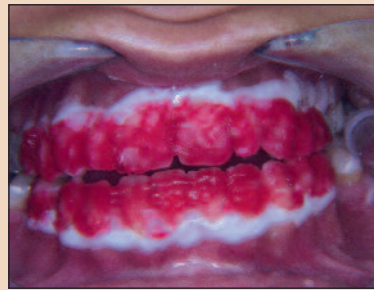

Рис. 8. Отбеливание.

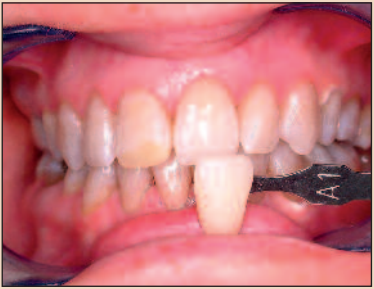

Рис. 9. Результаты отбеливания.

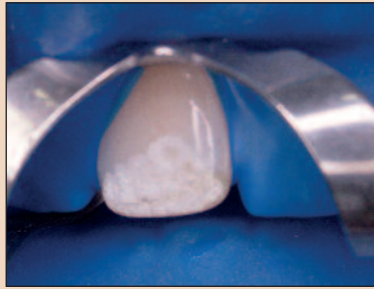


Рис. 10. Применение лазера.

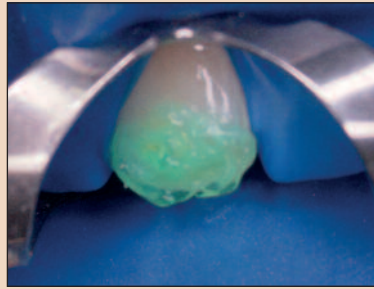


Рис. 11. Нанесение ортофосфорной кислоты.

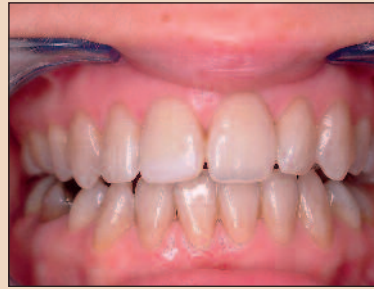

Рис. 12. Нанесение композитного материала, полимеризация и полировка реставрации.

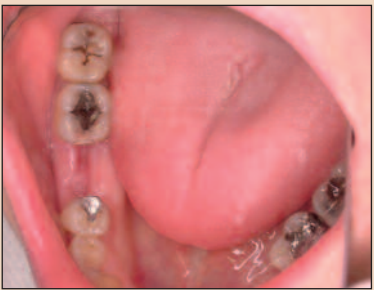

Рис. 13. Клинический случай 3, исходная ситуация.

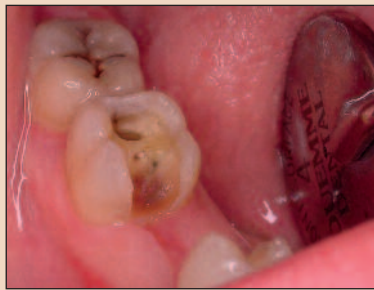

Рис. 14. Удаление амальгамовых пломб, препарирование полостей.

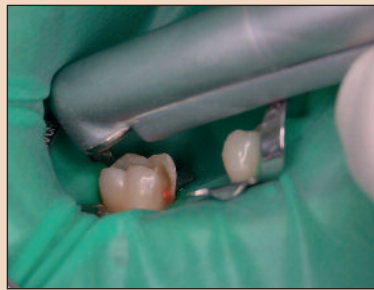

Рис. 15. Применение лазера.

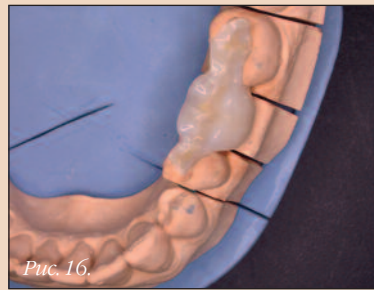


Рис. 16, 17. Аналогичная обработка внутренних поверхностей мостовидного протеза.

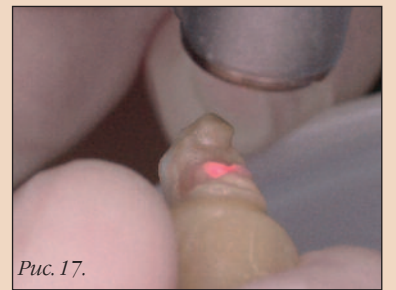

Рис. 17.

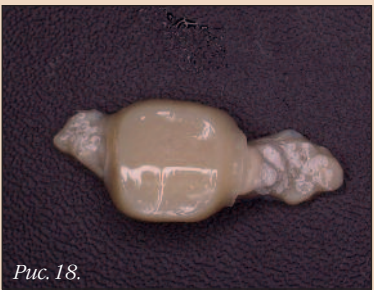

Рис. 18.

Рис. 18–22. Результаты обработки лазером.




Рис. 19.

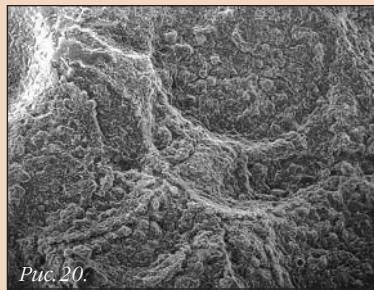

Рис. 20.




Рис. 21.




Рис. 22.

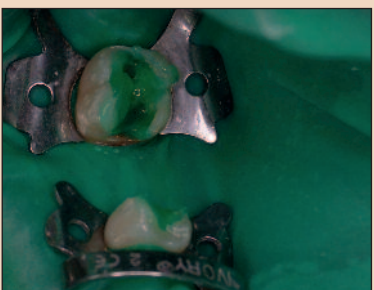

Рис. 23. Нанесение ортофосфорной кислоты.



Рис. 24, 25. Нанесение композитного цемента, установка мостовидного протеза, полимеризация.

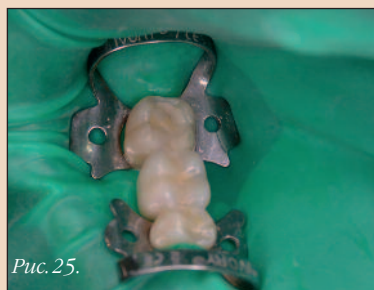

Рис. 25.

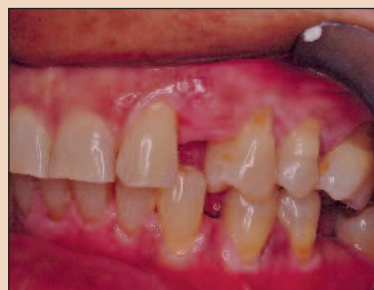

Рис. 26. Клинический случай 4, исходная ситуация.

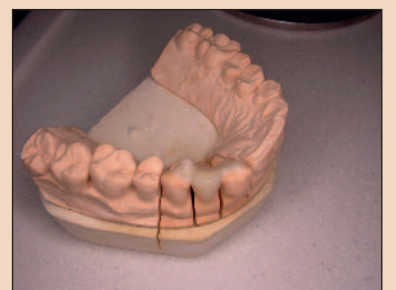

Рис. 27. Моделирование мостовидного протеза типа «Мэриленд» из композитного материала.

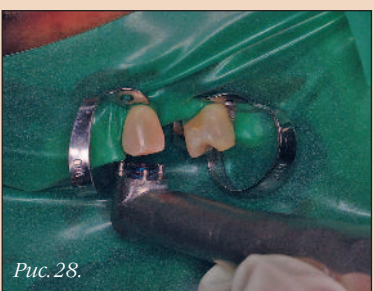

Рис. 28, 29. Применение лазера.

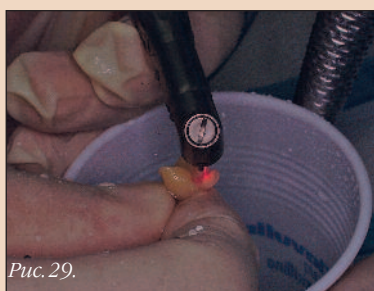


Рис. 29.

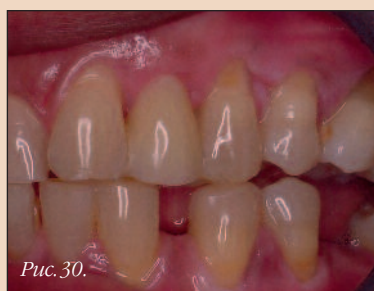

Рис. 30, 31. Нанесение композитного цемента, установка мостовидного протеза, полимеризация.

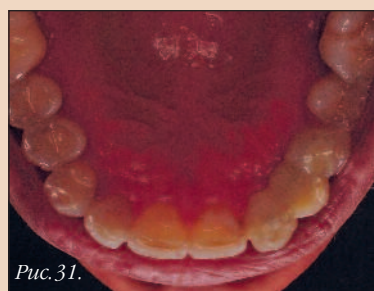


Рис. 31.

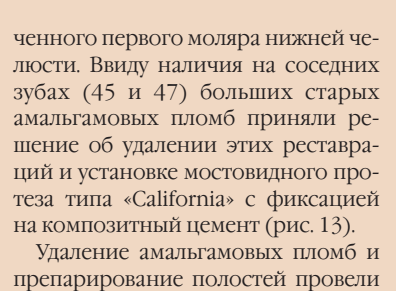


Рис. 31.

Рис. 31.

Рис. 31.

Рис. 31.

Рис. 31.

Рис. 31.

Рис. 31.

Рис. 31.

Рис. 31.

Рис. 31.

Рис. 31.

Рис. 31.

Рис. 31.

Рис. 31.

Рис. 31.

ния зубов (рис. 7). Для процедуры использовали отбеливающий гель, содержащий 35% перекиси водорода и красный краситель (рис. 8). Химическую реакцию усилили с помощью лазера Nd:YAG (Fidelis Plus III, Fotona, Словения). Пациентку предупредили, что, поскольку отбеливающее средство воздействует только на эмаль, но не на композитный материал, после отбеливания станет заметна разница между натуральной структурой зуба и композитной реставрацией на нем (рис. 9).

Для решения этой проблемы поверхностный слой реставрации в дистальной области правого центрального резца верхней челюсти подвергли абляции с помощью лазера Er:YAG (Fidelis Plus III, Fotona, Словения) со следующими настройками: 250 мДж, 10 Гц, режим SSP, бесконтактный наконечник, воздушно-водяное охлаждение (рис. 10).

Процедура заняла около 140 с. Анестезию не применяли, пациентка сообщила об отсутствии боли или дискомфорта. На обработанную лазером поверхность на 15 мин нанесли гель ортофосфорной кислоты 37% (рис. 11).

Зуб промыли, высушили и нанесли слой адгезива, который полимеризовали с помощью светодиодной лампы. Затем нанесли, полимеризовали и отполировали композитный материал (рис. 12).

Клинический случай 3

Пациент 37 лет был направлен в нашу клинику для замещения утра-

водяное охлаждение. Процедура заняла около 7 мин. Анестезию не применяли, пациентка сообщила об отсутствии боли или дискомфорта (рис. 3). На обработанную лазером поверхность на 15 мин нанесли

гель ортофосфорной кислоты 37% (рис. 4).

Зуб промыли, высушили и нанесли слой адгезива, который полимеризовали с помощью светодиодной лампы. Затем нанесли, полимеризо-

вали и отполировали композитный материал (рис. 5–6).

Клинический случай 2

Пациентка 21 года была направлена в нашу клинику для отбелива-

150 мДж, 10 Гц, режим SSP, бесконтактный наконечник, воздушно-водяное охлаждение (рис. 15).

Процедура заняла около 70 с. Анестезию не применяли, пациент сообщил об отсутствии боли или дискомфорта. Тем же лазером с теми же настройками обработали внутренние поверхности мостовидного протеза, изготовленного из усиленного стекловолокном композита (Targis-Vectris, Ivoclar Italia, Италия); рис. 16, 17.

Изучение протеза под оптическим микроскопом показало, что обработка лазером позволила не только создать шероховатую поверхность, но и удалить композитный материал вокруг стекловолокна, что способствует более глубокому проникновению в материал адгезива и, следовательно, усилению связи (рис. 18–22). На подготовленные поверхности зубов на 15 мин нанесли гель ортофосфорной кислоты 37% (рис. 23). Затем гель смыли, поверхности высушили, нанесли на них адгезив и полимеризовали с помощью светодиодной лампы. После этого нанесли слой композитного цемента и зафиксировали мостовидный протез (рис. 24, 25).

Клинический случай 4


Пациентка 42 лет обратилась в нашу клинику для замещения утраченного первого левого премоляра верхней челюсти (рис. 26). С учетом финансовых возможностей пациентки приняли решение об установке композитного мостовидного протеза типа «Мэриленд» с опорой на соседние зубы (13 и 15); рис. 27.

Чтобы усилить связь между зубами и мостовидным протезом, их поверхности перед фиксацией протеза обработали с помощью лазера Er:YAG (LightWalker AT, Fotona, Словения) со следующими настройками: 150 мДж, 10 Гц, режим SSP, бесконтактный наконечник, воздушно-водяное охлаждение (рис. 28, 29).

Поверхности промыли, высушили, нанесли на них слой адгезива и полимеризовали его с помощью светодиодной лампы. Затем нанесли композитный цемент, установили мостовидный протез и провели полимеризацию (рис. 30, 31).

Вывод

С момента своего появления в стоматологии лазеры Er:YAG демонстрируют способность эффективно справляться со все более широким спектром клинических ситуаций; они обладают рядом существенных преимуществ с точки зрения результатов, удовлетворения пациентов и удобства.

Сегодня благодаря своей способности к абляции композитов лазеры могут применяться для эстетичного восстановления старых композитных реставраций, а также усиления связи между неметаллическими ортопедическими конструкциями и тканями зуба. 

От редакции

Статья впервые опубликована в журнале LASER №1, 2014.

Замещение одного зуба с помощью одного широкого или двух обычных имплантатов

Амр Абдель Азим, Аmani M. Заки, Мохамед И. Эль-Анвар, Египет

Замещение одного зуба является одной из наиболее часто выполняемых имплантологических процедур. Кость в области жевательных зубов зачастую отличается более низким качеством и плотностью. Оклюзионные нагрузки на жевательные зубы велики и могут – как при наличии парафункциональных привычек, так и в их отсутствие –

легко приводить к ухудшению стабильности реставраций (рис. 1).

Замещение моляра имплантатом и короной всегда было сложной задачей с точки зрения восстановления функции и создания естественной формы. Мезиально-дистальный размер моляра превосходит диаметр большинства стандартных имплантатов (3,75–4,0 мм), что соз-

дает вероятность функциональной перегрузки, способной привести к повреждению абатмента и коронки или утрате самого имплантата (рис. 2, 3). Имплантаты большего диаметра можно устанавливать при наличии достаточного пространства (8,0–11,0 мм) и ширине альвеолярного гребня 8 мм и более (рис. 4, а). Клинические параметры, обуслов-

ливающие характер реставрации, необходимо тщательно оценивать в контексте существования множества имплантатов и абатментов, которые совокупно образуют бесконечное количество вариантов диаметров, конфигураций платформ и

→ DT стр. 4

38-й Московский
международный
стоматологический
форум и выставка



Дентал Экспо

28 сентября - 1 октября 2015

Москва, Крокус Экспо
павильон 2, залы 5, 7, 8
Проезд: м. "Мякинино"

На правах рекламы. 18+

www.dental-expo.com

Устроитель: **DENTALEXPO®**

Стратегический партнер: **САР**

Спонсор выставки: **Colgate®**

S.T.I.dent - спонсор выставки, эксклюзивно представляет: **Septanest®**

Генеральный информационный партнер: **Стоматология СЕТИ ДЕНТА**

Генеральный научно-информационный партнер: **DENTAL TRIBUNE**



Контактная информация

Prof. Dr Carlo Fornaini
MD, DDS, MSc

Dental School, Faculty of Medicine,
University of Parma,
Via Gramsci 14
43126 Parma
Italy (Италия)

Тел: +39 0521 292759
Факс: +39 0523 986722

info@fornainident.it
www.fornainident.it

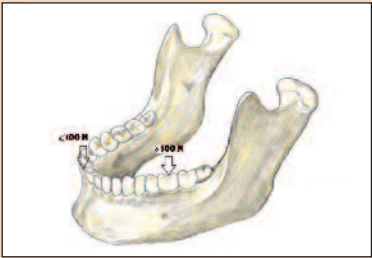


Рис. 1. Распределение нагрузок при пережевывании пищи приводит к их заметному увеличению в области моляров и премоляров.

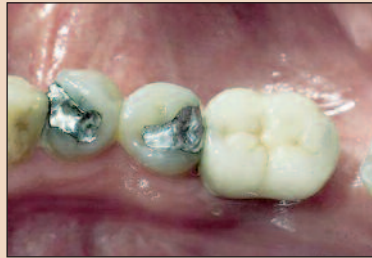

Рис. 2. Замещение первого моляра: вид со стороны окклюзионных поверхностей. Мезиально-дистальное расстояние настолько велико, что реставрация не может полностью закрыть его, в результате чего с дистальной стороны образуется промежуток.

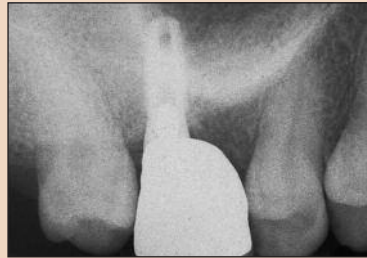

Рис. 3. Рентгенограмма, демонстрирующая вынужденное использование консольной конструкции коронки при замещении первого моляра верхней челюсти справа с помощью стандартного имплантата Vbrantark со стандартным абатментом (Nobel Biocare).

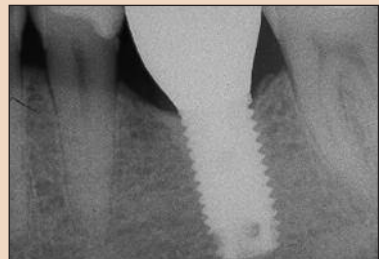


Рис. 4, а. Рентгенограмма имплантата большого диаметра, замещающего первый моляр нижней челюсти.

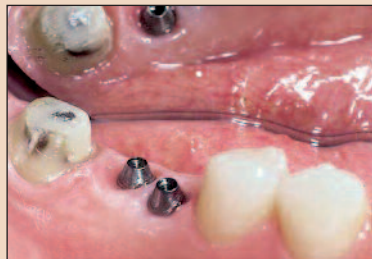

Рис. 4, б. Два стандартных наклонных абатмента на имплантатах Astra Tech 3,5 мм, установленных для замещения первого моляра нижней челюсти справа: вид со стороны цевки.

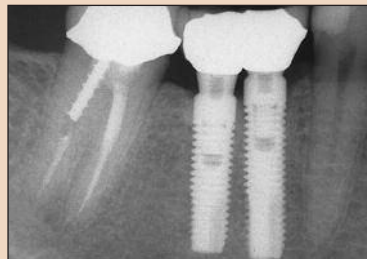

Рис. 4, в. Рентгенограмма реставрации.




Рис. 5. Объединенная модель коронки, имплантата и кости (программа для FEA).

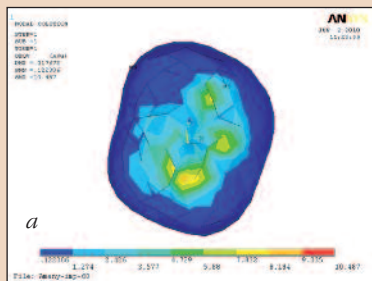


Рис. 6. Напряжение по Мизесу в случае коронки на широком имплантате (а) и двух имплантатах (б).

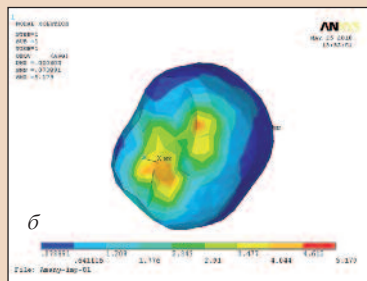


Таблица 1. Физические характеристики		
Материал	Коэффициент Пуассона	Модуль нормальной упругости, МПа
Облицовка (керамика)	0,3	67 200
Каркас (золото)	0,3	96 000
Имплантаты (титан)	0,35	110 000
Губчатая кость	0,3	150
Компактная кость	0,26	1500

решением при замещении одного моляра (рис. 4, б, в).

Большинство стандартных имплантатов и их ортопедических компонентов невозможно использовать в паре для замещения одного моляра, поскольку они просто не поместятся в занимаемом моляром пространстве без расширения последнего (до 12 мм и более). По мнению Moscovitch, для реализации этой концепции необходимы прочные и стабильные имплантаты с минимальным диаметром 3,5 мм. Кроме того, соответствующие ортопедические компоненты в идеале не должны быть больше этого размера.

Анализ методом конечных элементов (FEA) представляет собой инженерный метод, позволяющий оценить нагрузки и напряжения внутри твердого тела. FEA дает возможность рассчитать нагрузки и деформации как каждого отдельного элемента, так и всех элементов в совокупности. Модель конечных элементов создается путем разбиения твердого тела на отдельные элементы, соединенные общими узловыми точками. Каждому элементу присваивают физические характеристики, соответствующие характеристикам моделируемой структуры. Чтобы имитировать взаимодействие со средой, задают граничные условия модели. Такая модель позволяет имитировать приложение силы к определенным точкам системы, что дает исследователям представление о результирующих силах в окружающих структурах. Анализ методом ко-

нечных элементов особенно полезен при оценке ортопедических конструкций с опорой на имплантаты. Чтобы сравнить замещение первого моляра нижней челюсти с помощью одного или двух имплантатов, провели FEA двух моделей.

Материалы и методы

Для имитации клинических случаев были смоделированы три элемента: кость, имплантат с абатментом в сборе и коронка. Объемные модели двух из трех элементов (кости челюсти и имплантата/абатмента) получили с помощью коммерческой универсальной графической программы для CAD/CAM «AutoDesk Inventor» версии 8.0. Эти части имеют правильную симметричную форму, и их легко можно измерить во всех подробностях.

С другой стороны, геометрия коронки настолько сложна, что невозможно получить ее достаточно точное графическое объемное изображение. Ввиду этого коронку смоделировали с помощью трехмерного сканера Roland MDX-15, позволившего получить облако точек или триангуляцию, которое и подвергли дальнейшей компьютерной обработке.

Вторая сложная инженерная задача – импорт и соединение трех элементов – одного сканированного и двух графически смоделированных – с помощью имеющегося в продаже приложения для проведения анализа. Большинство CAD/CAM и графических программ работает с оболочками (внешней поверхностью

← DT стр. 3

способов фиксации ортопедических конструкций. Ряд новых си-

стем в ходе недавних клинических испытаний продемонстрировал многообещающие результаты. Кроме того, Davarganah и соавт.,

Balshi и соавт., English и соавт. и Bahat и Handelsman считают, что использование нескольких имплантатов может быть идеальным



Volga Dental Summit

3-й Всероссийский научно-практический форум по стоматологии



8-9 ОКТАБРЯ 2015

**ВОЛГОГРАД
ЭКСПОЦЕНТР
пр. Ленина, 65 А**

- конференции
- симпозиумы

- мастер-классы
- аллея брендов

Волгоград ЭКСПО
Тел./факс: (8442) 93-43-03
E-mail: stom@volgogradexpo.ru
www.volgogradexpo.ru

Министерство здравоохранения Волгоградской области

Стоматологическая ассоциация России

ВК "ДЕНТАЛЭКСПО"
Тел./факс: (495) 921-40-69
E-mail: region@dental-expo.com
www.dental-expo.com

Волгоградский Государственный Медицинский Университет

ВРАС Волгоградская Региональная Ассоциация Стоматологов

10

ОКТАБРЯ 2015 года

В ВИРТУАЛЬНЫЙ МЕЖДУНАРОДНЫЙ КОНГРЕСС ПРОФЕССИОНАЛЬНЫХ ИМПЛАНТОЛОГОВ DENTAL GURU

ХУУН СИК ПАК
Съемное протезирование на 2-х и 3-х имплантатах



ГЕОРГИЙ ПАНЦУЛАЯ
Все на 4-х. От мини-имплантатов до несъемной конструкции



ЛЮДВИГ ВАН ЗВОЛ
Протезирование на балке и телескопических коронках



ВСЕ РЕШЕНИЯ ПРИ ТОТАЛЬНОМ ПРОТЕЗИРОВАНИИ НА ИМПЛАНТАХ: ОТ 2-Х ДО 10

КАМИЛЬ ХАБИЕВ
Проведение костной пластики для протезирования на 6-10 имплантатах. Особенности протезирования.



СУХИЛ БЕШАРА



Позвони прямо сейчас и получи скидку:

месяц	июнь	июль	август	сентябрь
скидка	37%	27%	18%	9%

Стоимость участия: 12000 руб.

8 (800) 555-57-46

8 (495) 783-47-63

8 (916) 580-66-01

8 (985) 854-61-60

stomgu.ru

@ info@stomgu.ru

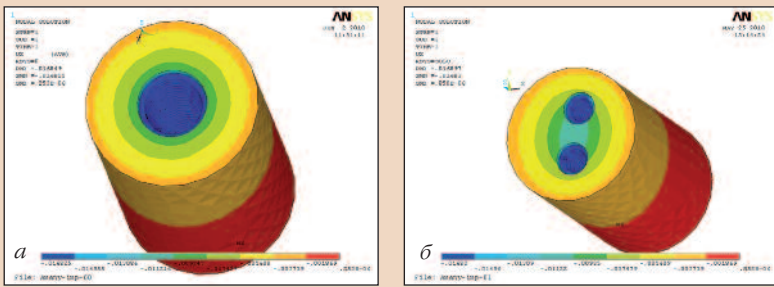


Рис. 7. Вертикальное смещение губчатой кости: а – широкий имплантат; б – два имплантата.

объектов), тогда как для анализа нагрузок важен объем разных материалов. Ряд операций, например, определение объемов по импортированному набору оболочек, а также добавление и вычитание этих объемов позволяет получить три объема, представляющие собой кость челюсти, имплантат/абатмент и коронку. Кость была смоделирована в виде цилиндра из двух частей: внутренняя часть соответствовала губчатой кости (диаметром 14 мм и высотой 22 мм) и заполняла внутреннее пространство второй части (оболочки толщиной 1 мм), которая представляла собой компактное вещество кости (диаметром 16 мм и высотой 24 мм). Смоделировали два имплантата диаметром 3,7 и 6,0 мм. Конструкцию и геометрию имплантата и абатмента позаимствовали из каталога Zimmer (рис. 5).

Провели статический линейный анализ. Объемное моделирование и анализ конечных элементов осуществили на персональном компьютере Intel Pentium IV с тактовой частотой процессора 2,8 ГГц и объемом оперативного запоминающего устройства 1,0 ГБ. Для построения сетки использовали программу ANSYS версии 9,0, в качестве элемента сетки выступал параллелепипед с 8 узлами (SOLID45), имеющий 3 степени свободы (перемещений в основных направлениях). Перечень использованных для анализа материалов представлен в табл. 1.

Обе модели подвергли вертикальной равномерно распределенной нагрузке в 120 Н (по 20 Н на каждую из 6 точек, имитировавших окклюзионную поверхность; по точке на каждый бугорок и 1 точка на центральную ямку). В соответствии с граничным условием основание цилиндра, имитировавшего компактное вещество кости, было жестко зафиксировано во всех направлениях.

Результаты и обсуждение

Результаты FEA содержали множество подробных сведений о нагрузках и деформациях всех элементов исследуемых моделей. На рис. 6, а, б графически представлено сравнение коронок двух моделей, способных выдерживать подобные нагрузки (золотых коронок с керамической облицовкой на имплантатах с одинаковым уровнем надежности). Эти части системы не продемонстрировали критичных различий. Все обнаруживаемые различия связаны с разницей в опорных точках и объеме каждой из частей, поглощающем энергию нагрузки (уравнение 2); рис. 9, 10*.

В целом коронка, установленная на двух имплантатах, слабее такой же коронки с опорой на один имплантат. Этот факт напрямую отражается на керамической облицовке и двух имплантатах, демонстрирующих большие отклонения. Сравнивая модель широкого имплантата и модель с двумя имплантатами с точки зрения геометрии, легко заметить, что площадь поперечного сечения уменьшается на 43,3%, тогда как площадь боковой поверхности увеличивается на 6,5%. Результаты для системы с одним широким имплантатом использовали в качестве исходных при детальном сравнении двух моделей с помощью уравнения 1; в табл. 2 представлены данные, полученные для металлокерамической коронки, имплантата (имплантатов) и компактного вещества кости.

Различие (%) = (результат для одного имплантата – результат для двух имплантатов) × 100/результат для одного имплантата (уравнение 1).

Деформация губчатой кости и нагрузки в ней (см. табл. 2) одинаковы в обоих случаях. Из этого можно было бы сделать простой вывод, что использование одного широкого имплантата эквивалентно применению двух обычных имплантатов. С другой стороны, важно, что при осевой нагрузке увеличение площади боковой поверхности имплантата примерно на 10% способно компенсировать уменьшение площади его поперечного сечения в 2 раза. Другими словами, эффективность увеличения площади боковой поверхности имплантата в 5 раз выше, чем увеличение площади его поперечного сечения, когда речь идет о

напряжении губчатой кости при осевой нагрузке. Начиная с рис. 7, а, б, можно заметить небольшие различия между моделями с точки зрения реакции губчатой кости на нагрузку. В случае модели с двумя имплантатами величина напряжений в губчатой кости примерно на 5% меньше. Исключение составляют относительное увеличение максимального напряжения сжатия и деформации на 12 и 0,3% соответственно. Известно, что кость лучше всего реагирует на усилие сжатия и хуже всего – усилие сдвига, следовательно, с учетом того, что различие в напряжениях сжатия менее значимо, два имплантата лучше воздействуют на губчатую

кость. И наоборот, рис. 8, а, б демонстрирует, что один широкий имплантат лучше взаимодействует с компактным веществом кости, деформации которого меньше на 20%, а напряжение – на 40%. В случае модели с двумя имплантатами напряжения и смещения были значительно большими вследствие наличия двух близко расположенных отверстий, между которыми образуется ослабленная область.

Выводы

Настоящее исследование продемонстрировало различие результа-

→ DT стр. 6

Реклама

ИЗМЕНИТЕ КАЧЕСТВО ЧИСТКИ ЗУБОВ ВАШИХ ПАЦИЕНТОВ СЕГОДНЯ...

ЭЛЕКТРИЧЕСКАЯ ЩЕТКА ORAL-B ПОМОЖЕТ ОБЕСПЕЧИТЬ ЛУЧШЕЕ ЗДОРОВЬЕ ПОЛОСТИ РТА С ПЕРВОГО ДНЯ

**Рекомендуем электрическую щетку Oral-B
для превосходной и деликатной чистки**

Удаляет до 2-х раз больше налета по сравнению с обычной мануальной щеткой¹.
93% пациентов уменьшают чрезмерное давление на щетку во время чистки за 30 дней².
92% пациентов значительно улучшают тщательность чистки за 30 дней².
В среднем, пациенты до 5-и раз чаще чистят зубы именно так,
как рекомендуется — по 2 минуты два раза в день³.

Oral-B®
ЭЛЕКТРИЧЕСКИЕ ЗУБНЫЕ ЩЕТКИ

№1 Oral-B — марка зубных щеток №1, рекомендуемая большинством стоматологов мира**

* Результаты, полученные при исследовании Oral-B Triumph и SmartGuide.
** По данным исследования, проведенного в 2011-2012 гг. агентством Attitude Measurement Corporation среди репрезентативной выборки стоматологов.
Литература: 1. По исследованиям компании P&G. 2. Janusz K. et al. J Contemp Dent Pract. 2008; 9(7): 1-8. 3. Walters P.A. et al. J Contemp Dent Pract. 2007; 8(4): 1-9.
Внешний вид товара может отличаться от изображенного на макете.

Истинная забота о пациенте
не заканчивается в кресле стоматолога

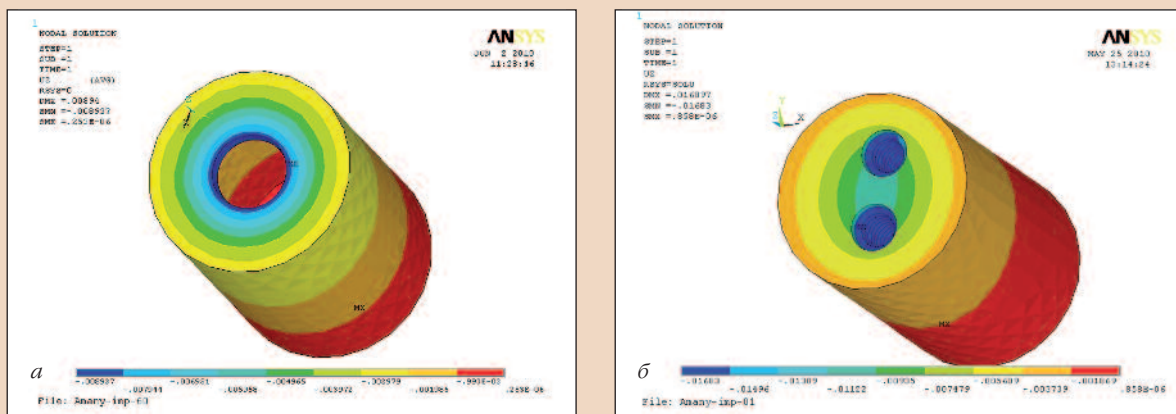


Рис. 8. Вертикальное смещение компактной кости: а – широкий имплантат; б – два имплантата.

Таблица 2. Результаты					
Различия, %	Керамическая облицовка (1 мм)	Золотая коронка	Имплантаты	Губчатая кость	Компактная кость
U _{sum}	-17,86	-16,70	-8,18	-0,28	-19,57
U _z	-11,10	-11,10	-2,72	-0,03	-19,62
S ₁	31,59	-179,99	-6,72	5,96	-37,17
S ₃	0,71	-33,44	-310,74	-11,24	-70,43
S _{int}	-1,26	-18,08	-166,39	4,75	-31,82
S _{eqv}	0,25	-10,22	-196,86	4,00	-39,17

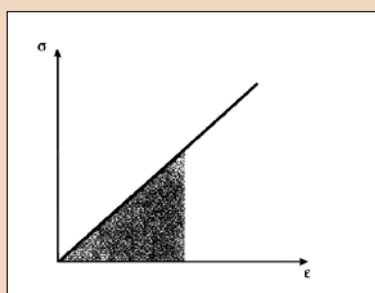


Рис. 9. Энергия напряжения = область ниже кривой зависимости деформаций от нагрузок.

$$U^* = \frac{1}{V} \int P dL = \int_0^L \frac{P}{A_0} \frac{dL}{L_0} = \int_0^{\epsilon} \sigma d\epsilon$$

Рис. 10. Уравнение 2 (энергия нагрузки).

явно показывает, что результирующая нагрузка передается на них с более слабой коронки. Имплантаты демонстрировали максимальное напряжение в области под коронкой, в то время как в случае широкого имплантата максимальное напряжение было характерно для его кончика. Несмотря на то что измеренные уровни напряжений были слишком низкими и далекими от угрожающих целостности материалов, рассматривая поглощение энергии* и концентрацию напряжений во всей системе, от облицовки коронки до компактной и губчатой кости, можно сделать следующие выводы: применение двух имплантатов благоприятно для губчатой кости, а одного широкого имплантата – для компактного слоя. Альвеолярная кость состоит из губчатого вещества, окруженного слоем компактной кости. Хорошо известно, что качество кости классифицируется по мере снижения ее плотности как D_{1,2,3,4}. Таким образом, если после удаления моляра образуется достаточное пространство, рекомендуется использовать один широкий имплантат в случае более высокого качества кости (D_{1,2}) и два имплантата

среднего размера – при более мягкой кости (D_{3,4}). Более подробное исследование взаимного влияния размера/конструкции двух имплантатов и области между ними может помочь ввести эти показатели напряжений в безопасные, приемлемые и контролируемые рамки даже при более высоких нагрузках.

Заключение

Замещение одного моляра с помощью имплантата порождает ряд проблем, наиболее существенной из которых является возникновение мезиально-дистальной консоли, связанной с очень большой шириной окклюзионной поверхности. Высокие окклюзионные нагрузки в области жевательных зубов усугубляют эту проблему и повышают вероятность неудачи. В качестве средства устранения перегрузки разные авторы предлагали использовать имплантаты большего диаметра или два имплантата обычного размера. Цель настоящего исследования заключалась в определении наилучшего решения, оказывающего наиболее благоприятное воздействие на альвеолярный гребень в условиях распределенной вертикальной нагрузки. Для этого с помощью программного обеспечения ANSYS версии 9.0 провели анализ конечных элементов виртуальных моделей. Использовали упрощенное представление губчатой и компактной кости в виде двух соосных цилиндров. При этом были обеспечены полная детализация и точная симуляция имплантата, коронки и ее керамической облицовки. Сравнение включало разные виды напряжений и деформаций широкого имплантата и двух обычных имплантатов при одинаковых граничных условиях и нагрузках.

При сравнении двух моделей учитывали основные напряжения: сжатия, растяжения и сдвига, а также суммарные напряжения, вертикальную деформацию и общие деформации. Результаты выразили в процентах от данных для широкого имплантата, которые приняли в качестве исходных. В случае модели с двумя имплантатами напряжения губчатой кости были меньше примерно на 5%. Исключением является относительное увеличение макси-

мального напряжения сжатия и деформации на 12 и 0,3% соответственно.

Напряжения и смещения компактной кости в случае установки двух имплантатов увеличиваются вследствие наличия двух близкорасположенных отверстий и возникновения между ними ослабленной области. Губчатая кость лучше реагирует на два имплантата с точки зрения распределения напряжения (энергии, поглощенной костью*). Таким образом, можно сделать вывод, что выбор одного широкого или двух стандартных имплантатов зависит в основном от конкретной клинической ситуации. При условии наличия достаточного для установки имплантата пространства выбор зависит от качества кости. При качестве D_{1,2}, т.е. большей плотности и толщине компактных пластинок, более уместным выбором является широкий имплантат. Кость качества D_{3,4} содержит больше губчатого и меньше компактного вещества и лучше подходит для установки двух имплантатов. **DT**

От редакции

Статья была впервые опубликована в журнале CAD/CAM №1, 2013.

*Область ниже кривой σ-ε, распространяющаяся до определенной величины напряжения, представляет собой общую механическую энергию на единицу объема, поглощенную материалом, испытывающим данное напряжение (см. рис. 9). Это напрямую следует из уравнения 2.

Контактная информация

- Prof. Amr Abdel Azim**
Профессор стоматологического факультета Каирского университета
drzim@link.net
- Dr Amani M. Zaki**
GBOI, 2009, Egypt (Египет)
amani.m.zaki@gmail.com
- Dr Mohamed I. El-Anwar**
Исследователь отдела машиностроения Национального исследовательского центра Египта
anwar_eg@yahoo.com

Сравнительное исследование поверхности имплантатов демонстрирует превосходство продукции компании MIS


Dental Tribune International

Промышленный парк Бар-Лев, Израиль/Кельн, Германия: израильская компания MIS Implants Technologies сообщила, что ее продукция продемонстрировала отличные результаты в рамках обширного количественного и качественного элементного анализа с помощью сканирующего электронного микроскопа (СЭМ). Исследование было проведено по поручению Комитета по качеству и исследовательской работе Европейской ассоциации имплантологов. Предметом изучения стали 65 систем стерильно упакованных имплантатов 37 производителей из 10 стран мира.

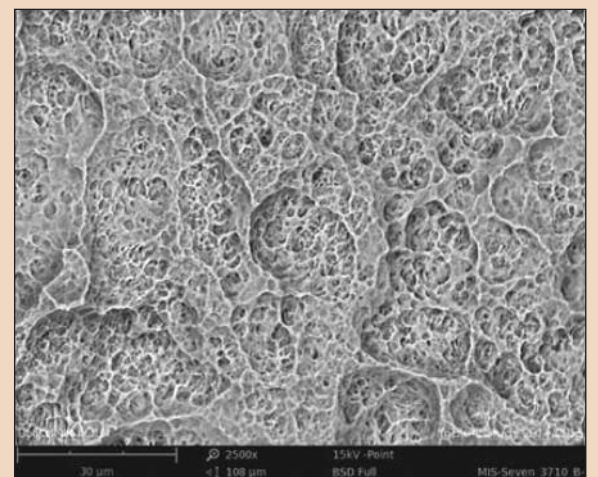
Согласно промежуточному отчету об исследовании имплантаты C1 и Seven производства MIS продемонстрировали заслуживающие внимания результаты. Хотя ранее, в 2011 и 2012 гг., исследовательские группы Комитета установили, что остатки материала, применяемого для пескоструйной полировки имплантатов Seven, занимают до 7% их поверхности, на этот раз ученым не удалось обнаружить на двух имплантатах компании MIS, изготовленных из титана сорта G23, даже изолированных участков с остатками такого материала.

Менеджер компании MIS по качеству материалов доктор Tal Reiner рассказал, что позволило добиться таких результатов: «Мы осуществляем ежедневный контроль качества поверхности имплантатов, а также однородности и чистоты используемых в производстве материалов, отбирая образцы из отдельных партий продукции и изучая их с помощью СЭМ. Поскольку анализ проводится в наших собственных лабораториях, продукция, не отвечающая строгим критериям контроля качества, немедленно идет в переработку».

«Компания MIS придерживается строгих производственных правил и постоянно внедряет новые меры, направленные на максимальное сокращение количества загрязняющих веществ, связанных с разными этапами производства, – добавил доктор Reiner. – Поскольку анализу с помощью СЭМ подвергаются только отдельные образцы, обученный технический сотрудник дополнительно проводит визуальную инспекцию абсолютно всех имплантатов и отбраковывает любые некондиционные изделия».



Слева: чистая поверхность имплантата MIS Seven (ув. 500). Справа: микро- и наноструктура поверхности имплантата (ув. 2500); фотографии: доктор Dirk Duedeck и доктор Jörg Neugebauer, Кельнский университет.



Промежуточный отчет «Surface analysis of sterile-packaged implants» («Анализ поверхности стерильно упакованных имплантатов») был опубликован в первом номере «European Journal for Dental Implantologists» за 2015 г.

За последние 12 мес это уже второй случай, когда исследование подтверждает заявленное качество имплантатов MIS. Первое исследование «Identification card and codifica-

tion of the chemical and morphological characteristics of 62 dental implant surfaces. Part 3: Sand-blasted/acid-etched (SLA type) and related surfaces (Group 2A, main subtractive process)» («Спецификация и кодификация химических и морфологических характеристик поверхности 62 имплантатов. Часть 3: поверхности, подвергаемые пескоструйной обработке, кислотному протравливанию – тип SLA – и сходным типам

кондиционирования – Группа 2A, субтрактивный метод») было опубликовано в июньском выпуске журнала «POSEIDO» за 2014 г. Согласно данному исследованию, в рамках которого были изучены 18 разных имплантатов, имплантат Seven компании MIS оказался одним из трех устройств, продемонстрировавших полное отсутствие загрязнений и химических изменений поверхности. **DT**

MORE BONE Where it Matters Most...



Find out more about the new V3 Implant at: www.V3-implant.com

V3 By **MIS**

Пародонтит и сердечно-сосудистые заболевания: фактор риска или осложнение?

Л.Ю. Трухан, Д.И. Трухан

ГБОУ ВПО Омский государственный медицинский университет Минздрава России

В течение многих лет сердечно-сосудистые заболевания (ССЗ) являются главной причиной смертности населения во многих экономически развитых странах. В Российской Федерации, по данным Росстата 2013 г., смертность, обусловленная сердечно-сосудистой патологией, составила порядка 55% от общего числа умерших (более полумиллиона человек).

ССЗ часто сопровождаются различными изменениями со стороны органов и тканей полости рта. Хронические воспалительные заболевания пародонта (гингивит, пародонтит) занимают после кариеса 2-е место по распространенности среди стоматологической патологии. Согласно данным Всемирной организации здравоохранения, свыше 60% населения европейских стран и до 50% населения США имеют признаки хронического воспаления десен. Пародонтит – заболевание зубочелюстной системы, характеризующееся развитием острого или хронического воспалительного процесса, деструкцией тканей пародонта и атрофией костной ткани альвеол. Американской академией пародонтологии пародонтит рассматривается как воспалительное заболевание бактериального происхождения.

Существенный вклад в этиопатогенез болезней пародонта вносят соматические болезни: ССЗ, сахарный диабет (СД), болезни органов пищеварения, системный остеопороз, заболевания дыхательных путей. Наиболее активно в литературе в последние десятилетия обсуждаются взаимоотношения между болезнями пародонта и ССЗ.

Болезни пародонта и ССЗ имеют много общих факторов риска: метаболический синдром, СД, дислипидемия, артериальная гипертензия (АГ).

Из диагностических критериев метаболического синдрома наиболее четкая связь патологии пародонта отмечена с абдоминальным ожирением. Тесные взаимосвязи между СД и заболеваниями пародонта хорошо известны и основаны на многочисленных исследованиях 1990-х годов, позволяющих рассматривать пародонтит в качестве одного из основных осложнений СД.

Результаты многочисленных исследований свидетельствуют, что дислипидемия, в первую очередь повышение триглицеридов, общего холестерина и холестерина липопротеинов низкой плотности, может быть связана с патологией пародонта у соматически здоровых людей.

Эпидемиологические данные указывают на потенциальную связь пародонтита с повышением уровня артериального давления и распространенностью АГ. Данные из перекрестных исследований позволяют предположить, что при АГ наличие у

пациентов пародонтита может увеличить риск и степень поражения органов-мишеней. По результатам корейского исследования (19 560 взрослых лиц), авторами предлагается рассматривать гигиеническое состояние полости рта в качестве независимого показателя риска АГ.

В большом числе исследований отмечается наличие определенной положительной связи клинических проявлений и воспалительных изменений при заболеваниях пародонта с атеросклерозом и ССЗ.

Результаты исследования, проведенного в Испании, указывают на наличие положительной связи степени и тяжести пародонтита с острым инфарктом миокарда и его размером. Исследование INVEST (Oral Infections and Vascular Disease Epidemiology Study) добавило новые данные к уже значительному объему эпидемиологических доказательств связи между ССЗ и болезнями пародонта. Наблюдение в течение 3 лет за 420 участниками показало, что прогрессирование толщины интима-медиа сонной артерии ослабилось с улучшением клинического или микробиологического состояния пародонта.

Целый ряд исследований in vitro и in vivo позволяет предполагать вероятную связь между бактериями полости рта и атеросклерозом. В серологических исследованиях отмечены высокие титры антител к пародонтальным бактериям при атеросклерозе и ССЗ. Жизнеспособные пародонтальные бактерии в ряде исследований выделены непосредственно из атеросклеротической бляшки.

Пародонтит рассматривается в качестве фактора, способствующего развитию системного воспаления в результате попадания в кровь бактерий и воспалительных/провоспалительных цитокинов, что, соответственно, может влиять на другие органы и системы организма и в первую очередь – сосудистый эндотелий. Повышенный уровень С-реактивного белка, который сопровождает воспаление пародонта, в свою очередь в 4 раза увеличивает риск возникновения у пациентов сердечно-сосудистых событий.

На сегодняшний день имеющиеся данные не позволяют однозначно оценить характер взаимоотношений между патологией пародонта и ССЗ и ответить на вопрос, вынесенный в заголовок статьи. Однако о наличии этих взаимосвязей необходимо помнить и стоматологу и интернистам. Например, Консенсус по пародонтиту и атеросклеротическим сердечно-сосудистым заболеваниям, опубликованный в «American Journal of Cardiology» и «Journal of Periodontology», рекомендует информировать больных с умеренным и тяжелым пародонтитом о возможном повышенном риске ССЗ и необходимости пройти кардиологическое обследование.

Необходимо отдельно выделить еще один аспект взаимоотношений ССЗ и пародонтита – эффективная терапия болезней пародонта уменьшает риск развития новых сердечно-сосудистых событий.

Воспалительные заболевания пародонта относятся к инфекционным хроническим воспалительным заболеваниям, поэтому нормализация микрофлоры – непременное условие их рационального лечения. Известно, что при хроническом гингивите и пародонтите происходит отчетливый сдвиг в сторону преобладания анаэробной флоры – так количество штаммов анаэробных бактерий при воспалении в пародонтальных карманах увеличивается до 70–80%, тогда как в норме количество анаэробов не превышает 20–30%.

С появлением местных противовоспалительных средств, как отмечает заведующий отделением пародонтологии ФГБУ ЦНИИС и ЧЛХ, председатель секции пародонтологии Стоматологической ассоциации России, профессор А.И.Грудянов, терапия воспалительных заболеваний пародонта стала намного эффективнее. Основными направлениями в лечении становятся регулярно проводимая гигиеническая обработка и назначение препаратов, эффективно подавляющих активность микроорганизмов, замедляющих формирование микробных скоплений и оказывающих противовоспалительный эффект.

Анализ данных современной литературы показывает высокую эффективность комплексного применения метронидазола с хлоргексидином. Эти два антибактериальных средства входят в состав стоматологического геля Метрогил Дента®. В 1 г геля содержится метронидазола бензоат 16 мг и 20% раствор хлоргексидина диглюконата – 2,5 мг.

Эффективность препарата при болезнях пародонта обусловлена наличием в его составе двух антибактериальных компонентов и синергизмом их действия:

- а) метронидазол обладает антибактериальным действием против анаэробных бактерий, вызывающих заболевания пародонта: *Porphyromonas gingivalis*, *Prevotella intermedia*, *Fusobacterium fusiformis*, *Wolinella recta*, *Eikenella corrodens*, *Borrelia vincenti*, *Bacteroides melanogonicus*, *Selenomonas* spp.;
- б) хлоргексидин (антисептическое и противомикробное средство) эффективен в отношении грамотрицательных и грамположительных аэробных и анаэробных бактерий (*Treponema* spp., *Neisseria gonorrhoeae*, *Trichomonas* spp., *Chlamydia* spp., *Ureaplasma* spp., *Bacteroides fragilis*), а также дрожжей, дерматофитов и липофильных вирусов.

Показанием к использованию препарата Метрогил Дента® является наличие инфекционно-воспалительных заболеваний пародонта и слизистой оболочки полости рта, к которым относятся: острый и хронический гингивит; острый язвенно-некротический гингивит Венсана; острый и хронический пародонтит; юношеский пародонтит, пародонтоз, осложненный гингивитом; афтозный стоматит; хейлит; воспаление слизистой оболочки полости рта при ношении протезов; постэкстракционный альвеолит (воспаление лунки после удаления зуба); периодонтит, периодонтальный абсцесс (в составе комбинированной терапии).

Максимальная эффективность применения препарата Метрогил Дента® зависит от времени воздействия на ткани пародонта. Установлено, что при гингивите максимальный эффект этого препарата отмечается при его экспозиции в течение 30 мин, при деструктивных поражениях других компонентов пародонта – 60 мин. Гель Метрогил Дента® имеет текучую консистенцию, которая позволяет препарату проникать в пародонтальные карманы. Эта удобная форма дает возможность больному самостоятельно применять препарат для профилактики и лечения воспалений десен.

Взрослым (а также детям старше 6 лет) при гингивите Метрогил Дента® наносят на область десен 2 раза в сутки тонким слоем (пальцем или при помощи ватной палочки), смывая гель не рекомендуется. Длительность курса терапии составляет в среднем 7–10 дней. После использования геля следует воздерживаться от питья и приема пищи в течение 30 мин. При пародонтите после снятия зубных отложений пародонтальные карманы обрабатывают препаратом и производят аппликацию геля на область десен. Время экспозиции – 30 мин. Количество процедур зависит от тяжести заболевания. В дальнейшем аппликации геля пациент может проводить самостоятельно: препарат следует наносить на область десен 2 раза в сутки в течение 7–10 дней. При афтозном стоматите гель наносят на пораженную область слизистой оболочки полости рта 2 раза в сутки в течение 7–10 дней. Для профилактики обострений хронического гингивита и пародонтита гель наносят на область десен 2 раза в сутки в течение 7–10 дней. Профилактические курсы проводят 2–3 раза в год.

Определенное влияние на состояние пародонта могут оказывать и лекарственные препараты, применяемые для терапии заболеваний ССЗ. Наиболее значимыми негативными для пародонта побочными эффектами селективных блокаторов кальциевых каналов (нифедипин, амлодипин, лацидипин, нимодипин, верапамил, дилтиазем и др.) становятся гиперплазия десен (кровоточивость, болезненность, отечность) и гипертрофический гингивит.

При использовании ацетилсалициловой кислоты, клопидогрела, тиклопидина, варфарина, нефракционированного гепарина, низкомолекулярных гепаринов (надропарин, далтепарин, эноксапарин, бемипарин, репиварин), фондапаринукса натрия, ривароксабана, дабигатрана этексилата, абциксимаба, эптифибатида может отмечаться повышенная кровоточивость десен. Тромболитическая терапия (стрептокиназа, алтеплаза, тенектеплаза, проурокиназа) также может быть причиной развития десневых кровотечений.

Позитивные эффекты лекарственной терапии ССЗ на состояние пародонта связаны с препаратами группы статинов. Статины вызывают следующие системные (плейотропные) эффекты: улучшение функционального состояния эндотелия (восстановление или улучшение эндотелийзависимой дилатации); нормализация (совершенствование) реологических и снижение тромбообразующих свойств крови.

Противовоспалительный эффект терапии статинами обеспечивается такими механизмами, как улучшение эндотелиальной функции за счет повышения уровня NO, стабилизация атеросклеротической бляшки, затруднение тромбообразования (вследствие уменьшения агрегации тромбоцитов и снижения уровня фибриногена, ингибитора тканевого активатора плазминогена 1-го типа). В ряде исследований показано, что статины снижают концентрацию С-реактивного белка и могут уменьшать секрецию некоторых цитокинов: интерлейкина-6, фактора некроза опухоли α. В систематическом обзоре с использованием баз данных PUBMED и BIREME отмечено, что статины снижают резорбцию кости путем ингибирования образования остеокластов и могут приводить к увеличению апоптоза этих клеток.

В заключении следует отметить, что в целом ряде недавних исследований наглядно продемонстрировано следующее: своевременно начатое лечение заболеваний пародонта (гингивит, пародонтит), направленное в первую очередь на контроль местного воспалительного ответа, уменьшает риск развития и прогрессирования патологических изменений, таких как атеросклероз и ишемическая болезнь сердца, а впоследствии острого инфаркта миокарда и инсульта. □

Информация об авторах

Трухан Лариса Юрьевна – канд. мед. наук, врач-стоматолог ГБОУ ВПО ОмГМУ

Трухан Дмитрий Иванович – д-р мед. наук, проф. каф. внутренних болезней и поликлинической терапии ГБОУ ВПО ОмГМУ

7 причин для того, чтобы размещать рекламу в Dental Tribune

DENTAL TRIBUNE
The World's Dental Newspaper

1	Глобальный охват	Dental Tribune – единственная газета, которую читают 650 тыс. стоматологов, говорящих на 19 языках
2	Реклама	Сломайте культурные и языковые барьеры, чтобы привлечь внимание своей целевой группы и создать достойный образ своей марки в мире
3	Надежное распространение	Компания Dental Tribune Publishing Group состоит из ведущих профильных издательств мира, тесно сотрудничающих с национальными стоматологическими ассоциациями и обществами
4	Быстро и постоянно	Наличие глобальной сети корреспондентов обеспечивает полное и своевременное освещение всех главных стоматологических выставок и конгрессов мира
5	Привлечение покупателей	Наша интерактивная издательская платформа позволяет одновременно размещать рекламу в печатном и онлайн-изданиях, что усиливает ее воздействие и привлекает больше потенциальных покупателей
6	Одобрение профессионалов	Среди работников в области стоматологии Dental Tribune пользуется безупречной репутацией источника всеобъемлющей и лаконично изложенной информации
7	Надежные партнеры	Всемирная стоматологическая федерация (FDI) и многие региональные стоматологические ассоциации выбрали Dental Tribune в качестве своего информационного партнера и средства связи с организациями-членами

ИМЕЮТСЯ ПРОТИВОПОКАЗАНИЯ. ПЕРЕД ПРИМЕНЕНИЕМ ПРОКОНСУЛЬТИРУЙТЕСЬ СО СПЕЦИАЛИСТОМ



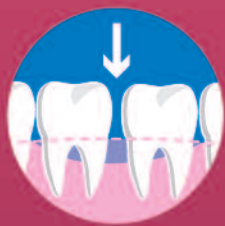СКАЖИТЕ СТОП!

КРОВОТОЧИВОСТИ

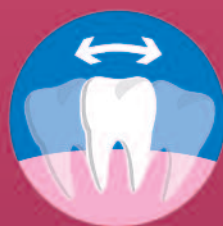ВОСПАЛЕНИЮ
ДЕСЕН

СОХРАНИТЕ КРАСОТУ ВАШЕЙ УЛЫБКИ!

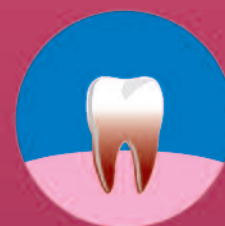Кровоточивость и воспаление десен – серьезные заболевания, которые необходимо лечить. Из-за воспаления десны слабеют и оседают, и могут возникнуть проблемы с зубами. Разве тогда ваша улыбка будет красивой?



Оголяются корни, и зубы становятся визуально длиннее.



Зубы расшатываются.



Корни зубов приобретают темный оттенок.

Метрогил Дента® – современное лекарственное средство, которое помогает сохранить улыбку красивой. Благодаря особой формуле, усиленной двумя антибактериальными компонентами, Метрогил Дента® убивает бактерии* – основную причину воспаления. Он помогает вылечить воспаление и кровоточивость быстрее, чем другие средства**.



* «Лечение и профилактика болезней пародонта». Грудянов А. И., д. м. н., проф., зав. отд. пародонтологии Центрального НИИ стоматологии и челюстно-лицевой хирургии МЗ РФ // Consilium provisorum. № 6. Том 1. 2001.

** Другие средства – средства на основе хлоргексидина. У пациентов после проф. гигиены полости рта. «Применение препарата Метрогил Дента® в комплексном лечении воспалительных заболеваний пародонта после проведения профессиональной гигиены полости рта». И. А.Новикова, И. В. Акимова, Dental Tribune Russian edition. <http://www.dental-tribune.com/>. Рег. уд.: П N015982/01 от 12.08.2009. Реклама