

# DENTAL TRIBUNE

— The World's Dental Newspaper • Serbia & Montenegro Edition —

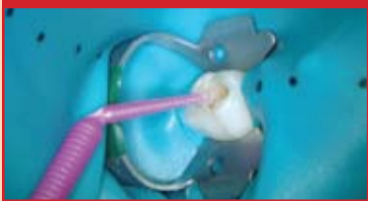

NOVI SAD

Mart 2016

No. 1 VOL. 11

## Kompoziti

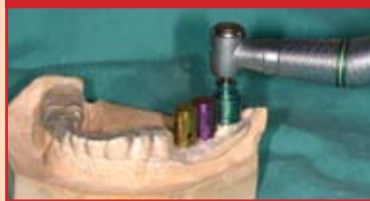

### Korištenje GLUMA® Self Etch u pedodonciji

Kod tretmana dece jako je bitna brzina i preciznost postupka. Samojetkajući adhezivni sistem štedi potrebno vreme u pedodonciji.

► strana 4

## Implantologija

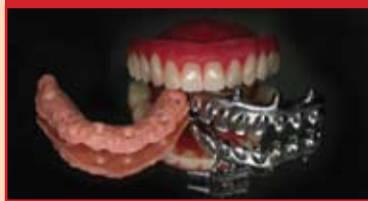

### Teorija dimenzione harmonije kod implantata

Savremena implantologija podrazumeva takozvano "planiranje unazad". Implantat treba da bude ugrađen na mestu buduće krunice.

► strana 16

## Timski rad



### Postizanje crveno-bele estetike kompozitom

Skladna bela i prirodna ružičasta estetika, posebno na prelazu prirodne prema veštačkoj gingivi, ključni su za estetski uspeh.

► strana 6

## Protetika



### Fiksna keramička konstrukcija na 4 implanta

Protetičko rešavanje totalne bezubosti, sa oralno-hirurškom intervencijom, poznata je u svetu pod popularnim, kratkim imenom *All on Four*.

► strana 10

## Psihologija



### Životni scenario: Kakvu životnu priču pišete?

Skript kao nesvesna motivacija, bazirana na našim najranijim mišljenjima, logikama i odlukama počinje da upravlja našim životom.

► strana 26

# Fotografija u stomatologiji

## Shofu EyeSpecial CII – korak dalje

Autor: prof. dr Dejan Marković, dr Dušan Kosanović (Stomatološki fakultet Univerziteta u Beogradu)

*Još od razvitka kolor fotografije, 50-tih godina prošlog veka, fotografija je zauzela značajno mesto u svakodnevnoj stomatološkoj praksi. Intraoralne i ekstraoralne fotografije danas predstavljaju neizostavan deo brojnih dijagnostičkih procedura, planiranja terapije, vizuelne rekonstrukcije toka lečenja kao i nezamenjiv deo medicinske dokumentacije.*

### Značaj dentalne fotografije

**Planiranje i izbor terapijskog postupka** jedna je od najvažnijih faza za uspeh lečenja, posebno ako je reč o kombinovanim i multidisciplinarnim terapijskim zahvatima. Analiza „početnog stanja“, profilne i *an face* fotografije deo su standardne procedure u planiranju ortodontske terapije, ali sve češće predstavljaju i obavezni segment protetske ili konzervativne restaurativne procedure. Nema plana lečenja gde dentalna fotografija nije koristan saveznik i izuzetna pomoć. Ako je dobar plan pola uspešne terapije, onda je početna dentalna fotografija obavezni deo svakog ozbiljnog plana.

**Komunikacija s pacijentom** predstavlja logičan nastavak planiranja terapije. Pacijenti često imaju jako površno shvatanje i poznavanje problema koji postoje u njihovoj usnoj duplji. Oni dolaze sa svojim željama i očekivanjima, ili suprotno tome nemaju jasan stav šta tačno treba da se uradi i kako da se terapija sprovede. Imajući u vidu to da je čak i za-

konska obaveza da pacijenti odobre terapijski postupak, očigledno vizuelna komunikacija znatno olakšava ovu fazu rada u stomatološkoj ordinaciji. Kao što stara izreka govori: „slika vredi hiljadu reči“, uz par dobrih fotografija pacijent može steći uvid u delove retromolarne regije, gornjih bočnih zuba i druge slabo vidljive delove usne duplje. Na ovaj način će se omogućiti pacijentu da sagleda problem onako kako ga vidi stomatolog i uštedeti stomatologu mnogo vremena koje bi inače proveo objašnjavajući i opisujući problem. Uz dobru fotografiju i pravilno fokusiranje i zumiranje na karakteristična mesta, pacijent za kratko vreme može da dobije potpunu informaciju o svom oralnom stanju i doneće ispravnu odluku o prihvatanju predložene terapije.

**Kolegijalna komunikacija** i konsultacija sve češće je potrebna ne samo za mlađe kolege, već i za iskusne kliničare. Sredstva masovne komunikacije omogućavaju lak i brz prenos informacija, tako da slanje digitalnih verzija radiograma i fotografija uz klinički opis ubrzava proces postavljanja tačne dijagnoze i pravilne indikacije za mnoge kliničke situacije. Komunikacija s tehničarima uz pomoć dentalne fotografije značajno je olakšana i kada se planiraju radovi ili prenose informacije važne za dentalnu nadoknadu, kao što su boja, veličina, oblik ili određene specifičnosti koje protetskom radu daju neophodnu individualnu karakterizaciju.

**Dokumentovanje** toka terapije važan je deo medicinske dokumentacije, koja je posebno značajna kod dugotrajnih stomatoloških rehabilitacija. Tada je lako zaboraviti koliko je teška situacija bila na početku i kako je tekao sam tok terapije. Ovakva primena fotografije naročito je bitna kod kompleksnih protetskih i ortodontskih radova, gde je progresivno praćenje napretka terapije izrazito važno kako bi se izbegle

eventualne greške i neželjene komplikacije, ili iskoristile u pojedinim fazama kada je potrebno podstaći motivaciju

pacijenta da nastavi s terapijom do kraja.

→ **DT** strana 14

**OVS**  
Riuniti attorno a un'idea Italy

**GARANCIJA  
36 MESECI**



Zastupnik za Srbiju:  
COMMEX DOO • Kornelija Stankovića 31 • Novi Sad  
tel/fax: 21/511-073 • 021/511-075 • mob: 063/526-949  
www.commexdental.com • E-mail: commex@eunet.rs

## 11. Kongres Međunarodnog udruženja za maksilofacijalnu rehabilitaciju

Poštovani,

Veliko nam je zadovoljstvo i čast da Vas pozovemo da učestvujete na 11. Kongresu Međunarodnog udruženja za maksilofacijalnu rehabilitaciju (International Society for Maxillofacial Rehabilitation) koji će se održati od 5. - 8. maja 2016 u organizaciji Stomatološkog fakulteta u Beogradu i pod pokroviteljstvom Ministarstva zdravlja Republike Srbije. ISMR je interdisciplinarna međunarodna organizacija koja okuplja stručnjake koji se bave maksilofacijalnom rehabilitacijom kroz sistem obrazovanja i informisanja ne samo stručne javnosti već pre svega pacijenata. Kongresi ISMR su mesto za uspostavljanje novih ciljeva u dijagnostici i terapiji kancera glave i vrata, ili najčešće inspiracija za članove ili druge prisutne koji žele da po-

mognu ISMR da ispuni zadate ciljeve.

Tema kongresa je široka od "dijagnostike pa do palijacije" za sve lekare, stomatologe, istraživače koji se bave terapijom regiona glave i vrata, kao što su maksilofacijalni hirurzi, otorinolaringolozi, maksilofacijalni protetičari, dijetetičari, defektolozi, psiholozi, anaplastolozi i mnogi drugi. Naučni program obuhvata aktuelne teme koje saopštavaju pozivni predavači, zatim poster prezentacije, radionice i tribine sa naprednim mejstrim konceptima u razvoju onkologije glave i vrata, kraniofacijalne rekonstrukcije i maksilofacijalne rehabilitacije. Sve ove aktivnosti prate i industrijski partneri i izlagači bez kojih nije moguće sprovesti lečenje.

CIP-Katalogizacija u publikaciji  
Biblioteka Matice srpske, Novi Sad

616.31 (05)

Dental Tribune: the World's Dental Newspaper / glavni i odgovorni urednik Anita Brzaković. - Serbia and Montenegro edition. - Vol. 1, No. 1 (avgust 2006)- . - Novi Sad: Dental Media, 2006-. - 42cm

Četiri puta godišnje  
ISSN 1452-6425

COBISS.SR-ID 215641863



**ISMR** International Society for Maxillofacial Rehabilitation  
**11th Biennial Meeting for the ISMR  
Belgrade, Serbia**

**Save the Date  
5-8 May 2016  
www.ismr-org.com**

Program kongresa okuplja svetske lidere iz oralne i maksilofacijalne hirurgije, hirurgije glave i vrata, plastične i rekonstruktivne hirurgije, maksilo-

facijalne protetike i protetike kao i stručnjake iz oblasti postoperativne nege pacijenata sa defektima vilica i lica. Mesto državanja kongresa je hotel

Crowne Plaza u Beogradu koji nudi dosta fleksibilnog prostora za prezentacije, izložbe i društvene aktivnosti.

Želja organizatora je da podeli mišljenje sa stručnom javnošću o značaju predstojećeg kongresa za ukupan razvoj maksilofacijalne rehabilitacije u našoj zemlji i regionu, kao i potreba da se obezbedi adekvatan kvalitet života naših pacijenata sa teškim defektima lica i vilica. **DT**

Vojkan Lazić,  
DMD, MSc, PhD  
Professor Organizing  
Committee ISMR Conference

### Kontakt info

#### Management coordinator of Conference

ARIA Conference & Events

St. Dr Petra Markovića 12, 11080 Zemun – Belgrade, Serbia

Tel. +381.11.3160.625, 3731.536, 2196.530

Fax. +381.11.3160.862

E-mail: [office@aria.co.rs](mailto:office@aria.co.rs)

Link programa kongresa:

<http://www.ismr-org.com/?page=ProgramSchedBelgrade>

### Imprint

**Izdavač:** DENTAL MEDIA d.o.o.  
(ekskluzivni nosilac licence za Srbiju i Crnu Goru)  
**Adresa:** Somborska 16A  
21000 Novi Sad  
**Telefon:** 065-1026242  
**E-mail:** [info@dental-tribune.rs](mailto:info@dental-tribune.rs)  
[anita@dental-tribune.rs](mailto:anita@dental-tribune.rs)  
**Internet:** [www.dental-tribune.rs](http://www.dental-tribune.rs)

**Glavni i odgovorni urednik:** dr Anita Brzaković  
**Umetnički direktor:** Snežana Popov  
**Prevodioci:** Marijana Dudvarski  
**Lektor:** Mira Božić  
**Štampa:** Stojkov štamparija, Novi Sad

Distribuirana se besplatno u Srbiji i Crnoj Gori  
Dental Tribune se izdaje kvartalno  
Copyright 2006 by Dental Tribune International GmbH  
All rights reserved

**DENTAL TRIBUNE**  
The World's Dental Newspaper - Serbia & Montenegro Edition

Urednički materijal preveden i preštampan u ovom izdanju časopisa Dental Tribune International, iz Nemačke, zaštićen je autorskim pravom kompanije Dental Tribune International GmbH. Sva prava su zadržana. Objavljeno uz dozvolu kompanije Dental Tribune International GmbH, Holbeinstr. 29, 04229 Leipzig, Germany. Reprodukovanje na bilo koji način na bilo kom jeziku, u celini ili delimično, bez prethodne pismene dozvole kompanije Dental Tribune International GmbH i Dental Media d.o.o. strogo je zabranjeno. Dental Tribune je zaštitni znak kompanije Dental Tribune International GmbH.

### International Imprint

#### Licensing by Dental Tribune International

**Publisher Torsten Oemus**

**Group Editor** Daniel Zimmermann  
[newsroom@dental-tribune.com](mailto:newsroom@dental-tribune.com)  
+44 161 225 1850  
**Clinical Editor** Magda Wojtkiewicz  
**Online Editors/Social Media Manager** Claudia Duschek  
**Editorial Assistans** Anne Faulmann  
Kristin Hübner  
**Copy Editors** Sabrina Raaff  
Hans Motschmann

#### International Editorial Board

Dr Nasser Barghi, USA – Ceramics  
Dr Karl Behr, Germany – Endodontics  
Dr George Freedman, Canada – Aesthetics  
Dr Howard Glazer, USA – Cariology  
Prof Dr I. Krejci, Switzerland – Conservative Dentistry  
Dr Edward Lynch, Ireland – Restorative  
Dr Ziv Mazor, Israel – Implantology  
Prof Dr Georg Meyer, Germany – Restorative  
Prof Dr Rudolph Slavicek, Austria – Function  
Dr Marius Steigmann, Germany – Implantology

**Publisher/President/CEO** Torsten Oemus  
**Chief Financial Officer** Dan Wunderlich  
**Chief Technology Officer** Serban Veres  
**Business Development Manger** Claudia Salwiczek-Majonek  
**Jr. Manager Business Development** Sarah Schubert  
**Project Manager Online** Tom Carvalho  
**Event Manager** Lars Hoffman  
**Education Manager** Christiane Ferret  
**International PR & Project Manager** Marc Chalupsky  
**Marketing & Sales Services** Nicole Andrá  
**Event Services** Esther Wodarski  
**Accounting Services** Karen Hamatschek  
Anja Maywald  
Manuela Hunger

**Media Sales Managers** Matthias Diessner (Key Accounts)  
Melissa Brown (International)  
Antje Kahnt (International)  
Peter Witteczek (Asia Pacific)  
Weridiana Mageswki (Latin America)  
Maria Kaiser (North America)  
Hélène Carpenter (Europe)  
Barbora Solarova (Eastern Europe)

**Executive Producer** Gernot Meyer  
**Advertising Disposition** Marius Mezger

© 2016, Dental Tribune International GmbH. All rights reserved.

Dental Tribune makes every effort to report clinical information and manufacturer's product news accurately, but cannot assume responsibility for the validity of product claims, or for typographical errors. The publishers also do not assume responsibility for product names or claims, or statements made by advertisers. Opinions expressed by authors are their own and may not reflect those of Dental Tribune International.

**Dental Tribune International**  
Holbeinstr. 29, 04229 Leipzig, Germany  
Tel.: +49 341 48 474 502 | Fax: +49 341 48 474 173  
[info@dental-tribune.com](mailto:info@dental-tribune.com) | [www.dental-tribune.com](http://www.dental-tribune.com)

#### Regional Offices

**Asia Pacific**  
Dental Tribune Asia Pacific Limited  
Room A, 20/F, Harvard Commercial Building, 105-111 Thompson Road,  
Wanchai, Hong Kong  
Tel.: +852 5115 6177 | Fax: +852 5115 6199

#### The Americas

Tribune America, LLC  
116 West 25rd Street, Ste. 500, New York, N.Y. 10011, USA  
Tel.: +1 212 244 7181 | Fax: +1 212 244 7185

**DENTAL TRIBUNE**  
The World's Dental Newspaper - Asia Pacific Edition

## I ove godine u maju dva Međunarodna kongresa u Novom Sadu

Poštovani,

19. i 20. maja održaće se već tradicionalni 5. Međunarodni kongres implantologa Srbije u organizaciji USSI EDI (Udruženje srpskih stomatologa implantologa Evropske asocijacije dentalnih implantologa).

Domaćoj struci i javnosti predstavila su se svetska imena iz domena stomatološke implantologije i stomatološke protetike.

Prošle godine prvi put izvedena je operacija koja je prenošena video konferencijski i prikazano je ugrađivanje implantata u gornju bezubu vilicu tako da se pacijentu istoga dana postavljaju fiksni zubi. Demonstrator i operater je bio predsednik nemačkog nacionalnog implantološkog udruženja – DGOL, dr Georg Bayer (Landsberg am Lech, Nemačka) koji je prezentovao „Fast and fixed“ terapeutski koncept. Prednost „Fast and fixed“ metoda je manje implantata, manje komplikacija i u poređenju s ostalim metodama, znatno je jednostavnija.

Koncept tretmana za bezube pacijente okrenut je željama samih pacijenata – s manjim brojem implantata nudi se momentalna rekonstrukcija vilice, a izbegavaju visokorizični hirurški zahvati, sinus lifting, augmentacija koštanih zamenika, transpozicija donjeviličnog živca, itd. Koncept se zove „All on four“ ili „All on Six“ što znači da se u donju vilicu ugrađuju četiri implantata umesto šest ili osam, a u gornju šest, umesto osam ili deset, čime se skraćuje vreme operativnog zahvata, a ujedno je operacija i finansijski prihvatljivija za pacijenta. Ovaj koncept je veoma popularan, ne samo u Nemačkoj već i u ostatku sveta, a u Srbiji je premijerno izveden.

Prof. dr Hakan Ozyuvaci (Istanbul, Turska), načelnik oralne hirurgije na stomatološkom fakultetu u Istanbulu i član Evropske implantološke organizacije, prikazao je kliničke slučajeve u rešavanju problema ekstremno atrofične bezube vilice s malim brojem implantata.

Zanimljivo predavanje održao je prof. dr Rolf Evers (Beč,

Austrija), penzionisani profesor maksilofacijalne hirurgije univerzitetske klinike u Beču. Njegovo izlaganje baziralo se na probleme u implantologiji

du hirurških vodiča još od 1995. Napisao je veliki broj knjiga o digitalnoj tomografiji u oralnoj implantologiji. „Mnogo je ljudi koji su izgubili zube. Danas,

domene hirurgije i implantologije. Predavači su uglavnom iz zemalja u okruženju i regionu: Republika Srpska, Makedonija, Bosna i Hercegovina, Hrvatska,

rakter naučno-stručnog skupa je multidisciplinarni i kongresi su objavljeni u kalendaru medicinskih manifestacija (SPITTA Verlag). Učesnici dobijaju sertifikate i bodove, a sažeci odbrađenih radova biće objavljeni u Zborniku sažetaka i radova.

Ove godine pripremljen je bogat naučni program u kojem će glavni gosti biti iz Sjedinjenih Američkih Država kao i vlasnik jednog od najstarijih implantoloških brendova – Bicon, dr Morgan Vincent. Promovisaće se kratki implantati i integrisane suprastrukture s fiksnim protetskim radovima, tako da koristimo ovu priliku da u „Dental Tribune“ najavimo prvi „Bicon Day“ organizovan u Srbiji i to 20. maja u glavnoj poslovnoj zgradi NIS-a u Novom Sadu, gde će se održati i prethodno najavljena dva međunarodna kongresa. **DT**

Dr Zoran Marjanović  
Potpredsednik USSI EDI  
Predsednik stomatološke sekcije DLV-SLD.



Slika: S leva na desno: prof. dr Thomas Fortin (Lion, Francuska), dr Dušan Vasiljević (Friedeburg, Nemačka), Vesna Šaranović (sekretar DLV-SLD), prof. dr Tamara Terehova (Minsk, Belorusija), dr Christian Berger (Kempten, Nemačka), prof. dr Irina Konstantinovna Lutskaya (Minsk, Belorusija), dr Vladan Vasiljević (Friedeburg, Nemačka), dr Zoran Marjanović (Novi Sad, Srbija), dr Georg Bayer (Landsberg am Lech, Nemačka), dr Branislav Čukić (Novi Sad, Srbija), prof. dr Rolf Evers (Beč, Austrija), prof. dr Hakan Ozyuvaci (Istanbul, Turska).

vezane za nedostatak alveolarne kosti kod pacijenata. Profesor Evers predstavio je sistem Bicon, koji zasada nema predstavništvo u Srbiji, a ukoliko bi se našao na našem tržištu, pacijentima s nedostatkom kosti bila bi pružena jedna od najboljih implantoloških terapija.

Eminentni stručnjaci iz oblasti stomatologije i implantologije složili su se da su ovakvi skupovi od neprocenjivog značaja.

Predsednik Evropske asocijacije implantologa BDIZ EDI i predsednik Bavarske stomatološke komore, dobitnik nagrade srpsko-nemačkog prijateljstva, dr Christian Berger, održao je predavanje o značaju očuvanja zuba, odnosno, dentalne higijene i istakao da prvenstveno moramo što duže da sačuvamo prirodne zube, a da su implantati uvek krajnje rešenje. Naglasak je stavio na prevenciju i očuvanje zuba. „Ako se ode kod stomatologa na vreme, sačuvaće se zubi, a ako spasete zube, neće vam biti potrebni implantati.“

Prof. dr Thomas Fortin, šef oralne hirurgije Univerziteta u Lionu, Francuska, imao je izlaganje na temu kratkih implantata. Fortin je lider u izradi softvera za 3D navigaciju i izra-

jedini način da se oni tretiraju, jeste korišćenje pokretne proteze, ali to nije uvek komforno, tako da je ugradnja implantata jako važna, mada to nije uvek moguće zbog atrofije“, naglasio je Fortin.

Udruženje stomatologa implantologa Srbije osnovano je sa željom da se unaprede saznanja svih stomatologa o dentalnoj implantologiji. Domaćin je ovim kongresima i gostovanjima svetkih stručnjaka u ovoj oblasti nastavio s misijom da svojim članovima obezbedi što kvalitetniju i kontinuiranu medicinsku edukaciju kako bi pacijentima u Srbiji bila pružena što bolja stomatološka i implantološka terapija. Oba kongresa su akreditovana s maksimalnim brojem bodova (za pasivno učešće 9 bodova) i to za sve profile medicinske struke (za lekare, stomatologe, farmaceute, medicinske sestre, zubne tehničare, stomatološke sestre).

21. i 22. maja 7. održaće se Međunarodni kongres stomatologa Vojvodine u organizaciji Stomatološke sekcije DLV SLD (Društvo lekara Vojvodine Srpskog lekarskog društva).

Na ovom kongresu akcenat je dat na drugim stomatološkim disciplinama s obzirom na to da implantološki kongres pokriva

Slovenija, Rumunija, Ukrajina, Belorusija, Italija, Nemačka, Francuska, Austrija. Ka-

[www.dental-tribune.rs](http://www.dental-tribune.rs)



**fdi**  
Annual World Dental Congress

**Poznań, Poland**  
**7-10 September 2016**

**FDI 2016**  
**See You in Poznań!**



Abstract Submission ends **1st April 2016**  
 Early Bird Registration ends **31st May 2016**  
 facebook.com/FDI2016POZNAN  
[www.fdi2016poznan.org](http://www.fdi2016poznan.org)

Korišćenje GLUMA® Self Etch u pedodonciji

# Brza izrada ispuna za decu

Autori: Dr. Anahita Jablonski-Momeni<sup>1</sup>, Dr. Simone Dreßler<sup>1</sup> i Prof. Richard Stoll<sup>2</sup>

**Heraeus Kulzer**  
Mitsui Chemicals Group



**GLUMA® Self Etch –**  
Doživotno čvrsta veza.

**GLUMA®**

#### Uvek korak ispred.

Kao rezultat našeg dugogodišnjeg iskustva sa adhezivima, razvili smo samojetkajući adheziv 7. generacije GLUMA Self Etch. Ovaj adheziv spreman je za upotrebu "u jednom koraku" bez prethodnog mešanja i jetkanja i bez odlaganja u frižideru.

#### Sve u jednom koraku:

- Minimalno vreme pripreme.
- GLUMA Self ETCH sistem odmah deluje.
- Nanošenjem samo jednog sloja izbegavaju se greške koje nastaju tokom tretmana.
- Minimalna osetljivost.
- GLUMA Self ETCH pokazuje izuzetnu čvrstoću veze i izvrsno rubno zatvaranje.

Giving a hand to oral health.

kulzer-dental.com

Facebook icon Heraeus Kulzer Adriatic

#### Kontakt info

<sup>1</sup> Medical Center, Dentistry, Oral and Maxillofacial Surgery, Division of Pediatric Dentistry, Philipps University of Marburg, Georg-Voigt Str. 3, 35033 Marburg, Germany  
e-mail: momeni@staff.uni-marburg.de

<sup>2</sup> Medical Center, Dentistry, Oral and Maxillofacial Surgery, Division of Operative Dentistry, Philipps University of Marburg, Georg-Voigt Str. 3, 35033 Marburg, Germany

Moderni materijali kao što su kompolimeri i kompoziti često se susreću se potrebama materijala za ispune kod mlečnih zuba. Nisu bitni samo materijali za ispune, isto tako bitna je i čvrstoća veze adheziva i zuba koja utiče na kvalitet i trajnost ispuna.

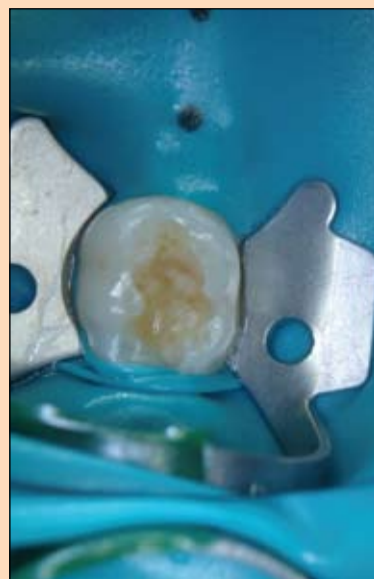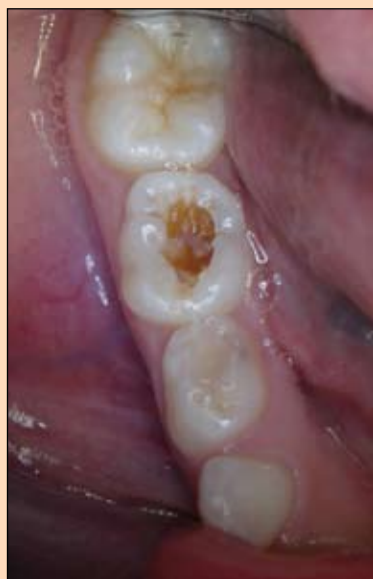Kod tretmana dece jako je bitna brzina i preciznost samog postupka u cilju dobijanja kvalitetnog ispuna. Samonagrizajući adhezivni sistem štedi potrebno vreme u pedodonciji, a ujedno ne utiče na smanjen kvalitet ispuna.

Temeljeno na dugogodišnjem iskustvu adheziva u jednom koraku „iBond“ (Heraeus Kulzer GmbH, Hanau, Nemačka), nastao je adheziv GLUMA Self Etch.

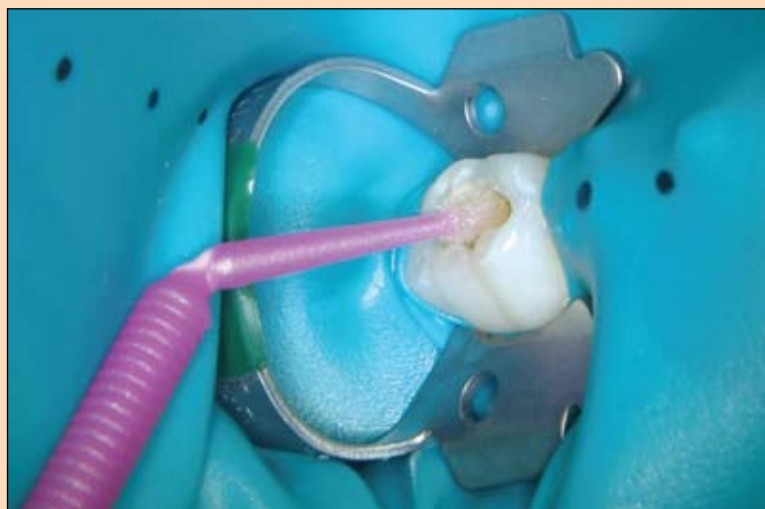
Nagrizanje, prajmer i vezivo primenjuju se zajedno u jednom koraku.

Na sledećem kliničkom slučaju možemo videti upotrebu GLUMA Self Etch na mlečnim zubima:

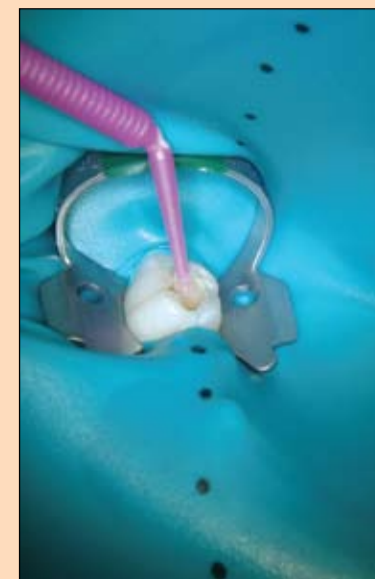




**Slika 1 i 2:**  
Slučaj predstavlja karioznu leziju na zubu 85 kod osmogodišnje devojčice. Nakon lokalnog anesteziiranja područja zuba i određivanja boje postavlja se koferdam te ekskavira kariozna lezija.



**Slika 3:**  
GLUMA Self Etch se prvo nanosi na gleđ, a zatim na dentin. Vreme delovanja iznosi 20 sekundi. Nanošenjem adheziv prodire duboko u strukturu zuba i na taj način se dobija jednolični sloj adheziva i ostvaruje čvršća veza adheziva sa zubom. Višak adheziva se izduva laganom strujom vazduha kako bi dobili sjajnu površinu i nakon toga se adheziv polimerizuje 20 sekundi.



**Slika 4:**  
Postavljanje ispuna obavlja se slojevitom tehnikom, u ovom slučaju kompozitom Charisma Diamond.



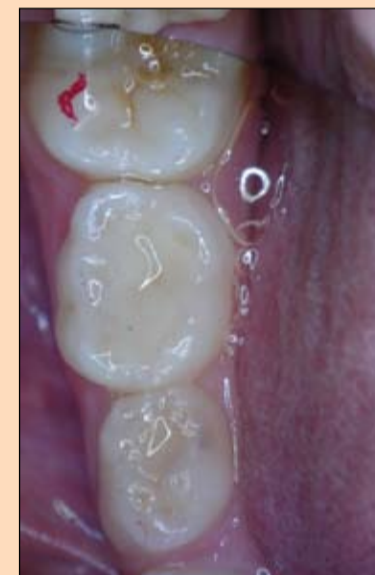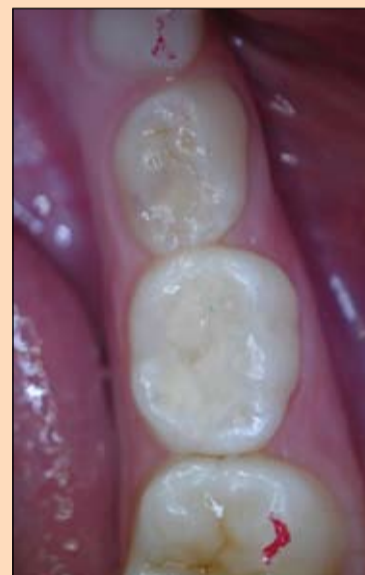**CROIXTURE**

PROFESSIONAL MEDICAL COUTURE

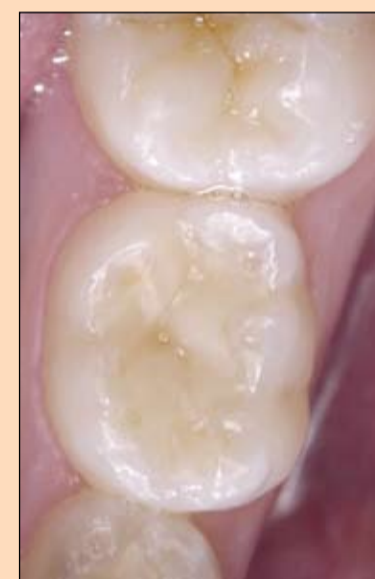
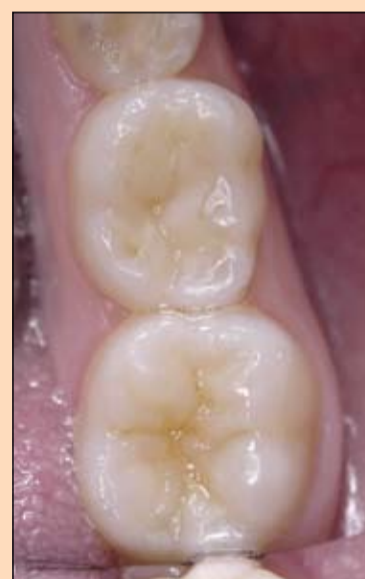
**NEW COLLECTION**

EXPERIENCE OUR ENTIRE COLLECTION AT [WWW.CROIXTURE.COM](http://WWW.CROIXTURE.COM)



**Slika 5-1 i 5-2:**  
Nakon odstranjivanja koferdama kontroliše se okluzija. Konačno, ispun se polira i zub fluoridira.



**Slika 6-1 i 6-2:**  
Ispun na zubu 85 nakon tri sedmice. Posle ovog ispuna pacijent je nastavio sa tretmanima ispunima i zalivanjem fisura.

**Zaključak:**

GLUMA Self Etch - nagrivanje, prajmer i adheziv u jednom koraku je definitivno vezivno sredstvo izbora prilikom tretmana mleč-

nih zuba. Tretman je mnogo brži nego prilikom upotrebe konvencionalnih adhezivnih sistema, jer je tada potrebno više puta ispirati i izduvati kavitet. **DT**

**Online izdanje Dental Tribune**

možete pročitati na:  
[www.dental-tribune.rs](http://www.dental-tribune.rs)



Postanite naš Facebook prijatelj Dental Tribune Srbija

## Implantoprotetska rehabilitacija bezubih vilica

# Postizanje crveno-bele estetike kompozitom

Autori: Dr.sc. Damir Jelušić, dr.med.dent., Opatija i MDT Velimir Žujić, Rijeka

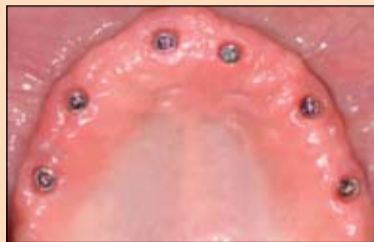U izradi nadoknada nošenih implantatima kod bezubih pacijenata posebno je važno voditi računa o dva aspekta. Dugoročni uspeh, osim savršenog planiranja i izvođenja svakog koraka, zavisi i od međusobno koordiniranih i pouzdanih materijala. Skladna bela estetika i prirodna ružičasta estetika – posebno na prelazu prirodne prema veštačkoj gingivi – ključni su za estetski uspeh. U članku se opisuje postupak slojevitog nanošenja kompozita na titanskoj suprakonstrukciji. Korišćenjem laboratorijskog kompozita SR Nexco uspešno su rekonstruisani zubni i gingivni delovi nadoknade na veliko zadovoljstvo pacijenta.

### Uvod

Otpornost na abraziju i prebojavanje, kao i mala sklonost nakupljanju plaka svojstva su koja se tradicionalno pripisuju keramikama. Međutim, savremeni fasetni kompozitni materijal s mikropunilima SR Nexco, koji je korišćen u izradi nadokande prikazane u ovom radu, nudi slične prednosti. Pozitivna svojstva postižu se anorganskim opalnim punilima koja doprinose otpornosti na trošenje i postojanosti boje, maloj sklonosti nakupljanju plaka, kvalitetu površine (a time i sjaju) i propuštanju svetlosti. Nadalje, taj svetlosno polimerizujuću fasetni kompozit odlikuje se jednostavnošću korišćenja, čime se olakšava laboratorijski rad. Zahvaljujući dobro prilagođenoj pastoznoj konzistenciji, nema curenja i modelovane konture ostaju očuvane, što olakšava postupak modelovanja. Nema ni promene boje pri različitim debljinama slojeva. Takođe, laboratorijski kompoziti SR Nexco omogućuju rekonstrukciju zuba i gingive. No, za savršen rezultat, važno je tačno pridržavanje uputstava za korišćenje. To se posebno odnosi na postupak polimerizacije, pri čemu osvetljavanje svakog sloja obavezno mora trajati koliko preporučuje proizvođač. U protivnom bi zbog nedovoljne polimerizacije moglo doći do odlamanja fasetnog materijala.

### Korak po korak do nadoknade

U gornju bezubu vilicu pacijenta usađeno je šest implantata u optimalnom protetskom položaju (slika 1.). Na taj način osiguran je savršen oslonac za planiranu implantoprotetsku nadoknadu. Pacijent se odlučio za most pričvršćen šrafovimama s titanskom konstrukcijom obloženom kompozitom. Estetika i dimenzije izgubljenih tkiva individualno su rekonstruisane pomoću wax upa, odnosno



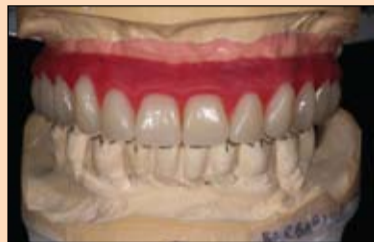Slika 1. U gornjoj vilici usađeno je šest implantata u protetski optimalnom položaju.

mock upa. Za probnu postavu korišćeni su zubi SR zubi Phonares II (slike 2. i 3.).

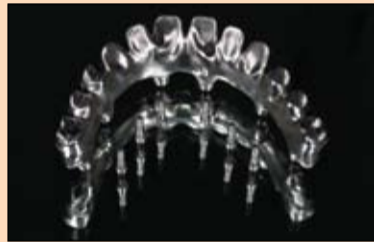### Oblik osnovne konstrukcije

Pogotovo kod rekonstrukcije bezube vilice nadoknadom nošenim implantatima važno je zapamtiti da je taktilni osećaj pacijenta ograničen u odnosu na prirodne zube i pacijent stoga samo delimično može kontrolisati i uticati na svoje žvačne sile<sup>[1]</sup>. U odnosu na krhku keramiku, žilaviji kompozitni materijal bolje apsorbuje žvačne sile. Kako bi se sprečilo da se veće žvačne sile umesto prvenstveno na osnovnu konstrukciju prenose na fasetni materijal, konstrukcija je oblikovana potpuno anatomski, tj. tako da podupire kvržice. U tu svrhu mock up koji su odobrili i pacijent i terapeut udvostručen je, redukovan i skeniran. Na temelju skena u centru za glodanje izrađena je titanska osnovna konstrukcija (slike 4. i 5.). Nakon probe osnovne konstrukcije i Sheffieldovog test, potvrđen je vrlo dobro naleganje tako da nije bila potrebno dodatno prilagođavati rad, te se moglo direktno preći na dalju obradu u laboratoriji (slika 6.). Pritom su se pokazale prednosti gingivne maske s mogućnošću skidanja jer se tako u svakom trenutku može kontrolisati naleganje osnovne konstrukcije (slike 7. i 8.).

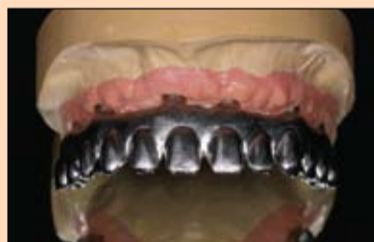Kako bi se oblikom osnovne konstrukcije sprečio nastanak pukotina i odlamanje fasetnog materijala, prelazi su zaobljeni. Planirano je da bazalni



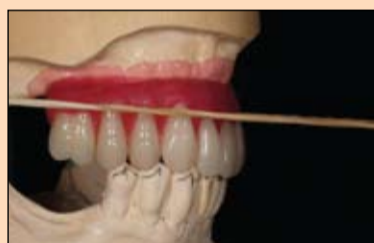Slika 2. i 3. Probnom postavom definisan je protetski cilj.



Slika 4. i 5. Izrađen je nacrt mosta nošenog implantatima od titana koji je izrađen u centru za glodanje Nobel Biocare.



Slika 6. do 8. Kako bi se bolje proverilo naleganje suprastrukture, najbolje je raditi s gingivnom maskom koja se može skidati. Naleganje je bilo izvrsno, što je potvrđeno Sheffieldovim testom.

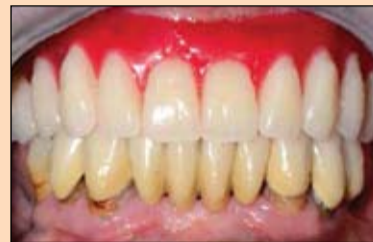

Slika 9. Nategnutom gumicom u artikulatu su označene najdublje tačke zuba...

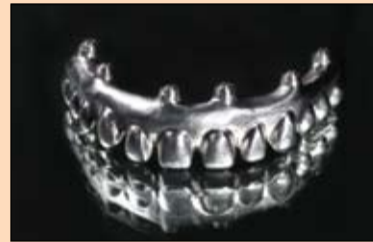

Slika 12. Frezom je obrađen marginalni deo.

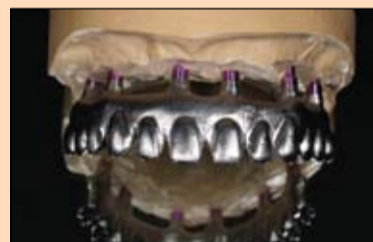deo mosta koji naleže na sluznicu takođe bude prekriven kompozitom, što je moguće s obzirom na niski afinitet prema nakupljanju plaka laboratorijskog kompozita SR Nexco. Osim toga, na taj način se u slučaju eventualnog povlačenja tkiva defekt može ispuniti kompozitom.



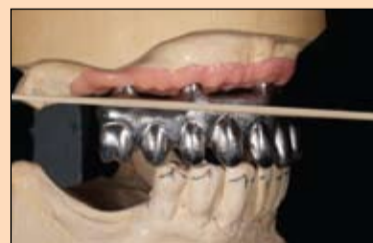Slika 13. Pre nanošenja kompozita titanska konstrukcija peskirana je aluminijum oksidom (50 do 110 µm) pod pritiskom od 2 bara.



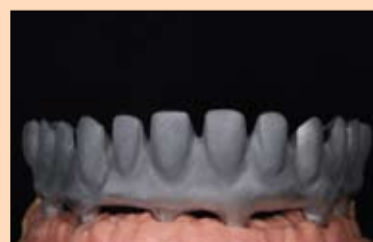Slika 14. Kako bi se osigurala hemijska veza između titanske konstrukcije i kompozita, nanesen je posrednik veze.



Slika 15. Kako bi se osigurala hemijska veza između titanske konstrukcije i kompozita, nanesen je posrednik veze.



Slika 16. Kako bi se osigurala hemijska veza između titanske konstrukcije i kompozita, nanesen je posrednik veze.



Slika 17. Kako bi se osigurala hemijska veza između titanske konstrukcije i kompozita, nanesen je posrednik veze.

Estetski važan factor je marginalna gingiva koja kod prirodnih zuba teče na nivou gledno-dentinskog spoja i posebno u interdentalnim prostorima naglašava trodimenzionalnost pojedinog zuba. Zato je ta prelazna zona između zubnih vratova i mekog tkiva pomoću napete gumice ozna-

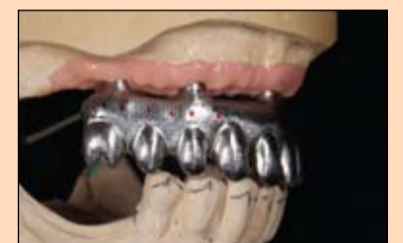čena na modelu postave koji je montiran u artikulatur i tako ucrtavanjem prenesena na osnovnu konstrukciju (slike 9. do 11.). Odgovarajućom frezom u metal su zatim urezane konture zuba u skladu s ucrtanim oznakama (slika 12.).

### Priprema za slojevito modelovanje

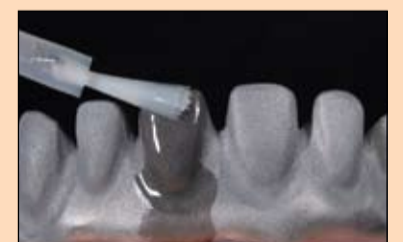Gotova obrađena osnovna konstrukcija peskirana je aluminijum oksidom (50-110 µm) pod pritiskom od 2 do 3 bara. Eventualni ostaci Al<sub>2</sub>O<sub>3</sub> mogu se lako otresti te se ne smeju ukla-



Slika 18. Kako bi se osigurala hemijska veza između titanske konstrukcije i kompozita, nanesen je posrednik veze.



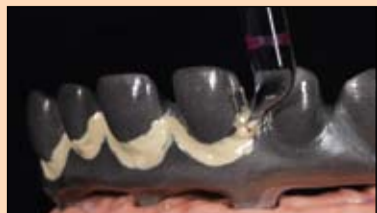Slika 19. Kako bi se osigurala hemijska veza između titanske konstrukcije i kompozita, nanesen je posrednik veze.



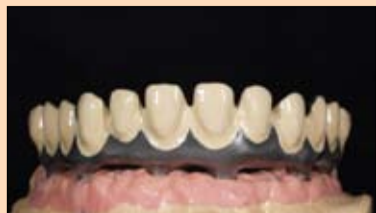Slika 20. Kako bi se osigurala hemijska veza između titanske konstrukcije i kompozita, nanesen je posrednik veze.

njati izduvavanjem ili pod mlazom vodene pare. Na tako pripremljenu osnovnu konstrukciju kao posrednik veze između metala i kompozita tanko se jednokratnom četkicom apliciran SR Link.

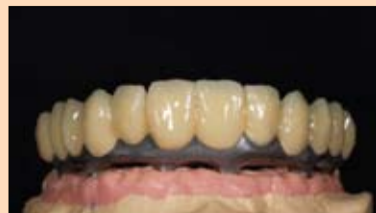Dok se peskirenjem poboljšava mehanička veza s opakerom



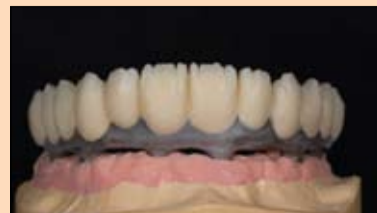Slika 15. Opaker boje zuba najpre se nanese na cervikalna područja. Na taj način stvara se čist prelaz.



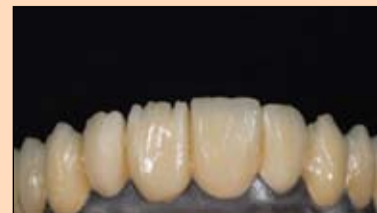Slika 16. Nakon drugog sloja opakera može se započeti slojevito nanošenje kompozita.



Slika 17. Telo zuba izgrađuje se od dentinskog materijala u punoj anatomiji...



Slika 18. ...zatim se primenom cut-back tehnike ciljanim reduciranjem priprema za individualizaciju i modelovanje incizalnog dela.



Slika 19. Individualizacija se provodi Stains materijalima.

jer se zbog mikrohrapavosti povećava retencijska površina, SR Link promovise hemijsku vezu. Pritom je važno celu metalnu površinu premazati posrednikom veze i ostaviti da deluje dovoljno dugo – oko tri minute (slike 13. i 14.).

### Slojevito modelovanje bele estetike

Najpre se delovi osnovne konstrukcije kojima se nadoknađuju zubi, počevši od cervikalnog područja, premazuju opakerom boje zuba u dva sloja (slika 15.) i svaki sloj se svetlosno polimerizuje (slika 16.). Završna polimerizacija provodi se prema uputstvima proizvođača u uređaju Lumamat 100. Inhibicijski sloj uklonjen je jednokratnim sušenjem. Potom je s odgovarajućim dentinskim materijalima SR Nexco sistema izgrađeno telo zuba do pune anatomije (slika 17.), da bi se zatim primenom cut-back tehnike ciljano redukovalo kako bi se izmodelirali mameloni (slika 18.). Pritom je uvek važno voditi računa o obliku zuba koji se želi postići i kontrolisati ga silikonskim ključem. Individualna obeležja poput dentinskih i glednih mrlja ili frakturnih linijamogu se oponašati bojama SR Nexco Stains orange i dentin, dok se mameloni izgrađuju incizalnim materijalima. Budući da su gledni i dentinski materijali dobro međusobno usklađeni, prelazi su se mogli izvesti graciozno (slika 19.). Iako su materijali korišćeni štedljivo, postignut je estetski zadovoljavajući rezultat. Kako bi se inhibicijski sloj sveo na minimum i osigurala optimalna polimerizacija površinskog sloja, pre polimerizacije nanese se tanki sloj SR Gela.

### Slojevito modelovanje crvene estetike

S obzirom na različite debljine, prokrvljenost i pigmentaciju, nije jednostavan zadatak oponašati gingivu koja će delovati prirodno. SR Nexco sistem korisniku zato nudi različite komponente. Za individualno oblikovanje gingivalnih delova nadoknade raspoloživi su materijali SR Nexco Gingiva opaker (ružičasti), posebna temeljna boja (BG-34), pet gin-

givnih boja (G1 do G5) i pet intenzivnih gingivnih mate-

rijala (IG1 do IG5). Osim toga, delovi kojima se oponaša slu-

znica mogu se individualizirati bojama SR Nexco Stains.

DT strana 24

all ceramic all options

## WIELAND

# ZENOTEC<sup>®</sup> select hybrid

Inovativni sistem za frezovanje





## e.maximizujte svoje opcije

Visoka preciznost i produktivnost

- Automatski šaržer za poboljšanu efikasnost
- Suvo frezovanje za cirkonijum-dioksid, akrilat, vosak
- Mokro frezovanje za IPS E.max<sup>®</sup> CAD za Zenotec
- IPS e.matrix nosač za optimalnu produktivnost i efikasnost

POGLEDAJTE VIŠE NA:

allceramicalloptions.com

Proizvođač:  
Wieland Dental+Technik GmbH & Co. KG  
Lindenstr. 2  
75175 Plorzheim  
Germany  
Tel. +49 7231 3705 0  
info@wieland-dental.de  
www.wieland-dental.de

Distributor:  
www.ivoclarvivadent.com/distributors





ivoclar  
vivadent<sup>®</sup>

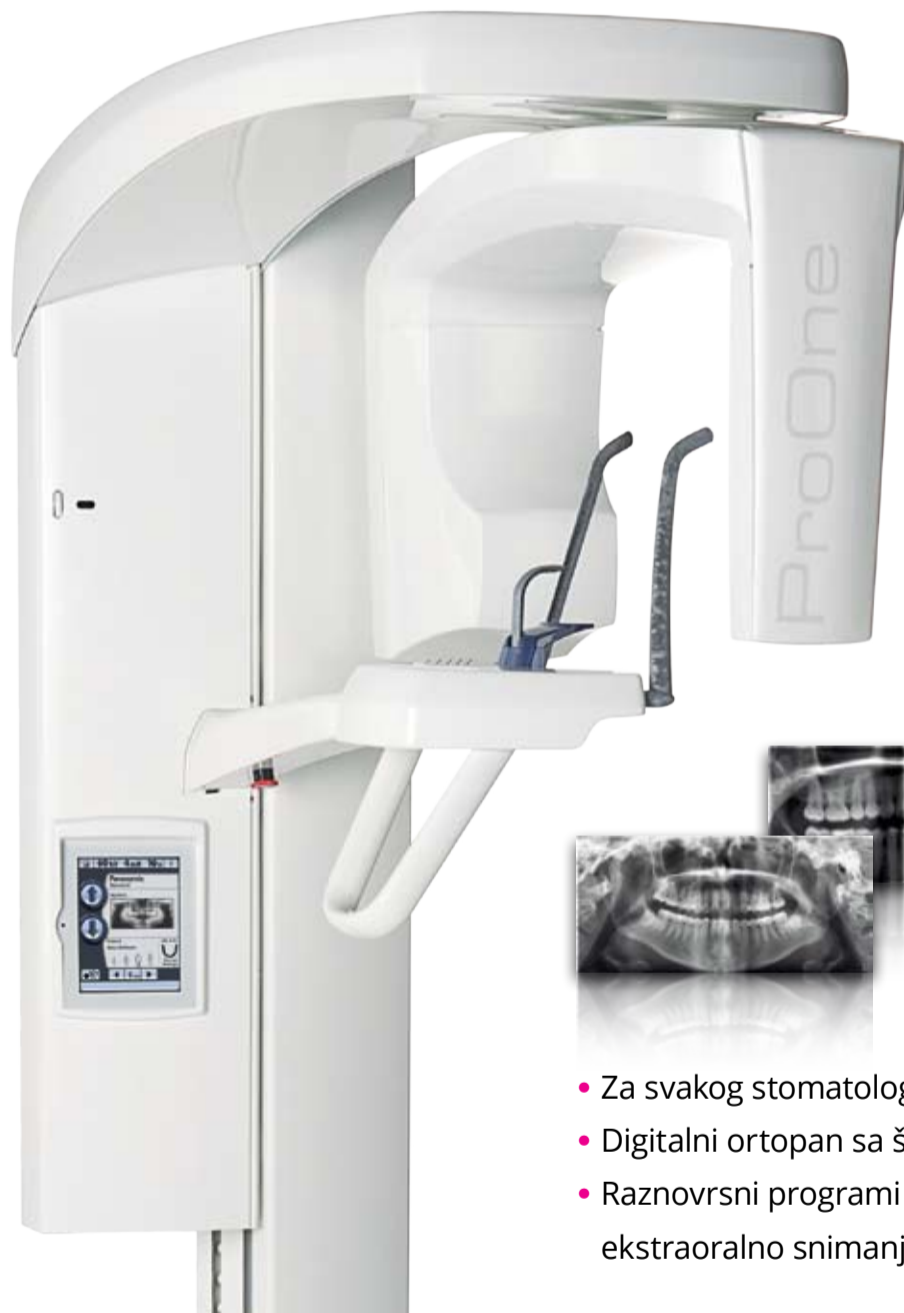passion vision innovation



PLANMECA

# 45 godina neprikosnoveni u oblasti stomatologije

## Planmeca ProOne® Elegantna efikasnost



- Za svakog stomatologa
- Digitalni ortopan sa širokim spektrom primene
- Raznovrsni programi snimanja, uključujući ekstraoralno snimanje zagrižaja

Foto: Osnivač i predsednik  
Heikki Kyostila (Hejki Kjestile)

Finski proizvođač stomatološke opreme Planmeca 2016. obeležava 45 godina svog postojanja. Osnivač i predsednik Heikki Kyostila (Hejki Kjestile) uspeh kompanije pripisuje snažnoj posvećenosti istraživanju i razvoju, kao i jasno definisanim planovima za budućnost. Neprekidan uspon kompanije Planmeca ka vrhu stomatološke industrije odličan je pokazatelj toga kolika je moć inovativnosti.

Obimnom paletom proizvoda koju Planmeca danas nudi obuhvaćeno je sve što je potrebno jednoj savremenoj stomatološkoj klinici – od tehnološki naprednih stomatoloških radnih mesta, do prvoklasnih 2D i 3D uređaja za snimanje zuba, sveobuhvatnog asortimana CAD/CAM opreme i efikasnih softverskih rešenja. Kompanija Planmeca, sa sedištem u finskoj prestonici Helsinkiju, najveća je kompanija u privatnom vlasništvu u oblasti proizvodnje stomatološke opreme.

### Igrač na globalnom nivou

Kompanija koju je osnovao Heikki Kyostila razvijala se ruku pod ruku s industrijom stomatološke opreme. Nakon što je radio za nemačke kompa-

**Plast-DENT**  
d e n t a l d e p o

Plast-DENT Vizantijski bulevar br. 35, 18000 Niš, Serbia  
Niš, tel.018 230 984 ; Beograd, tel.069 5533 587  
e-mail: office@plastdent.com, web: www.plastdent.com

**PLANMECA**

www.planmeca.com





nije koje posluju u ovoj oblasti, gospodin Kyostila je pre 45 godina, 1971, uočio tržišnu priliku za proizvodnju stomatološke opreme i odlučio da osnuje svoju kompaniju.

„Sve se svodilo na posvećenost poslu i veliku želju da Finska postane primetna na tržištu. Danas Planmeca drži vodeće mesto u svetu po proizvodnji tehnologije za zdravstvenu zaštitu”, navodi gospodin Kyostila.

### Snažna posvećenost istraživanju i razvoju

Prema rečima gospodina Kyostila, iza uspeha i inovativnosti koja iz decenije u deceniju ne prestaje, krije se snažna i stabilna posvećenost istraživanju i razvoju. I do 10% godišnjih prihoda kompanije ulaže se u odeljenje za istraživanje i razvoj.

„Kao privatna kompanija, sami upravljamo svojom sudbinom i možemo da se dugoročno posvetimo istraživanju i razvoju, jer upravo to pokreće naše inovacije. Takođe blisko saradujemo sa zdravstvenim radnicima i vodećim univerzitetima.”

### Osnove budućeg razvoja

Planmeca već gotovo pola veka izrađuje najnaprednije stomatološke proizvode, a plan je da se tako nastavi i ubuduće. Ali kako izgleda budućnost stomatologije i tehnologije u oblasti zdravstvene zaštite? Gospodin Kyostila predviđa digitalnu budućnost.

„Naš cilj je da kreiramo i proizvodimo digitalne proizvode vrhunskog kvaliteta koji mogu da se međusobno integrišu na najjednostavniji način. Da bismo ovo postigli, pre svih smo izgradili bogat ekosistem uređaja, softvera i usluga. Naša nenadmašiva lepeza proizvoda obuhvata sve što je potrebno stomatološkoj klinici koja koristi visoku tehnologiju: sve verzije uređaja za 2D i 3D snimanje zuba, kao i digitalizovana stomatološka radna mesta, CAD/CAM sisteme i softver.”

„U Planmeci uvek u vidu imamo budućnost. Beskrajne su mogućnosti koje pružaju CAD/CAM, 3D, pa čak i 4D tehnologije. Iskreno verujem u to da Planmeca može da uvede stomatologiju u budućnost kao što nijedna druga kompanija ne bi mogla.” **DT**

# HIPOKRAT

Stratimirovićeva 6, Novi Sad  
Tel.: 021 47 40 600 • Fax: 021 63 60 935 • e-mail: info@hipokrat.co.rs



Molimo Vas da nas obavestite o svakoj promeni Vaše adrese ukoliko želite da dobijate redovno Dental Tribune.



PLANMECA



## Expand your expertise

The Nordic Institute of Dental Education (NIDE) is a joint venture of Planmeca and the University of Turku. It provides continuing education in Finland to international dental professionals.

All NIDE courses are held in English and combine highly qualified lecturers, Planmeca's state-of-the-art technologies, as well as the strong academic pedigree of the University of Turku.

### CAD/CAM summer school

6–10 June, 2016 | Helsinki, Finland

Combine work and fun by attending NIDE's CAD/CAM summer school! This intensive course held in summertime Helsinki features a first-rate program both in and outside of the lecture room.

- 3 ECTS points (European Credit Transfer System)
- Priced at 2500 + VAT



**Rupert Austin**  
Clinical Lecturer and Specialist Prosthodontist



**Kari Pihlman**  
DDS



**Harri Lahti**  
DDS



### Premium 3D courses

CBCT imaging has become the new standard of care in dentistry. Follow our 3D course steps to take full advantage of your CBCT equipment and understand all the intricacies of modern 3D diagnostics.

#### 3D Imaging and Diagnostics

16–17 May, 2016 | Helsinki, Finland

- 1 ECTS point (European Credit Transfer System)
- Priced at 1250 + VAT

step 1

#### Advanced 3D diagnostics

18–20 May, 2016 | Helsinki, Finland

- 1.5 ECTS points (European Credit Transfer System)
- Priced at 1500 + VAT

step 2



**Bart Vandenberghe**  
DDS, MSc, PhD



### CAD/CAM courses

**Fundamentals of CAD/CAM**  
Helsinki | 2.5 days | 1.5 ECTS credits

**Beyond the basics of CAD/CAM**  
Helsinki | 2 days | 1 ECTS credit

**Advanced CAD/CAM**  
Helsinki | 2 days | 1 ECTS credit

**CAD/CAM summer school**  
Helsinki | 4.5 days | 2.5 ECTS credit

### 3D courses

**3D imaging and diagnostics**  
Helsinki | 2 days | 1 ECTS credit

**Advanced 3D diagnostics**  
Helsinki | 2.5 days | 1.5 ECTS credits

**3D in maxillofacial surgery**  
Helsinki | 2 days | 1 ECTS credit

### Other courses

**Aesthetic dentistry**  
Helsinki | 2 days | 1 ECTS credit

**Conservative approaches in restorative dentistry**  
Turku | 2.5 days | 1.5 ECTS credits

**All about adhesion**  
Turku | 3 days | 2 ECTS credits

info@nordicdented.com  
www.nordicdented.com

Complete continuing education

Adopt the latest technologies

Gain academic credits

Visit Finland