

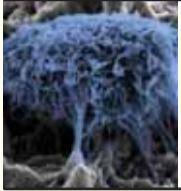DENTAL TRIBUNE

The World's Dental Newspaper • BiH Edition



Bosna i Hercegovina, decembar 2015 - godina II br. 7

www.dental-tribune.com



Tema

Naučnici kreirali premaz koji sprječava infekcije kod implantata

strana 10



Tema

Pasivno pušenje povećava rizik od karijesa kod djece

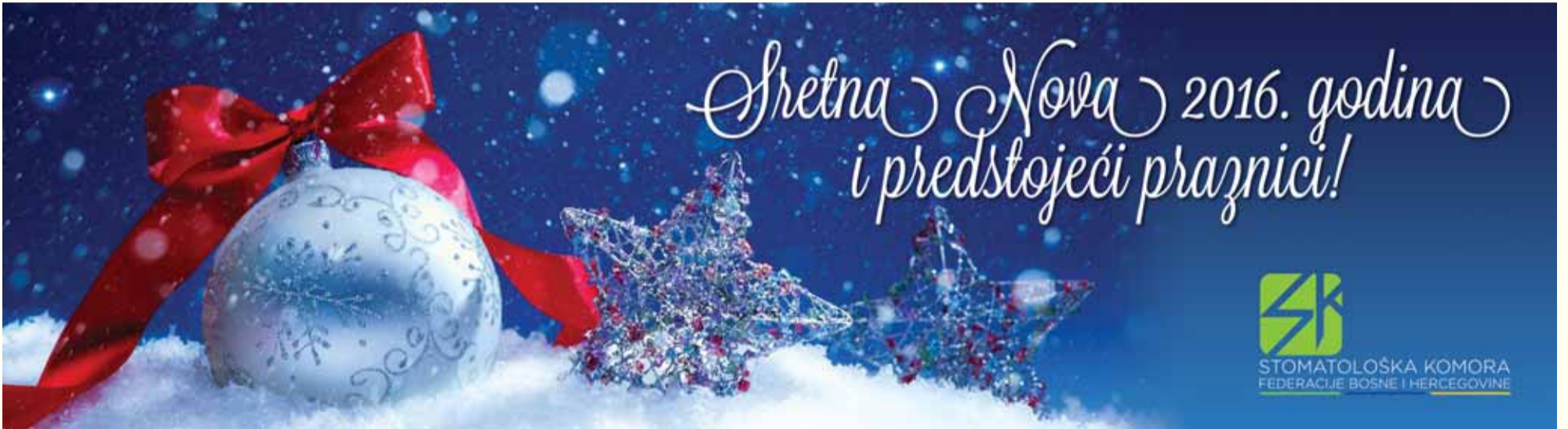strana 19



Tema

Međunarodni simpozij „interdisciplinarnost u dijagnozi i terapiji“

strana 22



Bakterije iz majčine usne šupljine predstavljaju opasnost za djecu

OULU, Finska: Srdačnim poljupcem u usne, dijeljenjem kašike dok jedu sladoled, roditelji bez imalo razmišljanja izlažu svoju djecu potencijalnim štetnim oralnim bakterijama svakog dana. Istraživanje sprovedeno u Finskoj pokazuje iznenađujuću činjenicu da roditelji to rade iako znaju da ne bi trebali.

Prenošenje bakterija iz usne šupljine, zajedno sa ishranom i oralnom higijenom, pokazalo se veoma važnim u etiologiji zubnih karijesa kod dojenčadi u velikom broju istraživanja. S obzirom na činjenicu da određene higijenske navike igraju ogromnu ulogu u sprječavanju najučestalijih oralnih bolesti, naučnici sa Oulu univerziteta imali su cilj istražiti vrste i kompleksnost takvih navika sa grupom majki u Finskoj.

Tokom istraživanja procijenjeni su znanje o zdravlju i higijenske navike 313 majki beba mlađih od tri godine. Informacije o rutinskim navikama u vezi sa oralnim zdravljem kao što su dijeljenje kašike sa djetetom, čišćenje bebine cucle svo-

jim ustima te ljubljenje bebe u usne su prikupljene putem upitnika. Prikupljeni su, takođe, podaci o navikama majki u vezi sa četkanjem zuba, konzumiranjem cigareta, godinama i nivoom obrazovanja.

Najučestalija zdravstvena navika povezana sa prenosom bakterija iz majčinskih usta u djetetova usta, koja je zabilježena, jeste ljubljenje djeteta u usta. Ovu praksu je zabilježilo 38% učesnica u istraživanju. Druga po redu stavka koja je prikupila 14% jeste dijeljenje kašike sa djetetom prilikom hranjenja. Nasuprot tome, nijedna majka nije zabilježila da čisti cuclu djeteta svojim ustima, dok je 11% majki vjerovalo da se bakterije ne mogu nikako pre-

nijeti sa majke na dijete. Rezultati istraživanja su dalje pokazali da su generalne higijenske navike u vezi sa godinama i nivoom obrazovanja majki. Starije i obrazovanije majke u grupi su pokazale povezanost sa ponašanjem koje se smatra optimalnim kao što je nekonsumiranje cigareta i četkanje zuba dva puta dnevno.

Iznenađujuća činjenica jeste da higijenske navike u vezi sa prenošenjem bakterija, kao što su dijeljenje kašike sa djetetom i ljubljenje djeteta u usne, nisu pokazale nikakvu vezu sa godinama i nivoom obrazovanja majki. Prema riječima naučnika, ovo nagovještava da je fizički kontakt i uzajamno zadovoljstvo u ranoj majka-dijete interakciji od većeg značaja za majke učesnice istraživanja, nego postojeće znanje o oralnom zdravlju.

Kako je i pokazao veliki broj istraživanja, djeca dobiju infektivne agense koji su čvrsto povezani sa zubnim karijesom, kao što je Streptococcus mutans, isključivo od svojih majki. Stoga, smanjeno prenošenje majčinskih oralnih bakterija tokom izbijanja mliječnih zuba kod djeteta od 6. do 12. mje-

seca bi moglo pomoći sprječavanju ili odgađanju stvaranja bakterijskih kolonija na duži vremenski period te bi se tako smanjio rizik od karijesa kod djece.

Imajući to na umu, finski naučnici su predložili da se u zdravstvenoj edukaciji akcenat stavi na podu-

čavanje o izbjegavanju prenošenja bakterija od majki djeci tokom procesa hranjenja u budućnosti.

Istraživanje pod naslovom „Oralne higijenske navike i prenošnje bakterija sa majki na djecu: Istraživačka studija“ objavljeno je 3. jula u časopisu *BMC Oral Health*. ■

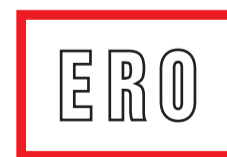

Higijenske navike kao što su dijeljenje kašike prilikom ručka igraju veliku ulogu u sprječavanju ili, upravo suprotno, u prenošenju učestalih oralnih bolesti. (Fotografija: Gelladilemma/Shutterstock)



STOMATOLOŠKA KOMORA FBiH

MEMBER OF:



FEDCAR



RIJEČ UREDNIKA

Poštovane kolegice i kolege,

Iza nas je još jedna prilično teška godina. Što ju je obilježilo u dentalnom svijetu Bosne i Hercegovine? Može se reći da je to bila teška borba za opstanak privatne prakse, nesređena situacija u javnoj stomatološkoj praksi te stalna konfrontacija sa zakonodavnim i inspekcijским organima.

Pred nama stoji korjenita izmjena zdravstvenog sistema gdje svi mi kao nositelji stomatološke zaštite građana federacije BiH, moramo dati doprinos da se u tome sistemu nađe mjesto i za stomatologiju. Ne

smijemo dopustiti da nas po tko zna koji put, neobrazovani a politički osviješteni pojedinci i administracija izigravaju te novac namijenjen stomatolozima preusmjere u neka druga područja te zloupotrijebe pravdajući se višim interesima.

Nadam se da ćemo se svi u ovoj situaciji snaći. Na ekonomskom polju realno je očekivati još težu godinu i zato Vam od srca želim

Sretnu i poslovno uspješnu Novu 2016. godinu.



DENTAL CHAMBER OF FEDERATION BOSNIA AND HERZEGOVINA



Najveći nivo anksioznosti izazivaju injekcije i operacije

HONG KONG: Dentalna anksioznost je jedna od najvećih prepreka u pružanju dentalne brige. Iako je opšte poznato da je strah od stomatologa u uskoj vezi sa pacijentovim prethodnim lošim iskustvima u stomatološkim ordinacijama, dostupan je veoma mali broj naučnih istraživanja o stvarnim uzrocima dentalne anksioznosti. Istraživači su sada kreirali Skalu dentalne anksioznosti (eng. DAPS) koja mjeri nivo na kojem se javlja anksioznost uzrokovana određenim dentalnim stimulansom.

Za istraživanje je angažovano 460 studenata i studentica sa dva univerziteta u Hong Kongu koji su odgovarali na upitnik koji sadrži 73 stavke mjerenja dentalne anksioznosti izazvane stimulansom. Faktor analiza odredila je sedam fakto-

ra za DAPS: stomatološki pregled, injekciju, bušenje, operacija, empatija, uočen nedostatak kontrole te kliničko okruženje.

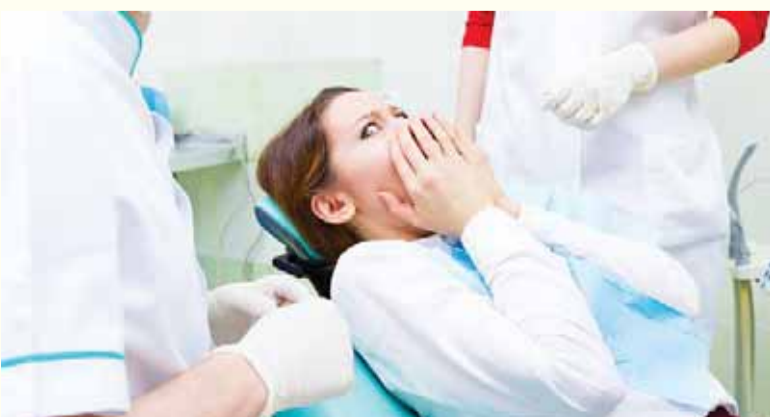U podgrupi od 160 učesnika injekcije i hirurški zahvat su identifikovani kao sredstva koja izaziva-

ju anksioznost. Iako nije statistički značajno otkriće zaključeno je da su ispitanice ženskog spola pokazale znatno viši stepen anksioznosti kada su u pitanju injekcije, operacija i brušenja, dok su ispitanici muškog spola pokazali veću anksioznost u vezi sa uočenim nedostatkom kontrole, empatije i stomatoloških pregleda.

Pored toga, istraživači su otkrili i da uočeno ponašanje stomatologa ima značajan uticaj na izražavanje i razvijanje straha kod pacijenata pokazujući time da je odnos stomatolog-pacijent usko povezan sa pacijentovim osjećajem sigurnosti i kontrole tokom tretmana.

Istraživači su zaključili da DAPS pokriva širok spektar pacijentskih individualnih anksioznosti u vezi sa stomatologijom te može funkcionisati kao podloga za dalju procjenu kako bi se napravio dodatak za početno istraživanje. Ovo bi moglo omogućiti identifikaciju pacijenata sa velikim strahom tako da se može usredotočiti na uzrok njihovog straha, a samim tim i rješavanje problema.

Istraživanje pod naslovom „Kreiranje Skale za dentalnu anksioznost: Početničko istraživanje u Hong Kongu“ objavljeno je u septembru kao članak časopisa Journal of Dental Sciences. [\[1\]](#)



DENTAL TRIBUNE
The World's Dental Newspaper • BiH Edition

LICENSING BY DENTAL TRIBUNE INTERNATIONAL
PUBLISHER - TORSTEN OEMUS

GROUP EDITOR - Daniel Zimmermann
newsroom@dental-tribune.com
Tel.: +44 161 223 1830

CLINICAL EDITOR - Magda Wojtkiewicz

ONLINE EDITOR/SOCIAL MEDIA MANAGER - Claudia Duschek

EDITORIAL ASSISTANTS - Anne Faulmann, Kristin Hübner

COPY EDITORS - Sabrina Raaff, Hans Motschmann

PUBLISHER/PRESIDENT/CEO - Torsten Oemus

CHIEF FINANCIAL OFFICER - Dan Wunderlich

CHIEF TECHNOLOGY OFFICER - Serban Veres

BUSINESS DEVELOPMENT MANAGER - Claudia Salwiczek

JR. MANAGER BUSINESS DEVELOPMENT - Sarah Schubert

PROJECT MANAGER ONLINE - Tom Carvalho

EVENT MANAGER - Lars Hoffmann

EDUCATION MANAGER - Christiane Ferret

MARKETING & SALES SERVICES - Nicole André

EVENT SERVICES - Esther Wodarski

ACCOUNTING SERVICES - Karen Hamatschek, Anja Maywald
Manuela Hunger

MEDIA SALES MANAGERS - Matthias Diessner (Key Accounts,
Melissa Brown (International), Antje Kahnt (International),
Peter Witteczek (Asia Pacific), Weridiana Mageswki (Latin
America), Maria Kaiser (North America), Hélène Carpentier
(Europe), Barbora Solarova (Eastern Europe)

EXECUTIVE PRODUCER - Gernot Meyer

ADVERTISING DISPOSITION - Marius Mezger

DENTAL TRIBUNE INTERNATIONAL

Holbeinstr. 29, 04229 Leipzig, Germany
Tel.: +49 341 48 474 302 | Fax: +49 341 48 474 173
info@dental-tribune.com | www.dental-tribune.com

DENTAL TRIBUNE ASIA PACIFIC LTD.

Room A, 20/F, Harvard Commercial Building,
105-111 Thomson Road, Wanchai, Hong Kong
Tel.: +852 3113 6177 | Fax: +852 3113 6199

TRIBUNE AMERICA, LLC

116 West 23rd Street, Ste. 500, New York, N.Y. 10011, USA
Tel.: +1 212 244 7181 | Fax: +1 212 244 7185

Godina I broj 2, oktobar 2014
Dental Tribune BiH Edition
ISSN broj: 2303-601X

VLASNIK LICENCE

Stomatološka komora FBiH
Antuna Hangija do br.3, 71000 Sarajevo, BiH

IZDAVAČ

Stomatološka komora FBiH
Antuna Hangija do br.3, 71000 Sarajevo, BiH
www.stomatoloskakomora.ba
Tel/Fax:+387 33 203 075
e-mail: info@stomatoloskakomora.ba

GLAVNI UREDNIK

Prim.dr. Edin Muhić

IZVRŠNI DIREKTOR

Prim.dr. Edin Muhić

MARKETING

Stomatološka komora FBiH
e-mail: adi.m@stomatoloskakomora.ba
www.stomatoloskakomora.ba

DIZAJN

Adis Duhović, prof. / PERFECTA, Sarajevo

PREVOD

Edina Karić

LEKTOR

Zdenka Pejić

STRUČNI SAVJETNICI

Prim.dr. Mirjana Dusparda

Prim.dr. Sema Bašović

Prof.dr.sc. Lejla Ibrahimagić-Šeper

Prim.dr. Mirsad Tokić

prim.dr. Senol Bejtula

SEKRETAR

Remza Sladić

ŠTAMPA

A3 studio d.o.o.

TIRAŽ

1200 primjeraka

Urednički sadržaj preveden i reproduciran u ovom broju od Dental Tribune International, Njemačka, je pod autorskim pravima Dental Tribune International GmbH. Sva prava su zadržana. Objavljeno sa odobrenjem Dental Tribune International GmbH, Holbeinstr. 29, 04229 Leipzig, Njemačka. Reprodukcija u bilo kojem obliku na bilo kojem jeziku dijelom ili u cijelosti, bez prethodnog odobrenja Dental Tribune International GmbH je strogo zabranjena. Dental tribune je zaštitni znak Dental Tribune International GmbH.

DTI - VLASNIČKA STRUKTURA

IZDAVAČ I VLASNIK LICENCE

Stomatološka komora FBiH

ODGOVORNA OSOBA IZDAVAČA

Prim.dr. Edin Muhić

IDENTIFIKACIONI BROJ

4200486540005

PDV BROJ

200486540005

SJEDIŠTE

Antuna Hangija do br.3

71000 Sarajevo, BiH

TEL/FAX

+387 33 203 075

NAZIV MEDIJA


Dental Tribune

VRSTA MEDIJA

Štampani

Charisma Classic set 8 x 4 g
+ Charisma Classic 4 x 4 g

320 KM



Ponuda je dostupna kod Heraeus Kulzer ovlaštenih distributera:
DENTAL SM d.o.o.

Branka Popovića 266, 78 000 Banja Luka
Tel +387.51.370.724, Fax +387.51.370.724
E-mail dental.sm@blic.net

SANITARIA DENTAL d.o.o.

Blajburških žrtava 23, 88000 Mostar
Tel + 387.36.348.829, Fax + 387.36.348.801
E-mail info@sanitaria-dental.ba

CHARISMA®

Charisma® Classic.

- Charisma Classic je svjetlosno polimerizirajući, radio-opakni mikrohibridni kompozit. Ujedno je jedini kompozitni materijal koji sadrži novu Microglass® II tehnologiju punila.
- Jednostavne monokromatske tehnike i prirodni izgled restauracija.
- Jednostavan odabir odgovarajuće boje i njene prilagodbe.
- Jednostavno prikrivanje diskoloracija.

Charisma Classic set 8 x 4 g: A1, A2, A3, A3.5, B2, C2, OA2, OA3, GLUMA 2Bond 4ml, GLUMA Etch 35 gel 2 x 2.5 ml, vodič boja

Charisma Classic set 4 x 4 g: A1, A2, A3, OA2, vodič boja

Giving a hand to oral health.

Program prevencije i edukacije o oralnom zdravlju osnovnoškolaca u BiH

Zubomobil u BiH – Projekat koji otklanja strahove i ruši predrasude



Nakon što je u maju i junu Orbit u BiH sproveo sveobuhvatnu kampanju s ciljem prikupljanja sredstava za opremanje mobilne stomatološke stanice, Zubomobil je uspješno „rođen“ i početkom nove školske godine započeo svoj put po bh. gradovima i osnovnim školama.

U protekla dva mjeseca oko 50 škola je ugostilo ekipu iz Zubomobila, a skoro 7000 mališana je prošlo preventivni pregled stomatologa. Za hrabrost su nagrađeni

diplomama i paketićima s poklonom, što je mališane posebno razveselilo. Kako je nelagoda od stomatologa u ovom uzrastu uvriježena, ekipa Zubomobila se potrudila da, kroz kratke edukacije koje su održali osnovnoškolcima i njihovim nastavnicima, otkloni sve strahove, ali i sruši česte predrasude starijih da je posjeta stomatologu neophodna samo kada dođe do problema, često zanemarujući važnost preventivnih pregleda.

Pored osnovnih škola, Zubomobil je posjetio i SOS Dječije selo u Gračanici i Sarajevu. „Želimo da se iskreno zahvalimo na pruženoj prilici da se djeca zabave i nauče da je zdravlje zubi važno. Cijela ekipa je super. Djeca su se brzo sprijateljila s njima, a neki su čak i asistirali pri pregledima. Zubomobil je unio radost u naše selo i nadamo se da će nas opet posjetiti. Preventiva je najvažnija i zato će svi nastaviti da redovno i pravilno peru zubiće“,

poručili su iz SOS Dječijih sela.

Ovaj projekat je nastao u uskoj saradnji kompanije Orbit sa Stomatološkom komorom FBiH i Udruženjem doktora stomatologije RS koji su, pored stvarne potrebe da se ovakav i slični edukativni projekti posvećeni zdravlju naše djece češće sprovode u Bosni i Hercegovini, kao argument za projekat podvukli i činjenicu da nadležne institucije u ovom trenutku ne raspolažu podacima o stvarnom

stanju ortodontije i oralnog zdravlja djece u dobi od 8 do 10 godina. Konačni rezultat projekta „Žvači za promjene“ i Zubomobila će, stoga, biti i ozbiljan nacionalni uzorak, na kojem se dalje mogu temeljiti strategije koje će služiti za prevenciju i poboljšanje stomatološkog zdravlja.

Sudeći po raspoloženju djece i odraslih koji su učestvovali u projektu, Zubomobil će uskoro nastaviti sa svojim aktivnostima. ■



Iskoristite dokazanu snagu natrijevog bikarbonata kako biste pomogli u prevenciji krvarenja desni¹⁻⁵

Zubna pasta **parodontax**[®] nije kao druge zubne paste. Njena jedinstvena formula sadrži 67% natrijevog bikarbonata. On zubnoj pasti **parodontax**[®] omogućava djelovanje koje pomaže uništiti ljepljivu polisaharidnu matricu koja plak drži na zubima.⁶ Rezultat - više uklonjenog plaka četkanjem^{4,5,7}

Primijetite pozitivne učinke već nakon 60 sekundi⁸

Nakon samo 60 sekundi četkanja zubnom pastom **parodontax**[®], pacijenti počinju primjećivati pozitivne učinke, s 23% većim smanjenjem plaka u usporedbi sa zubnom pastom koja ne sadrži natrijev bikarbonat.⁸

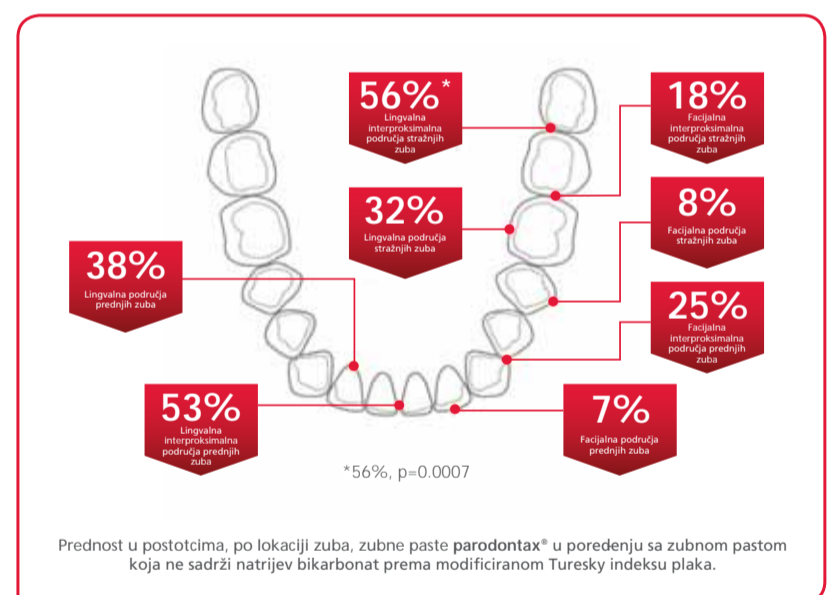
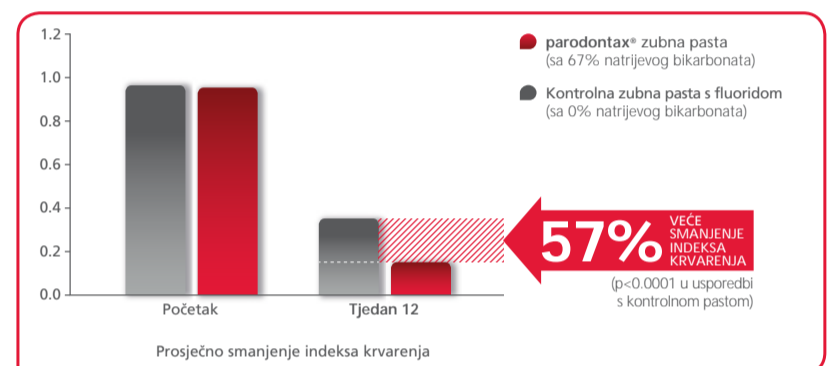
Zubna pasta **parodontax**[®] pomaže smanjiti krvarenje znatno više od zubne paste koja ne sadrži natrij bikarbonat.⁵

Kad prilikom sondiranja uočite krvarenje, jasno vam je da nešto morate poduzeti. Preporučite zubnu pastu **parodontax**[®] kao dio pacijentove rutine oralne njege, kako biste pomogli u borbi protiv krvarenja desni te iste održali zdravima.^{4,5}

Zubna pasta **parodontax**[®] pomaže čak i na mjestima teško dostupnima četkici za zube.⁸

Kada Vaši pacijenti četkaju zube, ta teško dostupna mjesta su područja na kojima se plak najviše nakuplja. Dakle, utješno je znati da zubna pasta **parodontax**[®] pokazuje najveću prednost u smanjenju plaka na ovim teško dostupnim mjestima.⁸

PRIMIJETITE POZITIVNE UČINKE VEĆ NAKON  **60 SEKUNDI**



Reference:
 1. Ghassemi A, et al. J Clin Dent 2008;19(4):120-6. 2. Thong S, et al. J Clin Dent 2011;22(5):171-8. 3. Data on file, E5931015, January 2011. 4. Data on file, RH01530, January 2013. 5. Data on file, RH01763, October 2013. 6. Data on file, January 2014. 7. Data on file, RH01455, November 2012. 8. Akwagyiam I, et al. Poster 174485 presented at the International Association of Dental Research, Seattle, Wash. March 2013.

NOVA
 četkica za zube
 parodontax[®]



EXTRA FRESH

Preporučite zubnu pastu **parodontax**[®]. Upotreba dvaput dnevno.

Neinvazivni adhezivni radovi (Tehnika trake – direktna estetika)

3D kompozit – zatvaranje dijasteme i biomimetički efekti

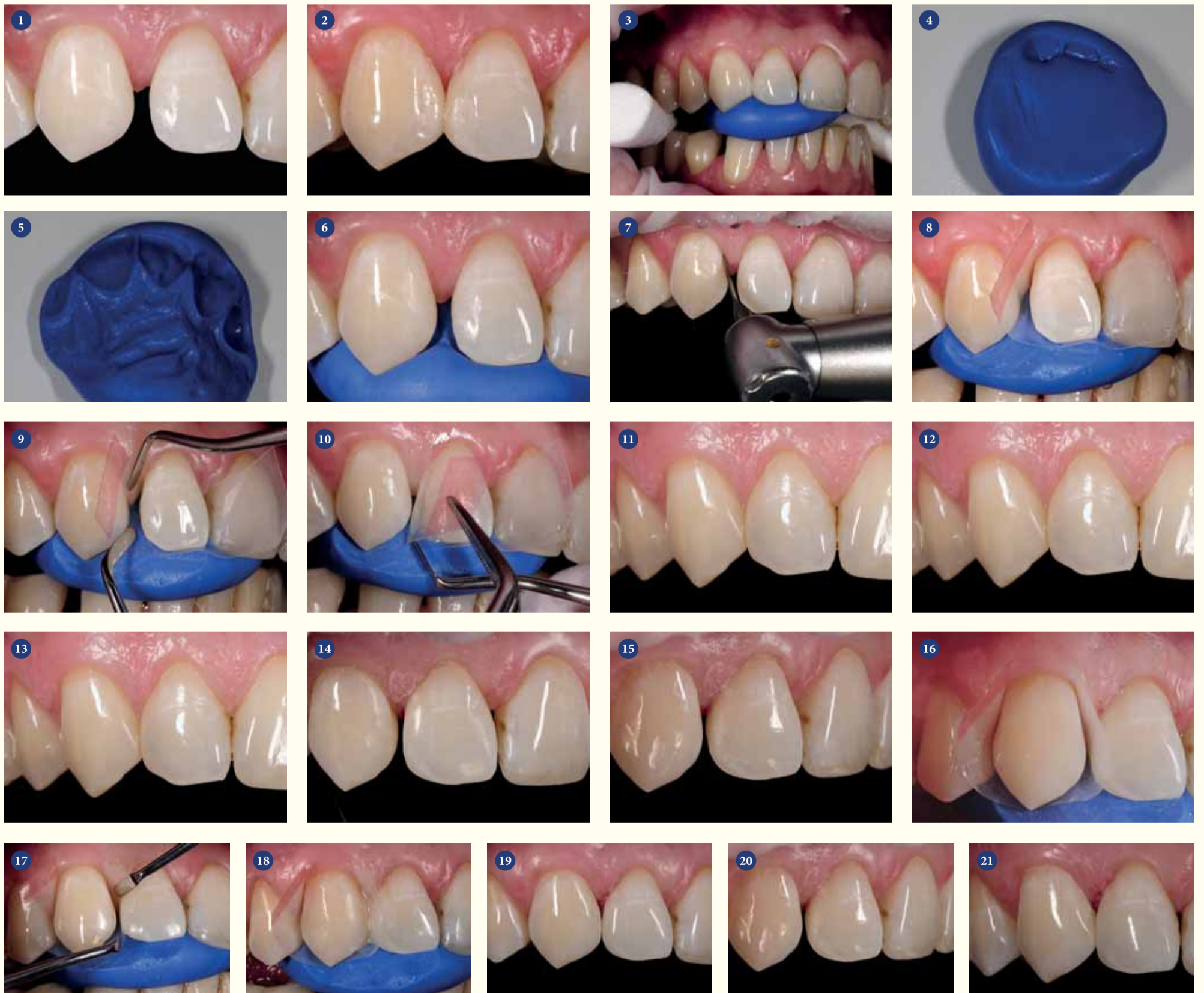Ulf Krueger-Janson, Frankfurt am Main, Njemačka

Adhezivni radovi često su najlakši način ispravljanja estetski neodgovarajućih položaja zuba. Ovaj postupak uključuje brzu i jednostavnu metodu, koja omogućuje izradu radova usklađenih proporcija. Ovaj isključivo dodatni tretman je vrlo dobro prihvaćen kod pacijenata, jer mu je rezultat brza i estetski ugodna promjena. Postupak korak po korak za izradu prirodnog izlaznog profila opisan je u nastavku. Glavni alati su silikonski index i prozirna matrična traka.

Izrada mock-upa za vizualizaciju krajnjeg rezultata i izrada silikonskog ključa

Za postizanje proporcija prirodnog izgleda, nužno je pripremiti mock-up. Priprema se kako slijedi: kompozitni akrilaz u boji opakerskog dentina nanosi se na nekondicioniranu (nejetkanu ili

nespajanu) zubnu površinu (slika 2). Nakon svjetlosne polimerizacije vidi se je li odabir boje točan i može li se prilagoditi završnom radu. Kako bi radovi bili prirodnog izgleda, omjeri duljine i širine trebaju se već vizualizirati mock-upom. Proporcije zuba antagonista mogu se oponašati i po potrebi ispraviti. Završno se izrađuje otisak mock-upa s lingvalne /



Slika 1: Početni izgled interdentalne dijasteme između zubi 12 i 13. **Slika 2:** Kompozitna boja dentin AO3 koristi se za izradu mock-upa. Uloga mock-upa je vizualizirati rezultat terapije te izraditi silikonski ključ koji se koristi kao dizajnerski alat. **Slika 3:** Otisak palatinalnog i incizalnog područja iz silikona. Pacijentica grize na vaterolu postavljenu u stražnjem području. **Slika 4:** Palatinalna površina i interdentalne strukture jasno su vidljivi na silikonskom ključu. **Slika 5:** Zagriz na stražnju stranu silikonskog ključa sa suprotnim zubima, što će osigurati točno repozicioniranje ključa. **Slika 6:** Repozicioniranje silikonskog ključa nakon odstranjenja mock-upa. Otisak interdentalnih područja jasno je vidljiv. **Slika 7:** Caklina se hrapavi oscilirajućom EVA glavom. **Slika 8:** Prozirna traka postavlja se u sulkus i oko palatinalne strane zuba. Optimalno postavljanje silikonskog ključa može se osigurati molbom pacijentu da zagriže u već izrađeni otisak na stražnjoj strani silikona. **Slika 9:** Zagrizom se fiksira silikonski ključ. Heidemannovom špatulom otvara se područje. **Slika 10:** Nanosi se tekući kompozit te se traka uvlači u željenom smjeru pomoću kliješta. U incizalnom području kompozit se oblikuje vrhom sonde. **Slika 11:** Završni sloj Junior Enamel boje. **Slika 12:** Oblikovanje pomoću EVA instrumenata. **Slika 13:** Izgled incizalnih struktura. **Slika 14:** Uvećani zub. **Slika 15:** Proporcije prirodnog izgleda s padajućim distalnim incizalnim bridom. Incizalna širina je stoga vizualno smanjena. **Slika 16:** Fiksiranje trake. **Slika 17:** Otvaranje interdentalnog područja. **Slika 18:** Nanošenje tekućeg kompozita boje AO3. **Slika 19:** Završeni i polirani radovi. Interdentano kontaktno područje je nadomješteno. **Slika 20:** Šira perspektiva pokazuje harmoničnu integraciju izrađenog kompozitnog rada. **Slika 21:** Slika 6 tjedana nakon terapije. Potpuno zatvaranje interdentalnog razmaka uz anatomsko oblikovanje interdentalne papile. Incizalni rub je modificiran kako bi se u obzir uzelo funkcijske kretnje. Prilagodba boje na okruženje izgleda vrlo prirodno.

palatinalne strane (slika 3), kako bi se postigao dizajnerski alat poznat kao silikonski ključ/indeks (slika 4). Silikonski ključ pokazuje palatinalna područja mock-upa. Stoga je važno osigurati da se palatinalne te osobito interdentalne strukture oblikuju sukladno anatomskim kriterijima, čak i tijekom preparacije mock-upa. Za postizanje boljeg prijanjanja i položaja silikonske matrice za kasniju fazu terapije, pacijent treba zagristi dvije vaterole u stražnjem području. Pacijentica može također zagristi direktno o stražnju stranu silikonskog ključa (slika 5), kako bi se osiguralo bolje repozicioniranje.

Važno je osigurati da se palatinalne te osobito interdentalne strukture oblikuju sukladno anatomskim kriterijima, čak i tijekom preparacije mock-upa

Interdentalna područja treba precizno oblikovati, budući da imaju važnu ulogu u kasnijoj izradi izlaznog profila. Kada se provjeri silikonski ključ za osiguranje savršenog položaja (slika 6), ti se anatomske elemente mogu revidirati. Središnja linija te linije oblika trebaju biti jasno vidljive.

Neinvazivno zatvaranje dijasteme postupkom za kompozit

Za preparaciju rada, vestibularne i interdentalne površine zubi ohrapljane su oscilirajućom EVA glavom, kako bi se povećalo adhezivno spajanje te odstranile nečistoće ili demineralizirane caklinske strukture (slika 7). Pomoću finog dijamantnog svrdla premanog samo na jednoj strani, malo subgingivno područje također se može ohrapaviti. To treba izvršiti bez iritacije ili krvarenja gingive. Nakon toga slijedi retrakcija gingive. Kako bi se omogućio rad bez iritacije, potreban je retrakcijski konac veličine 0. Sljedeći korak je postavljanje prozirne matrice oko zuba koji se nadomješta (slika 8).

Prozirna traka se utisne u sulkus dalje od palatinalne strane po-

moću silikonskog ključa na zubu. Prethodno se silikonski ključ prilagodi u incizalnom području kako bi se spriječila deformacija trake.

Distalna papilla zuba 12 se pomiče primjenom pritiska. (slika 9) Tako se stvara otvoreni prostor za izradu novog, šireg izlaznog profila. Jetkanje se provodi sukladno uputama proizvođača. Gel za jetkanje se nanosi kistom na uske prostore oko trake kako bi se omogućilo optimalno jetkanje na svim površinama. Isti postupak koristi se za spajanje. Nakon kondicioniranja, traka se utisne u željeni položaj pomoću Heidemannove špatule te se nanese prvi sloj tekućeg materijala opakerske dentinske boje (G-aenial Universal Flo AO3, GC) (slika 10). Vrhom sonde materijal se prvo postavi na palatinalnu površinu te se zatim nanosi na interdentalno područje. Važno je osigurati da se ne nanosi previše materijala, kako bi se omogućilo nanošenje novog sloja kompozita. Budući da silikonski ključ drži traku, može se povući u željeni položaj uz pomoć pincete.

Oblik kompozita u incizalnom području može se modificirati sandom. Kako je prikazano na slici 10, materijal se također može prilagoditi u subgingivnom području.

Time je završen primarni izgled izlaznog profila. Sljedeći materijal koji se nanosi je sloj opakne dentinske boje AO3 kompozita u obliku paste (G-aenial Anterior, GC), čime se završava distalni dio rada. Završni sloj kompozita izrađuje se pomoću polutranslucentnog materijala, u ovom slučaju JE Junior Enamel boje (G-aenial Anterior, GC). Taj polutranslucentni sloj oponaša bjelkasto translucentno područje u aproksimalnim područjima prirodnih zubi (slika 11).

Završni oblik se izrađuje EVA instrumentom, te se rad polira. Taj postupak uzrokuje atraumatsku transformaciju interdentalne papile. Čak i nakon poliranja nije utvrđena iritacija tkiva (slika 14 i 15).

Za zub 13 širenje se provodi istom tehnikom. Traka se ponovno omota oko zuba (slika 16 i 17) te se

Važno je osigurati da se ne nanosi previše materijala, kako bi se omogućilo nanošenje novog sloja kompozita

„Ovaj direktni i neinvazivni pristup (tehnika trake – direktna estetika) nudi brze rezultate i pokazao je savršenu estetsku integraciju.“

fiksira pomoću silikonskog ključa. Tekući materijal također se nanosi na mezijalno područje i postavlja pomoću trake (slika 18). Nakon poliranja može se ocijeniti boja. Budući da zub dehidrira tijekom procesa restauracije, zubna struktura će izgledati svjetlija na kraju terapije u usporedbi s prirodnim zubom. Konačni rezultat nakon 6 tjedana (nakon rehidracije) pokazuje dobru prilagodbu boje.

Zaključak

Nadomještanjem incizalnih bridova oba zuba, mogle su se rekonstruirati idealne proporcije. Širenje i zatvaranje interdentalnog prostora neupadljivo integrira zubno okruženje. Uz kombinaciju tekućeg kompozita i kompozita u obliku paste i kreativne tehnike, postupak nadomještanja postao je brz i praktičan. Omogućujući bo-

lju prilagodbu kompozita subgingivnom području, tehnika trake omogućila je izradu prirodnog izlaznog profila. Ovaj direktni i neinvazivni pristup (tehnika trake – direktna estetika) nudi brze rezultate i pokazao je savršenu estetsku integraciju.

“Objavljeno u GC Get Connected4 IDS 2015, ljubaznošću dr. Ulf Krueger-Janson.”

O AUTORU:



Ulf Krueger-Janson

je potpredsjednik Njemačkog društva za restaurativnu i regenerativnu stomatologiju. Ulf Krueger-Janson je certificirani član Europskog društva CD-a, član je "Nove Grupe" i drugih skupina eksperata, kao što su Njemačko udruženje za estetiku (DGÄZ) te Njemačko udruženje za konzervativnu stomatologiju (DGZ). Ima više od 15 godina iskustva u radu sa suštavama iz pune keramike i kompozitnim tretmanima. Uporaba inovativnih digitalnih tehnika za pronalaženje rješenja i planiranje terapije trenutačno su u fokusu njegove dentalne metodologije. Autor je različitih međunarodnih publikacija te je niz godina trener i predavač kod kuće i u inozemstvu. Docent je za magistarski studij (MSc). U 2010. godini objavio je knjigu 3D kompozit.

Umjetnost izrade lijepog osmjeha.

Dobrodošli u GC G-æleriju - GC estetska rješenja za svaku situaciju ... uz Vaš omiljeni način rukovanja

GC G-ænial



U tvrtki GC smo usredotočeni na individualnost. Znamo da ne postoje dva ista pacijenta, niti su iste njihove restaurativne potrebe. Također znamo da ne postoje dva terapeuta s točno istom predodžbom o tehnici postavljanja ili idealnom restaurativnom kompozitu. Za zadovoljavanje te potrebe GC predstavlja niz kompozita s različitim opcijama rukovanja, od krutih i stlačivih, do tekućih i za utrcavanje. Svaki GC kompozit predstavlja estetska svojstva koja terapeutima pomažu u lakoj i učinkovitoj izradi nevidljivih ispuna. Svaki od tih kompozita nudi vrhunska fizička svojstva i zadržavanje sjaja za osiguranje čvrstoće i postojane estetike te svaki proizvod pokazuje inovaciju i kvalitetu koje su ključne za GC filozofiju proizvoda.

www.gceurope.com

GC EUROPE N.V.
GC EEO - Bosnia and Herzegovina
Carice Milice 11
BIH - 78000 Banja Luka
Tel. +387.51.47.07.36
Fax. +387.51.47.07.36
bosniaherzegovina@eoo.gceurope.com
www.eoo.gceurope.com

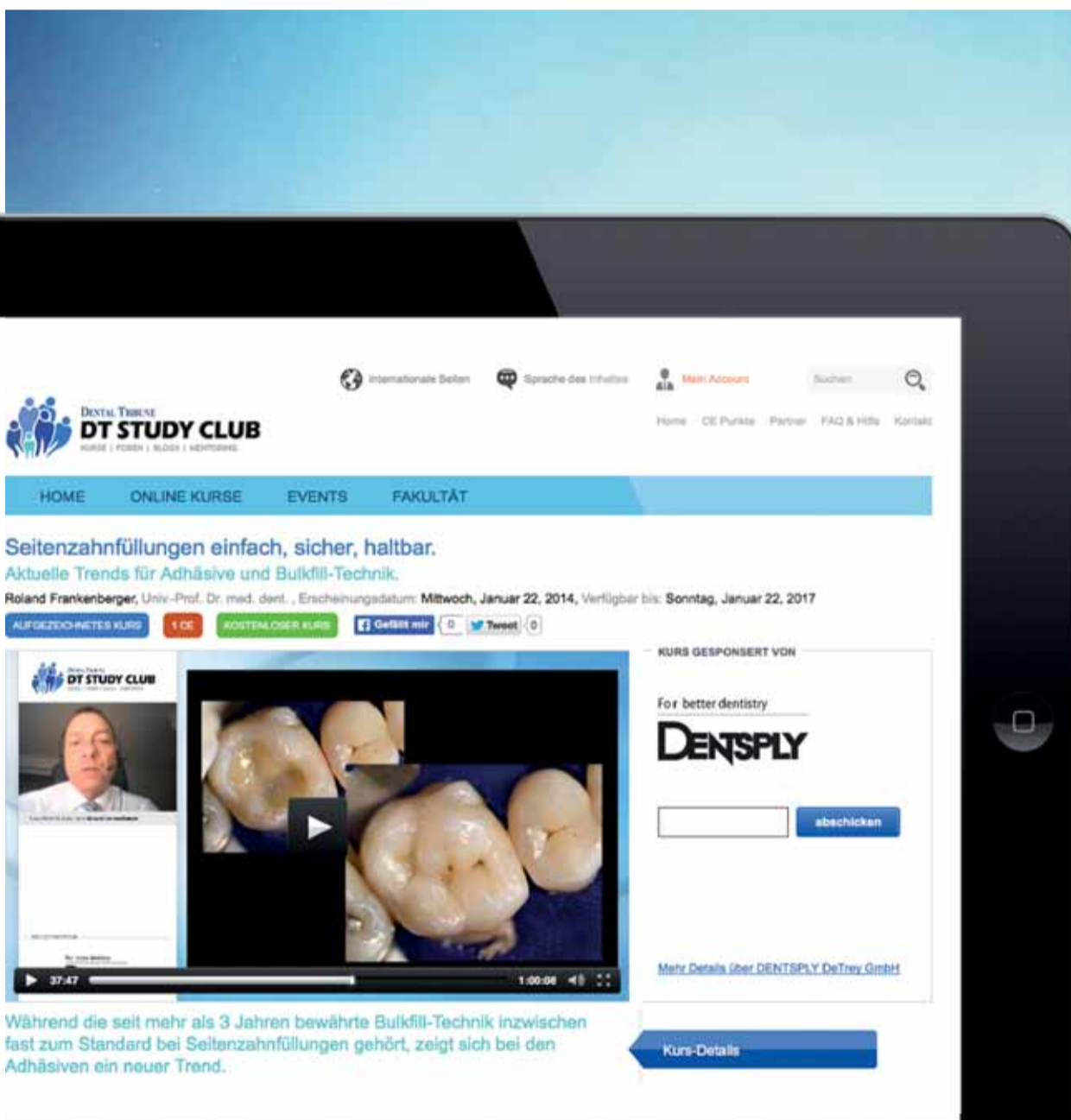


Join the largest educational network in dentistry!



DT STUDY CLUB
COURSES | DISCUSSIONS | BLOGS | MENTORING

www.DTStudyClub.com



- education everywhere and anytime
- live and interactive webinars
- more than 500 archived courses
- a focused discussion forum
- free membership
- no travel costs
- no time away from the practice
- interaction with colleagues and experts across the globe
- a growing database of scientific articles and case reports
- ADA CERP-recognized credit administration

Register for
FREE!

ADA CERP® | Continuing Education Recognition Program

ADA CERP is a service of the American Dental Association to assist dental professionals in identifying quality providers of continuing dental education. ADA CERP does not approve or endorse individual courses or instructors, nor does it imply acceptance of credit hours by boards of dentistry.



Uspjeh mađarskih stomatoloških klinika na tržištu medicinskog turizma

ČIKAGO, SAD: Stomatološka klinika i klinika plastične hirurgije u Mađarskoj se trenutno kotiraju veoma visoko u industriji medicinskog turizma sa značajnim porastom u prihodima tokom prve četvrtine 2015. godine, izvještava VisitandCare.com, web-stranica kreirana za pronalaženje i upoređivanje medicinskih tretmana. Međunarodna kompanija pokazuje da je na prihod njihovog partnera, mađarskog davatelja medicinskih usluga, pozitivno uticao razvoj obuke, ekspanzija tima i napredna tehnologija.

Poznata po resortima sa termalnim izvorima, Mađarska je postala najznačajnija destinacija medicinskog turizma za plastičnu hirurgiju i stomatološke tretmane. Pružatelji medicinskih usluga u Mađarskoj ostvaruju veći dio dionica evropskog medicinskog turizma privlačeći turiste iz Danske, Njemačke, Italije, Rusije, Skandinavije, Švicarske i Velike Britanije.

Tek nedavno je Asocijacija medicinskog turizma, neprofitna međunarodna asocijacija za medicinski turizam i svjetsku industriju zdravstvene brige, uspostavila partnerski marketing u Mađarskoj s ciljem podizanja svijesti o visokom zdravstvenom nivou i zdravstvenim uslugama koje su dostupne u ovoj državi Centralne Evrope.

Rastući broj pacijenata traga za stomatološkim tretmanima u mađarskom glavnom gradu, Budimpešti, zbog pristupačnih cijena tretmana i letova iz Evrope, širokom spektru unaprijeđenih stomatoloških tretmana, modernih i savremenih ustanova kao i termalnih sparesorta te brojnih drugih evropskih turističkih atrakcija. Međutim, čini se da je ušteda novca ključni fak-



Veliki broj pacijenata želi stomatološki tretman u glavnom gradu Mađarske, Budimpešti, zbog prilagođenih cijena tretmana, modernih i savremenih ustanova te različitih turističkih atrakcija. (Fotografija: Teemu Tretjakov/Shutterstock)

tor: najbolji plastični i stomatološki hirurzi u Budimpešti nude tretmane koji koštaju od 40 % do 70 % manje u odnosu na tretmane u skandinavskim državama, Velikoj Britaniji i SAD-u, izvještava VisitandCare.com.

„Kao rezultat naše velike investicije u mađarske pružatelje zdrav-

stvenih usluga ostvarili smo veliki profit od njihovog raznolikog iskustva sa međunarodnim pacijentima. Zajedno sa unaprjeđenjem našeg sistematskog softvera koji uključuje mjerenje iskustva, znanja i vještina, težimo ka ostvarivanju neprikidnog rasta profita u 2015. godini za sve naše partnere

koji pružaju zdravstvene usluge“, objasnio je Brandie Umar, izvršni direktor VisitandCare.com-a.

VisitandCare.com ima cilj pomoći pojedincima širom svijeta da lociraju doktore, uporede kvote besplatnih medicinskih tretmana te da dobiju najpristupačniji medicinski tretman na destinaciji po

njihovom izboru. Kompanija nudi i pristup odabranim doktorima i bolnicama specijaliziranim za neplodnost, plastičnu hirurgiju, kozmetičku stomatologiju, laserske operacije očiju, transplantaciju kose, operacije za odstranjivanje viška kilograma, operacije srca te brigu o karcinomima. ■

dentalgrupa
DENTAL ŠHOVIĆ

www.dentalsehovic.ba

Sarajevo 71000
Malta bb
tel: +387 33 658 058
fax: +387 33 523 340

e-mail:
dentalsehovic@gmail.com
nermina.sehovic@dentalgrupa.ba