

# DENTAL TRIBUNE

The World's Dental Newspaper - Netherlands Edition 

**straight.dental**



## QuickSleeper 5:

- ✓ intraossale anesthesie
- ✓ ook geschikt voor alle traditionele anesthesie
- ✓ pijnloos, geeft geen verdoofd gevoel
- ✓ mislukt niet, werkt onmiddellijk
- ✓ geen mandibulair blok meer nodig

Neem contact op voor een demonstratie

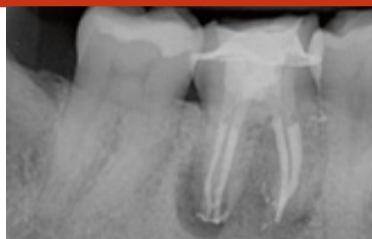020 22 99 0 99  
www.straightdental.com

WWW.DENTAL-TRIBUNE.NL

JAARGANG 6 - NUMMER 10 - DECEMBER 2016

### 'Hulpprogramma's'

Gebitsrenovaties op tv onder vuur



Pagina 2

### Obturatie

Focus op cruciaal aspect van endo-behandeling

Pagina 11-14

### Kindermishandeling

Veel tandartsen melden vermoedens niet

Pagina 15

### DT Study Club

Gratis live webinars bij Dental Tribune

Pagina 23

## Diagnostiek bij pijnklachten geen sinecure

VAN DE REDACTIE

**NIJMEGEN** Endodontologie blijft voor veel tandartsen een lastig vak. Wat als een patiënt onverwacht binnenkomt met acute pijnklachten, terwijl uw dagagenda al overvol zit? Het valt dan niet mee het hoofd koel te houden als de oorzaak bovendien moeilijk te lokaliseren is.

In deze editie ligt de focus op de mogelijke oorzaken van kiespijn. Hoe moet de tandarts te werk gaan als hij op onderzoek uitgaat naar de bron? Wat te doen als de klok verder tikt, maar de oplossing nog ver weg lijkt? Voor Aukje Bouwman is dit soort situaties aan de orde van de dag. De Nijmeegse

tandarts-endodontoloog, tevens docent aan het Radboudumc, komt in haar verwijspraktijk veel lastige casus tegen. Een goede anamnese en het kennen van de behandelhistorie zijn dan heel belangrijk voor de diagnose. "Die stappen worden soms te makkelijk overgeslagen," vertelt zij in deze *Dental Tribune* (zie pagina 4-7). Regelmatig wordt gemist dat de klacht in feite niet-dentogeen is, of is het pijnlijke element zelf niet de boosdoener. "Soms heeft het buurelement een crack. Door structureel met een consult om te gaan, vermijd je voorbarige conclusies."

Tijdgebrek en endo gaan niet goed samen, vindt Bouwman.

Overhaast handelen kan de patiënt schade toebrengen en de tandarts moet patiënten kunnen doorverwijzen, al zijn de acute pijnklachten heftig. "Het is belangrijk dat tandartsen weten waar hun grenzen liggen. Patiënten willen direct geholpen worden, maar soms werkt het zo niet, hoe vervelend ook."

In het fragment uit het Accreditedprogramma *Kiespijn, dentogeen of niet dentogeen?* komen de meest voorkomende dento-alveolaire pijndiagnoses aan de orde (pagina 8-9). De lange lijst van mogelijke oorzaken onderstreept dat het snel stellen van de juiste diagnose geen sinecure is, nog afgezien van de behandeling die erop volgt. ■



Aukje Bouwman, tandarts-endodontoloog. "Zorg bij kiespijn voor een gestructureerd consult." FOTO: MEREL WAAGMEESTER

## Is uw praktijk de 'Tandartspraktijk van het jaar'?

VAN DE REDACTIE

Veel Nederlandse tandarts(en) praktijken stellen hoge eisen aan patiëntvriendelijkheid, praktijk-

inrichting, personeelsbeleid, maatschappelijk verantwoord ondernemen enzovoort. Maar welke praktijk onderscheidt zich het meest? Die vraag staat centraal in

een gloednieuw evenement voor de mondzorg: de *Tandartspraktijk van het jaar 2017*. Denkt u kans te maken op deze prestigieuze prijs? Meld u dan snel en gratis aan via [www.tandartspraktijkvanhetjaar.nl](http://www.tandartspraktijkvanhetjaar.nl)!

De verkiezing is een initiatief van Arseus Dental, Henry Schein Dental, Edin Dental Academy, Vertimart en Dental Tribune Nederland. Als exclusieve media-partner zullen wij uitgebreid verslag doen van de voortgang van de prijs, die op vrijdag 23 juni wordt uitgereikt tijdens *Klantpasta!* in de Rode Hoed te Amsterdam.

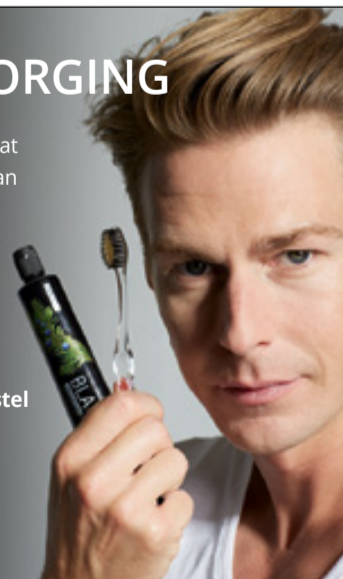Lees verder op pagina 2 ▶

### LUXE TANDVERZORGING

Op [DENTALMAN.com](http://DENTALMAN.com) verkoop ik alles wat u voor uw tandartspraktijk nodig heeft aan materialen en kleine apparaten.

Daarnaast vindt u op [DENTALMAN.com](http://DENTALMAN.com) mijn exclusieve ontdekkingen voor het leven na werktijd. Denk bijvoorbeeld aan de zwarte **Blackwood Whitening-tandpasta** of de gouden **Crystal-tandenborstel van Nano-B**.

Maak kennis met de wereld van [DENTALMAN.com](http://DENTALMAN.com)



**DENTALMAN.COM**  
IT'S A PLEASURE - ALL DAY LONG



**Dental Deals**  
Quality Products

[www.dentaldeals.nl](http://www.dentaldeals.nl)

met bekende merken zoals o.a. SatelecActeon, Smeg, Fedesa, Faro, NSK, DegreK, Cattani, Tecnodent, Astra

**Miele**  
PROFESSIONAL

### De nieuwe norm in reiniging en desinfectie!

Betere hygiëne, meer capaciteit, meer zekerheid



GRATIS  
starterskit  
Miele  
ProCare Dent\*

De nieuwe generatie staat garant voor maximale hygiëne en veiligheid tijdens de verwerking van uw kostbare instrumenten.

Info: (0347) 37 88 84  
[www.miele-professional.nl](http://www.miele-professional.nl)

\* Bij aankoop van een Miele thermodesinfector.

Er is al een autoclaaf vanaf € 2.999,-



0416 - 675 000  
[www.arseus-dental.nl](http://www.arseus-dental.nl)

**ARSEUS DENTAL**  
Advies, Aandacht, Attent

# Gebitsrenovaties in tv-hulpprogramma's onder vuur

TEKST: BEN ADRIAANSE

Deelnemers aan hulpprogramma's op televisie zijn soms allesbehalve 'geholpen' met de uitgebreide gebitsrenovaties die zij ondergaan. Dat suggereert een serie reportages in NRC, die een schokkend beeld schetst van de realiteit achter de façade van zielsgelukkige kandidaten na de ingrepen. Over het programma *Gênante tanden* worden in de reportages overigens geen uitspraken gedaan. Evenmin wordt duidelijk hoe representatief deze gevallen zijn voor alle kandidaten in de betreffende programma's.

Journalisten van NRC benaderden diverse kandidaten van onder meer het RTL-programma *Een nieuw begin*, uitgezonden in 2013 en 2014, waarin diverse deelnemers werden geportretteerd die uitgebreide esthetische behandelingen ondergingen. Borstvergrotingen, buikwandcorrecties, neuscorrecties en ook gebitsrenovaties waren in dit programma aan de orde van de dag. Op 23 november publiceerde het dagblad het pijnlijke relaas van enkele kandidaten.

## Onder druk gezet

De geïnterviewde kandidaten gaven aan dat de behandelplannen soms niet of nauwelijks werden besproken, het resultaat tegenviel of behandelingen slechts half afgemaakt werden, waarna de kandidaat zelf voor de overige (vervolg)kosten moest opdraaien. Bovendien leek kandidaten regelmatig een lichaamscorrectie 'aangepast' te worden, waarna men onder druk werd gezet dezelfde dag een besluit te nemen.

Opvallend genoeg worden vrijwel alle tandheelkundige behandelingen in *Een nieuw begin*, en ook in diverse andere makeoverprogramma's, uitgevoerd door een tandartspraktijk in Best die al vaker onder het vergrootglas van de IGZ en diverse media lag. Het aantal in het artikel genoemde 'misstanden' is zorgelijk en lang. Behandelplannen werden nauwelijks besproken en vaak opgesteld door de praktijkmanager die geen tandarts, maar tandtechnicus is; alternatieve behandelopties kwamen vaak niet aan de orde. Soms kwam een kandidaat er pas na het ontwaken uit de narcose - alle kandidaten wer-

den onder narcose behandeld, wat op zichzelf opmerkelijk is - achter dat voor een volledige extractie was gekozen, ook al leek met delen van het gebit behalve cariës weinig mis.

## Noodgebit als eindoplossing

Bij Donnee Gans werd na een volledige extractie een losse prothese in de bovenkaak aangebracht, die al snel te groot bleek. Toen de kandidate dit naderhand bij de tandkliniek aankaatte, erkende deze dat het eerste gebit een noodgebit betrof en een klikgebit te adviseren was. Deze diende de kandidate echter zelf te betalen, vernam zij tot haar verbazing. Voor Gans was dit financieel onhaalbaar; niet voor niets deed zij aan het programma mee. Zo bleef zij zitten met een 'tussenoplossing', waarmee zij naar eigen zeggen slechter af is dan vóór de ingrijpende behandeling.

Bij kandidaat Renate, tevens onder narcose behandeld, werd veel uitgebreider ingegrepen dan vooraf besproken. Elementen die gevuld zouden worden of een endodontische behandeling zouden krijgen, bleken geëxtraheerd of voorzien van een kroon. Toen enkele

maanden na de uitzending haar prothese brak, werd zij door de tandkliniek niet geholpen. Sindsdien loopt zij rond met een groot gat in haar linkeronderkaak.

De kliniek zegt behandelplan-

kandidate Esther, die in het programma zelf nog heel gelukkig leek met de buikwand- en borstcorrectie die zij onderging, aan NRC. "Dat ik het niet erg zou vinden als ik niet meer wakker werd. Dat wisten

Ze wrikken iets los in dat programma en dan tot ziens

nen te hebben opgesteld en deze met de patiënten te hebben gesproken, maar wilde deze uit privacyoverwegingen niet tonen. Meerdere kandidaten kunnen zich echter niet of nauwelijks overleg over een behandelplan herinneren, laat staan iets te hebben onderkend.

## Realiteit anders

De tevreden ogende kandidaten zetten veel kijkers ertoe aan om bij RTL openlijk te solliciteren als kandidaat voor makeoverprogramma's die al jarenlang op televisie te zien zijn en op veel kijkers kunnen rekenen. De realiteit achter de behandelingen blijkt echter vaak anders dan geschetst. "Er waren dagen dat ik mijn bed niet uitkwam," vertelde

ze. Ze wrikken iets los in dat programma en dan tot ziens."

RTL wilde aanvankelijk niet inhoudelijk op de reportages reageren. Nadat SP en D66 in een Kamerdebat naar aanleiding van de NRC-artikelen vraagtekens zetten bij de handelwijze van het mediabedrijf, beloofde RTL echter uit te zoeken of deelnemers aan hulpprogramma's goed worden behandeld. De tandkliniek in Best gaf in een reactie aan NRC aan zich niet te herkennen in het geschetste beeld en de behandelplannen "uitvoerig" en "meermaals" met de patiënten te hebben besproken. Ook deelnemers die achteraf om de behandelplannen vroegen, zo schrijft NRC, hebben die echter (nog) niet van de kliniek ontvangen. ■

## ► Vervolg van pagina 1

In de 2017-editie van dit jaarlijkse evenement staat 'de kracht van enthousiasme' en 'de patiënt als superpromoter' centraal.

## Route naar de finale

De komende weken kunnen tandartspraktijken zich aanmelden op de website [www.tandartspraktijkvanhetjaar.nl](http://www.tandartspraktijkvanhetjaar.nl). Hier kunnen zij in maximaal honderd woorden pit-

chen waarom zij voor de prijs in aanmerking komen. Ook dienen aanmelders ter oriëntatie maximaal vijf foto's van de praktijk te uploaden. Na een eerste schifting zullen de overgebleven kandidaten zich uitgebreider presenteren aan de hand van zes aspecten die bij de beoordeling leidend zijn: Patiënt, Personeel, Wet- en regelgeving, Praktijkrichting, Bedrijfsstrategie en Maatschappelijk verantwoord ondernemen.

Na een tweede schifting bezoekt

een deskundige jury de acht genomineerde praktijken, die uitgebreid aan bod komen in een speciale bijlage die in april 2017 bij Dental Tribune verschijnt. In mei maken we de drie finalisten bekend. De winnaar wordt bepaald door een combinatie van een publieksstemming vooraf, het juryoordeel en een stemming onder de aanwezigen van Klantpasta!

De praktijk die op 23 juni als winnaar uit de bus komt, mag zich vanaf dat moment presenteren als "Tandartspraktijk van het jaar 2017".

## Positief verhaal

"Tandartsen zijn de afgelopen jaren vaak negatief in het nieuws geweest. Onterecht, want de Nederlandse mondzorg behoort tot de beste ter wereld," aldus Ben Adriaanse, hoofdredacteur van Dental Tribune Nederland. "Met deze verkiezing willen we een positief verhaal vertellen. We fo-

Met deze verkiezing willen we een positief verhaal vertellen

cussen op inspirerende praktijken die laten zien hoe je topklinisch én verantwoord een moderne mondzorgpraktijk kunt runnen. En natuurlijk is het een eer om jezelf 'tandartspraktijk van het jaar' te mogen noemen!"

Aanmelden is mogelijk tot januari 2017. Meer informatie kunt u vinden op [www.tandartspraktijkvanhetjaar.nl](http://www.tandartspraktijkvanhetjaar.nl). ■

Topklinische nascholing voor de tandarts van nu



QualityPractice

Tandheelkunde





Bekijk het nieuwe programma op [www.qualitypractice.nl](http://www.qualitypractice.nl)

- ✓ praktisch
- ✓ actueel
- ✓ inspirerend
- ✓ 35 KRT-punten per jaar

Word nu lid!




dentol equipment [www.alldent.nl](http://www.alldent.nl)

FINNIDENT

Finndent 8000 P1

- De meest efficiënte behandelbaarheid!
- Flexibel inzetbaar voor links- en rechtshandig gebruik.
- Zeer ergonomisch.
- Solide gebouwd.
- Gladde afneembare oppervlaktes.



5 jaar garantie incl. service & onderhoud (vraag naar de voorwaarden)

Colofon

Dental Tribune verschijnt tienmaal per jaar en is een uitgave van Albion Press BV, onder licentie van Dental Tribune International

**Hoofdredacteur/uitgever**  
Ben Adriaanse, MSc


**Redactie**  
Marieke Epping, MSc  
Joann Hebben, MA  
Loes Raats

**Cartoons**  
Auke Herrema

**Redactieadres**  
Redactie Dental Tribune  
Postbus 545, 3990 GH Houten  
E-mail: [redactie@dental-tribune.nl](mailto:redactie@dental-tribune.nl)  
De Nederlandse editie van Dental Tribune kent een onafhankelijke redactie en richt zich op professionals in de volle breedte van het mondzorgvak.

**Aanmelden**  
De doelgroep van Dental Tribune (bestaande uit tandartsen-algemeenpractici, MKA-chirurgen, orthodontisten, gedifferentieerde tandartsen, mondhygiënist, tandtechnici, tandprothetici, assistenten en diegenen die werkzaam zijn in de dentale industrie) komt in aanmerking voor een kosteloos abonnement. Behoort u tot de doelgroep en ontvangt u het maandblad nog niet? Meld u dan aan via het inschrijfformulier op [www.albionpress.nl](http://www.albionpress.nl).

**Advertentieverkoop**  
Harry Velthuis, accountmanager.  
Postbus 545, 3990 GH Houten.  
Telefoon: 06-531 55 262.  
E-mail: [velthuis@dental-tribune.nl](mailto:velthuis@dental-tribune.nl)  
Laura Bogaers, medewerker mediaorder. Telefoon: 030-63 55 070.  
Fax: 030-63 55 069.  
E-mail: [adverteren@dental-tribune.nl](mailto:adverteren@dental-tribune.nl)



KEURMERK

© 2016 Albion Press BV. Redactioneel materiaal van Dental Tribune International, Duitsland, dat is vertaald en in dit nummer is opgenomen, is auteursrechtelijk beschermd door Dental Tribune International GmbH. Alle rechten voorbehouden. Gepubliceerd met toestemming van Dental Tribune International GmbH, Holbeinstr 29, 04229 Leipzig, Duitsland. Reproductie op welke manier en in welke taal dan ook, gedeeltelijk of volledig, zonder de voorafgaande schriftelijke toestemming van Dental Tribune International GmbH, is uitdrukkelijk verboden. Dental Tribune is een handelsmerk van Dental Tribune International GmbH.

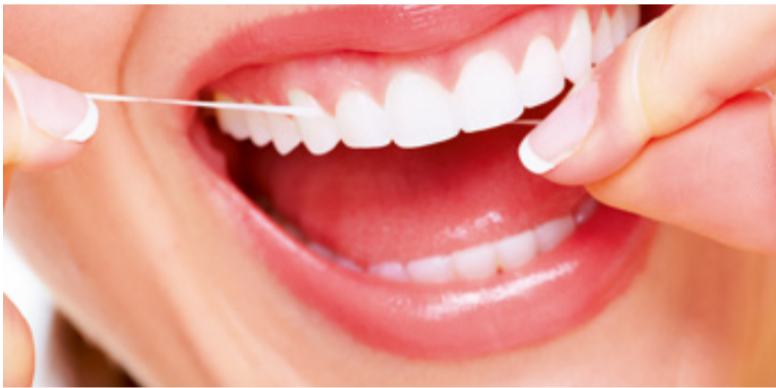## “Bevolkingsonderzoek naar parodontitis goede zaak”

**AMSTERDAM** Het wordt tijd voor een landelijke screening op parodontitis in Nederland. Dat schrijft *De Telegraaf* na gesprekken met tandartsen en implantologen. De incidentie van deze aandoening neemt sinds enkele jaren sterk toe: naar schatting heeft één op de tien Nederlanders ernstige parodontitis, soms zonder het zelf te merken. Uiteindelijk kan de aandoening leiden tot elementverlies en het immuunsysteem negatief beïnvloeden.

Met een bevolkingsonderzoek kan parodontitis vroeger vastgesteld worden. Dat is belangrijk, vertelde prof. dr. Fridus van der Weijden, bijzonder hoogleraar Preventie en Therapie van Parodontale Infecties aan ACTA, op persoonlijke titel aan *De Telegraaf*.

“Hoe dieper de ruimte tussen tandpocket en tandvlees, hoe ernstiger de ontsteking. Eigenlijk ben je dán al te laat of aan de late kant. Je zou een ontstekingsproces eerder willen kunnen vaststellen.”

Tandarts en ondernemer Peter van der Schoor spreekt zich in het artikel uit voor de invoering van een eenvoudige speekseltest, waarmee (de ernst van) parodontitis vastgesteld kan worden. Huisartsen, diabetesverpleegkundigen en internisten hebben echter “weinig tot geen kennis” over het uitvoeren van mondonderzoek, stelt Van der Schoor. “Tot 45% van hun patiënten loopt – zonder dat het is opgemerkt – rond met een actieve chronische parodontitis. De tandarts? Nee, die bezoeken zij niet regelmatig meer.” ■



## NVT kiest nieuwe naam en reikt twee prijzen uit

**ALMKERK** De NVT WTA Hamer Duyvensprijs is op 14 november uitgereikt aan dr. Yvonne de Waal (UMCG) voor haar proefschrift over peri-implantaire infecties. De wetenschappelijke onderscheiding wordt, onder auspiciën van de Nederlandse Vereniging van Tandartsen (NVT), eenmaal per jaar toegekend. Voorafgaand aan de Algemene Vergadering van de NVT werd tevens oud-ACTA-student Martijn van Leeuwen gelauwerd met de NVT TP Masterscriptieprijs. *Last but not least* besloot de vereniging tot een nieuwe naam: de NWVT.

Van de Waal heeft de prijs ontvangen vanwege de relevantie van haar onderzoek voor de tandarts algemeen practicus. In het proefschrift wordt zowel literatuuronderzoek als klinisch onderzoek beschreven. Uit systematisch literatuuronderzoek bleek geen verschil in de samenstelling van orale microflora tussen edentate patiënten met implantaten en geïmplanteerde patiënten met nog een aantal eigen elementen. Ook kwam bij beide groepen evenveel peri-implantitis voor.

In het klinische onderzoek werden de paropathogenen in kaart gebracht die voor en na een volledige gebitsextractie in de mondholte aanwezig zijn. Sommige hiervan blijven tot maanden na de extractie in de mond aanwezig. De specifieke paropathogenen P. gingivatis, P. intermedia, T. forsythis en F. nucleatum bleken mogelijk een rol te spelen bij het ontstaan van peri-implantitis. Het extra ontsmetten van het implantaatop-

pervlak met chloorhexidine ná mechanische reiniging bleek geen verbetering in klinische uitkomsten te geven. Wel werden enkele prognostische factoren geïdentificeerd, die het ontstaan van peri-implantitis kunnen voorkomen of de aandoening kunnen stoppen. De mate van botverlies rondom het implantaat, of een patiënt rookt, en de ervaring van het behandelteam spelen hierin een rol.

De WTA Hamer Duyvensprijs Leescommissie gaf aan het proefschrift van Van de Waal met veel plezier te hebben gelezen en goed nota te hebben genomen van de klinische implicaties van haar conclusies.

De masterscriptie van Van Leeuwen ging over de gezondheid van de gingiva. Een op de scriptie gebaseerd artikel werd gepubliceerd in het *International Journal of Dental Hygiene*, mede door een subsidie van ZonMW. Van Leeuwen is sinds 2009 al actief binnen de onderzoeksgroep Therapie & Preventie, afdeling parodontologie, waar hij werkt aan zijn promotie.

De prijzen werd voorafgaand aan de Algemene Vergadering van de NVT uitgereikt. Op die vergadering werd besloten de naam van de NVT om te buigen naar de Nederlandse Wetenschappelijke Vereniging van Tandartsen (NWVT). Er is voor de naamsverandering gekozen om “de vereniging duidelijker te kunnen positioneren en in een oogopslag duidelijk te maken dat de vereniging inhoudelijk betrokken is bij de mondzorg,” zo stelt de kersverse NWVT. (bron: NWVT) ■

## Vanaf 1 januari taaleis voor buitenlandse tandartsen

**DEN HAAG** Vanaf 1 januari 2017 moeten alle buitenlandse tandartsen die in Nederland willen werken aantonen dat zij de Nederlandse taal voldoende beheersen. Voorheen gold deze taaleis alleen voor tandartsen van buiten de EU. De uitbreiding van de eis is het gevolg van het gewijzigde Registratiebesluit BIC.

Een buitenlandse tandarts die in Nederland aan de slag wil, moet kunnen bewijzen Nederlands te beheersen op B2+-niveau, en ook

voldoende vaardig te zijn in medisch interactief Nederlands. De eis gaat gelden voor iedereen die zijn diploma heeft behaald in een van de landen die behoren tot de Europese Economische Ruimte (EER: EU-landen, Liechtenstein, Noorwegen en IJsland), uitgezonderd Nederland. Ook tandartsen die het Nederlands als moedertaal hebben maar hun opleiding in het buitenland hebben genoten, moeten aan de regel voldoen.

Tandartsorganisatie KNMT is

blij met de invoering van de taaltoets, waarvoor de vereniging al enige tijd ijverde. Voldoende beheersing van het Nederlands is immers essentieel voor goede communicatie tussen patiënt en zorgverlener, het bereiken van *informed consent* en daarmee het leveren van goede mondzorg, aldus de KNMT in een reactie. Overigens blijft de beroepsorganisatie benadrukken dat het toelaten van buitenlandse tandartsen slechts een tijdelijke oplossing is voor het tekort aan tandartsen in Nederland en de noodzaak voor uitbreiding van het aantal opleidingsplaatsen blijft bestaan. (bron: KNMT) ■

## A-dec opent nieuw Europees distributiecentrum in Tilburg

**TILBURG** Fabrikant A-dec heeft aangekondigd een nieuw distributiecentrum voor tandheelkundige apparatuur te openen in Tilburg, om zo de groei op de Europese markt te ondersteunen. Met de nieuwe Europese locatie wil het bedrijf de transporttijd en logistieke kosten verminderen, importcomplicaties elimineren en de klantenservice verbeteren.

“Het distributiecentrum zal A-dec-dealers strategisch ondersteunen en zorgen voor een efficiënte

en versnelde service aan tandartsen over het hele continent,” zegt Luciano Marchesi, regiomanager voor Europa. “We zijn in aanzienlijke mate aanwezig op de Europese markt via een reeks van gewaardeerde distributiepartners, en het verbeteren van de infrastructuur en distributie laat onze toewijding aan hen zien. Het is een investering in onze toekomst.” Rhenus Contract Logistics zal verantwoordelijk zijn voor de logistiek van de nieuwe vestiging.

A-dec bestaat ruim vijftig jaar en het hoofdkantoor is gevestigd in Newberg, VS. Via de vestigingen in de VS en het VK en een uitgebreid netwerk van erkende dealers levert A-dec wereldwijd tandartsstoelen, toedieningssystemen en tandheelkundige lampen aan tandartsen in meer dan honderd landen. In 2010 opende het bedrijf nieuwe kantoren in China om de verkoop op de Aziatische markt te stimuleren. (bron: Dental Tribune International) ■

## Tandpasta goedkoper dankzij rechter

**DEN HAAG** Tandpasta wordt een stuk goedkoper door een uitspraak van de Hoge Raad, de hoogste rechter van het land. Die besliste vrijdag in een langlopende zaak dat tandpasta een geneesmiddel is. Hierdoor hoeft er maar 6 procent btw over betaald te worden, in plaats van 21 procent. De uitspraak geldt tevens voor zonnebrandcrèmes. De zaak was aangespannen door een winkelier.

De Hoge Raad redeneert als volgt: tandpasta heeft bestanddelen als fluoride die gaatjes

voorkomen, beschermen tegen tandbederf en bijdragen aan de genezing van geïrriteerd tandvlees. Het is daarom een preventief geneesmiddel. Zonnebrandcrème bevat op zijn beurt UVA- en UVB-filters die verbranding van de huid door zonnestraling voorkomen, en is dus ook een geneesmiddel.


Verschillende grote drogisterijketens zeggen op korte termijn de prijzen te zullen verlagen vanwege de uitspraak. Bij Kruidvat en Trekpleister worden de eerste prijsverlagingen direct doorgevoerd, zegt

een woordvoerder. “Wij geven het voordeel door aan onze klanten. Het past niet bij een voordeeldrogist om dit zelf te houden.” Ook concurrenten DIO en DA adviseren franchisers om de btw-verlaging door te berekenen. Etos gaat de prijs van de producten van het eigen merk verlagen.

Als winkeliers de btw-verlaging geheel doorberekenen, komt dat neer op een prijsverlaging van ruim 12 procent. Een tube tandpasta van bijvoorbeeld 2 euro gaat dan 1,75 euro kosten. (bron: NOS) ■

### GEBITSRENOVATIES IN TV-HULPPROGRAMMA'S ONDER VUUR

WAT ZIJN WIJ TOCH BLIJ MET ONZE NIEUWE TANDEN!



Interview met Aukje Bouwman, tandarts-endodontoloog (Radboudumc)

# “Zorg bij kiespijn voor een gestructureerd consult”



TEKST: ANNE DOELEMEN / FOTO'S: MEREL WAAGMEESTER

**Aukje Bouwman werkt twee dagen per week in een verwijspraktijk voor endodontologie en daarnaast op het Radboudumc als docent. Een prachtige combinatie, vindt ze. Na een dag vol lange, complexe, priegelige endo's is het mooi om midden in de bedrijvigheid van een behandelzaal te staan en studenten kennis over te dragen. Het onlangs verschenen AccreDidact-programma over kiespijn ligt precies in haar straatje. Pijndiagnostiek moet gestructureerd plaatsvinden, vindt Bouwman. “Een goede anamnese en het kennen van de behandelhistorie zijn heel belangrijk voor de diagnose. Die stappen worden soms te makkelijk overgeslagen.”**

**Endodontologie wordt vaak gezien als een ‘lastig’ onderdeel van de tandheelkunde. Hoe komt dat, denkt u?**

Bij wortelkanaalbehandelingen kunnen tandartsen het idee hebben in een diep, donker gat te kijken, waarbij ze niet goed zien wat ze doen. De behandeling wordt dan meteen een stuk moeilijker en onvoorspelbaarder. Sommige mensen zijn liefhebber van endodontologie en andere niet. Er zijn mensen die heel enthousiast zijn en ook met een microscoop werken bijvoorbeeld. Zij maken daarmee het onzichtbare zichtbaar. Dat maakt het werk makkelijker en leuker. Ook confronterender, want een heel klein beetje te veel wegboren geeft direct een groot defect.

Daarnaast betreft endodontie

vaak patiënten met acute klachten; die bellen 's ochtends naar de praktijk met het verhaal dat ze de hele nacht wakker hebben gelegen van de pijn. Zo'n patiënt krijgt dan een spoedafpraak, waardoor er vaak maar beperkt tijd beschikbaar is. Tijdgebrek en endo gaan niet goed samen.

**Is het een bepaald type mens, de endodontoloog?**

Je moet houden van zorgvuldig priegelwerk. En je moet veel geduld hebben, want het zijn lange behandelingen. Het is ook heel technisch, maar op een heel andere manier dan het maken van uitgebreide werkstukken of cosmetische tandheelkunde. De voor- en naplaatsjes van een kanaalbehandeling zijn voor de patiënt bijvoorbeeld

helemaal niet tot de verbeelding sprekend.

**Komt endodontologie op de universiteiten voldoende aan bod?**

Je merkt dat bij nascholing ook veel jonge tandartsen komen. Ik kan me indenken dat studenten op de universiteit aardig wat scholing gehad hebben, maar na hun afstuderen in de algemene praktijk tegen best veel zaken aanlopen. Studenten doorlopen niet zo vaak het hele traject van een eerste consult tot en met de behandeling, ook niet van wortelkanaalbehandelingen.

**Zelf bent u betrokken bij het endodontologie-onderwijs aan het Radboudumc. Wordt endodontologie verschillend onderwezen op de drie tandheelkundeopleidingen?**

Ik denk dat we op één lijn zitten in wat we studenten aanleren. Ik vond het wel geruststellend om op een Europees congres te leren dat alle universiteiten tegen hetzelfde probleem aanlopen: dat ze studenten veel meer patiënten met specifieke problematiek zouden willen laten behandelen. Er is een schaarste aan patiënten op de opleidingen, specifiek als het gaat

om patiënten met endodontische klachten. Veel van deze patiënten hebben een (te) gezonde mond en dan is endodontologie helemaal niet aan de orde. Of ze hebben een te uitgebreid behandelde mond, wat weer te complex is voor studenten. Je ziet dat studenten bij praktijkstages wel veel met wortelkanaalbehandelingen geconfronteerd worden. Dan hopen we dat ze goede begeleiding hebben, goede apparatuur tot hun beschikking hebben en de tijd krijgen. Op de universiteit trekken we zes uur uit voor een wortelkanaalbehandeling; in algemene praktijken moet het in twee uur gefixt zijn.

**Het AccreDidact-programma Kiespijn handelt grotendeels over pijndiagnostiek. Gaat er weleens wat mis in het traject van diagnostiek?**

Een goede anamnese en het kennen van de behandelhistorie zijn heel belangrijk voor de diagnose. Die stappen worden soms te makkelijk overgeslagen en er wordt te snel een röntgenfoto gemaakt. Daar wordt vervolgens eindeloos naar getuurd, terwijl de patiënt nog niet gehoord is en het klinisch onderzoek is overgeslagen. Ik krijg in mijn verwijspraktijk ook regel-

matig enkel een röntgenfoto mee-gestuurd. Terwijl ik ook wil weten hoe een element op warmte en koude reageert, of het pijnlijk is bij palpatie en of er pockets sondeerbaar zijn.

**Welke klachten ziet u in uw verwijspraktijk vooral?**

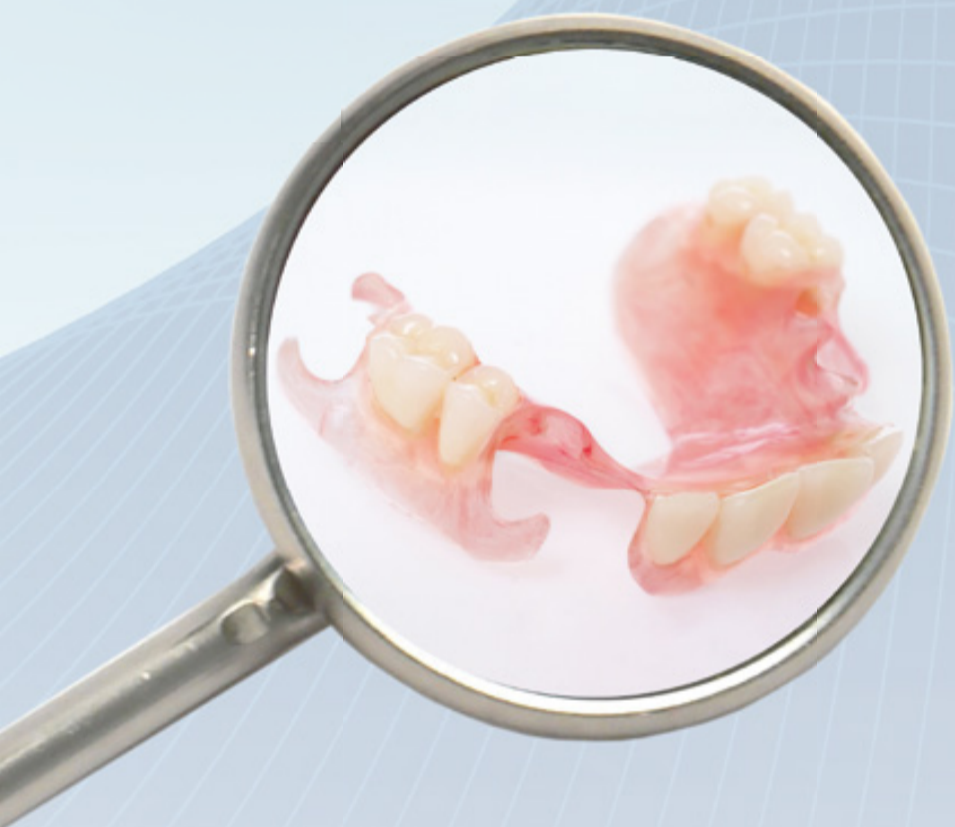
In de verwijspraktijk hebben patiënten lang niet altijd klachten: de meeste verwijzingen betreffen een (patiënt met een) gebitselement met pijnlijke of niet-pijnlijke persisterende parodontitis apicalis: de verwijzer vraagt ons een oude wortelkanaalbehandeling te reviseren omdat de oorspronkelijke niet het gewenste effect had. Meestal is de reden hiervan dat er bacteriën in het wortelkanaal zijn achtergebleven.

**Kun je zonder vergroting wel wortelkanaalbehandelingen doen?**

Ik hoor weleens mensen beweren dat dat niet kan, maar dat vind ik kort door de bocht. Maar ik zie dat iedereen die met een microscoop of loepbril werkt, niet meer zonder

► Lees verder op pagina 7

# uw brug naar **kw**aliteit



## Proti-Flex Valplast prothese 5-13 elementen

Normaal voor  
~~€205,-~~  
nu voor slechts

**€102,50**  
incl. ophalen & leveren

**Nu 50% korting**  
op uw eerste 5 werkstukken\*

- Comfortabel
- Esthetisch
- Goede retentie en stabiliteit
- Tijdelijke voorziening na implantologie
- Online persoonlijk account en vast contactpersoon



**Uitstekende**  
kwaliteit



**5 Jaar**  
garantie



**All-in**  
prijzen



**Snelle**  
levertijd

\*Deze 50% kortingsactie is geldig tot 90 dagen na de eerste bestelling

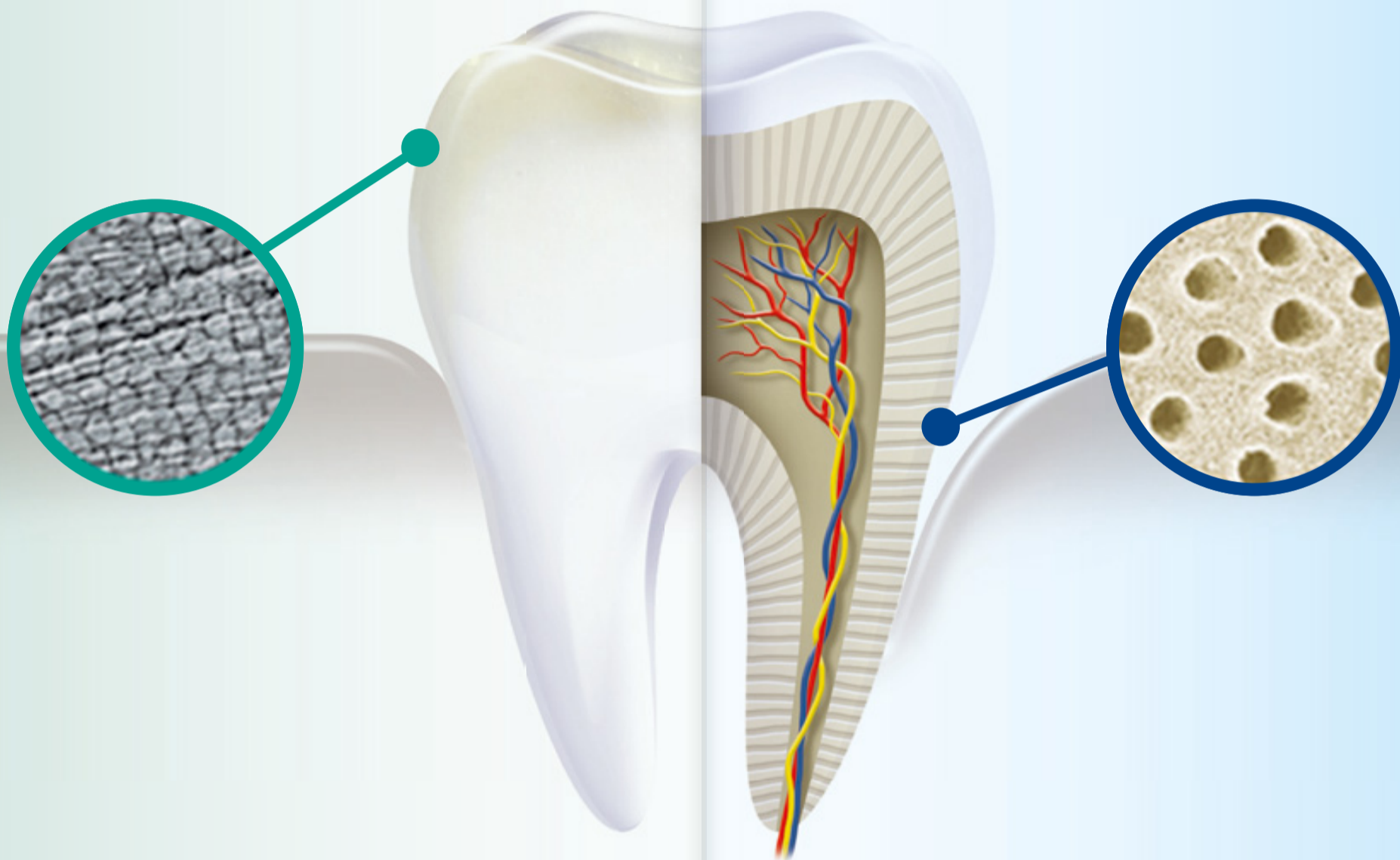
contact@protilab.nl

Bel gratis! **0800-0525**

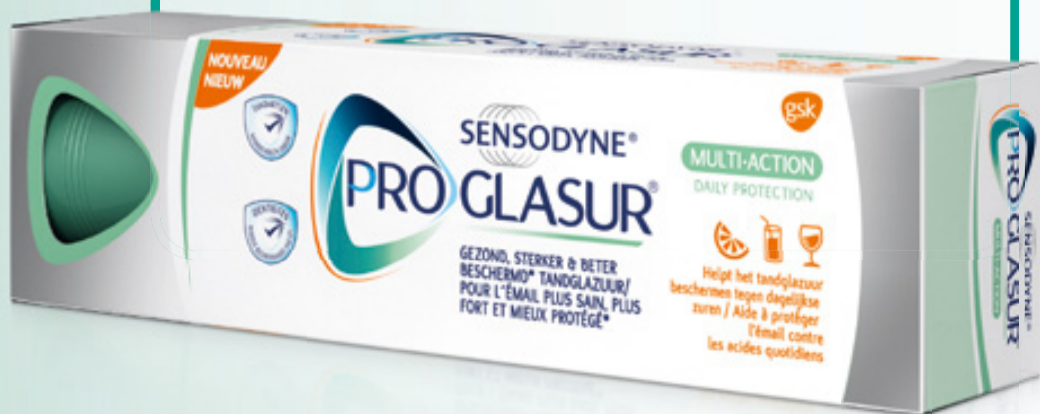[www.protilab.com](http://www.protilab.com)

# Dagelijkse bescherming Glazuur

# Dagelijks herstel\*\* Dentine



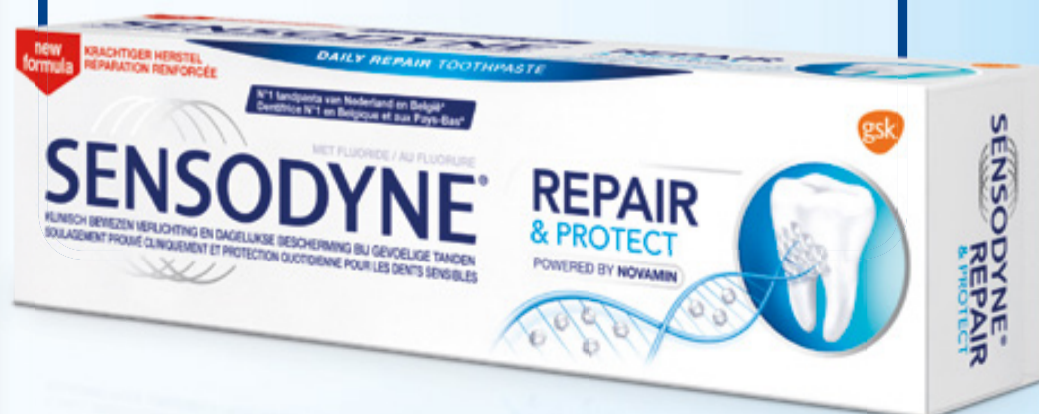- Versterkt en beschermt het tandglazuur tegen dagelijkse zuren<sup>1</sup>
- De geoptimaliseerde fluorideformule kan de continue remineralisatie van het tandglazuur bevorderen en helpt beschermen tegen tanderosie<sup>1</sup>



nieuwe formule



- Krachtiger\* herstel\*\* met de voordelen van Novamin® en natriumfluoride in één enkele formule
- Blijvende verlichting van gevoelige tanden bij tweemaal daags poetsen<sup>2</sup>



\* Vs. Eerder op de markt gebrachte formulering.

\*\* Vormt een beschermende laag over de gevoelige plekken van de tanden. Poets tweemaal daags voor langdurige bescherming tegen gevoeligheid.

<sup>1</sup> Barlow AP et al. J Clin Dent. 2009; 20(6):192-198 – <sup>2</sup> GSK data on file, RH01748

► Vervolg van pagina 4

kan of wil werken. Omdat ze weten wat ze anders niet zien.

**Wat zijn de nieuwste inzichten op het gebied van kiespijn?**

Wat aan de universiteit van Groningen momenteel wordt onderzocht, is of de pulpa vaker gespaard kan worden. Er zijn steeds meer signalen dat de pulpa best veerkrachtig is. Het idee leeft al langer dat als er bij een diepe cariëslaesie in de pulpa ontstekingsymptomen gaande zijn, maar er nog geen klachten zijn, dat tand-

omdat de kies dood is. Toch kunnen de weefsels eromheen wel degelijk pijn doen. Als iemand zegt dat hij pijn heeft, is dat zo, en pijn is niet te ontkennen omdat jij niet weet wat je eraan kunt doen. Het is altijd goed om iemand anders mee te laten kijken, want het kan ook iets niet-dentogeen zijn. Ik heb het geluk dat ik in mijn praktijk samenwerk met een tandarts-gnatholoog. Zij kan kijken in hoeverre klem- en knarsgedrag een rol speelt bij de klachten. Dat vind ik een heel waardevolle aanvulling. Als er geen weefselschade is, is er waarschijnlijk een neurologische oorzaak. Dat komt niet vaak voor;

**U had het al over Cone Beam CT. Wanneer zouden tandartsen die moeten gebruiken bij kiespijn?**

Soms om apicale chirurgie te plannen, als je met je behandeling bijvoorbeeld dicht bij de canalis komt. De CBCT-scanner kan ook worden gebruikt als er een wortelkanaalbehandeling is uitgevoerd, er op de röntgenfoto en in het wortelkanaal met de microscoop geen verdachte dingen worden gezien en er klachten blijven bestaan. Je moet wel goed van tevoren bedenken wat je wilt doen met de informatie van de CBCT-scan. Als je, ook als er niets te zien is, toch chirurgisch wilt exploreren, hoef je de scan niet te maken. Je stelt je patiënten met een CBCT-scan bloot aan ioniserende straling, daar moet je wel een rechtvaardiging voor hebben.

**Welke kwalen worden soms over het hoofd gezien bij kiespijn?**

Ik denk dat een *cracked tooth* wel eens gemist wordt. Als patiënten verwezen worden voor de revisie van een wortelkanaalbehandeling en de patiënt geeft aan dat hij last van het element heeft bij warmte of kou, dan weet ik vrij zeker dat het element waar de kanaalbehandeling in is gedaan, niet de oorzaak is. Soms heeft het buurelement een crack. Ik denk dat we allemaal weleens last hebben van tunnelvisie. Als je op een röntgenfoto een niet fraai ogend kanaal ziet, valt je oog daarop. Maar ik vind het belangrijk – en dat leren we studenten hier heel duidelijk – dat een consult begint met de anamnese en het inventariseren van de historie. Daarna doe je klinisch onderzoek en vervolgens bepaal je pas of je een röntgenfoto nodig hebt. Als je eerst naar de foto kijkt, heb je al een conclusie getrokken. Ik vind het belangrijk dat je structureel met een consult omgaat en



een compleet verhaal kunt presenteren.

**Zou iedere algemeen practicus een wortelkanaalbehandeling moeten kunnen uitvoeren?**

Iedere tandarts moet zonder meer de pijnagnostiek kennen en weten wanneer hij wat moet doen. Maar het is belangrijk dat tandartsen weten waar hun grenzen liggen. Ik weet niet of iedere tandarts door een brug op een 37 die heel erg gekanteld ligt in een spoedbehandeling met tijdsdruk het element moet openmaken. Ik denk dat je dan ook kunt zeggen dat het te complex is en de kans op complicaties te groot. Ik snap dat het lastig is om iemand met acute pijnklachten niet direct te helpen, maar ook in een spoeddienst moet je kunnen zeggen: ik doe het niet. Soms krijg ik in mijn verwijspraktijk patiënten waarbij de tandarts gestart is met een wortelkanaalbehandeling

en op tijd erkend heeft dat het niet lukte. Dat is ook goed; dan is er nog geen man overboord.

**Wat valt u verder op bij acute kiespijn?**

Dat veel patiënten de verwachting hebben dat de tandarts ingrijpt. Ik heb soms het gevoel dat als je als tandarts alleen maar advies en pijnstillers geeft, je het per definitie niet goed hebt gedaan. Terwijl de huisarts precies hetzelfde doet als je daar komt met een verstuite enkel. Bij de tandarts komen patiënten met de 'opdracht': "Ik voel daar wat en ik ga morgen op vakantie, ik wil daar geen pijn hebben, dus doe er iets aan." Soms werkt het zo niet, hoe vervelend ook. Ik kan me voorstellen dat je van de pijn af wilt. Maar soms heeft het lichaam tijd nodig om te herstellen. Het kan lastig zijn om patiënten te vragen af te wachten. ■

## Tijdgebrek en endo gaan niet goed samen

artsen er dan alles aan moeten doen om niet te exponeren. Dan moeten we misschien wat carieus dentine laten zitten en een goede restauratie maken om de pulpa maximaal kans te geven om te herstellen. Nu zijn er steeds meer signalen dat de pulpa zich misschien ook kan herstellen als er al klachten zijn. Dat is natuurlijk heel interessant.

**Wat kan er nog meer misgaan bij de diagnostiek van kiespijn?**

Erg veel, helaas. Het is zo fijn als een patiënt precies kan aanwijzen waar het pijn doet, met een duidelijk verhaal, als je de pijnklacht kunt opwekken met provocatietesten en helder kunt verklaren waarom daar pulpa- of periapicale pathologie is. Maar er zijn veel factoren die je diagnose kunnen vertroebelen: zeurende pijn op meerdere plekken in de mond, klemmen of knarsen, barstjes in de elementen, dat de patiënt niet kan aangeven of de pijn meer of minder wordt.

**Zijn provocatietests afdoende of zou u graag nog andere tests tot uw beschikking hebben?**

Wat we graag zouden kunnen testen is of het pulpaweefsel nog doorbloed is. Dat kan met laser doppler flowmetrie, maar die apparatuur is niet beschikbaar in een algemene praktijk. En we zouden nog duidelijker willen weten of een ontsteking aan de wortelpunt actief is. Periapicale radioluenties zie je lang niet altijd op een röntgenfoto. Gelukkig hebben we CBCT om dat in beeld te brengen. Het is soms lastig als een patiënt hevige klachten houdt die je niet kunt verklaren met klinisch onderzoek en röntgenbeelden. Pijn is heel complex en vaak emotioneel. Wat de een onbeschrijflijke pijn noemt, hoeft dat voor de ander niet te zijn.

**Hoe kan een tandarts het best omgaan met patiënten bij wie geen oorzaak voor de klachten te vinden is?**

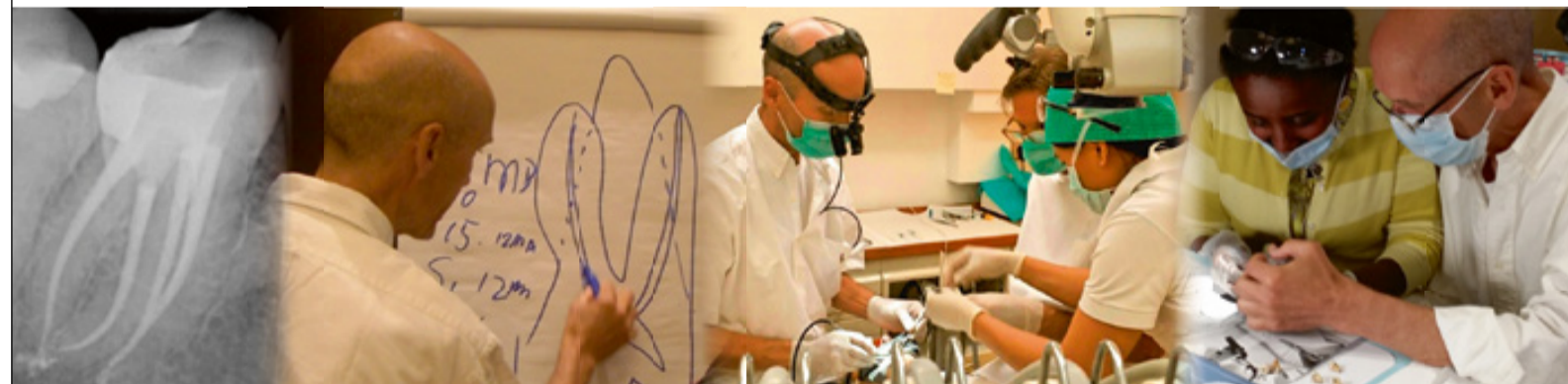Het is belangrijk om mensen altijd serieus te nemen en te kijken hoe je iemand verder kunt helpen. In mijn verwijspraktijk geven patiënten weleens aan dat ze hevige pijn hebben, maar dat de tandarts heeft aangegeven dat dat niet kan,

ik vraag hooguit eens per jaar via de huisarts of er een neurologisch consult kan plaatsvinden. Er wordt ook wel gesproken over psychogene pijn, maar ik denk dat dat heel weinig voorkomt.

**Op welke klachten bent u, vanuit uw ervaring, meer beducht?**

Als een patiënt na een wortelkanaalbehandeling een paar keer terugkomt met de mededeling dat het element niet goed voelt, is er vaak sprake van een wortelfractuur. Dan is er soms klinisch en röntgenologisch nog niets te vinden. Meestal wachten we op typische symptomen van een verticale wortelfractuur: een diepe smalle pocket, een hoge fistel. Je moet dan goed aan patiënten vertellen waarom je nog even afwacht.

## Tweedaagse Cursus Endodontologie te Amstelveen



- Kleinschalige opzet ( max. 8 deelnemers)
- Intensieve hands-on training
- Live demonstratie
- Focus op vaardigheid en efficiëntie
- ProTaper Universal ProGlider en ProTaper Next
- Warme vertical condensatie: de Schilder techniek volgens Ruddle
- Thermafil en GuttaCore
- Kamers uitgerust met Zeiss microscopen
- Ook als eendaagse privé cursus: The ONE-on-ONE

**Locatie:** Tandartsenpraktijk H.J. van Mill Parmentierlaan 76a te Amstelveen.  
**Prijs:** €1.500 per cursus  
**Data 2017:** 27-28 januari 2017 10-11 maart 2017 25-26 augustus 2017 10-11 november 2017  
**Contact:** T: 020-6416566 E: info@hjvanmill.nl

Voor verdere informatie zie onze website: [www.hjvanmill.nl](http://www.hjvanmill.nl)

# Dentogene pijn

Dit is een fragment uit het recent verschenen nascholingsprogramma *Kiespijn, dentogeen of niet-dentogeen?* (AccreDidact), geschreven door Jan Warnsinck.

## 4.1 Inleiding

Met een overvolle praktijkagenda komen onverwachte pijnklachten meestal op een ongelegen moment. Toch wordt van de tandarts verwacht dat hij voor iemand met tand- of kiespijn meteen tijd vrijmaakt, in korte tijd de juiste diagnose stelt en dat hij, *last but not least*, de klacht zo snel mogelijk verhelpt. In dit hoofdstuk worden de meest voorkomende dento-alveolaire pijn diagnoses besproken.

## 4.2 Cervicale dentinegevoeligheid

Cervicale dentinegevoeligheid komt in de dagelijkse praktijk geregeld voor: 10-25% van de patiënten heeft er last van.<sup>10</sup> Ongeveer 2,5% van deze patiënten heeft zelfs ernstige pijnklachten.<sup>11</sup> Verder blijkt dat patiënten die een parodontale behandeling hebben ondergaan, bovengemiddeld last hebben van cervicale dentinegevoeligheid.<sup>10</sup> Cervicale dentinegevoeligheid ontstaat bij verlies van het tandglazuur of het wortelcement, waardoor de dentinetubuli bloot komen te liggen. Diverse etiologische en predisponerende factoren zijn hiervoor verantwoordelijk: recessie van de gingiva, het extern bleken van gebitselementen, attritie (parafuncties), abrasie (tandenpoetsen met een schurende tandpasta), en erosie (zuren in frisdranken of uit de maag).<sup>12,13</sup>

We weten niet zeker waardoor het pijngevoel wordt veroorzaakt. Een algemeen geaccepteerde theorie is de hydrodynamische. Hierin gaat men ervan uit dat de vloeistof in de dentinetubuli in beweging wordt gebracht door thermische (koude lucht) of osmotische stimuli (suiker) op het blootliggende dentine. Door de beweging worden de A $\delta$ -vezels die in de odontoblastenlaag van de pulpa gelegen zijn, geprikkeld.<sup>12,13</sup> Uit onderzoek blijkt dat de vloeistofstroom in de dentinetubuli bij overgevoelige gebitselementen vele malen sterker is dan bij ongevoelige gebitselementen. Uit een ander onderzoek bleken gevoelige gebitselementen achtmaal zoveel open tubuli te hebben dan ongevoelige gebitselementen.<sup>14</sup>

De pijnklacht is soms vaag, maar wel goed te lokaliseren. De pijn kan echter ook fel zijn, terwijl de locatie onduidelijk is. De pijn is meestal van korte duur en verdwijnt zodra de stimulus verdwenen is. Meestal is het mogelijk de diagnose op basis van de anamnese te stellen. Ter bevestiging van de diagnose kan de tandarts provocatietesten uitvoeren om de pijn op te wekken. Met een meerfunctiespuit kan koude lucht tegen het blootliggende dentine worden geblazen. Een sterk osmotische prikkel is uit te lokken door een verzadigde oplossing van calciumchloride op het blootliggende dentine aan te brengen.

## 4.3 Pijnlijke reversibele pulpitis

Bij acute reversibele pulpitis is er sprake van een verhoogde reactie op koude en warme prikkels vergeleken met de naburige gebitselementen. De pijnreactie treedt alleen op zolang de prikkel aanwezig is. De locatie van het oorzakelijke gebitselement is vaak moeilijk te bepalen.<sup>15</sup> Bij een reversibele pulpitis treedt geen spontane pijn op. De sensibiliteitstest is uiteraard positief en de percussietest zal een negatief resultaat opleveren.<sup>15</sup> Bij deze pijnklacht is het belangrijk om te achterhalen of het om een reversibele pulpitis gaat of om de irreversibele variant. Een nauwkeurig onderzoek met een goede anamnese is daarvoor de beste methode. In tegenstelling tot irreversibele pulpitis is bij reversibele pulpitis volledig herstel mogelijk. Een pijnlijke reversibele pulpitis komt vaak voor na het restaureren van een element met cariës, na parodontale behandeling of extractie van een buurelement, of na trauma. De etiologie is dan cariës, blootliggende tandhalzen of een barst of fractuur. De ontsteking blijft beperkt tot de pulpa. Op de röntgenfoto is daarom geen afwijking te zien.

## 4.4 Pijnlijke irreversibele pulpitis

De belangrijkste kenmerken van pijnlijke irreversibele pulpitis zijn een vitale, ontstoken pulpa, die in het vroege stadium erg gevoelig is voor warmte en koude. Vaak kan de patiënt het oorzakelijke gebitselement niet goed aanwijzen. Verder houdt de pijn aanmerkelijk langer aan dan de duur van de prikkel.<sup>16</sup> Naarmate het ontstekingsproces voortduurt, zal er ook

spontane pijn optreden. Dit gebeurt vooral gedurende de nacht. Dan is de pijn veelal kloppend en synchroon met de hartslag. Bij een pijnlijke irreversibele pulpitis in het gevorderde stadium neemt de pijn bij warmteprikkels toe, terwijl koude dan juist voor verlichting kan zorgen. Bij een irreversibele pulpitis is de percussietest in eerste instantie negatief. Als het ontstekingsproces zich na verloop van tijd uitbreidt tot in het periapicale gebied, zal de percussietest echter positief uitvallen.<sup>16</sup>

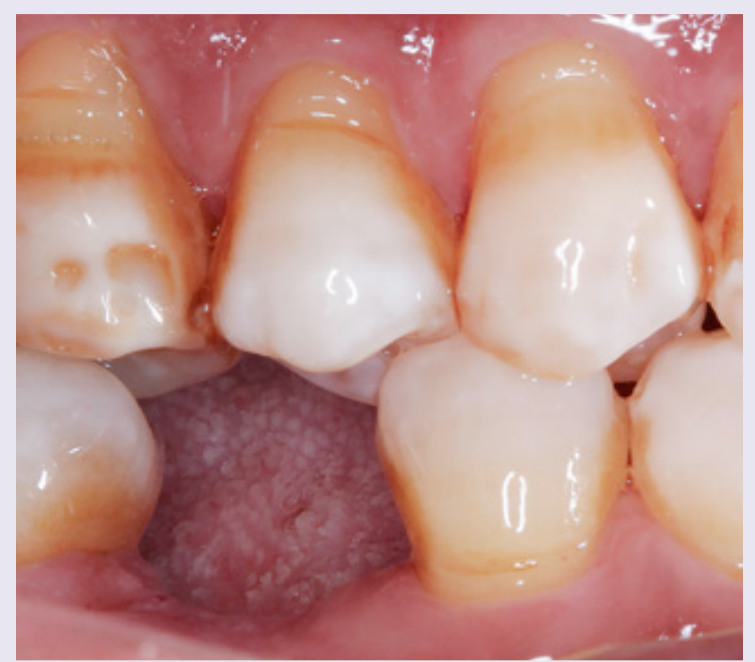De diagnose *pijnlijke irreversibele pulpitis* is vaak niet met zekerheid te stellen, omdat de diagnostische middelen beperkt zijn en we niet weten of de pulpa zich zal herstellen. Daarbij speelt ook een rol dat de overgang tussen een reversibele pulpitis en een irreversibele pulpitis geleidelijk verloopt. Zolang de diagnose onzeker is, mag de endodontische behandeling niet gestart worden. Meestal wijzen de symptomen op korte termijn uit of de diagnose *pijnlijke irreversibele pulpitis* terecht gesteld kan worden.

## 4.5 Pijnlijke parodontitis apicalis

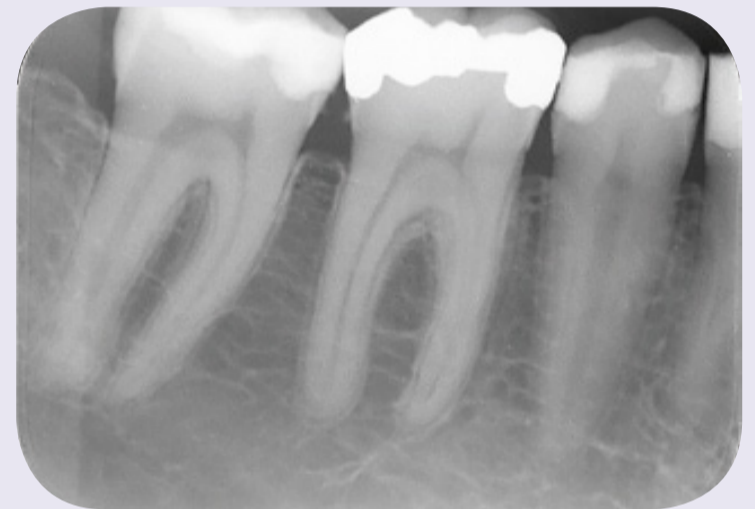
Pijn bij een gebitselement met een necrotische, geïnfecteerde pulpa wordt veroorzaakt door een pijnlijke periradiculaire ontstekingsreactie ten gevolge van de infectie. De pulpa is afgestorven door de microbiële infectie en de infectie is uitgebreid tot het gehele wortelkanaalstelsel. Kenmerkend voor een pijnlijke parodontitis apicalis is de percussiegevoeligheid van het betrokken gebitselement, waardoor het pijnlijke gebitselement meestal gemakkelijk te achterhalen is. Daarnaast is het element vaak gevoelig met bijten en voelt het te hoog en enigszins mobiel aan.<sup>17</sup> De sensibiliteitstest zal bijna altijd een negatieve uitslag geven. Palpatie in de omslagplooi ter hoogte van de apices van het pijnlijke element levert vaak gevoeligheid op. Patiënten met parodontitis apicalis ervaren de pijn vaak als zeer hevig, waarbij pijnstillers geen of slechts gedeeltelijk verlichting geven. In de eerste fase is een pijnlijke parodontitis apicalis niet altijd waarneembaar op de röntgenfoto, omdat de periapicale ontsteking het sterk gecalcificeerde corticale bot nog niet bereikt heeft.

## 4.6 Parodontale overbelasting

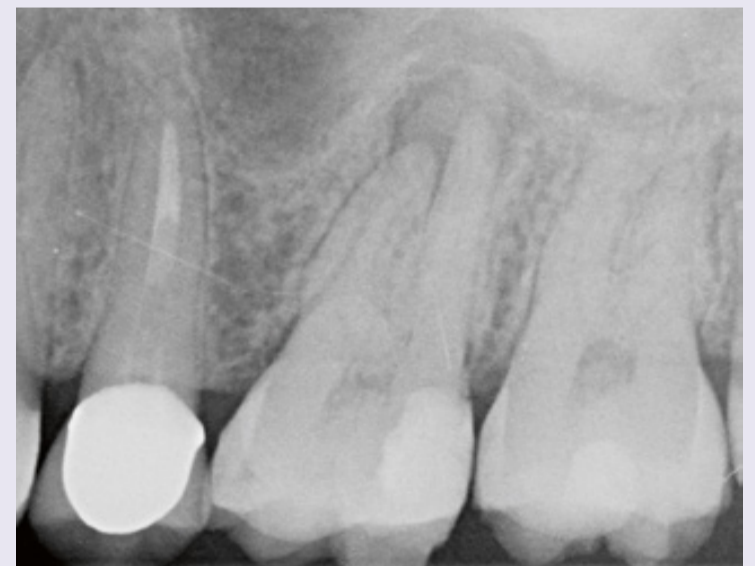Een gebitselement dat door een te zwaar occlusaal contact (prema-tuur contact) wordt overbelast, kan pijn geven. De pijn is vaak moeilijk te onderscheiden van pulpale



Afbeelding 15. Door recessie van de gingiva worden tandhalzen vatbaar voor slijtage en pijnprikkels.



Afbeelding 16. Bij element 47 is onlangs de amalgaamrestauratie vervangen door composiet. Ten gevolge daarvan is het element een paar dagen gevoelig voor warmte en koude. De pijn houdt even aan. De patiënt heeft geen spontane pijn. De klinische verschijnselen duiden op een reversibele pulpitis.



Afbeelding 17. Element 26 met een diepe, distale restauratie en een pijnlijke parodontitis apicalis, gekenmerkt door een negatieve sensibiliteitstest en een positieve percussietest.



## Edin Dental Academy

- + Wettelijk erkend onderwijs voor tandartsassistenten
- + Opleidingen voor praktijkmanagers
- + Maatwerk opleidingen en trainingen

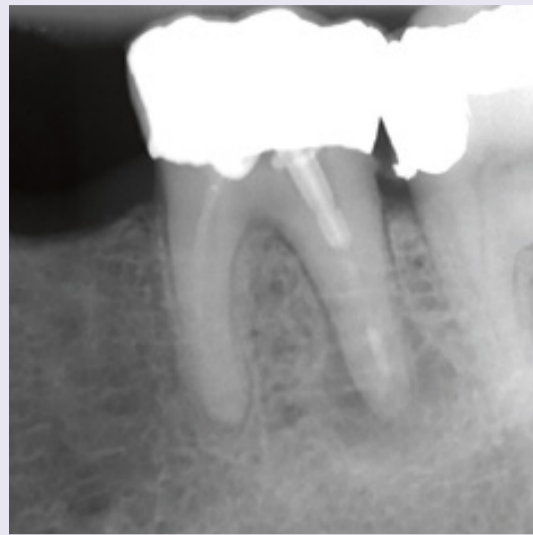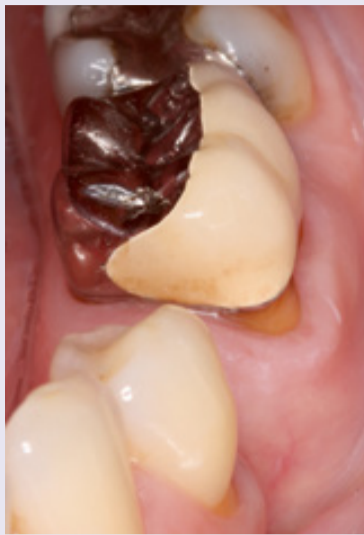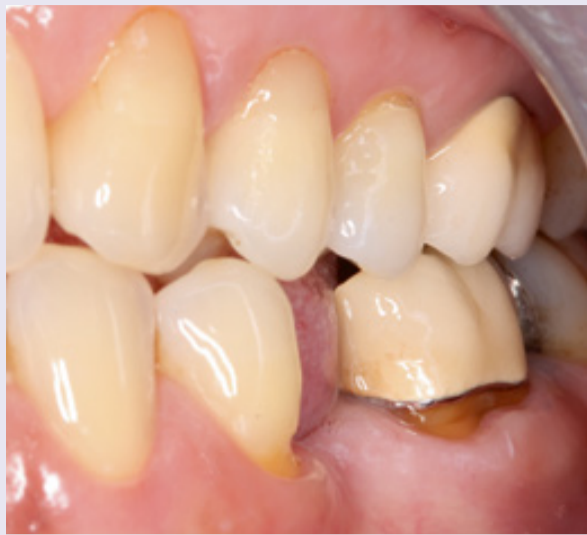### Meer info:

[www.edin.nl](http://www.edin.nl) of 0343-449970

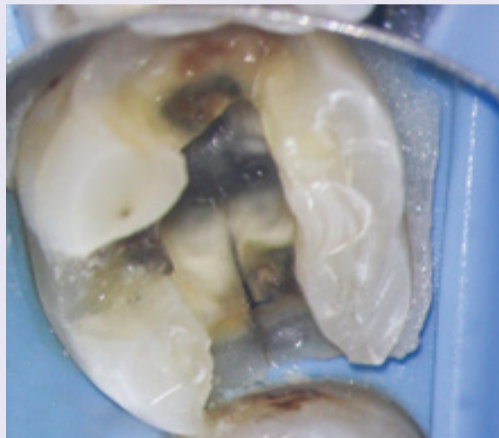
Edin Dental Academy  
Sportlaan 11-13, 3951 CG Maarn

of periapicale pijn. In eerste instantie voelt de patiënt alleen op het moment van het premature contact een scherpe, kortdurende pijn. Naderhand ontstaat meer een continue, doffe pijn, die bij het dichtbijten scherp en hevig wordt. Soms is het element verhoogd gevoelig voor warmte en koude, maar dat kan ook het gevolg zijn van het vervaardigen van de restauratie waardoor het premature contact is ontstaan. Het element is tevens pijnlijk bij percussie, vooral wanneer er in de richting van de overbelasting tegen het element wordt getikt. Op de röntgenfoto is vaak een verbrede parodontale spleet zichtbaar.

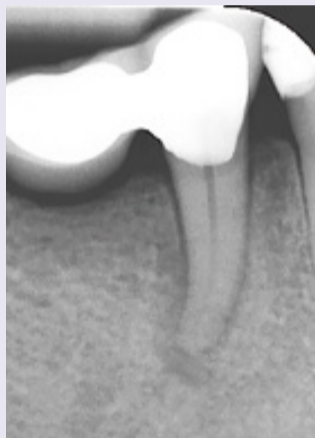



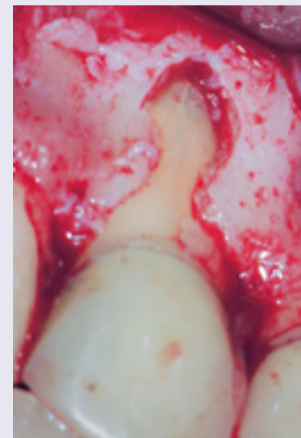
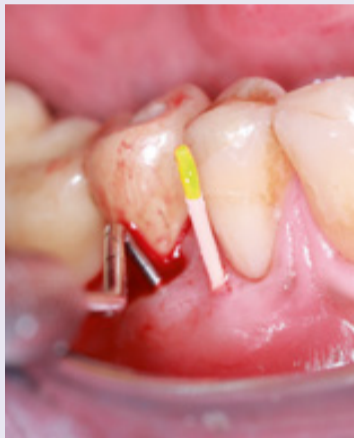Afbeelding 18a-c. Element 36 is voorzien van een metaal-porseleinkroon. De endodontische behandeling werd onvolledig uitgevoerd. Er is distaal een periapicale radiolucentie te zien. Het element reageert niet-sensibel op de koudetest en is pijnlijk bij percussie. De diagnose luidt: pijnlijke parodontitis apicalis. FOTOS: DIEUWERTJE DE GROOT-KUIN, AMSTERDAM



Afbeelding 19a. Een barst die tot in de bodem van de pulpakamer doorloopt. De prognose van het element is hierdoor dubieus geworden.



Afbeelding 19b-c. Brugpijler 35 met een naar lateraal doorlopende radiolucentie (halolaesie), een solitaire, smalle 'endopocket' en een fistel in de nabijgelegen marginale gingiva. Dit duidt op een verticale wortelfractuur.



Afbeelding 20. Met een diagnostische flap kan een wortelfractuur worden blootgelegd. Ten gevolge van de fractuur is er botverlies opgetreden. FOTO: PHU LE, AMSTERDAM

menten een fistel ontstaat, waarvan de uitgang zich in 35% van de gevallen dicht bij de marginale gingiva bevindt.<sup>21</sup> Vaak is er nog een tweede nabijgelegen fistel, die als een smalle, solitaire pocket tot de apex doorloopt. Bij bijten op een element met een verticale wortelfractuur wordt een doffe pijn gevoeld. Er is geregeld een zwelling aanwezig. Verder is er in meer dan de helft van de gevallen op de röntgenfoto een lateraal doorlopende radiolucentie (halolaesie) te zien.

Het gebruik van CBCT wordt momenteel niet aangeraden voor de detectie van verticale wortelfracturen, maar als in de toekomst de resolutie van deze scans toeneemt kan CBCT wellicht een belangrijk diagnostisch middel worden.<sup>22</sup> Als aanvulling op het voorgaande kan geprobeerd worden de wortelfractuur direct waar te nemen. De locatie van de fractuur beïnvloedt echter de kans dat de fractuur zichtbaar gemaakt kan worden. Een coronaal gelegen fractuur is gemakkelijker te detecteren dan een meer apicaal gelegen fractuur. Het zichtbaar maken van een fractuur kan geschieden door de gingiva opzij te houden met bijvoorbeeld een Ash 6, een diagnostische flap of tijdens inspectie met de microscoop na de endodontische opening. De beperking van een diagnostische flap is dat een fractuur aan de buccale zijde goed waarneembaar is, terwijl dit aan de overige zijden minder het geval is. Bij inspectie met de microscoop geldt de restrictie dat observatie in het kanaal slechts mogelijk is tot de eventueel aanwezige bocht.

#### 4.7 Barsten en fracturen

Een knobbelbarst (*cracked cusp*) is een onvolledige knobbelfractuur. Een barst kan pijn veroorzaken, die varieert van licht en zeurend tot heftig en stekend. Gebarsten knobfels komen vaak voor bij gebitselementen met uitgebreide occlusale restauraties, waarbij de knobbel ondermijnd of verzwakt is. De pijn neemt toe bij kauwen, doordat de fractuurdelen langs elkaar bewegen. De pijn kan ook weer opkomen zodra de kauwdruk wegvalt. Op den duur kan een gebarsten knobbel pijnklachten geven die op pulpitis lijken.<sup>18</sup> Het lokaliseren van de pijn is vaak lastig, omdat de pijn

een pulpale oorsprong heeft en het parodontale ligament er niet bij betrokken is.<sup>19</sup> Sensibiliteitstesten, een percussietest en een röntgenopname leveren meestal geen bijzonderheden op.

Om knobbelbarsten op te sporen is uitgebreide visuele inspectie van het element noodzakelijk, waarbij een operatiemicroscoop of een loepbril en een sterke lichtbron onmisbare hulpmiddelen zijn. Soms wordt de fractuur pas zichtbaar als de restauratie in het gebitselement is verwijderd. De fractuurlijn is ook zichtbaar te maken met behulp van jodiumtinctuur of een erytrosi-neoplossing. Een ander belangrijk

diagnostisch hulpmiddel is de bijtest: door de patiënt op een *Tooth Slooth Fracture Detector* of een *Fracfinder* te laten bijten, kan elke knobbel afzonderlijk worden belast. Bij gebitselementen met een avitale pulpa geeft een bijtest meestal geen duidelijke pijnreactie. Een barst in de klinische kroon van een gebitselement (*cracked tooth*) leidt tot een onvolledige scheiding van twee kroongedeelten. Als de barst zich na verloop van tijd in longitudinale richting uitbreidt, kan er een volledige kroonfractuur ontstaan.<sup>20</sup> De klinische verschijnselen lijken op die van gebarsten knobfels. Bij barsten en fracturen van

de klinische kroon neemt de kans op betrokkenheid van de pulpa toe. Dit zal er op den duur toe leiden dat de vitaliteit van de pulpa verloren gaat. Verder kan de kroonbarst zich op termijn tot in de wortel uitbreiden, waardoor er een verticale wortelfractuur ontstaat.

#### 4.8 Verticale wortelfractuur

Verticale wortelfracturen komen vaak voor bij endodontisch behandelde gebitselementen. De oorsprong van een verticale wortelfractuur kan apicaal of meer coronaal in de wortel gelegen zijn. Uit onderzoek blijkt dat bij 67% van de gefractureerde gebitsele-

#### 4.9 Pijn na de endodontische behandeling

Pijn na afloop van een wortelkanaalbehandeling komt geregeld voor. Diverse onderzoeken wijzen uit dat bij 20-65% van de endodontische ingrepen napijn voorkomt. Doorgaans is de pijn mild en in maar 5-10% ernstig van aard. Het risico voor ernstige napijn is na een endodontische behandeling het grootst (20%) als de patiënt ook al pijn had in de periode voorafgaand aan de endodontische behandeling. In de meeste gevallen is de postoperatieve pijn na enkele dagen verdwenen.<sup>23-25</sup> ■

# AccreDidact

## Kiespijn, dentogeen of niet-dentogeen?

van auteur: Jan Warnsinck

voor  
KRT en  
Mondzorg-  
register

[www.accredidact.nl](http://www.accredidact.nl)