

DENTAL TRIBUNE

The World's Dental Newspaper • Bulgarian Edition

Цена 6 лв.

Септември 2012/Бр. 7, Год. 10

НОВИНИ

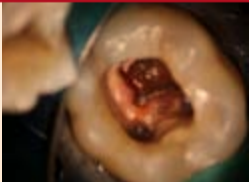→ СТР. 5



DTI обсъжда бъдещи стратегии на среща с изпълнителния директор на FDI. Световната дентална асоциация FDI и DTI (Dental Tribune International) обявиха активизирането на своите усилия за подобряване на оралното здраве в световен мащаб.

ПРАКТИКА

→ СТР. 6



Екстракция или релечение? Своя отговор на този Хамлетов въпрос дава д-р Иван Йовчев, като представя свой клиничен случай на релечение на неуспешно първично ендодонтико лечение.

КОМЕНТАР

→ СТР. 20



Без гаранции!

Главният редактор на сп. My Smile – д-р Николай Николов, коментира проблема за абсурдността на понятието „гаранция в денталната медицина“ – и като форма, и като съдържание.

Dental Tribune
с 12 броя
през 2013 г.



**АБОНАМЕНТ
ЗА 2013 г.**

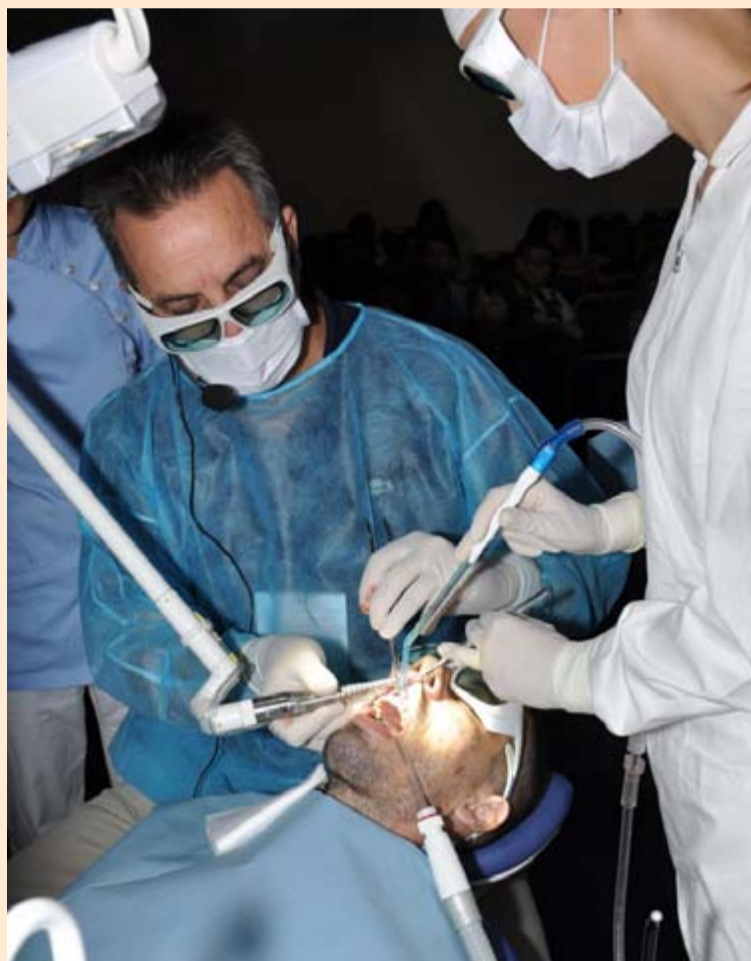Заповядайте на шанса ни на „София Дентал Мийтинг“ (27–30 септември), за да подновите своя абонамент.

DENTAL TRIBUNE
— The World's Dental Newspaper • Bulgarian Edition —

5 години Sofia Dental Meeting

По повод юбилея организаторите ще представят атрактивна програма

„ДЕНТАЛ ТРИБЮН БЪЛГАРИЯ“



Клинична демонстрация за широкото приложение на лазерите.

За пет години в рамките на СДМ госта от най-известните световни лектори гостуваха на този форум. Цял ден с Хенри Салама, демонстрация на живо на Мауро Фрагеани... ще ни трябват много редове да изброим всички светила, преминали през годините. След брилянтната лекция на д-р Салама в последния ден на СДМ миналата година, честно казано, си загадохме въпроса: какво повече могат да предложат организаторите през 2012 г.?

Оказа се, че организаторите отиграха галновидно ситуацията и се справиха доста добре и тази година.

Европейският естетичен ден ще предложи дискусия между 6-има от най-известните членове на най-престижната Европейска дентална асоциация – EAED. Безспорно това е най-вълнуващото събитие на конгреса, което всеки дентален специалист, който иска да е „в час“ със съвременните тенденции, техники и материали, не трябва да про-

пуска. Цената е около 400 лв. (от тях 150 лв. отстъпка за участниците на SDM 2011), което, сравнено с конгреса на EAED в Чешме, където за подобни лекции на същите лектори таксата за участие беше 800 евро, си е една нормална такса регистрация.

След Хенри Салама гойде ред да гостува на СДМ и групото голямо име в областта на имплантологията – основателят на световноизвестния институт за дентално образование gIDE Саша Йованович. Във връзка с неговото присъствие организаторите ще предложат една нова формула – в лекция директно от клиниката си в LA д-р Йованович ще разисква тенденциите на лечение на периимплантити – една тема, която става все по-злободневна.

Модератор ще бъде бившият президент на EAED – д-р Туду Манкоо, като дискусията накрая ще бъде отворена за вашите въпроси.

Тази година друг член на престижната академия и дългогодишен гост на кон-

→ стр. 3

Вземете за свой модел природата!

Д-р Паскал Мание пред „Дентал Трибюн България“

ИНТЕРВЮ ВЗЕ УЛЯНА ВИНЧЕВА

На 22 и 23 юни 2012 г. Българската академия по дентална козметика осигури незабравима среща на близо 100 български лекари по дентална медицина в луксозния комплекс „Рейнбоу Плаза“ в София със световните експерти в своята област д-р Паскал Мание и д-р Ян Бакъл. Големият лектор в сферата на естетичната дентална медицина д-р Паскал Мание впечатли българската аудитория с прекрасната си презентация, която беше произведение на изкуството и като мисъл, и като форма. Използвахме случая и в рамките на събитието разговаряхме с д-р Паскал Мание за неговите ментори, възбуждения, концепции и бъдещи планове. Получи се интересен разговор. Вижте сами.

Каква е разликата между възприемането за красота в Америка и в Европа?

Очевидно е, че когато говорим за представата за красива усмивка, съществува различия между възприемането в Европа и в Америка. Въпреки че не виждам разлика между хората от двете страни на Океана, пробле-

мът е, че те са били изложени на различни културни влияния. Ето защо не смятам, че пациентите в Америка желаят нещо принципно различно. Но единственото, което те познават, е предложението им от американската действителност. Тяхната

→ стр. 16



Скъпи четящи,

Според календара на маите на 26 юли настъпи Годината на бурята. Това е една много специална година на големите промени и на голямото пробуждане.

Какво става тази година? Нещо трепти във въздуха, нещо се случва. Настроението ни се променя рязко, климатът също, магнитните линии се обръщат, земните пластове се наместват. Струва ни се, че времето тече по-бързо...

И хората се променят!

Вие виждате ли промени около

вас или във вас самите? Усецате ли новите енергии?

Ние – да!

Краят на отпуската ни странно съвпадна с началото на Годината на бурята. И през август в редакцията настана истинска буря от нови идеи, страсти, възгрейди... по-голямата част от които намериха своята реализация. Скоро ще разберете какво точно означава това.

Ето един жокер: от 2013 г. любуният ви вестник „Дентал Три-

бюн“ ще излиза всеки месец (12 броя годишно).

Останалото – по-късно!

А сега – насладете се на септемврийския ни „следотпускарски“ брой, пълен с новини, любопитни четива и клинични случаи.

И ни пишете, ако имате нещо да споделим с нас, на office@dental-tribune.net!

Приятни минути с в-к „Дентал Трибюн“!

Ом Редакцията

Твоята усмивка
е най-ценна за нас!



Via G. Mameli, 50/52
35020 Albignasego (PD) - Italy
Tel. +39 049 862 96 12 - 862 96 05
Fax +39 049 862 98 16
info@isomed.it - www.isomed.it



За контакти:
г-р Илинов – 0889475887
illinov@yahoo.com

International Imprint

Licensing by Dental Tribune International

Publisher Torsten Oemus

Group Editor

Daniel Zimmermann
newsroom@dental-tribune.com
+49 341 48 474 107

Clinical Editor
Magda Wojtkiewicz

Online Editor
Yvonne Bachmann

Editorial Assistance
Claudia Duschek

Copy Editors
Sabrina Raaff
Hans Motschmann

Publisher/President/CEO
Torsten Oemus

Director of Finance & Controlling
Dan Wunderlich

Media Sales Managers
Matthias Diessner

Vera Baptist
Peter Witteczek

Maria Kaiser
Malgorzata Worona

Marketing & Sales Services
Nadine Dehmel

License Inquiries
Jorg Warschat

Accounting
Manuela Hunger

Business Development Manager
Bernhard Moldenhauer

Executive Producer
Gernot Meyer

International Editorial Board

Dr Nasser Barghi, USA – Ceramics

Dr Karl Behr, Germany – Endodontics

Dr George Freedman, Canada – Aesthetics

Dr Howard Glazer, USA – Cariology

Prof Dr I. Krejci, Switzerland –

Conservative Dentistry

Dr Edward Lynch, Ireland – Restorative

Dr Ziv Mazar, Israel – Implantology

Prof Dr Georg Meyer, Germany –

Restorative

Prof Dr Rudolph Slavicek, Austria –

Function

Dr Marius Steigmann, Germany –

Implantology

© 2012, Dental Tribune International

GmbH. All rights reserved.

Dental Tribune makes every effort to report

clinical information and manufacturer's

product news accurately, but cannot assume

responsibility for the validity of product

claims, or for typographical errors. The

publishers also do not assume responsibility

for product names or claims, or statements

made by advertisers. Opinions expressed by

authors are their own and may not reflect

those of Dental Tribune International.

Dental Tribune International

Holbeinstr. 29, 04229 Leipzig, Germany

Tel.: +49 341 4 84 74 302

Fax: +49 341 4 84 74 173

www.dental-tribune.com

info@dental-tribune.com

Regional Offices

Asia Pacific

Dental Tribune Asia Pacific Limited

Room A, 20/F, Harvard Commercial

Building, 111 Thomson Road, Wanchai,

Hong Kong

Tel.: +852 3113 6177

Fax: +8523113 6199

The Americas

Dental Tribune America

116 West 23rd Street, Ste. 500, New York,

N.Y. 10011, USA

Tel.: +1 212 244 7181

Fax: +1 212 224 7185

Офис България

Издава Dental Tribune България ЕООД

София 1421, кв. „Лозенец“,

ул. „Крум Попов“ 56-58

тел./факс: +359 2 416 71 73

office@dental-tribune.net

www.dental-tribune.net

www.dental-tribune.com

Действителен собственик:

Уляна Винчева

Представената информация

е съгласно чл. 7а, ал. 3 от ЗЗДПД.

Главен редактор

Уляна Винчева

Редактори

г-р Владимир Ашиков

г-р Надежда Куюмджиева

Дизайн и предпечат

Антоанета Волева

Превод

г-р Надежда Куюмджиева

г-р Александър Апостолов

Ива Димчева

Коректор

Гая Христова

Реклама

Николина Илиева 0897 958 321

Автори в броя

Даниел Цимерман, г-р Владимир Ашиков,

г-р Светослав Величков, г-р Александър

Вълев, г-р Иван Йовчев, г-р Кирил Ду-

нов и г-р Емилия Братиславова, г-р Ни-

колай Николов, Уляна Винчева, Радми-

ла Христова

Печат: „Спектър“ АД

Българското издание на Dental Tribune

е част от групата Dental Tribune

International – международно издание

на 20 езика, разпространявано в над 55

държави.

Съдържанието, преведено и публикувано в този брой от Dental Tribune International, Германия, е с авторското право на Dental Tribune International GmbH. Всички права запазени. Публикувано с разрешение на Dental Tribune International GmbH, Holbeinstr. 29, 04229, Лаипциг, Германия. Възпроизвеждането по какъвто и да било начин и на какъвто и да е език, изцяло или частично, без изрично писмено разрешение на Dental Tribune International GmbH и Dental Tribune България ЕООД е абсолютно забранено. Dental Tribune е запазена марка на Dental Tribune International GmbH. Редакцията не носи отговорност за съдържанието на публикуваните реклами в броя.

греса – г-р Валтер Девото, последователно в практически курс и демонстрация върху пациент ще поднесе една много нова концепция за изработка на място на индиректни композитни фасети – методика, спестяваща много разходи и клинично време, което е един чудесен избор във време на криза...

Практическият курс на един от най-известните „композитори“ в света – проф. Мангани, ще допълни тази тема с възможности за лечение в дисталния участък.

Медицинската тематика за първи път е много широко застъпена в рамките на СДМ. Съзнателно и лечението на хъркането е тема, която разбуди духовете миналата година. И тази година г-р Спенсър в 3-та поредни дни след СДМ ще проведе специален уъркшоп, на който практически ще покаже техниките за изработка на апарати против хъркане. Какви актуални медикаменти да използваме, ще ни научи проф. Гарфънкъл, а г-р Милюе ще ни научи как да се предпазим от различни медицински усложнения в практиката ни, за които дори не искахме да си помисляме, но се случват.

Лазерите навлизат все по-широко във всяка дентална практика и програмата на СДМ тази година ще даде възможност на всеки, който се интересува от тази технология, да получи обширна нова информация. Дискусионен панел, клинични демонстрации и уъркшоп с различни видове лазери ще ви дадат възможност да получите различен поглед, представен от отлични специалисти в тази област, като г-р Райхиян, г-р Берна и доц. Томов.

Определено общото ни впечатление е, че организаторите като че ли малко са „попрекаляли“ с богатството от разнообразни теми и лектори.

Като разглеждате програмата на тазгодишното издание на Софийската дентална среща, има вероятност да ви хване яд, че не може да посетите едновременно всички интересни лекции и курсове, някои от които се припокриват.

Да вземем за пример неделя сутринта, зала А – интересен дискуссионен панел за акулузия с емблематични лектори като Марсел Льо Гал, Стив Ратклиф и възновителя проф. Ласер. В зала „Колгейт“ по същото време ще дискути-



Практически курс на г-р Валтер Девото, представящ екстремни възстановявания във фронталния и в дисталния участък.

рат едни от най-известните български специалисти в областта на пародонтологията, имплантологията и ендодонтията, в зала Omnia – демонстрация на живо на един от корифеите в костозаместителната терапия – Карло Тинти, който, всички, които посетихме Euro Regio във Виена, помним, че изнесе феноменална лекция там.

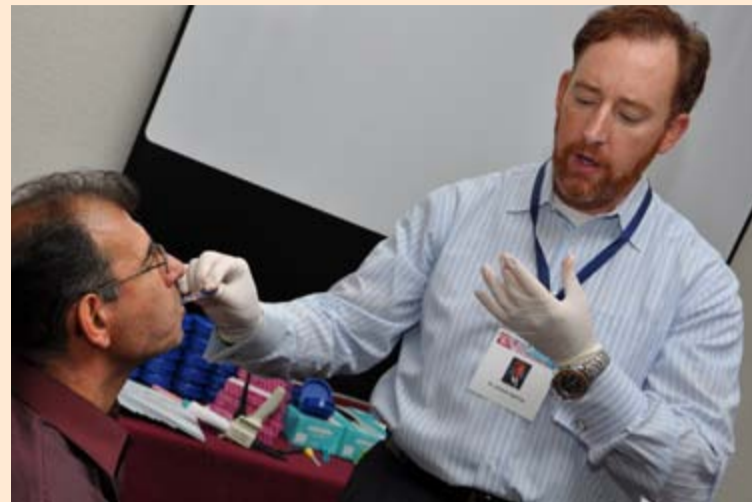В малките зали – дългоочакваният интересен уъркшоп за спешни състояния в денталната медицина; практически курс за фасети, включващ всички стъпки от изпиляване до циментиране, воден от Ст. Коуби; курс за нова методика за изработка на композитни фасети от г-р Девото; ендо семинар за спасяване на компрометиран зъби, воден от един от най-известните ендодонтисти в света – проф. Уебър...

Отново потърсихме коментар от организаторите на събитието за най-атрактивните акценти в програмата, като искахме да разберем и как върви организацията до момента.

И тъй като за кулсите на проекта СДМ стои активната помощ на няколко студенти по дентална медицина от ФДМ–София, поискане мнението на един от тях. Свързахме се със Зорница Вълчева – новото лице в СДМ, симпатична студентка 5-и курс във ФДМ–София, която изчерпателно отговори на всичките ни въпроси:

„Разбира се, Естетичният ден е събитието, което ние всички очакваме с огромно нетърпение, но аз бих препоръчала да се види и програмата на БДЕС. Председателката на дружеството – г-р Нели Николова, е подготвила възбуждаща програма, много богато онагледена с клинични случаи. Демонстрации-

те на проф. Саагун, г-р Девото и проф. Тинти също ще бъдат много атрактивни и полезни за участниците. Подготовка на проф. Коуби, г-р Девото, проф. Мангани и г-р Контурас за техните уъркшопове ме удивлява с огромния професионализъм, с който те искат да дадат максимум практически познания в рамките на няколко часа, и очаквам наистина много интересни курсове. Семинарите на проф. Перец за детска дентална медицина, на г-р Елуз за ролята на миниимплантите в ортодонтията и на проф. Уебър



Практически курс на г-р Джеймсън Спенсър – техники за определяне на захватката.

за спасяване на ендодонтико компрометиран зъби също обещавам да ни споделят много полезна информация. Тази година сме осигурили и много добър снимачен екип, така че ще можете да проследите курсовете и демонстрациите, които пропуснете, впоследствие на нашия уебсайт www.sofiadentalmeeting.com, както и на сайта на нашите партньори от Dental Tribune Study Club.


Не е за изпускане и галактейлът в Националния исторически музей, на който всички участници са по-

канени като гости. Там ще се състои и официалното откриване на конгреса и тържеството по случай 5-годишния СДМ. Подготвили сме зрелищна програма и много изненади, сподели с усмивка Зорница.

Надяваме се българският дентален специалист да стане свидетел на поредното качествено (в европейския смисъл на думата) събитие с марката СДМ.

„София Дентал Мийтинг“ е от 27 до 30 септември в Dedeman Princess хотел. **DT**

За повече информация на <http://sofiadentalmeeting.com>



Близко до
вашата професия!

РАЗПЛАЩАТЕЛНИ ПАКЕТИ
И КРЕДИТНИ ПРОГРАМИ

за хора със свободни професии

- адвокати • нотариуси
- частни съдебни изпълнители
- архитекти • лекари • одитори и други

<http://professionals.cibank.bg>

Вашият он-лайн партньор в света на финансите

0800 14014 | www.cibank.bg

СИБАНК

Част от KBC Group




Пълните зали по време на Sofia Dental Meeting.

Иглата не е просто игла

РАДМИЛА ХРИСТОВА

”Ако си мислите, че иглата е просто игла, помислете пак.“ Това е слоган – част от рекламната кампания на иглата SEPTOJECT EVOLUTION на фирмата SEPTODONT, която вече може да бъде открити и в България.

Специалната игла със скалповиден дизайн е създадена за по-лесна пенетрация през тъканите с по-малко отклонение. Това означава по-малък дискомфорт за пациентите дори когато се налагат множество инжекции. Необходимостта от по-малко сила, в комбинация със значително по-малкото отклонение на иглата, осигурява по-добър контрол и точност. Вносител за България на иглите SEPTOJECT EVOLUTION е фирмата „Рому-Дент“.



Институтът gIDE откри нов обучителен център

DENTAL TRIBUNE AMERICA



Участник на курс във високотехнологичния обучителен център на gIDE. (DT/Снимка: gIDE)

Global Institute for Dental Education (gIDE), основан през 2003 година в Лос Анджелис, вече разполага с високотехнологичен обучителен център със съвременно оборудван операционен блок и модерна аудио-визуална техника. Реновираният институт, чиито капацитет е бил ограничен до 16 участници, сега има възможност да приеме до 25 професионалисти, предоставяйки им близък поглед към операционните процедури на широкоекранни монитори.

През юни 2006 година gIDE премести главната си централа в звукозаписно студио с площ близо 400 м², което преди е било използвано от известната калифорнийска група The Beach Boys. Сега то е превърнато в модерен център с кабинети за предавания на живо по цял свят, записи на клинични видеоматериали и обучителен център за практически курсове и демонстрации на оперативни интервенции на живо.

Сред многото курсове, предлагани в gIDE, е и четиридневен графтинг курс, в който участниците имат възможност да се запознаят с последните имплантационни техники за успешно управление на меките тъкани, присаждане в областта на екстракция, подготовка

и регенерация на алвеоларния гребен за поставянето на импланти.

Провеждат се и обучителни курсове по естетични имплантологични процедури и синус-графтинг, като се следват гудактични, изчерпателни и ясни клинични протоколи.

Всеки курс по имплантология включва практическа част и наблюдение на операции в реално време, което се предлагат отделно или в комбинация като цялостна и задълбочена програма.

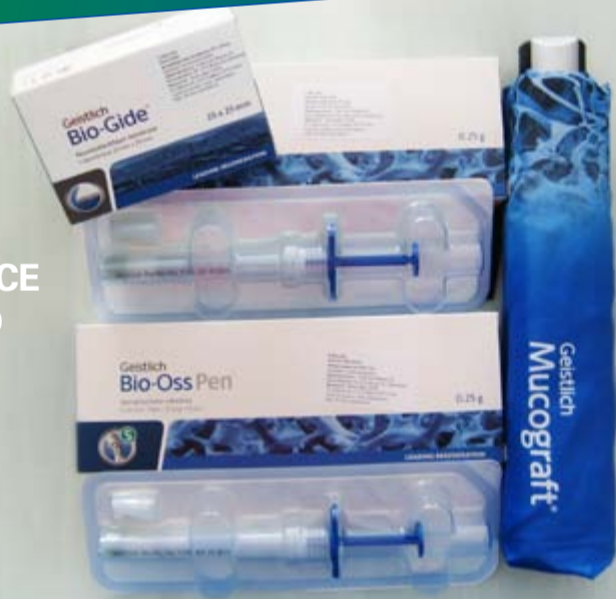Четиридневният курс се предлага веднъж на всеки три месеца и е ограничен до 25 участници. Според gIDE това е най-добрата краткосрочна имплантологична програма за напреднали участници, която да ги пренесе на следващото ниво в имплантологията и да повиши увереността им при графтинг на твърди и меки тъкани и при справяне с възникнали усложнения.

Концепцията на gIDE, заложена в иновативния обучителен център, е клиницистите да се обучават посредством теоретични, практически и демонстрационни методи, възползвайки се от възможностите на високотехнологичния операционен блок, и да се вдъхновят за реализиране на постижими резултати.

Източник: gIDE

Всеки сезон ПРОМОЦИИ

ВЪЗПОЛЗВАЙТЕ СЕ СЕГА ОТ НАШЕТО ПРЕДЛОЖЕНИЕ!



КОСТОЗАМЕШТАЩИ МАТЕРИАЛИ НА СУПЕР ЦЕНА!

Bio-Oss Pen 0,25 – 1 mm 0.25 gr
2 бр. x 165 лв. = 330 лв.

Bio-Gide 25x25 mm 1 бр. = 309 лв.
Вместо 639 лв. сега плащате

САМО
540 лв.

2 Bio-Oss Pen 0,25 – 1 mm 0.5 gr
2 бр. x 199 лв. = 398 лв.

1 Bio-Gide 25x25 mm = 309 лв.
Вместо 707 лв. сега плащате

САМО
600 лв.

ЦЕНИТЕ СА С ВКЛЮЧЕН ДДС.
КОЛИЧЕСТВАТА СА ОГРАНИЧЕНИ!!! ПОБЪРЗАЙТЕ!!!

Тел.: 02/9715440, 02/9719838; факс: 02/9719839;
GSM 0889294475, 0889235449, 0885443733
E-mail: office@romy-dent.com
www.romy-dent.com



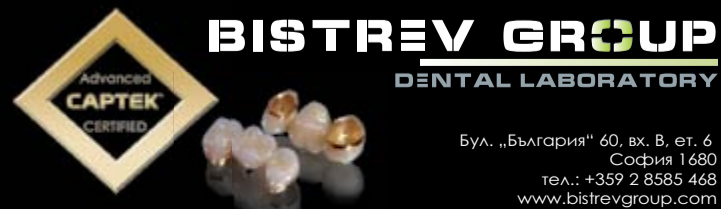„Captek™ е не само високо естетична, но е и единствената реставрация, която подпомага борбата с кариеса и осигурява дългосрочното периодонтално здраве на моите пациенти.“

Robert A. Lowe, DDS, FAGD, FICD, FADI, FACD

„We are proud that Bistrev Group Lab is a quality provider of Captek™ in Europe.“

Nick Azzara, Pres./CEO of the Captek™ company

Ние Ви предлагаме най-естетичните реставрации за Вашите пациенти - от CAD/CAM цирконий и Captek златокерамика до Cr-Co конструкции.



Бул. „България“ 60, вх. В, ет. 6
София 1680
тел.: +359 2 8585 468
www.bistrevgroup.com

DTI обсъжда бъдещи стратегии на среща с изпълнителния директор на FDI

DENTAL TRIBUNE INTERNATIONAL

Световната дентална асоциация FDI и DTI (Dental Tribune International) обявиха активизирането на своите усилия за подобряване на оралното здраве в световен мащаб. По време на Осмата среща на изгемелите на Dental Tribune International, проведена се в началото на юли в Берлин, към която се присъедини главният изпълнителен директор на FDI Жан-Люк Еселе, бяха обсъдени съвместни стратегии, насочени към промените и бъдещите предизвикателства в денталната медицина, включително и Световната инициатива срещу кариеца на FDI.

С тази кампания, стартирала през 2009 година, денталната организация си поставя за цел да улесни разработката и въвеждането на нов универсален подход в квалификацията и лечението на кариеца. Издателската група на Dental Tribune International ще подкрепи тези усилия с обширно медийно партньорство и с образователни материали, разпространявани



Годишната среща на лицензираните партньори на DTI се провежда за осми пореден път. (DTI/Снимка: Даниел Цимерман, DTI)

чрез Dental Tribune Study Club. За първи път те ще бъдат представени на 190 членове на Световния дентален парламент по време на предстоящия Годишен световен дентален конгрес през месец август в Хонконг.

„С тези усилия Dental Tribune и FDI за пореден път ще инициират промяна в денталната медицина“, зая-

ви президентът и главен изпълнителен директор на DTI Торстен Оймус.

Двете организации са партньори от 2005 година, когато Dental Tribune беше обявен за официален медиен партньор на Годишния световен дентален конгрес на FDI в Монреал, Канада. Оттогава базираната в Германия дентална медийна ком-

пания е публикувала официалния конгресен ежедневник – Worldental Daily, на конгресите в Дубай, Стокхолм и Сингапур.


Тази година за осми пореден път от основаването ѝ през 2002 година международните партньори на групата Dental Tribune International се събраха на годишна среща на лицензираните представители. На срещата беше обявено стартирането на нови проекти на пазари като Южна Корея, Австралия и Близ-

кия изток. През последните 10 години присъствието на DTI в световен мащаб нарасна значително и понастоящем включва дейности в областта на медиите в 30 държави по света. Освен богатото портфолио от общи и специализирани дентални издания групата предлага в редица държави и дентално образование чрез компанията DT Study Club.

Следващата среща ще се състои по време на IDS в Кьолн през март 2013 г. DTI

Един кабинет, моля!

РАДМИЛА ХРИСТОВА



Ако сте работещ дентален лекар или току-що завършил студент и желаете да наемете кабинет за кратък, по-голям период или дори за постоянно, има едно място в София, което би могло да бъде вашето. Освен всичко доброто новина е, че тук ще имате на разположение цял екип разнородни специалисти, с които можете да работите в колаборация за сложни клинични случаи, изискващи интердисциплинарен подход.

Става дума за новия медицински център Consumdent, който се намира на територията на МБАЛ „Сердика“, и с това се създава нов медицински адрес, който е разпо-

ложен в сърцето на София, срещу Министерството на земеделието, с адрес ул. „Дамян Груев“ №6.

Новият модерен медицински комплекс е изграден в изцяло обновената сграда на бившата Правителствена болница, впоследствие – УМБАЛ по ендокринология.

Той функционира според всички изисквания на добрата медицинска практика.

Consumdent е медицински център в денталния сектор, специализиран в имплантология и естетична дентална медицина. Той предлага реални възможности на българските възбудители за работа в екип с консултантите към клиниката. Голяма част от тях са водещи авторитете-

ти в денталната естетика и имплантология в Италия.

Клиниката е организирана с кабинети по естетична дентална медицина, имплантология, лицево-челюстна хирургия, орална хирургия, детска дентална медицина, протетична дентална медицина, терапевтична дентална медицина и ортодонтия. Центърът разполага с X-ray рентген за образна диагностика, 3D планиране в имплантологията, Ceres и CAD/CAM технологии за подготовка на керамични корони.

Медицинският център е оборудван с дентална техника на световноизвестната италианска фирма Anthos.

Consumdent е едно комфортно професионално място за млади дентални лекари, които все още нямат възможност за тежки инвестиции в собствена практика и могат да работят съвместно със свои колеги, експерти в посочените по-горе дейности.

Новата клиника разполага с модерно оборудвана конференционна зала и може да бъде наемана за конференции, курсове, семинари и дори партита. Залата е 200 кв. м с капацитет 80 души. DTI Медицински център Consumdent се намира на ул. „Дамян Груев“ 6. За повече информация: www.cosumdent.com

Carestream
DENTAL

Kodak Dental Systems



Висококачествени
кугли

CS 2100
CS 2200

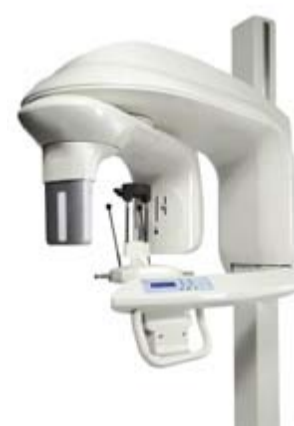

Дигитални
сензори

RVG 5100
RVG 6100
RVG 6500

Панорамни Дигитални
апарати и скенери

Kodak 8000
CS 9000 3D
CS 9300
CS 9500



Интраорални
камери

Kodak 1500, CS 1600

Бизнес партньор за България - АЛБА ТМ
1233 София, ул. Клокотница 35-37, вх. Г
Тел./Факс: 02-9315434, 02-8320067
e-mail: carestream_albatm@abv.bg
www.albatm-carestream.com

Екстракция или релечение?

Клиничен случай

Д-Р ИВАН ЙОВЧЕВ

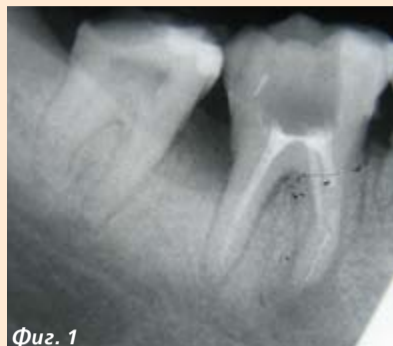Релечението на неуспешно първично ендодонтско лечение винаги е било голямо предизвикателство за всеки зъболекар. Множество изследвания в тази област показват намаляване на вероятността за успех и влошаване на дългосрочната прогноза, а при наличието и на вторични ятрогенни усложнения възникват могат да намежат в полза на екстракцията. За съжаление няма ясни и обективни критерии, които да ни водят при вземането на решение в такива крайни клинични ситуации. Решението и отговорността остават за лекуващия и те са повлияни от множество обективни и субективни фактори и, не на последно място, и от решението на пациента, след като е получил достатъчно информация.

В научната литература процентът на успех при релечение с периапикална лезия и допълнителни ятрогенни усложнения е много нисък и се движи в диапазона от 25% до 45%.

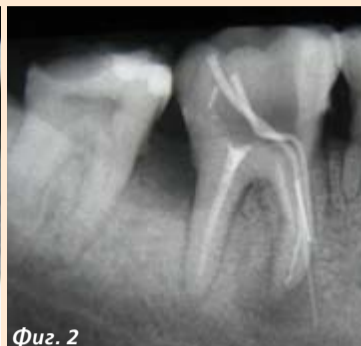При отсъствие на тези ятрогенни усложнения успеваемостта е между 75% до 89%. Това показва колко е важен правилният мениджмънт на случаите с релечение. Лекуващият трябва да направи адекватна оценка на своите знания, умения, опит, инструментариум и апаратура.

КЛИНИЧЕН СЛУЧАЙ

Мъж на 32 години е насочен към нашия кабинет за мнение и евентуално релечение на долен шести зъб вдясно (зъб 46). Оплакванията са болка при гъвчене и стискане

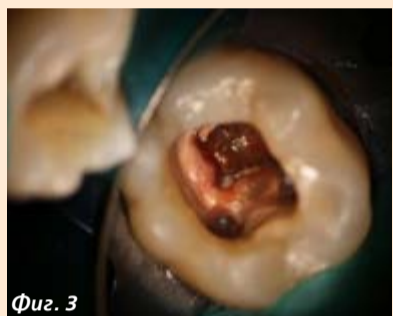

Фиг. 1

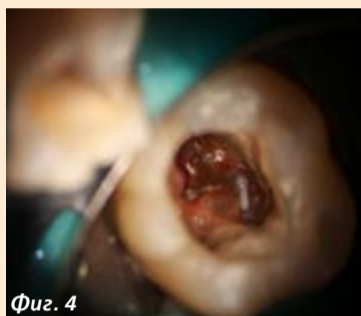

Фиг. 2

Фиг. 1 Първоначалната ситуация – неуспешно лечение и сепариран фрагмент от лентуло в един от медиалните канали; **Фиг. 2** Изходната ситуация – два сепарирани инструмента, изкуствен канал, перфорация, дифузно възпаление около единия корен и пародонтален проблем към последния зъб.

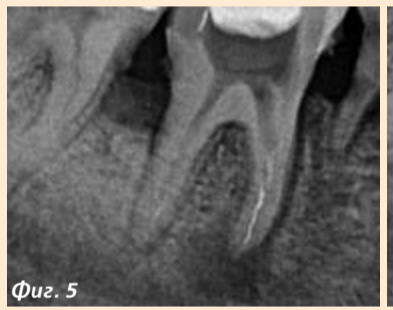

Фиг. 3

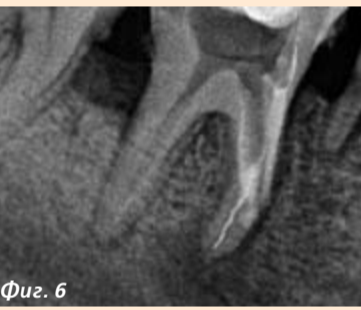

Фиг. 4

Фиг. 3 Може да се види началото на оригиналния канал и до него изкуственият; **Фиг. 4** Елипсовидно разширеният канал, в който се намират двата сепарирани инструмента и има перфорация на корена.



Фиг. 5



Фиг. 6

Фиг. 5 Отстранен е вторият фрагмент (разширител) и са завършени механичната и химичната обработка на останалите канали; **Фиг. 6** Снимка веднага след запълване на изкуствения канал и запечатване на перфорацията в МБК с МТА.

на зъбите и силна спонтанна болка при опит за херметизация на зъба. На фиг. 1 можем да видим първоначалната ситуация – неуспешно лечение и сепариран фрагмент от лентуло в един от меди-

алните канали. Рентгенологично има ганни за дифузно възпаление около медиалния корен. Пародонтален проблем дистално и наличието на млечен зъб 85. При такава изходна ситуация успева-

емостта варира между 75 до 89%, ако се направи адекватно релечение. В конкретния случай е направен неуспешен опит за релечение, при който са настъпили още няколко ятрогенни усложнения, които намаляват значително крайната прогноза и тя спада под 25%. Допълнителните усложнения могат да се видят на фиг. 2. Там откриваме изкуствен канал с перфорация на стената, над сепарираното лентуло се вижда плътна сянка на втори сепариран фрагмент (най-вероятно това е разширител Rimer) и виа фалса с перфорация на стената. Зъбът е бил оставен отворен, защото не е търпял херметизация.

Пациентът беше информиран подробно за всички налични усложнения и за вероятната лоша прогноза на едно ново релечение, но той искаше да направим всичко възможно, за да го спасим, и настояваше за опитаме да прелекуваме зъба въпреки лошата прогноза.

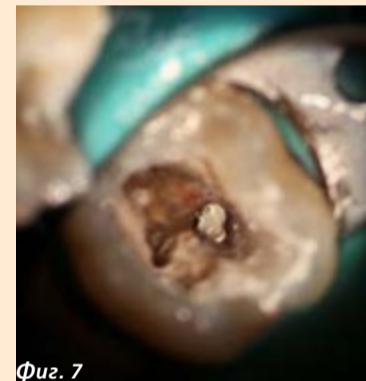ЛЕЧЕНИЕТО БЕШЕ ПРОВЕДЕНО В НЯКОЛКО СЕАНСА

При първото посещение зъбът е изолиран с кофердам и е направено щателно почистване на пулпната камера, след което е определена работната дължина на изкуствено създадения канал. Следва механична обработка със системата BioRace на FKG – Швейцария. Мастер апикал файл BR4 35 4% коничност.


Химичната обработка е направена с ЕДТА 17% и хипохлорид 6%. На фиг. 3 се вижда изкуствения канал, разположен медиално от орифициума на медиолингвал-

ния канал. В същото посещение е отстранен сепарираният фрагмент от разширител в медиобукалния канал с помощта на ултразвук и U-пили по метода на г-р Йовчев, след което същият е промит с ЕДТА 17% и хипохлорид 6%. В същото посещение е обработен и дисталният канал със системата BioRace – МАФ BR7 60 2% коничност. Зъбът е затворен херметически до следващото посещение (след 2 дни).

При второто посещение остро възпаление в изкуствения канал и перфорацията бяха преминали, затова последва запълване на изкуствения канал с IRoot SP и единичен гутаперков щифт



Фиг. 7



Фиг. 8

Фиг. 7 Изглед към запечатаната перфорация с МТА; **Фиг. 8** Отстраненият фрагмент от лентуло.

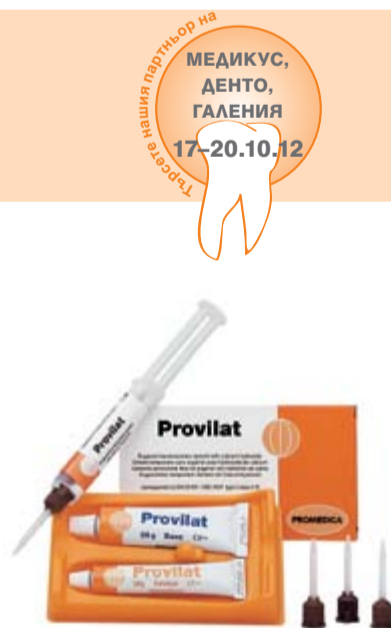PROMEDICA

Най-високо качество,
произведено в Германия

- висококачествени глас-йонмери
- първокласни композити
- иновативни компомери
- модерни бондинг системи
- материали за дългосрочна профилактика
- временни материали
- продукти за избелване ...

Всичките ни материали впечатляват с:

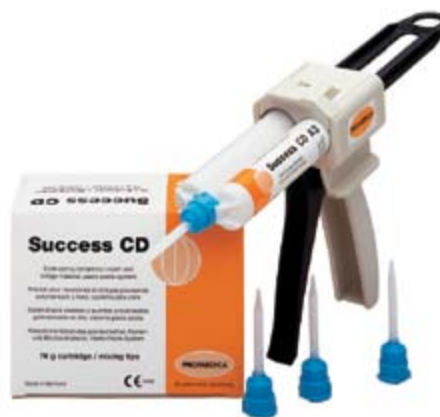- отлични физически качества
- перфектни естетични резултати



Временен цимент

- временно циментиране на корони, мостове и инлеи
- безопасна адхезия и еластичност
- лесно отстраняване
- без евгенол

Срещнете се с нашия дистрибутор
Medical Depot R&K Ltd.
тел.: (+359) 280 52 500 на
МЕДИКУС, ДЕНТО, ГАЛЕНИЯ
Пловдив, България
17-20.10.12



Материал за временни корони и мостове

- време на обработване под 5 мин
- голямо функционално натоварване
- перфектна дългосрочна естетика
- отлична биосъвместимост

PROMEDICA

PROMEDICA Dental Material GmbH

phone: +49 43 21/5 41 73 · fax +49 43 21/5 19 08 · eMail: info@promedica.de · Internet: www.promedica.de

с коничност 4% (гутаперковият щифт е ажестиран да прави tug-back на един милиметър по-късо от работната дължина). Пастата от IRoot SP е въведена в канала с помощта на лентуло и ендодонтски наконечник при 600 оборота в минута. Последва запечатване и на перфорацията в медуалния канал с MTA ProRoot (Densply). Направена е нова рентгенография за оценка на запълването. Зъбът е затворен херметически до следващото посещение.

В претопото посещение е отстранена част от МТА, за да се осъществи локализиране на продължението на истинския канал и достигане до началото на сепарирания лентуло. Отново с ултразвук и U-пила и ползвайки методиката на д-р Йовчев, е отстранен фрагментът. Направена е нова рентгенография, за да потвърди успешното отстраняване. Последва прохождане на двата медуални канала и определяне на работната им дължина с помощта на апекслокатор. Двамата медуални канала се сливат в един общ канал в областта на апекса. Каналите са инструментирани със системата BioRace, а МАФ е BR5 40 4% коничност.

В четвъртото посещение след отзвучаване на всички болкови симптоми последва запълване с IRoot SP и централен гутаперков щифт, отново ажестиран на един милиметър по-късо от работната дължина.

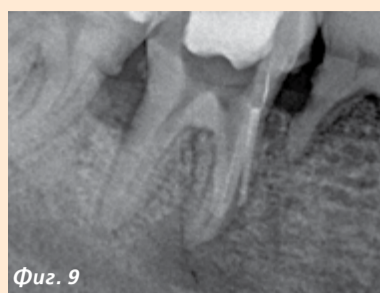Пациентът беше насочен към специалист за окончателно възстановяване на зъба и в продължение на 2 години не ни е посещавал.

В началото на месец август е направена първата контролна рентгенография (фиг. 11). На нея се вижда, че няма значима промяна във вида на лезията в областта на медуалния корен. Трудно е да се каже дали това е не-

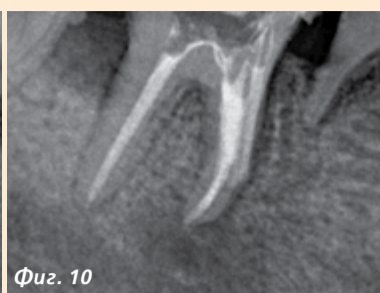успех. Пациентът не е имал никакви оплаквания през този период и дори усещането му е, че това е най-здравият му зъб. Надяваме се да го проследим и в бъдеще.

ЗАКЛЮЧЕНИЕ

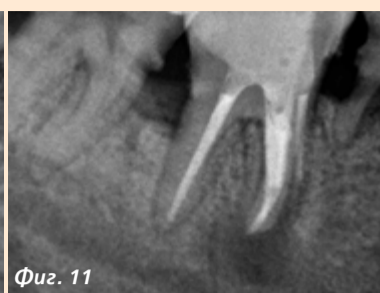Отговорът на Хамлетовия въпрос „да екстрахираме или да лекуваме“ никога не е бил и едва ли някога ще бъде лесен. Разглеждайки възстановителната, пародонталната и ендодонтската прогноза, ние се нуждаем от ясни и обективни критерии, които да ни водят при отговора на този фундаментален въпрос. Въпреки значителните успехи на имплантологичното лечение, което по чисто ста-



Фиг. 9



Фиг. 10



Фиг. 11

Фиг. 9 Направена е нова рентгенография, за да потвърди цялостното отстраняване на металния фрагмент; Фиг. 10 Запечатване на всички канали с биологично поносим материал; Фиг. 11 Контролна рентгенография след 24 месеца.

тистически ганни леко превъзхожда ендодонтското лечение, нямаме основание да заместяваме естествения зъб с имплантат, ако можем да запазим това, което природата ни е дала. Защото няма по-добър имплантат от естествения зъб.

Конкретният клиничен случай още веднъж потвърждава нашето мнение, че е необходимо създаването на отделна специалност ендодонтията и в нашата страна, която да подготви специалисти, способни да се справят с подобни трудни случаи.

Ние, от Българското ендодонтско общество, се надяваме и вярваме, че научните среди у нас имат потенциала да отговорят на тази нужда. **DT**

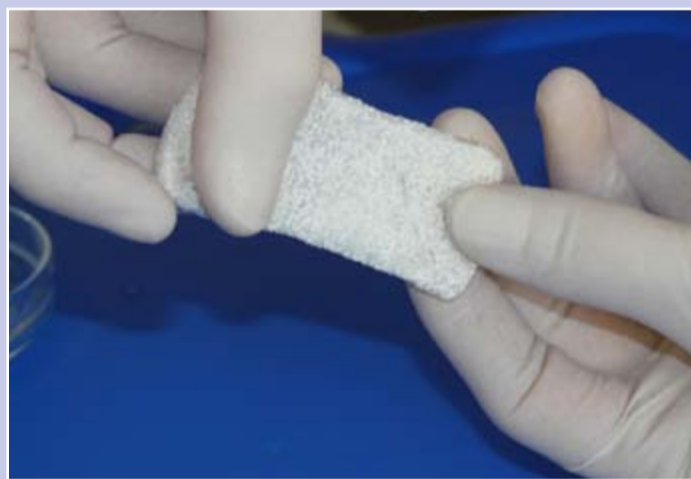Библиографията е на разположение в редакцията.

DENTA[®] LiMar

dental materials & devices distribution

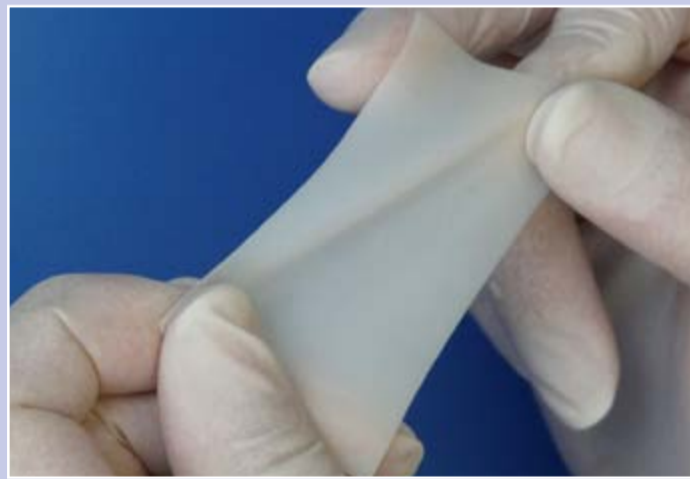
Пловдив, ул. „Цар Иван Александър“ 14А; тел.: 032 631309;
факс: 032 664670; GSM: 0878 697 700; 0898 697 700;
e-mail: zx27@dir.bg; www.dentalimar.com

biom'up
ADVANCED BIOMATERIALS



Matri™ BONE

Хемостатичен, резорбируем, остеокондуктивен двуфазен костозаместител



Cova™ MAX

Резорбируема транспарентна колагенова мембрана с оптимизирани механични и еластични свойства

Информация за автора:




Д-р Иван Йовчев завършва Факултета по стоматология към ВМИ – София през

1990 година. През 2000 година започва сам да води курсове в сферата на ендодонтията, което прави и до днес. Води обучения за работа с машинни инструменти BioRace на FKG, а от 2011 година – и курсове за работа с иновативната система SAF. От началото на 2005 година лимитира практиката си само в областта на ендодонтията. От началото на същата година въвежда в практиката си използването на оперативен хирургичен микроскоп. Д-р Йовчев е един от основателите на Българското ендодонтско общество и в момента е председател на организацията.

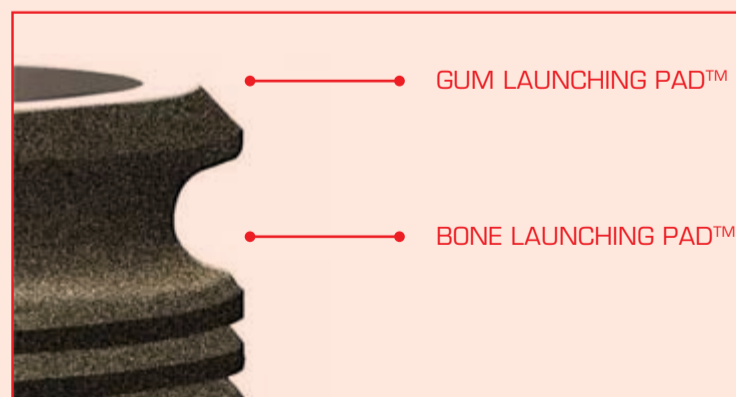За контакти:
dryovch@abv.bg

НОВА ФИЛОСОФИЯ ЗА ПЕРИИМПЛАНТНИТЕ ТЪКАНИ



BIO-XELLENT IMPLANT

биконичен имплант



Създава се истински костен пръстен около шийката на импланта, което подпомага разрастването на кристалната кост и дава поддръжка на меките тъкани

CE made in France

национален  гентален конкурс

УСМИВКА НА ГОДИНАТА 2012

5^o ЮБИЛЕЙНО ИЗДАНИЕ

НОМИНИРАНИТЕ БЯХА...

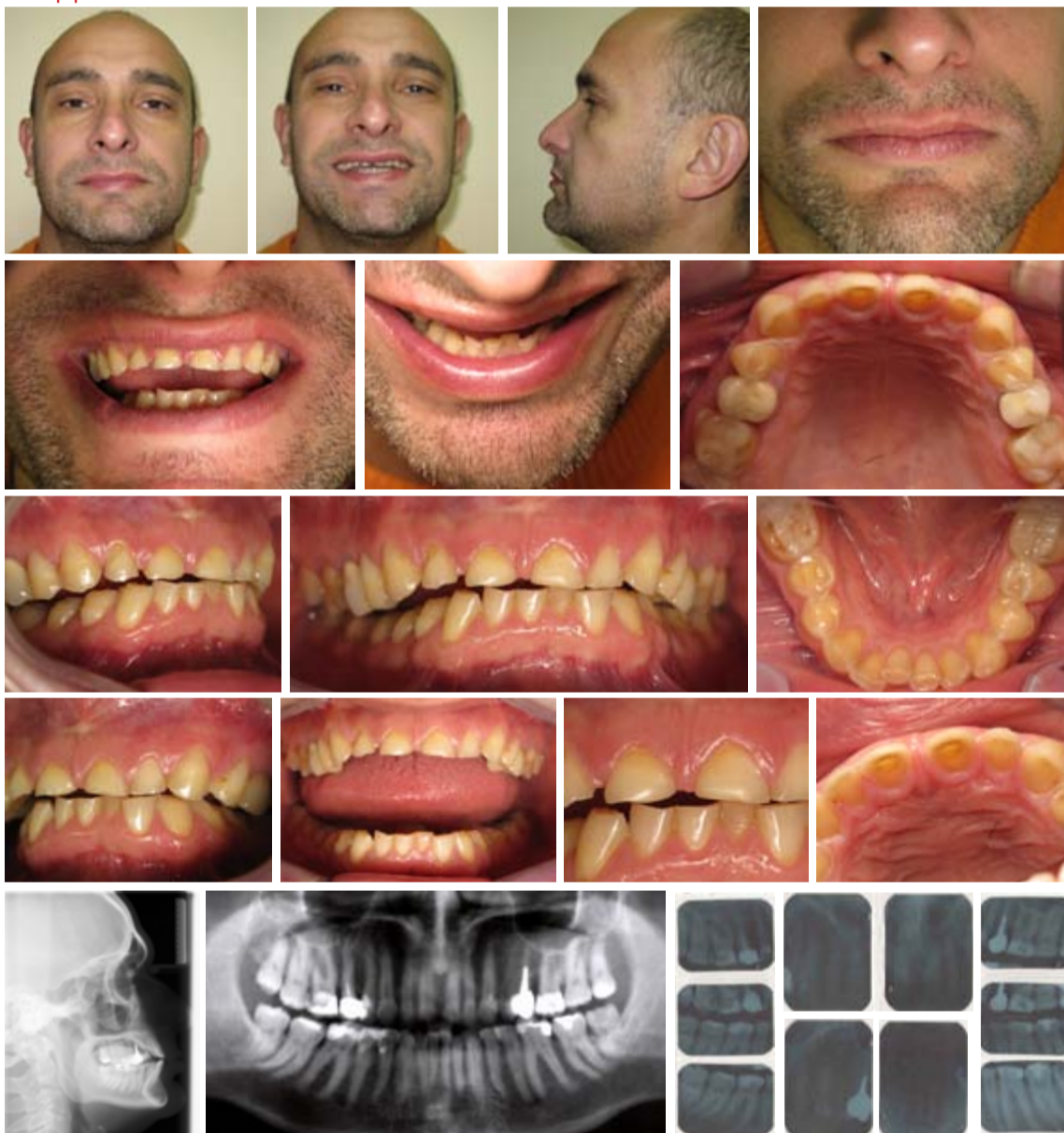В предходните два броя представихме клиничните случаи на победителите и на пет от десетте погласници с номинации в отминалото пето издание на Националния конкурс „Усмивка на годината“. Тук отдаваме заслуженото и на останалите пет номинации. С това затваряме страницата на петото издание и обръщаме поглед към предстоящия, шести поред конкурс, който вече очаква вашите кандидатури. Всичко, което ви интересува, вижте на уебстраницата на проявата: www.usmivkanagodinata.com.

Част II

НОМИНАЦИЯ В КАТЕГОРИЯ КОМПЛЕКСНО ЕСТЕТИЧНО ВЪЗСТАНОВЯВАНЕ

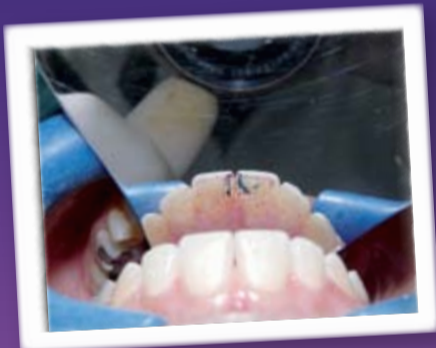Д-р Кирил Динов и зъботехническа лаборатория СМТЛ „Астра“, гр. София

ПРЕДИ



ПРАКТИЧЕСКИ КУРС*

ДЕНТАЛНА ФОТОГРАФИЯ



с водещ д-р Николай Николов
22 септември 2012 г.

Място: betahaus, София, ул. „Крум Попов“ 56–58

ТЕМИ:

Създаване на всички видове интраорална и екстраорална фотография. Стандартни и нестандартни кадри. Портретна фотография. Комуникация с лаборатория. Съхранение и обработка с Photoshop. Нестандартни снимки. Работа със светлина. Сенки. За курса са осигурени апарат и приспособления за гентална фотография. Може да се носят лични фотоапарати за настройки.

Максимален брой участници: 10 души.

Продължителност: един ден – 9.00–17.00 ч.

Цена: 590 лв. без ДДС

Цената включва: 2 кафе-паузи, обяд.

Начин на плащане:

По банков път: Банка ОББ, клон „Шипка“, София, България, IBAN: BG 36 UBBS 8002 10033 22020
Банков код/SWIFT: UBBSBGSF
За „Дентал Трибюн България“ ЕООД
Основание за плащане: Практически курс гентална фотография

Повече информация на тел.: 02 416 71 73

*Курсът е изцяло практически без теоретична част.

DENTAL TRIBUNE

— The World's Dental Newspaper • Bulgarian Edition —

Пациент, възраст: 40 години
Име: Михаил Панев; етническа група: Кавказка;
занимание: оперативен мениджър. високоинтелигентен, силно кооперативен.

Основни оплаквания: Не мога да се смея. Не мога да използвам зъбите си. Чувствителност на зъбите при хранене.

Медицинска и гентална история: добро общо здраве, не пуши, не употребява алкохол. Пие по повече от 2 литра „Кока-Кола“ дневно през последните пет години. Витални зъби

Значителни зони от от-

крит гентин при всички зъби
Изразен естетичен дефицит, дължащ се на абразирани/къси клинични корони и дисфункция. Много висока чувствителност при хранене.

Лечебни възможности:

Цялостна реконструкция – фиксирани корони; композитни възстановявания

Лечебен план: Цялостна реконструкция с фиксирани керамични корони

Лечение:

Определяне на стабилна ставна позиция/централна релация. Пресъздаване на централна релация, вах-ур. Mock-up и оценка стабилността на бъдещия гингива-

лен марджин. Оценка стабилността на оклузията. Crown lengthening процедура и матурация на тъканите. Втори провизори, наблюдение на стабилността. Секторна препарация на зъбите. Фиксиране на окончателните възстановявания.

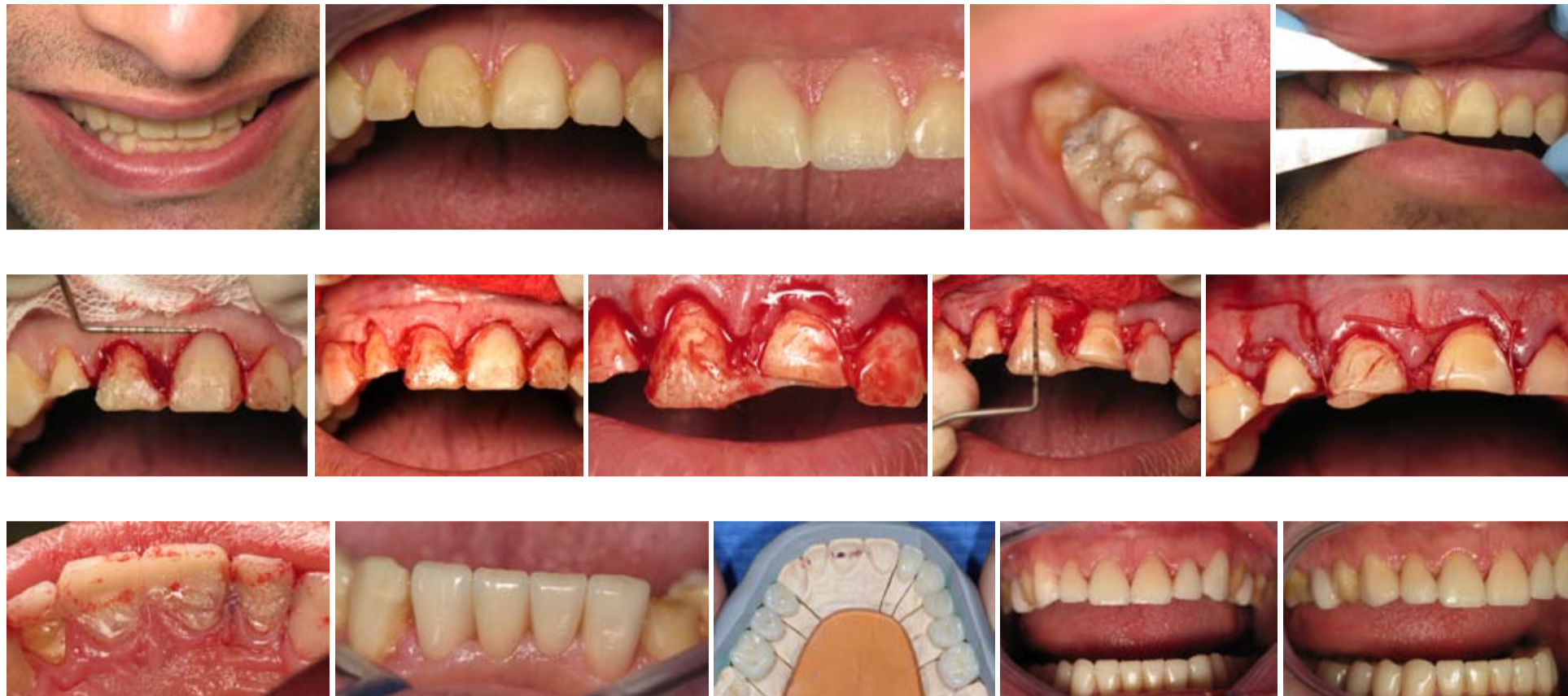Продължителност на лечението:

- Вах-ур, първи провизори, проверка стабилността на оклузията – 4 месеца.

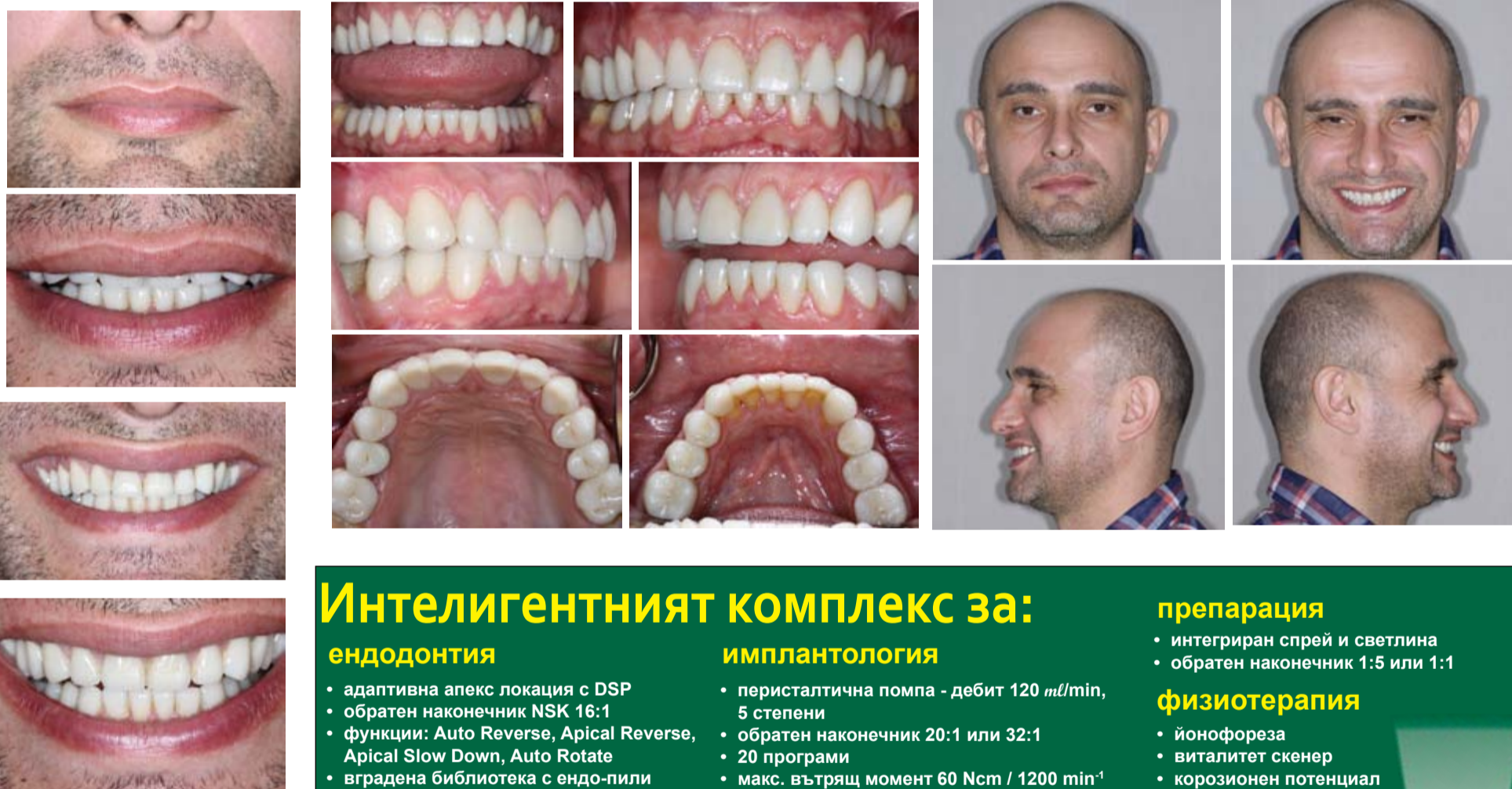- Crown lengthening procedure, втори провизори, стабилизиране на меките тъкани – 6 месеца.

Препарация на зъбите, окончателни възстановявания – 1 месец. DT

ПО ВРЕМЕ НА ЛЕЧЕНИЕТО



СЛЕД



Интелигентният комплекс за:

ендодонтия

- адаптивна апекс локация с DSP
- обратен наконечник NSK 16:1
- функции: Auto Reverse, Apical Reverse, Apical Slow Down, Auto Rotate
- вградена библиотека с ендо-пили

имплантология

- перисталтична помпа - дебит 120 ml/min, 5 степени
- обратен наконечник 20:1 или 32:1
- 20 програми
- макс. въртящ момент 60 Ncm / 1200 min⁻¹

препарация

- интегриран спрей и светлина
- обратен наконечник 1:5 или 1:1

физиотерапия

- йонофореза
- виталитет скенер
- корозионен потенциал

Микропроцесорно управление

ENDOSURGIX
high performance brushless micromotor



3 години гаранция

OVIRON™
electronics

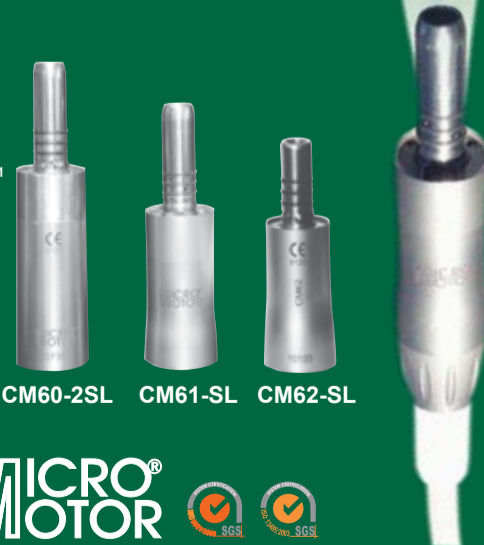www.ovironelectronics.com, office@ovironelectronics.com
Тел. 052 50 00 85 GSM (+359) 887 62 64 83

Електрически безчеткови микромотори

CM60-2SL, CM61-SL и CM62-SL

най-лек сред мощните

- с LED светлина
- скорост на въртене 500 ÷ 40 000 min⁻¹
- макс въртящ момент 3,3 Ncm
- тегло - 64 g, L - 38 mm
- гаранция 2 години



CM60-2SL CM61-SL CM62-SL

MICROMOTOR®

www.micromotor-bg.com; micromotor@tea.bg
Тел. (02) 971 83 36 тел./факс (02) 971 85 02

Информация за автора:



Д-р Кирил Динов, завършва Факултета по дентална медицина към МУ-София през 1999 г.

Специализира магистърска програма по имплантология в gIDE, UCLA-Los Angeles и „Оклузия“ в The Dawson Academy-St. Petersburg, Florida.

Ръководител на собствена клиника – „Ди Нова Клиникс“ в гр. София. Води специализирани програми за обучение по имплантология и оклузия.