

DENTAL TRIBUNE

The World's Dental Newspaper • Russian Edition

Россия

Апрель, 2011

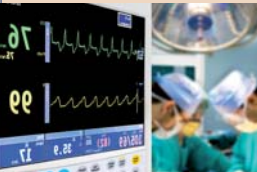№2, Том 10

Краткие выдержки

Инфекции атакуют развивающиеся страны Дэниел Циммерман, ДТИ

Лейпциг, Германия: пациенты, живущие в развивающихся странах, подвержены большему риску внутрибольничной инфекции, чем жители Европы и США. Согласно недавно проведенному Всемирной организацией здравоохранения исследованию инфицирование во время пребывания в больнице или проведения хирургической операции гораздо чаще происходит в случае систем здравоохранения с ограниченными ресурсами. Авторы исследования призывают усилить инфекционный контроль в таких странах.

В ходе исследования ученые из Швейцарии и Великобритании сравнили больничные данные из разных стран за период с 1995 по 2008 г. Они установили, что в развивающихся странах во время пребывания в больницах инфицируются каждые 50 из 1000 пациентов, а при проведении хирургических процедур – каждые 5–6 пациентов из 100. В некоторых регионах во время операций инфицируется каждый 3-й пациент.



«Внутрибольничные инфекции давно известны как главная причина неоправданного вреда здоровью и ненужных смертей в экономически благополучных странах. Теперь мы знаем, что в развивающихся странах дела обстоят еще хуже: там уровень распространенности больничных инфекций как минимум в 2 раза выше», – сказала доктор Benedetta Allegranzi, технический руководитель программы «Clean Care is Safer Care» и автор исследования.

Она добавила, что хотя в настоящее время не существует средств для того, чтобы определить вероятность и степень рисков в странах с ограниченными ресурсами, усиление контроля и улучшение образования медицинского персонала может помочь сократить количество инфекций и число случаев инфицирования.

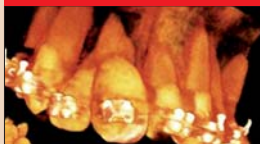Отдохните от звука бормашины

Возможно, вскоре в стоматологических клиниках станет заметно тише. Специалисты из Королевского колледжа в Лондоне (Великобритания) сообщили, что изобрели устройство, блокирующее назойливый звук издаваемый воздушными турбинами современных наконечников бормашины и более всего беспокоящий и раздражающий пациентов.



www.dental-tribune.com

Тенденции и практика

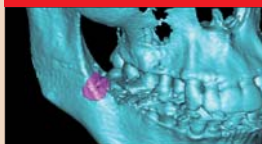


Конусно-лучевая компьютерная томография в стоматологии

Двухмерные изображения использовались в стоматологии с тех пор, как в 1896 г. удалось получить первый внутриротовой рентгеновский снимок. С тех пор в области получения изображений полости рта был достигнут существенный прогресс.

стр. 2

Клинический случай



Аутотрансплантация – легко и просто

В хирургической практике костные аутотрансплантаты очень давно применяются с целью восполнения дефицита объема. Эту процедуру называют аутотрансплантацией. При аутотрансплантации забор костной ткани производится у того же пациента, которому должна быть проведена аугментация кости.

стр. 7

Достижения индустрии

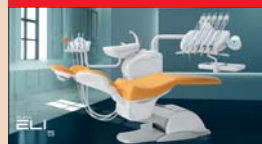

Прозрачные зубы: отличное наглядное пособие

С давних времен стоматологи изучали морфологию корневых каналов. Как и до изобретения рентгеновских лучей, так и сегодня, в эпоху передовых технологий, изучение и исследование систем корневых каналов является сферой особого интереса эндодонтов.

стр. 22

Достижения индустрии



Castellini: смена поколений

На протяжении 75 лет с момента основания Castellini оборудование компании является олицетворением безопасности, надежности, комфорта и изящества. Известные в мире модели стоматологических установок Eli, Evo5, Duo ежедневно помогают врачам ведущих клиник безупречно и легко выполнять свою работу.

стр. 30

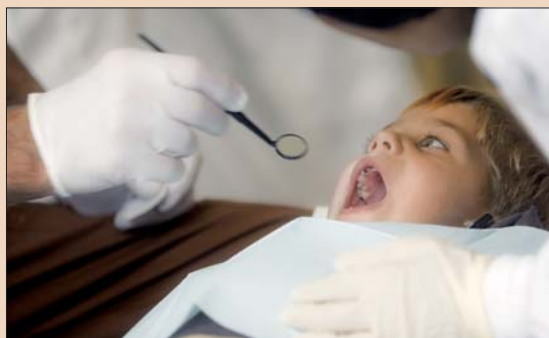ART и реставрации из амальгамы одинаково хороши

Ивонн Бахман, ДТИ

Дубай, ОАЭ/Лейпциг, Германия: метод, применяемый в развивающихся странах для лечения кариеса, может стать хорошей альтернативой традиционной реставрации зубов – сообщают ученые из Йоханнесбурга (Южная Африка). Систематический обзор клинических исследований, проведенных в Китае и на Ближнем Востоке, показал, что долговечность реставраций, выполненных в соответствии с методом атравматичной реставрационной терапии (ART), сопоставима с долговечностью реставраций из стома-

ми, а также в случае пожилых пациентов и пациентов с особыми потребностями в развитых странах.

При проведении своего обзора исследователи из Университета Витватерсранда (Йоханнесбург) сравнили 27 наборов данных по реставрациям ART и реставрациям из амальгамы полости 1, 2 и 5-го класса в случае временных и постоянных зубов; реставрации выполнялись в клиниках Кувейта, Сирии и Китая. В большинстве случаев эффективность процедур была практически одинаковой, а четыре



Афганистан: ребенок во время процедуры ART (ДТИ/снимок любезно предоставлен Afghanistan Relief Project, США).

тологической амальгамы, а в некоторых случаях даже превосходит ее.

Разработанная в Африке в середине 80-х годов техника ART представляет собой клиническую процедуру, основанную на удалении кариозных тканей зуба при помощи ручных инструментов и реставрации с использованием адгезивных пломбирочных материалов, например стеклоиономеров. Данная процедура считается безболезненной и требующей минимального препарирования полости, что обеспечивает сохранение здоровых структур зуба.

В настоящее время Всемирная организация здравоохранения (ВОЗ) рекомендует применять ART в регионах с ограниченными ресурсами,

сравнения выявили даже превосходство ART.

«Наш обзор дает отличное представление о данном клиническом вопросе», – говорит автор исследования, доктор S.Mickenautsch из Университета Витватерсранда. «Проведя систематический обзор литературы и поиск по пяти главным базам данных, мы сумели выявить все рандомизированные контролируемые исследования, когда-либо проводившиеся в мире».

Согласно данным ВОЗ заболеваемость кариесом в развивающихся странах по-прежнему высока, несмотря на такие профилактические меры, как фторирование воды и пропаганда надлежащей гигиены полости рта среди школьников. **DTI**

Филиппинские учителя смогут лечить школьников

Министр образования Филиппин Armin Altamirano Luistro направил в министерство здравоохранения запрос на проведение нового исследования стоматологического здоровья 15 млн детей школьного возраста. По его словам, такие стоматологические заболевания, как гингивит и кариес, непосредственно влияют на успеваемость школьников и постоянно мешают посещению занятий. Ввиду нехватки стоматологического персонала в государственных медицинских учреждениях министр образования предложил задействовать преподавателей для проведения первичного стоматологического осмотра школьников и выполнения других простых медицинских процедур.

Согласно данным министерства образования Филиппин в настоящее время в школах страны работают лишь 570 стоматологов; таким образом, соотношение числа стоматологов и школьников существенно отстает от показателя 1 к 10 000, рекомендуемого международными организациями, в частности Всемирной организацией здравоохранения. Последнее национальное исследование стоматологического здоровья населения, проведенное министерством здравоохранения Филиппин в 2004 г., показало, что из 10 школьников 9 страдают теми или иными стоматологическими заболеваниями. **DTI**

DR. REDDY'S

КЕТОРОЛ®

Кеторолак трометамин
мощный ненаркотический
обезболивающий препарат

Король в мире анальгетиков

- Обладает мощным анальгетическим эффектом
- Обезболивает быстро и на продолжительный период времени
- Обладает хорошей переносимостью
- Эффективен при остром болевом синдроме высокой интенсивности в челюстно-лицевой области
- Обеспечивает эффективное обезболивание после стоматологических вмешательств

Представительство в России: Др. Редди'с Лабораторис Птд
115035, Москва, Овчинниковская наб., д. 20 стр. 1;
тел: (495) 795 3939, 783 2901; факс: (495) 795 3908;
www.drreddys.ru, e-mail: info@drreddys.com

РЕКЛАМА. Информация для врачей и медицинских работников

www.dental-tribune.com

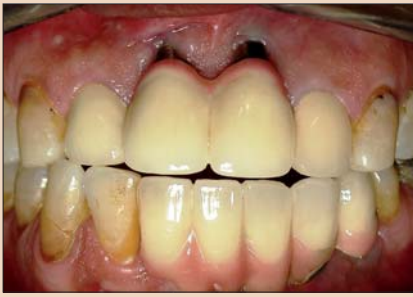

Рис. 5, а. Клиническая картина имплантатов, установленных в 2005 г.

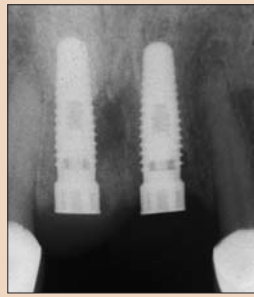


Рис. 5, б. Периапикальный рентгеновский снимок имплантатов, замещающих зубы 11 и 21. Рентгенограмма дает весьма мало информации.




Рис. 5, в. Изображение, полученное при помощи КЛКТ, четко выявляет степень атрофии костной ткани.

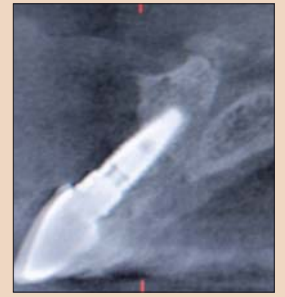

Рис. 5, г. Данный КЛКТ-снимок дает явную картину полной атрофии вестибулярной пластинки.

ности по контрастным снимкам последних и, таким образом, определения того, является ли данное поражение гранулемой или кистой (рис. 3, а и б) [49, 55–57]. Группа Scott и соавт. [46] использовала КЛКТ для оценки эндодонтического и не эндодонтического происхождения апикальных поражений.

Также КЛКТ демонстрирует превосходство перед двумерными рентгенограммами с точки зрения выявления переломов корней. Описано несколько случаев выявления вертикальных и горизонтальных переломов корней [21, 46, 55–59]. Также установлено, что КЛКТ превосходит периапикальные рентгеновские снимки с точки зрения определения щечно-язычного или медиально-дистального направления таких переломов [60, 61].

В случае резорбции костной ткани при течении воспалительного процесса она на ранних стадиях выявляется с помощью КЛКТ гораздо легче, чем при помощи обычных рентгенограмм [21, 46, 54, 56, 62–64].

КЛКТ также может использоваться для изучения морфологии корня, определения количества корней и каналов, а также для определения рабочей длины и степени изгиба корней и каналов [21, 25, 46, 55, 56, 58, 65–67]. Данный метод также позволяет точно оценить качество obturации корневых каналов [47, 51, 56, 58]. Благодаря своей точности КЛКТ весьма полезен при выявлении расположения пульпы в буторках коронки зуба [68] и отломов файлов в каналах [69].

КЛКТ также является надежным инструментом чрезвычайно точной предоперационной оценки близости зуба к соседним анатомическим структурам, размера и степени поражений, а также анатомии и морфологии корней [21, 46, 48, 50, 54–58, 69–72]. Помимо этого, в случае травмы зуба или необходимости неотложной помощи применение КЛКТ может существенно облегчить постановку правильного диагноза и выбор надлежащего лечения [46, 55, 73, 74].

Благодаря своей надежности и точности КЛКТ также был недавно использован для оценки качества препарирования корневых каналов с применением различных техник [75, 76].

Имплантология

Ввиду повышения спроса на замещение отсутствующих зубов дентальными имплантатами необходимы точные измерения, позволяющие избежать повреждения анатомических структур. Такие измерения можно проводить при помощи обычной компьютерной томографии. Тем не менее, поскольку КЛКТ позволяет выполнять более точные измерения при более слабом облучении пациента, этот метод в современной имплантологии является предпочтительным (рис. 4, а и б) [2, 6, 11, 18, 70, 77–89].

30-й Московский
международный
стоматологический форум
Международная выставка

Дентал-Экспо

26-29 сентября 2011

Москва. Крокус Экспо,
павильон 2, залы 5, 8
Проезд: м. "Мякинино"

www.dental-expo.com
DENTALEXPO®

Генеральные информационные партнеры

На правах рекламы

Таблица 1. Клинически значимые статьи, включенные в систематический обзор		
Дисциплина	Количество статей	Доля, %
Хирургическая стоматология и челюстно-лицевая хирургия	36	26,86
Эндодонтия	32	23,88
Имплантология	22	16,42
Ортодонтия	16	11,94
Терапия	14	10,45
Заболевания ВНЧС	8	5,97
Пародонтология	5	3,73
Судебная стоматология	1	0,75

Таблица 2. Типичные дозы облучения при различных радиологических процедурах в стоматологии	
Исследование	Доза облучения, мЗв
Внутриротовой снимок (скорость F, прямоугольный коллиматор)	0,001
Внутриротовой снимок (скорость E, круглый коллиматор)	0,004
Набор снимков всей полости рта (скорость E, круглый коллиматор)	0,080
Латеральная цефалограмма (скорость F, редкоземельный экран)	0,002
Панорамный снимок (скорость F, редкоземельный экран)	0,015
КЛКТ (обеих челюстей)	0,068
Компьютерная томограмма (обеих челюстей)	0,6

← ДТ стр. 3

Риск повреждения витальных структур дополнительно снижается благодаря использованию нового программного обеспечения для создания хирургических шаблонов [77, 84, 90–93]. Группа Heiland и соавт. [94] описывает технику, в рамках которой КЛКТ применялся для навигации установки имплантатов после проведения реконструктивной операции на альвеолярном отростке челюсти.

КЛКТ позволяет выполнять количественную и качественную оценку костной ткани [18, 26, 70, 80, 81, 85, 88, 95–97]. Это способствует сокращению доли неудачных исходов имплантологического лечения. Это преимущество также используется при оценке состояния после лечения, а также оценке успешности трансплантации костной ткани (рис. 5, а–г) [18, 88].

Ортодонтия

Ортодонты могут использовать полученные с помощью КЛКТ-изображения при ортодонтической

оценке и цефалометрическом анализе [6, 70, 84, 98, 99]. Сегодня КЛКТ уже является основным инструментом оценки возрастных изменений размеров лица, состояния дыхательных путей и нарушений прорезывания зубов [100–103].

КЛКТ является надежным инструментом оценки близости анатомических структур, которые могут повлиять на ортодонтическое лечение [104, 105]. В тех случаях, когда мини-имплантаты устанавливаются в качестве временных креплений,

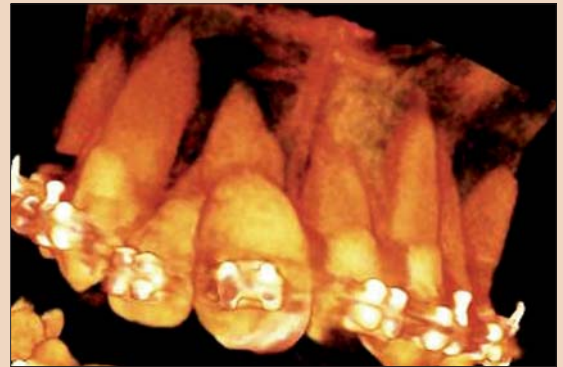


Рис. 6. Изображение, полученное с помощью КЛКТ для оценки плотности костной ткани в ходе лечения.

Заболевания височно-нижнечелюстного сустава

Одним из главных преимуществ КЛКТ является способность определять истинное положение мышечно-костных отростков в суставных ямках, что зачастую позволяет выявить смещение диска и оценить степень подвижности сустава [18, 56, 114].

Благодаря точности томографа легко можно точно измерить дно суставной ямки [115, 116]. Другим преимуществом некоторых устройств КЛКТ является их способность визуализировать мягкие ткани вокруг височно-нижнечелюстного сустава (ВНЧС), что в ряде случаев может уменьшить необходимость в магнитно-резонансном исследовании сустава [117].

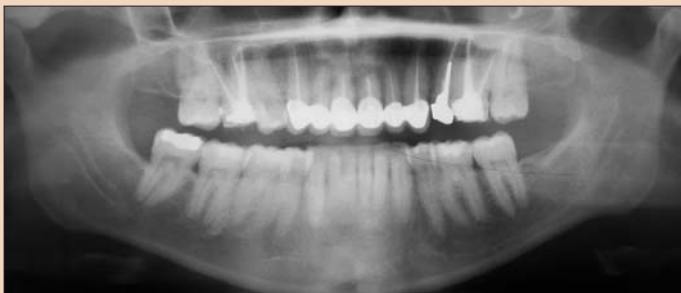

Рис. 7, а. Несколько зубов, подвергавшихся эндодонтическому лечению; в анамнезе – хирургическое вмешательство в области апекса.

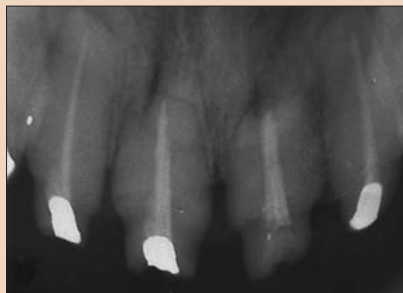

Рис. 7, б. Периапикальный снимок, демонстрирующий нарушение соотношения коронки и корневой.

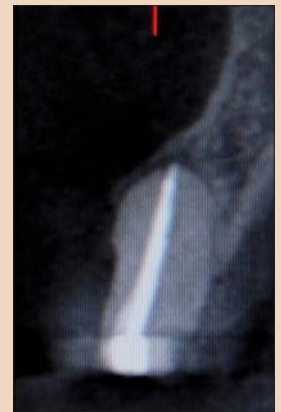

Рис. 7, в. Полученный при помощи КЛКТ снимок демонстрирует отсутствие щечной и повреждение небной пластины; это означает, что зубы следует удалить, а перед установкой имплантатов потребуются трансплантация костной ткани.



СибДент
18-20 мая 2011
МВЦ "ITE Сибирская Ярмарка", Новосибирск

Специализированная выставка стоматологического оборудования, инструментов и материалов

Одновременно проходят международная выставка «МЕДСИБ» и форум «Здоровье»

- Современные методы и технологии в стоматологии
- Стоматологическое оборудование и инструменты
- Стоматологические материалы и препараты
- Средства гигиены для ухода за полостью рта и зубными протезами
- Стоматологические услуги



МВЦ ITE СИБИРСКАЯ ЯРМАРКА
Новосибирск, Красный пр-т, 220/10
Тел.: (383) 363-00-36,
www.sibdent.com

DENTALEXPO®
Москва, ул. Б. Якиманка, 38А
Тел.: (495) 921-40-69
region@dental-expo.com
www.dental-expo.com



Благодаря этим преимуществам КЛКТ становится предпочтительным устройством для получения изображений при травмах, болях, нарушениях функций сустава, фиброзном и костном анкилозе, эрозии кортикального слоя мышелка и кистах [70, 87, 118–120]. Благодаря использованию трехмерных изображений пункция при адгезии диска ВНЧС становится безопасной процедурой [121].

Пародонтология

КЛКТ может применяться для детального морфологического описания костной ткани, поскольку было доказано, что измерения, выполненные с помощью КЛКТ, являются точными и имеют лишь минимальные пределы погрешности [56, 122]. Доказано, что полученные таким образом данные так же точны, как и прямые измерения, сделанные при помощи пародонтального зонда [56, 123]. Кроме того, КЛКТ помогает оценить степень поражения области фуракации корней [20, 56, 116].

КЛКТ может применяться для выявления дефектов в щечной и язычной области, что невозможно сде-

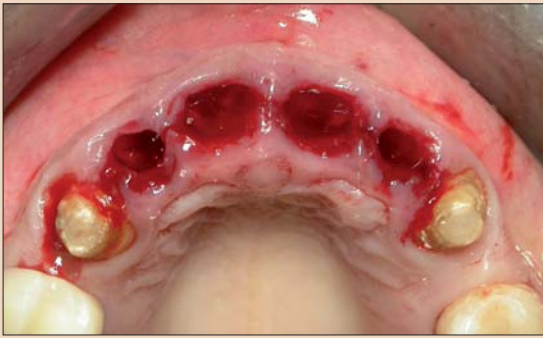


Рис. 7, г. Проведено atraumaticное удаление зубов 11, 12, 21 и 22, выполнена костная пластика альвеолярного отростка в области дефекта.

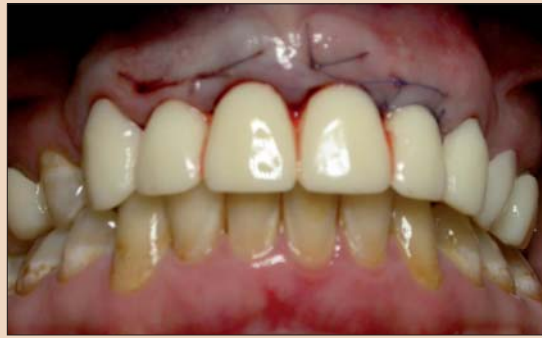

Рис. 7, д. Временные реставрации установлены на период заживления, за которым последует имплантация.

лать при помощи обычных двухмерных рентгенограмм [56, 124]. Кроме того, благодаря высокой точности измерений с помощью КЛКТ можно измерять внутрикостные дефекты и оценивать дегисценции, фенестрации и кисты [56, 125–127]. Также КЛКТ превосходно подходит для оценки результатов регенеративного лечения тканей пародонта [124].

Терапия

Имеющаяся в нашем распоряжении литература говорит о том, что КЛКТ не подходит для выявления кариозных поражений на окклюзионных поверхностях зубов, поскольку доза облучения в данном случае является гораздо большей, чем при использовании обычного рентгеновского аппарата; дополнительной информации по этому вопросу не имеется. Тем не менее было доказано, что КЛКТ является полезным инструментом для выявления кариеса проксимальных поверхностей и определения глубины поражений [20]. В табл. 2 приведены типичные дозы облучения при выполнении различных рентгенологических процедур в стоматологии.

Судебная стоматология

В литературе описано множество методов определения возраста зубов, которое является ключевым элементом медицинской криминалистики. КЛКТ была признана неинвазивным методом оценки возраста человека на основании объема пульпы по отношению к зубу целиком [128].

Обсуждение

Сканеры КЛКТ представляют собой огромное достижение в сфере получения изображений зубов и челюстно-лицевой области (DMF). Данная технология, которую начали применять в стоматологии в конце 90-х годов XX в. [129], способствовала существенному прогрессу стоматологии. За последние годы значительно возросло число ежегодно публикуемых статей, связанных с КЛКТ. Настоящий систематический обзор литературы, относящейся к получению изображений с помощью КЛКТ в стоматологии, был выполнен с целью сжатого перечисления показаний к применению этой новой технологии в различных стоматологических дисциплинах.

Фраза «компьютерный томограф с коническим лучом в стоматологии» использовалась в данном систематическом обзоре в качестве ключевой. Поиск по другим терминам, встречающимся в литературе, например «волюметрическое сканирование с помощью конического луча», «волюметрическая компьютерная томография», «стоматологическая КТ», «стоматологическая трехмерная КТ» и «получение волюметрических изображений при помощи конического луча», не дал дополнительных значимых результатов [130].

Клиническое применение КЛКТ в стоматологии непрерывно расширяется. Результаты настоящего об-

зора показывают, что 134 статьи оказались клинически релевантными и что наиболее часто изображения, полученные при помощи КЛКТ, применяются в таких областях, как хирургическая стоматология и челюстно-лицевая хирургия, имплантология и эндодонтия. В терапевтической стоматологии КЛКТ находит лишь ограниченное применение вследствие больших доз облучения, не оправдывающих в данном случае диагностической ценности инструмента.

→ DT стр. 6

AD



**Federation Dental International
Annual World Dental Congress**

NEW HORIZONS IN ORAL HEALTH CARE

14 - 17 SEPT. 2011



www.fdi2011.org
info@fdi2011.org

«ДТ» стр. 5

Посвященная КЛКТ литература дает многообещающие сведения и требует дальнейшего изучения, особенно в отношении применения КЛКТ в судебной стоматологии, с целью выявления возможных новых интересных применений данного метода получения изображений. Не было обнаружено материалов, напрямую посвященных использованию КЛКТ в ортопедии. Тем не менее несколько пересекающихся упоминаний КЛКТ было обнаружено в статьях, касающихся других стоматологических дисциплин, в связи с обсуждением стандартов ортопедической помощи. К таким применениям КЛКТ относятся, помимо прочего, случаи трансплантации костной и мягкой ткани, установка имплантатов в качестве опор ортопедических конструкций, челюстно-лицевой хирургии и лечения заболеваний ВНЧС. Полученные с помощью КЛКТ изображения также могут быть чрезвычайно полезны в тех ситуациях, когда необходимо оценить возможность восстановления сразу нескольких зубов (рис. 7, а–д).

Новейшие аппараты КЛКТ отличаются более высоким разрешением, меньшей дозой облучения, более низкой стоимостью и особой конструкцией, предназначенной специально для стоматологии. Кроме того, представляется, что плоские дат-

чики создают меньше артефактов, связанных с ужесточением светового пучка. К сожалению, они обладают и рядом недостатков, например, восприимчивостью к связанным с движением артефактам, низкой контрастностью изображений, ограниченной способностью к визуализации внутренних мягких тканей и, вследствие искажения единиц Хаунсфилда, неспособностью к измерению плотности кости.

Критически важно то, что при использовании КЛКТ соблюдается принцип ALARA («настолько малое излучение, насколько это возможно»). Получение изображений с помощью КЛКТ повышает качество помощи пациентам, однако стоматологи должны учиться правильно интерпретировать полученные путем сканирования данные. В каждом конкретном случае стоматолог должен задаваться вопросом, является ли использование КЛКТ эффективным с точки зрения постановки диагноза и повышения стандарта помощи пациенту или ведет лишь к увеличению рисков для последнего. Таким образом, повышение квалификации, подготовка и проведение исследований являются совершенно необходимыми.

Одной из наиболее полезных особенностей получения изображений с помощью КЛКТ является чрезвычайно сложное программное обеспечение, позволяющее делить, обрабатывать и реконструировать огромные объемы получае-

мых данных [131]. Это делает интерпретацию данных гораздо более удобной для пользователя, если последний обладает достаточной технической подготовкой.

Растущая популярность КЛКТ привела к появлению множества производителей таких устройств, а также увеличению числа публикуемых статей и докладов по этой теме на различных конференциях. Результатом этого стало бесконтрольное и бездоказательное изменение доз облучения, что связано с недостатком у новых пользователей знаний о медицинских устройствах для получения изображений. В связи с этим Европейская академия стоматологической радиологии разработала следующие основополагающие принципы применения КЛКТ в стоматологии [132]:

- Обследования с помощью КЛКТ не должны проводиться без предварительного сбора анамнеза и клинического обследования.
- В случае каждого пациента назначение обследования с помощью КЛКТ должно обосновываться тем, что преимущества превышают риски.
- Обследование с помощью КЛКТ потенциально должно давать новую информацию, которая будет способствовать лечению пациента.
- Обследование с помощью КЛКТ не должно проводиться повторно без новой оценки соотношения рисков и преимуществ.

Стоматолог, направляющий пациента к другому специалисту для обследования с помощью КЛКТ, должен предоставить необходимую клиническую информацию (анамнез и результаты клинического обследования), чтобы специалист мог взвесить преимущества и риски, связанные с КЛКТ.

КЛКТ следует использовать лишь тогда, когда вопрос, для решения которого требуется снимок, не может быть решен при помощи обычной рентгенографии с более низкой дозой облучения пациента.

Изображения КЛКТ должны подвергаться тщательной клинической оценке («радиологический отчет») на основании всех данных по изображению.

В случае вероятности того, что в рамках рентгенологической оценки пациента потребуются обследование мягких тканей, необходимые изображения следует получать при помощи обычного медицинского компьютерного или магнитно-резонансного томографа, а не КЛКТ.

Аппаратура КЛКТ должна предусматривать возможность выбора объема сканирования, и этот объем должен быть наименьшим возможным в конкретной клинической ситуации, поскольку таким образом снижается доза облучения пациента.

При возможности выбора разрешения изображения, получаемого с помощью КЛКТ, следует выбирать такое разрешение, которое позволит провести диагностику при наименьшей дозе облучения.

Для каждого аппарата КЛКТ должна быть разработана программа обеспечения качества, включающая процедуры технического обслуживания оборудования и контроля качества.

Средства точного позиционирования (маркеры светового пучка) должны применяться в обязательном порядке.

Для обеспечения оптимальной защиты персонала клиники, ее посетителей и пациентов от облучения установка оборудования для КЛКТ должна проходить под тщательным наблюдением и сопровождаться приемочным испытанием.

Оборудование КЛКТ должно подвергаться регулярным проверкам с тем, чтобы обеспечить постоянную надлежащую защиту пользователей оборудования, персонала клиники и пациентов от облучения.

Защита персонала клиники от излучения оборудования КЛКТ должна осуществляться в соответствии с правилами, изложенными в Разделе 6 Документа Европейской комиссии по радиационной защите «Европейские рекомендации по радиационной защите в стоматологии» [136].

Весь персонал, так или иначе работающий с КЛКТ, должен получить необходимую теоретическую и практическую подготовку в отношении обращения с радиологическим оборудованием и радиационной защиты.

После проведения вышеупомянутой подготовки персонал должен проходить курсы повышения квалификации, особенно при установке нового оборудования КЛКТ или внедрении новых методов его использования.

Стоматологи, отвечающие за работу с КЛКТ, но не получившие ранее «необходимой теоретической и практической подготовки», должны пройти курс такой подготовки, утвержденный академическим институтом (университетом или равной университету организацией). В странах, где существует такая отдельная специализация, как стоматологическая рентгенология, дипломированный специалист в этой области должен быть привлечен к проведению курса по КЛКТ.

В случае КЛКТ-снимков зубов, их опорных структур, нижней челюсти и верхней челюсти вплоть до дна полости носа (с полем 8x8 см или менее) клиническая оценка таких изображений должна выполняться квалифицированным стоматологическим рентгенологом или, если это невозможно, имеющим необходимую подготовку стоматологом-терапевтом.

В случае снимков вне полости рта (например, снимков височной кости) и всех челюстно-лицевых КЛКТ-снимков (за пределами области зубов, их опорных структур, нижней челюсти, включая ВНЧС, и верхней челюсти вплоть до дна полости носа) клиническая оценка таких изображений должна выполняться квалифицированным стоматологическим рентгенологом или медицинским рентгенологом.

Заключение

Наиболее часто КЛКТ применяется в хирургической стоматологии и челюстно-лицевой хирургии, эндодонтии, имплантологии и ортодонтии. Обследование с помощью КЛКТ не должно проводиться, если не доказана его медицинская необходимость и если преимущества такого обследования не перевешивают связанные с ним риски. Чтобы максимизировать эти преимущества, изображения, полученные при помощи КЛКТ, должны подвергаться тщательной клинической оценке на основании всего набора данных.

Дальнейшие исследования должны быть посвящены точным данным в отношении доз облучения при использовании такой аппаратуры. Оборудование КЛКТ отличается малым размером датчиков и ограниченным размером поля обзора и сканируемых объемов, чем объясняется отсутствие аппаратуры КЛКТ, предназначенной специально для ортодонтической и ортогнатической хирургии. Также необходимы дополнительные публикации, посвященные применению КЛКТ в судебной стоматологии и ортопедии. □

От редакции: полный перечень ссылок можно получить в издательстве.

TOOLS TO KEEP SMILING



Целых...
...4 премьеры!

D-RaCe

Облегчают распломбировку



www.d-race.ch

Scout-RaCe

Секвенция для механической ковровой дорожки



FKG RaCe ISO 10

Для механического создания конического просвета



SMG handle

Индикатор использования



Для файлов К/Н и дрельборов

www.fkg.ch




Информация об авторах

Доктор Мохаммед А. Альшери (Mohammed A. Alshehri) является консультантом по реставрационной стоматологии и имплантологии стоматологического отделения Военного госпиталя в Эр-Рияде, а также адъюнкт-профессором кафедры реставрационной стоматологии стоматологического факультета Университета короля Сауда. Связаться с ним можно по электронной почте dr_mzs@hotmail.com.

Доктор Хадид М. Алямери (Hadi M. Alameri) и доктор Мазен А. Альшалхуб (Mazen A. Alshalhoub) являются врачами-интернами стоматологического и фармакологического колледжей в Эр-Рияде.



Аутоотрансплантация – легко и просто

Штефен Холь, Германия, Анне Софи Брандт Петерсен, Дания

Введение

В хирургической практике костные аутоотрансплантаты очень давно применяются с целью восполнения дефицита объема. Эту процедура называется аутоотрансплантацией.

При аутоотрансплантации забор костной ткани производится у того же пациента, которому должна быть проведена аугментация кости. Собственными клетками костной ткани обладают наибольшей способностью к формированию кости. Такая процедура является золотым стандартом аугментации в стоматологии. Донорскими участками костной ткани могут являться область бугра верхней челюсти, ретромолярная область на нижней челюсти, наружная косая линия нижней челюсти, подбородочная кость, область подвздошного гребня. Получение необходимого объема костной ткани иногда затруднено (например, при масштабных хирургических вмешательствах) и связано с рядом определенных проблем, особенно в тех случаях, когда донорскую ткань берут с участков, расположенных далеко от полости рта (например, с подвздошного гребня). Забор костной ткани в ретромолярной зоне встречает наименьшие возражения со стороны пациентов.

В имплантологии латеральная аугментация требуется более чем в 75% случаев. Для такой аугментации

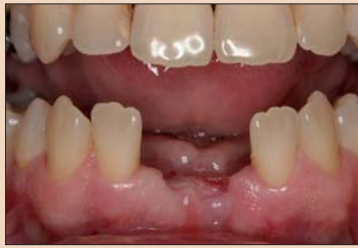

Рис. 1 и 2. Исходная ситуация в области зубов 31 и 41. Состояние через 3 мес после удаления зубов 31 и 41. В области зуба 31 вестибулярная пластинка полностью резорбирована.

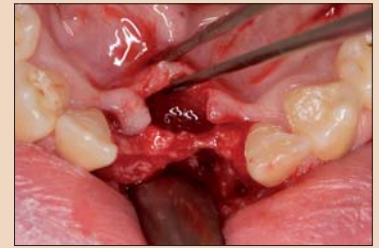
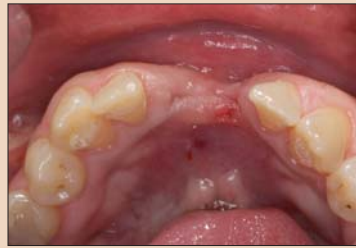
Рис. 3. Три хорошо различимых дефекта костной ткани в области зуба 31 с вестибулярной стороны.

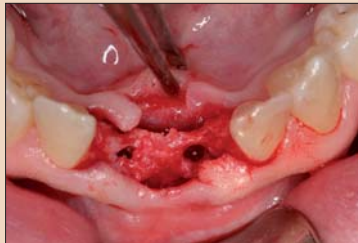


Рис. 4. После формирования ложа под имплантаты выявлен заметный дефект костной ткани в области зуба 31.

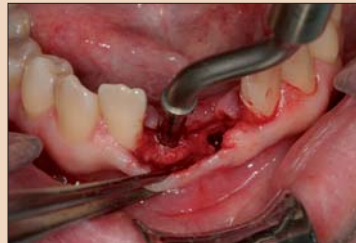

Рис. 5. Отверстия расширены с помощью остеотомов.

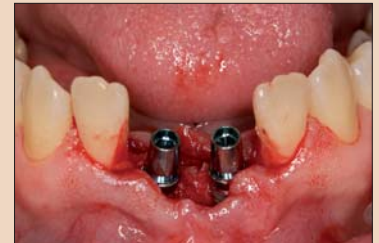

Рис. 6. Установка имплантатов в области зубов 31 и 41. Очевидна необходимость аугментации вестибулярного участка костной ткани в области зуба 31.

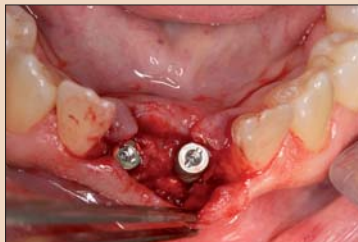


Рис. 7. Имплантат в области зуба 31 необходимо закрыть примерно на 2/3 с вестибулярной стороны с помощью аутоотрансплантата.

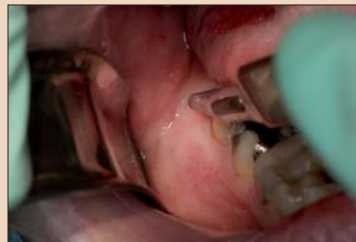

Рис. 8. Разрез в ретромолярной зоне выполнен с помощью скальпеля №11.

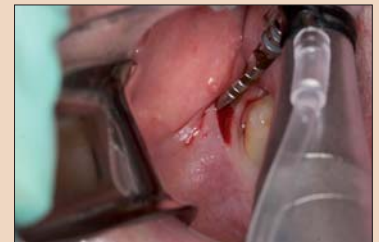

Рис. 9. Имплантологическая фреза использовалась для получения костной стружки в области донорского участка.

обычно необходим трансплантат объемом менее 0,3 мг. Если в ходе операции принимается решение о необходимости использования

аутоотрансплантата, как правило, возникает вопрос: «На каком участке следует произвести забор костной ткани, и как сделать это быстро?»

Более чем в 70% случаев выбирается ретромолярная зона. В качестве трансплантатов до сих пор использовались исключительно костные блоки.

→ DT стр. 8

AD

Гексорал

Действующее вещество: гексэтидин 0,1%

АНТИСЕПТИЧЕСКИЙ ПРЕПАРАТ ШИРОКОГО СПЕКТРА ДЕЙСТВИЯ ДЛЯ ИСПОЛЬЗОВАНИЯ В СТОМАТОЛОГИИ

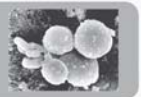Действующее вещество гексэтидин оказывает слабое анестезирующее действие на слизистую оболочку полости рта



После однократного применения действие сохраняется до 12 часов



91% *S. albicans* уничтожается гексэтидином уже после первого дня применения!



Гексэтидин адгезируется на слизистой оболочке и благодаря этому дает стойкий эффект.²

Показания к применению³

- Воспалительные и инфекционные заболевания полости рта.
- При комплексном лечении заболеваний полости рта, требующих назначения антибиотиков и сульфаниламидов.
- Заболевания пародонта.
- Гингивит и кровоточивость десен.
- Стomatит, глоссит, афтозные язвы с целью профилактики суперинфекций.
- Инфицирование альвеол после удаления зубов.
- Грибковые инфекции полости рта, кандидозный стоматит.
- До и после операций в полости рта.
- Дополнительная гигиена полости рта при общих заболеваниях.
- Устранение неприятного запаха изо рта.

Способ применения

Взрослые и дети старше 3 лет: полоскать полость рта 15 мл неразведенного раствора не менее 30 секунд. Применяют 2 раза в день, предпочтительно утром и вечером после еды. Длительность лечения определяется врачом.

¹) Wile DB, Dinnsdale JRM, Johnson DHM. Curr Med Res Opin 10(2): 82-88, 1986.
², 3) Инструкция по медицинскому применению препарата.

Отпускается без рецепта. ООО "Джонсон & Джонсон", г. Москва, ул. Крылатская, д. 17, стр. 2. Тел.: (495) 726-65-65, факс: (495) 580-90-29. Регистрационное удостоверение ПМ014010/02 от 06.08.2010.



ИМЕЮТСЯ ПРОТИВОПОКАЗАНИЯ К ПРИМЕНЕНИЮ. НЕОБХОДИМО ОЗНАКОМИТЬСЯ С ИНСТРУКЦИЕЙ

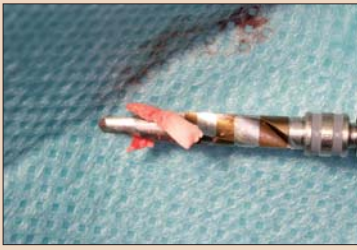

Рис. 10. Получение костной стружки.

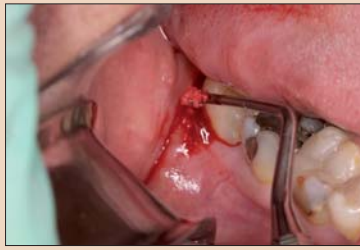

Рис. 11. Получение дополнительного объема костной ткани с помощью экскаватора.

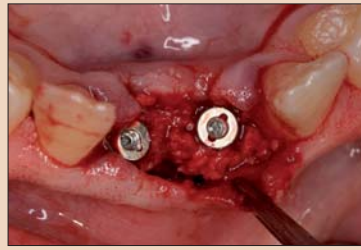

Рис. 12. Имплантаты и ауто трансплантат.

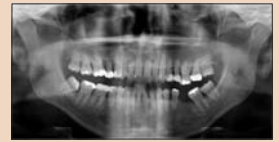


Рис. 22.

◀ стр. 7

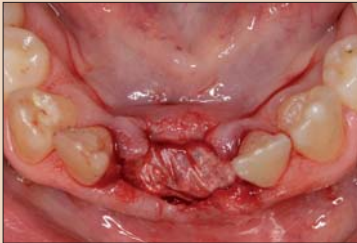

Рис. 13. Закрывание имплантатов и области аугментации коллагеновой мембраной.

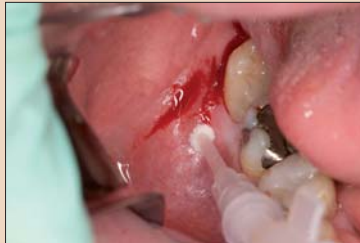

Рис. 14 и 15. Разрез в ретромолярной зоне закрыт с помощью цианоакрилатного клея.

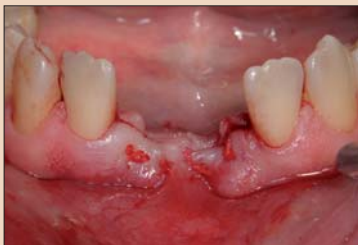
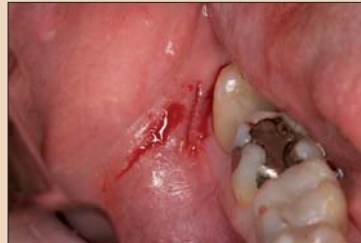
Рис. 16 и 17. Слизисто-надкостничный лоскут в области имплантации ушит с помощью рассасывающегося шовного материала.

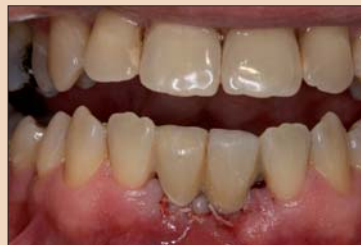
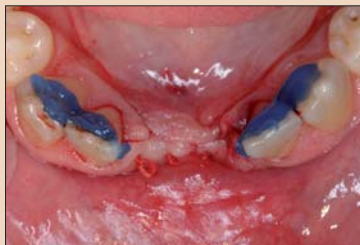
Рис. 18. Установка временного мостовидного протеза типа Мэрилленд сразу после установки имплантатов и аугментации.

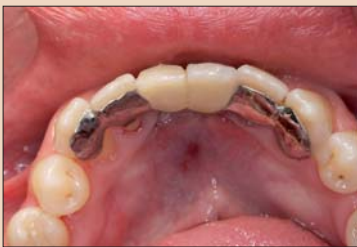

Рис. 19. Установка временного мостовидного протеза типа Мэрилленд сразу после установки имплантатов и аугментации.

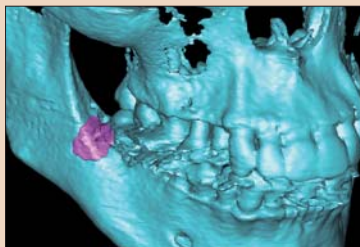


Рис. 20. Томограмма области забора костной ткани.

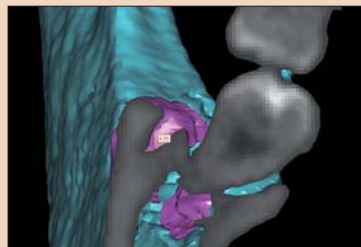


Рис. 21.

Клинический случай

Пациент 36 лет обратился за помощью в связи с необходимостью установки имплантатов в области отсутствующих зубов 31 и 41. Остальные зубы пациента были интактными. Тем не менее, в данной ситуации возник вопрос, возможно ли одновременно осуществить имплантацию и необходимую аугментацию альвеолярного гребня. Была запланирована пластика альвеолярного отростка с помощью ауто-трансплантата в области зуба 31 с вестибулярной стороны. В качестве донорских участков были выбраны ретромолярная зона и бугор верхней челюсти справа. До начала операции пациент подписал информированное согласие о проведении хирургического вмешательства. В ходе процедуры на альвеолярном отростке в области зубов 31 и 41 были выполнены разрезы. При отслаивании слизисто-надкостничного лоскута выявлена сильная атрофия вестибулярной стенки в области зуба 31. Было сформировано ложе под имплантаты. После этого была проведена установка имплантатов. На этом этапе стало очевидно, что имплантат, установленный в области зуба 31, обнажен с вестибулярной стороны на 2/3. Оба имплантата демонстрировали первичную стабильность. После измерения объема костной ткани, необходимого для восполнения данного дефекта, в ретромолярной зоне выполнен разрез, и в костную ткань на 9 мм введена фреза. К моменту извлечения сверла была получена необходимая костная стружка. Дополнительный объем костной стружки был извлечен с помощью мини-экскаватора.

Костная стружка была уложена в области дефекта с вестибулярной стороны имплантата, и данная область перекрыта полностью тонкой коллагеновой мембраной. Разрез в ретромолярной области был покрыт цианоакрилатным клеем. Слизисто-надкостничный лоскут мобилизован и уложен на рану без натяжения, фиксирован рассасывающимся шовным материалом.

В заключение был установлен временный мостовидный протез типа Мэрилленд, дополнительно обеспечивший хорошую стабилизацию мягкой ткани. С помощью цифрового объемного томографа (DVT) сделана томограмма для оценки дефекта в области донорского участка костной ткани и документирования результатов аугментации. ▶

УЧЕБНЫЙ ЦЕНТР GMS TRAINING
ПРЕДСТАВЛЯЕТ

(495) 781 5577
www.gmstraining.ru
info@gmstraining.ru

2 апреля 2011	Имплантация от А до Я. «Костная недостаточность» при имплантации: двигаемся дальше. Практический курс. О том же по-новому и еще кое о чем (для тех, кто начал наращивать кость, и появились вопросы)	А. Ф. Калайдов
16–17 апреля 2011	Реконструктивная пародонтология. Лечение периимплантита	Adrian Kasaj, PhD, DMD
23 апреля 2011	Заболевания слизистой оболочки полости рта	Проф. д. м. н. А. В. Шумский
25–27 апреля 2011	Интернет-конференция в рамках выставки Дентал Салон	
26–27 апреля 2011	Международный конгресс имплантологов в Москве (ICOI) Др. Филипп Руссе (Франция), Др. Мариус Штайгман (Германия), Др. Паоло Тризи (Италия), Проф. А. А. Кулаков (Россия), Др. Двейн Каратеев (Канада), Др. Педро Пена (Испания), Др. Ренцо Касселини (США), Др. Кеннет Джуди (США), Др. Мазен Бадр (Ливан), Др. Франк Кистлер (Германия), Др. Рами Балабановски (Израиль), Др. Олег Наштатик (США), Др. Луи Аль-Фарадж (США), Проф. С. Ю. Иванов (Россия)	
6–7 мая 2011	Современные методики регенерации в имплантологии (теория, практика, клинические демонстрации в клинике доктора Урбана, Будапешт, Венгрия)	Dr. Istvan Urban, DMD, MD
28–29 мая 2011	Наши пациенты – кто они? Клиническая коммуникация в стоматологии	Доктор Венцислав Стоев
13–16 мая 2011		
8–11 июля 2011	Годичная программа постдипломного образования по имплантологии. 4 сессии по 4 дня в Афинах и в Берлине	Руководитель программы Dr. Markus Huerzeler, DMD, PhD
21–24 октября 2011		
9–12 декабря 2011		
18–21 февраля 2011		
24–27 июня 2011	Годичная магистерская программа по эстетической стоматологии, gIDE UCLA. 4 сессии по 4 – 5 дней: Афины, Лос-Анджелес	Руководители программы: Dr. Ed McLaren & Dr. Sasha A. Jovanovic
2–5 октября 2011		
5–9 декабря 2011		

Полный список мероприятий: www.gmstraining.ru
Более подробная информация: (495) 781 5577 или info@gmstraining.ru

Информация об авторах

Dr Dr Steffen Hohl
DIC Dental Implant Competence
Estetalstr. 1
21614 Buxtehude, Germany (Германия)
www.dr-hohl.de

Dr Anne Sophie Brandt Petersen
Tandlaegerne i Kogade
Kogade 4
6270 Tønder, Denmark (Дания)
www.dentist.dk

Смесь лизатов бактерий в комплексном лечении заболеваний слизистой оболочки полости рта

С.Ю. Страхова, Л.Н. Дроботько

Московский государственный медико-стоматологический университет

В настоящее время наиболее часто встречающейся вирусной инфекцией детского возраста является герпетическая, что объясняется не только широкой распространенностью вируса простого герпеса, но и особенностями становления иммунной системы в развивающемся организме ребенка.

Установлено, что инфицированность детей вирусом простого герпеса в возрасте от 6 мес до 5 лет составляет 60%, а к 15 годам – 90%. Аналогичная проблема характерна и для детской стоматологии, так как с каждым годом увеличивается заболеваемость детей острым (первичным) герпетическим стоматитом (ОГС).

Установлено, что инфицированность детей вирусом простого герпеса в возрасте от 6 мес до 5 лет составляет 60%, а к 15 годам – 90%

Всем детям, находившимся под наблюдением, проводится комплекс клиничко-лабораторных и инструментальных исследований, включающий клинический анализ крови, иммунологическое исследование.

Тактика лечения больных ОГС должна определяться степенью тяжести заболевания и периодом его развития. Комплексная терапия при ОГС включает в себя общее и местное лечение. При среднетяжелом и

- увеличивает содержание в слюне лизоцима, число иммунокомпетентных клеток и sIgA;
- усиливает выработку эндогенного интерферона;
- замедляет окислительный метаболизм полиморфноядерных лейкоцитов;
- не содержит сахара;
- оказывает только местное действие, характеризуется высоким профилем безопасности.

Имудон – активное специфическое иммуностимулирующее средство, значительно сокращающее сроки эпителизации элементов поражения при ОГС у детей путем коррекции местного иммунитета. В связи с высокой эффективностью указанное лекарственное средство рекомендовано для лечения ОГС у детей в качестве стимулирующего средства для коррекции местного иммунитета. Применять данный препарат необходимо не ранее, чем через 30–40 мин после обработки полости рта антисептическим и противовирусным препаратом. После рассасывания таблетки в течение 1 ч не рекомендуется принимать пищу, полоскать рот. Данные исследования свидетельствуют о преимуществе комплексной терапии ОГС с применением смеси ли-

затов бактерий, ее высокой эффективности, выражающейся в достоверном сокращении сроков эпителизации элементов поражения.

На 2–3-й день в препаратах-отпечатках элементов поражения появляются первые признаки регенерации по сравнению с общепринятыми методами лечения. Препарат хорошо переносился пациентами. Дети с удовольствием применяют этот препарат, так как он имеет приятный мятный вкус и не раздражает слизистую оболочку полости рта. Новая схема комплексной терапии ОГС с назначением средств иммунотерапии рекомендована нами для практического применения. В заключение следует отметить, что ОГС в любой форме является острым инфекционным заболеванием и требует во всех случаях внимания со стороны педиатра и стоматолога для того, чтобы обеспечить комплексное лечение, исключить контакт больного ребенка со здоровыми детьми, провести профилактические мероприятия в детских коллективах. [4]

Имудон – активное специфическое противомикробное и противовоспалительное средство, значительно сокращающее сроки эпителизации элементов поражения при ОГС у детей путем коррекции местного иммунитета

Нередко в клинике наблюдается сочетание различных клинических форм герпетической инфекции. ОГС характеризуется высокой контагиозностью среди неиммунных людей. Широкое распространение заболевания в возрасте от 6 мес до 3 лет объясняется тем, что в этом возрасте у детей исчезают антитела, полученные от матери через плаценту, и отсутствуют зрелые системы специфического иммунитета. Среди детей старшего возраста заболеваемость значительно ниже вследствие приобретенного иммунитета после перенесенной герпетической инфекции в ее разнообразных клинических формах.

ОГС, как и многие другие инфекционные заболевания, протекает в легкой, среднетяжелой и тяжелой формах. Развитие болезни проходит 5 периодов: инкубационный, продромальный, период развития болезни, угасания и клинического

тяжелом течении болезни общее лечение желательно проводить вместе с врачом-педиатром.

С первого дня периода развития ОГС, учитывая этиологию заболевания, важное место должна занимать местная противовирусная терапия. С этой целью рекомендуется применять мази: Алпизарин, Ацикловир, Герпферон, Виферон.

Названные лекарственные препараты рекомендуется применять многократно (3–4 раза в день) не только при посещении врача-стоматолога, но и дома. Исследование состояния местного иммунитета у детей, больных ОГС, позволило уточнить характерную динамику разных факторов местного иммунитета при данном заболевании. Так, содержание иммуноглобулинов (Ig) класса А, играющих основную роль в защите слизистой оболочки полости рта, коррелирует с тяжестью и характером течения патологического процесса. Содержание лизоцима в слю-

ОГС в любой форме является острым инфекционным заболеванием и требует во всех случаях внимания со стороны педиатра и стоматолога

выздоровления. В периоде развития болезни можно выделить 2 фазы – катаральную и высыпания элементов поражения. В этот период появляются симптомы поражения слизистой оболочки полости рта. Вначале появляется интенсивная гиперемия всей слизистой оболочки полости рта, а через 1 сут, реже 2 сут, в полости рта, как правило, обнаруживаются элементы поражения. Тяжесть ОГС оценивается по выраженности проявлений токсикоза и характеру поражения слизистой оболочки полости рта.

Диагноз ОГС устанавливается на основании анамнестических, эпидемиологических данных, характерных клинических симптомов, а также данных цитоморфологического исследования.

не у больных ОГС зависит от степени выраженности стоматита и гингивита. Выявленные закономерности динамики показателей местного иммунитета полости рта позволяют считать патогенетически обоснованным включение в комплексную схему лечения препаратов, направленных на их коррекцию. К числу таких препаратов относится Имудон, представляющий собой поливалентный антигенный комплекс, состав которого соответствует возбудителям, наиболее часто вызывающим патологические процессы в полости рта. Данный препарат смеси лизатов бактерий:

- усиливает фагоцитарную активность за счет повышения качественного и количественного уровня фагоцитоза;

ИМУДОН®


ВИРУСЫ

БАКТЕРИИ

ГРИБКИ

ТРОЙНОЙ ЭФФЕКТ

Эффективная защита слизистой оболочки глотки и полости рта




40 таблеток для рассасывания

ИМУДОН®
Imudon®

Для лечения и профилактики инфекционно-воспалительных заболеваний полости рта и глотки

- пародонтоз • парадонтит • стоматит • гингивит
- профилактика и лечение воспаления после удаления зубов, имплантации искусственных зубных корней
- глоссит • афты • профилактика изъязвлений, вызванных зубными протезами

ИНФОРМАЦИЯ
ДЛЯ СПЕЦИАЛИСТОВ



Abbott
A Promise for Life

119334, г. Москва, ул. Вавилова, 24, этаж 5
Тел.: (495) 411-89-11, Факс: (495) 411-89-10
www.abbott-products.ru
www.dentalsite.ru

AD