

implants

international magazine of oral implantology

1 2013 wydanie polskie

 **straumann**



| **Praktyka**

Innowacyjne terapie

| **Opinie**

Porównanie systemów implantologicznych

| **Wydarzenia**

X Jubileuszowy Kongres OSIS-EDI

COMMITTED TO
SIMPLY DOING MORE
FOR DENTAL PROFESSIONALS

dti Dental
Tribune
International



ŁĄCZNIK
z dwiema śrubami
560.00 PLN

Cyrkon | Tytan | Co-Cr

Łączniki wykonywane metodą CAD/CAM

do renomowanych systemów implantów

| BIOMET 3i | NOBEL | STRAUMANN | BEGO | FRIADENT | ZIMMER | ASTRA | CAMLOG |

- jednoczęściowe i dwuczęściowe łączniki indywidualne
- w cenie 2 śruby (techniczna i kliniczna)
- różne materiały (cyrkon, tytan, stopy chromowo-kobaltowe)
- prace wykonujemy nowoczesnymi metodami





Szanowni Państwo!

Drogie Koleżanki i Koledzy!

_Serdecznie witam w odświeżonej odsłonie! OSIS (Ogólnopolskie Stowarzyszenie Implantologii Stomatologicznej) ma 20 lat, implantologia polska i światowa – znacznie więcej.

Co dziś wiemy na temat tej dziedziny stomatologii? Znamy wskazania i przeciwwskazania, wiemy o istnieniu barier wiekowych w rehabilitacji implantologicznej. Wiemy też, iż implanty nie są „do końca życia”. Znamy ich wady i zalety, sprawdziliśmy techniczne aspekty implantacji, oceniliśmy różne systemy, stale je porównujemy.

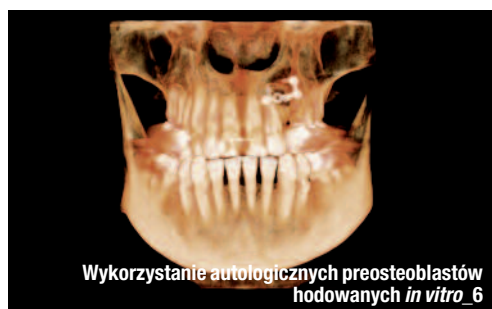Implantologia doczekała się wielu konsensusów: EAO, EDI i innych. Standardy są kluczowym działaniem prowadzącym do celu, jakim jest uzyskanie bezpiecznej, długotrwałej funkcji i estetyki. Najważniejszy aspekt naszych działań pozostaje niezmienny – jest nim i zawsze będzie Pacjent.

Pacjentom zatem dedykujemy X Jubileuszowy Kongres OSIS-EDI, odbywający się pod hasłem *Primum non nocere*.

Dziękuję wszystkim pacjentom, nauczycielom, kadrcie uniwersyteckiej, naszym uczniom, kolegom implantologom, firmom związanym z implantologią i mediom za kreatywne współistnienie w ostatnich 20 latach – jak dotąd, najbardziej progresywnych latach w implantologii stomatologicznej.

Do zobaczenia w Sopocie!

Andrzej Wojtowicz



| Od wydawcy

- 03 **Szanowni Państwo!**
_ Prof. Andrzej Wojtowicz

| Badania

- _ Innowacyjne terapie
- 06 **Przedprotetyczne postępowanie chirurgiczne z wykorzystaniem autologicznych preosteoblastów hodowanych *in vitro***
_ Andrzej Wojtowicz, Jan Nikodem Perek, Monika Jodko, Elżbieta Urbanowska, Ewa Olender, Artur Kamiński

| Praktyka

- _ Nowoczesne technologie
- 12 **Wykorzystanie technologii cyfrowych podczas uzupełniania** braku siekacza przyśrodkowego szczęki
_ Pär-Olov Östman
- _ Porównanie systemów implantologicznych
- 16 **Ocena porównawcza stabilizacji pierwotnej implantów tytanowych i cyrkonowych**
_ Szymon Frank, Monika Jodko, Michał Szadowski, Andrzej Wojtowicz

| Prawo

- _ Warunki udzielania świadczeń
- 18 **Prawo lekarza do odmowy udzielenia świadczenia medycznego**
_ Małgorzata Świeca

| Opis przypadku

- _ Implanty krótkie
- 22 **Stale uzupełnienie protetyczne pełnego łuku zębowego, bez metalu, na czterech krótkich implantach**
_ Mauro Marincola

_ Interdyscyplinarne leczenie estetyczne

- 28 **Rozwiązanie estetyczne przy wykorzystaniu pojedynczych koron na wszczepach i własnych zębach**
_ Mariusz Kochanowski, Maciej Kopytek

| Opinie

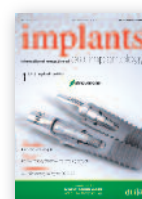- _ Stosowanie wąskich implantów
- 34 **Doświadczenia kliniczne z implantami Straumann® NNC**
_ Hervé Buatois i Marc André Leriche

| Wydarzenia

- _ Konferencja stomatologiczna
- 38 **Polsko-ukraińska współpraca implantologów – „Współczesna Stomatologia Zintegrowana”**
_ Jubileusz
- 42 **Nasze doświadczenie to gwarancja wysokiej jakości oferowanych produktów i usług**
- 43 **Denon Dental 20 lat w branży! „Wilhelm-Herbst-Award 2012” dla Denon Dental**
_ Konferencje i kongresy
- 44 **„Estetyka w implantologii” – WDI 2013 „Szalona Krasula” 2013 w Zakopanem!**
- 46 **Warszawskie spotkanie implantologów**

| Informacje

- _ Produkty
- 48 **Informacje o produktach**
- 50 **O wydawcy**



Zdjęcie na okładce wykorzystano dzięki uprzejmości firmy Schlumberger Sp. z o.o.



PIERWSZA POLSKO-UKRAIŃSKA KONFERENCJA STOMATOLOGICZNA WSPÓŁCZESNA STOMATOLOGIA ZINTEGROWANA



Rzeszów
4-5 października 2013

SZCZEGÓŁOWY PROGRAM KONFERENCJI

PIĄTEK, 4 października 2013

SESJA I – PERIODONTOLOGIA

PRZEWODNICZĄCY: *prof. Irina Mazur DDS, PhD (Ukraina),
prof. dr hab. n. med. Tomasz Konopka (Polska)*

- 9:00 – 9:10 OTWARCIE KONFERENCJI
9:10 – 9:55 prof. dr hab. n. med. Tomasz Konopka (Polska) – Współczesna diagnostyka kliniczna i protokoły niechirurgicznego leczenia zapaleń przyzębia.
9:55 – 10:15 prof. Natalia Savichuk DDS, PhD (Ukraina) – Mikroekologia jamy ustnej jako czynnik ryzyka chorób zębów.
10:15 – 10:30 lic. hig. dent. Paulina Radoma (Instytut blend-a-med Oral-B) – Stabilizacja związków cyny a stan zapalny dziąseł.
10:30 – 11:15 prof. Irina Mazur DDS, PhD (Ukraina) – Osteopatia metaboliczna w patogenezie chorób przyzębia.
11:15 – 11:35 PRZERWA KAWOWA
11:35 – 11:55 prof. Aleksey Pavlenko DDS, PhD, Maksim Pavlenko DDS, PhD, Viktor Clementyev DDS, PhD (Ukraina) – Zastosowanie kliniczne preparatów osocza bogatopłytkowego w periodontologii regeneracyjnej.
11:55 – 12:40 dr n. med. Wojciech Bednarz (Polska) – Współczesne leczenie chirurgiczne deformacji śluzówkowo-dziąsłowych.
12:40 – 13:00 DYSKUSJA
13:00 – 14:00 PRZERWA OBIADOWA

SESJA II – IMPLANTOLOGIA STOMATOLOGICZNA

PRZEWODNICZĄCY: *prof. Yaroslav Zablotsky DDS, PhD (Ukraina),
ass. prof. Myron Uhryn DDS, PhD (Ukraina)*

- 14:00 – 14:45 prof. dr hab. n. med. Andrzej Wojtowicz (Polska) –
Transplantacja autogennych preosteoblastów: nowe wyzwania dla augmentacji około implantologicznej.
14:45 – 15:30 ass. prof. Myron Uhryn DDS, PhD (Ukraina) – Aspekty funkcjonalne i estetyczne rehabilitacji implantoprotetycznej.
15:30 – 15:50 dr n. med. Hubert Kubica (Polska) – Implantacja śródkostna w miejscach z brzeżnym i wierzchołkowym zapaleniem przyzębia.
15:50 – 16:10 dr n. med. Piotr Majewski (Polska) – Procedury regeneracyjne po ekstrakcji zęba.
16:10 – 16:55 prof. Yaroslav Zablotsky DDS, PhD (Ukraina) – Rehabilitacja implantologiczna u starszych pacjentów z całkowitym bezzębciem.
16:55 – 17:15 DYSKUSJA
19:00 BANKIET

SOBOTA, 5 października 2013

SESJA III – ORTODONCJA

PRZEWODNICZĄCY: *prof. Myroslava Drohomyska DDS, PhD (Ukraina)
prof. dr hab. n. med. Beata Kawala (Polska)*

- 9:00 – 9:30 dr hab. n. med. Agata Czajka-Jakubowska (Polska) – Nowe możliwości poprawy higieny jamy ustnej u pacjentów ortodontycznych.
9:30 – 10:15 prof. dr hab. n. med. Beata Kawala (Polska) – Zintegrowane, perio-ortodontyczne leczenie wad zgryzu u pacjentów z cienkim biotypem przyzębia.
10:15 – 11:00 prof. Myroslava Drohomyska DDS, PhD (Ukraina) – Postawa ciała a okluzja. Zależności i powiązania.
11:00 – 11:20 dr n. med. Paweł Plakwicz (Polska) – Zęby zaklinowane – plan leczenia i procedury chirurgiczne.
11:20 – 11:40 dr n. med. Ewa Czochrowska (Polska) – Zęby zaklinowane – współczesne postępowanie ortodontyczne.
11:40 – 12:00 PRZERWA KAWOWA
12:00 – 12:45 prof. Lyubov Smaglyuk DDS, PhD (Ukraina) – Leczenie pacjentów z tylozgrzyzem i ze śtłoczeniami zębów żuchwy.
12:45 – 13:00 DYSKUSJA, PODSUMOWANIE
13:00 – 14:00 PRZERWA OBIADOWA
14:00 – 15:20 SESJA MŁODYCH NAUKOWCÓW
15:20 – 16:00 DYSKUSJA I WYBÓR NAJLEPSZEJ PREZENTACJI
16:00 ZAKOŃCZENIE KONFERENCJI

Zapisy i informacja:

NZO Specjalistyczna Przychodnia Stomatologiczna
PerioCentrum
ul. Dąbrowskiego 11
35-010 Rzeszów
tel. 0048 17 85 222 33, 0048 509866788
www.periozentrum.pl
konferencja@periozentrum.pl

Koszt udziału w konferencji:

Dla członków Towarzystw patronujących: 450 zł do 01.07.2013; 550 zł po 01.07.2013.
Dla pozostałych: 550 zł do 01.07.2013; 650 zł po 01.07.2013.
Dla absolwentów 2012: 350 zł do 01.07.2013; 450 zł po 01.07.2013.
Dla studentów: 250 zł do 01.07.2013; 350 zł po 01.07.2013.

Organizatorzy:

PerioCentrum.pl



Patronat naukowy:

Polskie Towarzystwo Ortodontyczne
Polish Orthodontic Society



Patronat honorowy:

rzeszów
stolica innowacji

Partner merytoryczny



Przedprotetyczne postępowanie chirurgiczne z wykorzystaniem autologicznych preosteoblastów hodowanych *in vitro*

Preprosthetic surgical procedure using autologous preosteoblasts cultured *in vitro*

Autorzy _ Andrzej Wojtowicz, Jan Nikodem Perek, Monika Jodko, Elżbieta Urbanowska, Ewa Olender, Artur Kamiński

Streszczenie: Leczenie implantoprotetyczne niejednokrotnie bywa ograniczone z powodu obecności defektów kostnych różnego pochodzenia. W niniejszej pracy przedstawiono nowy protokół przedprotetycznego postępowania terapeutycznego w przypadku zaawansowanych defektów kości szczęk z wykorzystaniem autologicznych, hodowanych *in vitro* preosteoblastów oraz zilustrowano metody wczesnego planowania implantologicznego.

Summary: *Implantoprosthetic treatment is often limited due to the presence of a bone defects of differento rigins. In this paper a new protocol of preprosthetic therapeutic treatment for advanced jaw boned effects using autologous cultured in vitro preosteoblasts is presented and methods of early implant planning are illustrated.*

Słowa kluczowe: regeneracja kości, komórki macierzyste, preosteoblasty, przeszczep allogeniczny.

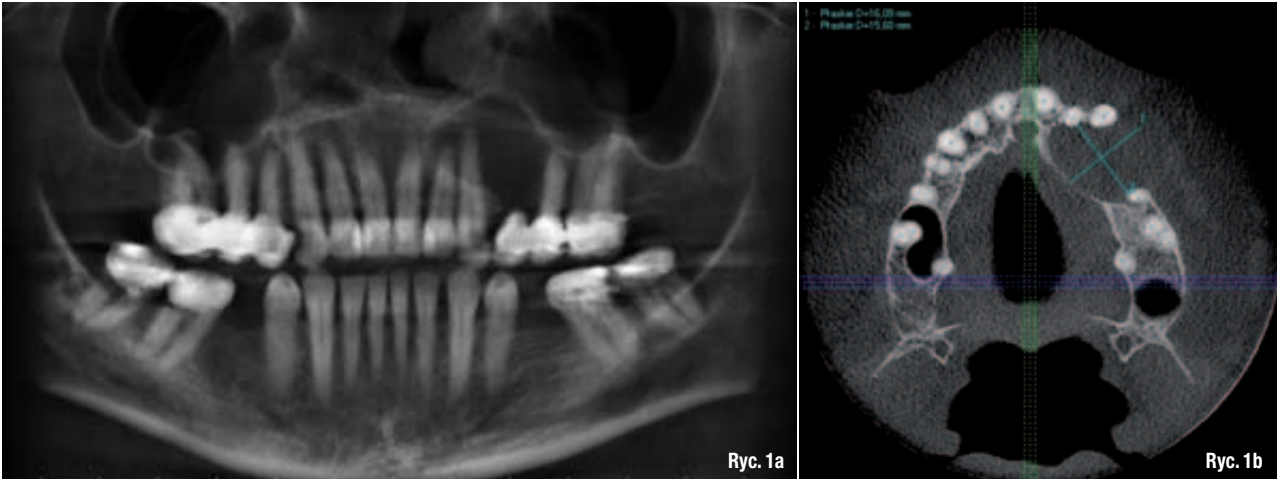
Key words: *bone regeneration, stem cells, preosteoblasts, bone allograft.*

_ Wysoka popularność i szeroka dostępność implantów zębowych wpływa na wzrost świadomości pacjentów w zakresie metod leczenia protetycznego. Pacjenci coraz częściej nie decydują się na leczenie obejmujące szlifowanie zdrowych zębów otaczających braki międzyzębowe, lecz oczekują zastąpienia utraconego uzębienia implantami stomatologicznymi. Nie zawsze jest to jednak wykonalne z powodu ilościowo-jakościowych niedoborów tkanki kostnej. Zanik starczy, zmiany patologiczne, wady wrodzone, urazy i schorzenia ogólnoustrojowe przyczyniają się do powstawania różnych defektów kostnych, często znacznie ograniczających możliwości leczenia implantologicznego. Z tych powodów metody regeneracji tkanki kostnej stały się elementarnym przedmiotem badań

współczesnej implantologii, a rekonstrukcja wyrostka zębodołowego z wykorzystaniem sterowanej regeneracji tkanek, przeszczepów kości, czy też inżynierii tkankowej stanowi integralny element kompleksowego przygotowania przedprotetycznego.

_ Przedprotetyczne postępowanie chirurgiczne i wczesne planowanie implantologiczne

W Zakładzie Chirurgii Stomatologicznej Warszawskiego Uniwersytetu Medycznego (WUM) wprowadzono autorski algorytm postępowania terapeutycznego w przypadku zaawansowanych defektów kości szczęk przed zaplanowanym leczeniem implantoprotetycznym. Nowy proto-



kół obejmuje wykorzystanie autologicznych, hodowanych *in vitro* preosteoblastów umieszczanych następnie na nośniku allogenicznym (procedura stosowana jest wśród pacjentów ogólnie zdrowych, poddanych szeregom badań klinicznych: ogólne badanie lekarskie, EKG; radiologicznych: rtg klatki piersiowej oraz laboratoryjnych: morfologia z rozmazem, OB, CRP, przeciwciała anty HIV₁/HIV₂, anty HBc, anty HBc klasy IgM, test kilowy WR, odczyn kiłowe).

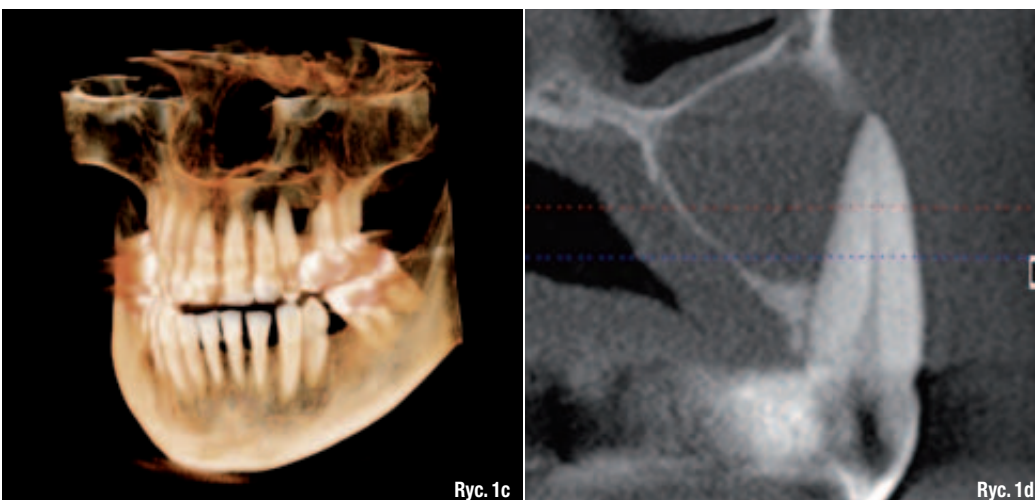
W pierwszym etapie postępowania klinicznie oceniany jest stan jamy ustnej pod kątem potrzeb implantoprotetycznych i konieczności leczenia przedprotetycznego defektów kostnych. Następnie wykonywana jest projekcja CBCT (Gendex) i wizualizacja 3D (In Vivo Dental Anatomage) celem określenia rozmiarów defektu kostnego, doboru przeszczepu kostnego i zaplanowania leczenia chirurgicznego (Ryc. 1a-d).

W kolejnym etapie procedury pacjenci leczeni z powodu defektów kostnych kierowani są do pobrania szpiku, które odbywa się w Banku

Komórek Macierzystych WUM na drodze trepanobiopsji aspiracyjnej z talerza kości biodrowej. Pobrany szpik zostaje przekazany w celu izolacji komórek macierzystych, indukcji ich wzrostu i ukierunkowania na linię komórek osteogennych – preosteoblastów (nr pozwolenia IMPO-MED: AEZ/365/S-110/439/2012). Podczas przeprowadzanej w specjalnych warunkach hodowli *in vitro* komórek macierzystych, trwającej 4 tygodnie dochodzi do zwiększenia ich liczby, co prowadzi do uzyskania 30-60 x 10⁶ preosteoblastów (Ryc. 2)

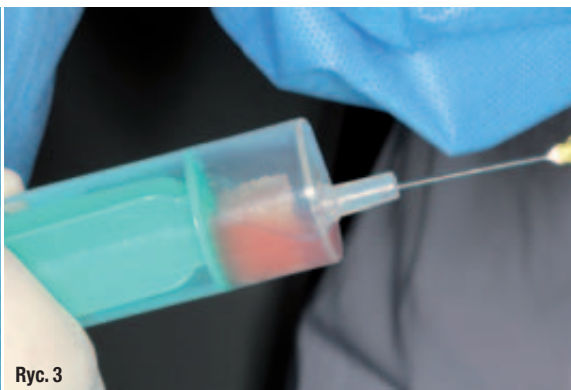Bezpośrednio przed zabiegiem chirurgicznym preosteoblasty zostają umieszczone na nośniku allogenicznym *ex tempore* w strzykawce z ujemnym ciśnieniem, pozwalającym na zassanie komórek w głąb przeszczepu kostnego (Ryc. 3). Bloki kostne allogeniczne przygotowawane są w standardowy sposób (w Centralnym Banku Tkank) oraz dobierane do kształtu i wielkości defektu kostnego, a także dodatkowo dopasowywane kształtem podczas zabiegu przy wykorzystaniu pił rotacyjnych i piezoelektrycznych (Ryc. 4). Tak złożony autoallo-

Ryc. 1a-d_Ognisko osteolizy o wymiarach 16,09 x 15,60 mm w okolicy 22-25. Rozpoznanie: torbiel korzeniowa. Brak zęba 24. Ząb 23 zakwalifikowany do ekstrakcji. Zaplanowano zabieg cystektomii, augmentację tkanki kostnej i instalację 2 implantów zębowych w miejscu 23, 24.





Ryc. 2



Ryc. 3



Ryc. 4

- Ryc. 2** _ Fiolki z preosteoblastami.
- Ryc. 3** _ Preosteoblasty aspirowane podciśnieniowo do strzykawki zawierającej nośnik allogeniczny.
- Ryc. 4** _ Allogeniczny blok kostny.

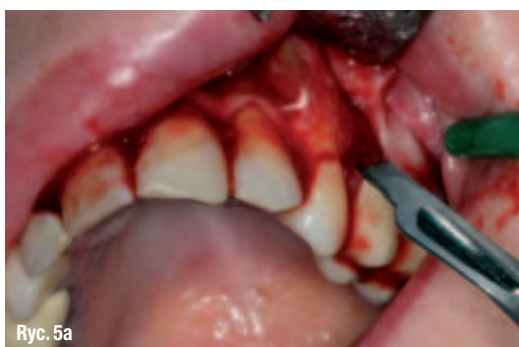genny przeszczep sytuowany jest w miejscu defektu kostnego i stabilizowany za pomocą mikrośrub i/lub płytek tytanowych (Medartis), (Ryc. 5a-d). Nowy protokół oparty jest na założeniu, iż dzięki połączeniu przeszczepu allogenicznego mającego osteokondukcyjne i nieznacznie osteoindukcyjne właściwości z autogenną populacją preosteoblastów uzyska się przeszczep o unikalnych właściwościach pobudzających regenerację kości.

Pacjenci objęci opisanym algorytmem leczenia rutynowo otrzymują osłonę antybiotykową i kontrolowani są w 1., 3. i 7. dobie po zabiegu. W większości przypadków stwierdza się bardzo dobre gojenie ran, widocznie przyspieszone w stosunku do podobnych zabiegów bez wykorzystania wszczepianych komórek czy czynników stymulujących gojenie się ran i regenerację tkanek. Usunięcie szwów następuje zazwyczaj po 7-10 dniach.

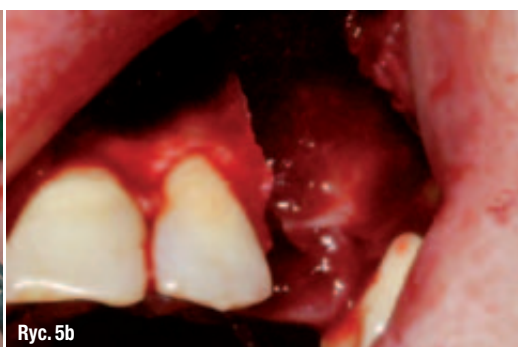W dalszym etapie wykonywane są badania za pomocą tomografii komputerowej wiązki stożkowej CBCT. Obrazy radiologiczne wykazują przebudowę przeszczepów, ich inkorporację w łożo kostne oraz pojawienie się wczesnych ognisk mineralizacji na bazie istniejącego rusztowania. Należy sądzić, iż allogeniczne beleczyki kostne stają się atrakcyjnym podłożem dla przeszczepionych, hodowanych *in vitro* preosteoblastów ze znacznym potencjałem osteogennym w istniejących niszach kostnych. Istotna wydaje się liczba przeszczepionych preosteoblastów, które prawdopodobnie zachowują się podobnie jak osteogenne komórki wyściółkowe (lining-cells), dające początek osteogenezie (Ryc. 6).

Badanie CBCT pozwala nie tylko na ocenę *status praesens*, lecz przy wykorzystaniu współczesnych metod wizualizacji 3D (In Vivo Dental Anatomage) umożliwia wczesne zaplanowanie leczenia implantologicznego (Ryc. 7a-c).

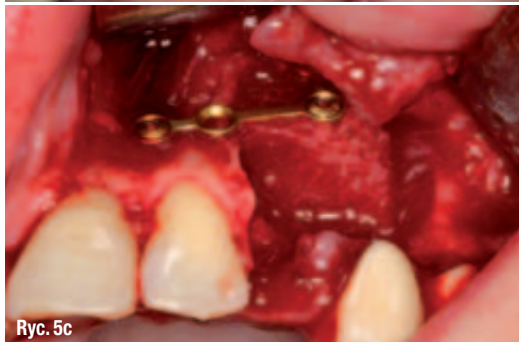- Ryc. 5a-d** _ Nacięcie i odwarstwienie płata śluzówkowo-okostnowego, usunięcie zęba 23, wyłuszczenie torbieni korzeniowej, stabilizacja bloku kostnego zasiedlonego preosteoblastami, zaopatrzenie rany szwami.



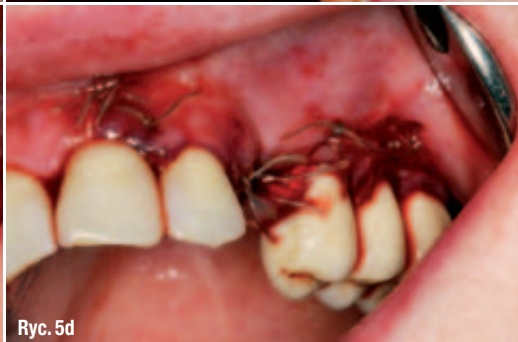Ryc. 5a



Ryc. 5b



Ryc. 5c



Ryc. 5d



Nowoczesne gabinety stomatologiczne bardziej przypominają redakcje magazynów mody, galerie sztuki współczesnej czy salony SPA. Znikają natomiast obskurne poczekalnie, białe ściany i zielone kafelki, przez lata kojarzące się z wizytą u dentysty. Do projektowania klinik zatrudnia się natomiast znanych architektów, projektantów mebli, a nawet florystów i psychologów. Ci ostatni podpowiadają, jaki kolor dobrać, żeby nie stresować pacjenta. Nie brak także w gabinetach perełek nowoczesnego wzornictwa, a nawet aromamarketingu. Jak twierdzą dentyści, nowoczesny gabinet ma nie tylko dobrze wyglądać i budzić pozytywne skojarzenia, ma także oszukiwać nasze zmysły. Poznaj najpiękniejsze gabinety stomatologiczne w Polsce www.tdgs.pl



POLSKIE GABINETY CORAZ PIĘKNIEJSZE

U dentysty gra muzyka

Polskie gabinety stomatologiczne zaczynają dorównywać jakością placówkom z USA, Niemczech i Wielkiej Brytanii. I to nie tylko jakością leczenia, ale także wyglądem. W zapomnieniu odchodzą zimne i nieprzyjemne wnętrza, w których unosił się zapach dentysty i dźwięk wiertła. Wszystko z powodu lęku przed dentystą. Dziś aż 39 proc. Polaków panicznie boi się wizyty u dentysty – czytamy w badaniach „Nawyki Europejczyków związane z higieną i zdrowiem jamy ustnej”. To jeden z najwyższych wskaźników w Europie. Okazuje się, że jego przyczyną jest nie tylko perspektywa bólu podczas leczenia, ale już samo wnętrze gabinetu, które wciąż kojarzy nam się z miejscem zimnym i nieprzyjemnym. Dla ponad 40 proc. Polaków stresujący jest już sam dźwięk wiertła, który słyszymy czekając na wizytę, 5 proc. stresuje zwykły wygląd poczekalni. Kojąco natomiast działa na nas muzyka w gabinecie, uspokaja ona 45 proc. pacjentów, a także wystrój gabinetu, ważny dla 19 proc. – podaje dentysta.eu. Nie dziwi, więc wielomilionowe inwestycje stomatologów w wizerunek. Powód? Coraz częściej staje się on narzędziem w walce z naszą próchnicą. - Zmiana otoczenia wiele zmienia w podejściu pacjenta do leczenia. Ważne, żeby poczekalnia nie nakręcała naszych lęków, nie potęgowała stresu, który nie da się całkowicie wyeliminować. Stąd też wiele gabinetów wycisza dziś wnętrza, montuje specjalne systemy wentylacji odprowadzające nieprzyjemny zapach. Co więcej zastępują go aromaterapią i muzykoterapią. Coraz powszechniej w poczekalni spotykamy się także z arteterapią, stąd też na ścianach dzieła sztuki lub rzeźby stojące w poczekalniach – mówi dr n. med. Konrad Walerczak, właściciel NZOZ Centrum leczenia Wad Zgrzytu Face-Clinic w Warszawie.

Nagie kobiety, rtęć i Boticelli – u dentysty!

Wielu dentystów idzie nawet o krok dalej. Dzisiejsze gabinety coraz mniej przypominają zimne kliniki, bliżej im do industrialnych loftów, wewnątrz nowojorskich galerii na Soho i gabinetów medycyny estetycznej zarządzanych zgodnie z zasadami feng-shui. Na ścianach zamiast grafik z zębami, znajdujemy dziś kobiece akty, dzieła młodych artystów oraz rzeźby. Nie brak także światowego designu wprost z rozkładówek Wallpaper'a. W jednej z katowickich klinik znajdziemy lampę w kształcie kropli rtęci projektu

Rossa Lovegrove, tego samego projektanta, który zaprojektował iMaca dla Apple. W Piasecznie natomiast pacjenci siedzą w fotelach projektu Miesa van der Rohe – ikony modernizmu, w Warszawskiej Face-Clinic z kolei na ścianie znajduje się gigantyczna reprodukcja Boticellogo wykonana na szkle. W Sopocie natomiast na ścianach jednego z gabinetu wiszą gigantyczne, kobiece akty. Po co to wszystko? Jak tłumaczą specjaliści takie elementy potrafią rozproszyć naszą uwagę. – Wchodząc do gabinetu pełnego ciekawych elementów oszukuje się zmysły, zapominamy w jakim wnętrzu się znajdujemy. Co więcej nasza uwaga rozprasza się, kontrujemy się na oglądaniu otoczenia, a nie na nerwowym wyczekiwaniu na zabieg. Takie wnętrza spełniają, więc ważną rolę psychologiczną. Co więcej, często w doborze swoistych rozpraszaczy, kolorów, układu elementów pomagają psycholodzy – mówi Małgorzata Wasio – Malinka, jurorka plebiscytu TOP DESIGN Gabinetów Stomatologicznych, który co roku nagradza najlepiej zaprojektowane gabinety w Polsce.

Co nas relaksuje? Światło i Avatar!

Ale uwagę w gabinecie rozprasza nie tylko akt na ścianie, pomaga także światło. Przykładem jest klinika w Olsztynie, która kształtowana jest światłem. Pomaga w tym specjalne ułożenie punktowego oświetlenia, które koncertuje się na tym, na co powinien zwracać uwagę pacjent. Zaciemnione natomiast są miejsca, które mogą budzić negatywne skojarzenia. – Patrz tu, nie patrz tam, mniej więcej tak to działa. Dzięki temu siedząc w poczekalni skupiamy uwagę na pozytywnych, np. fotografiach na ścianie, nie patrzymy w kierunku gabinetów, nie błądzimy nerwowo wzrokiem, ale się koncentrujemy – mówi lek. stom. Izabela Sokołowska ze Specjalistycznej praktyki Stomatologicznej Izabela i Andrzej Sokołowscy w Olsztynie. Pacjenci są na tego typu elementy szczególnie wyczuleni. I coraz częściej sami przyznają, że wystrój może wpłynąć na ich postawę podczas leczenia. Z badań „dentofobia – jak oswoić przerażonego pacjenta” przeprowadzonych przez portal Dentysta.eu wynika, że 27 proc. z nas w gabinecie potrafią zrelaksować przyjemny zapach, muzyka istotna jest dla 40 proc. Kolory ścian gabinetów i poczekalni wpływają na poziom stresu 15 proc. z nas, a wygodne fotele pomagają się zrelaksować 30 proc. Odpowiednie, stonowane światło i film w poczekalni relaksuje 10 proc. pacjentów.

Top Design Gabinetów Stomatologicznych to ogólnopolski plebiscyt organizowany przez miesięcznik „Dobre Wnętrze” oraz firmę Dental Depot Wasio, która co roku nagradza najlepiej zaprojektowane gabinety stomatologiczne w Polsce. Wyboru dokonują czytelnicy, internauci oraz jury, w skład którego wchodzi architekt, dekorator wnętrz, dziennikarze i przedstawiciele środowisk medycznych. W tym roku do finału zakwalifikowało się 11 klinik z całej Polski. Celem konkursu jest obalenie stereotypowego postrzegania gabinetu stomatologicznego i walka z dentofobią wśród Polaków. Więcej: www.tdgs.pl

Głosuj na gabinety
www.urzadzamy.pl/topdesign

Organizatorzy:



BOYETT 31

OSKAR Wnętrze

Partnerzy:



dti

urzadzamy.pl

ALMIDÉCOR

Villeroy & Boch

dentalwizja.pl

DENTONET.pl

EXSPACE

GAGGENAU