

cosmetic dentistry

— beauty & science

3²⁰¹¹

— Fachbeitrag

Frontzahnästhetik: Anspruch, Aufwand und Resultat

— Spezial

Untergesichtsverlängerung bei den Klasse II-Dysgnathien mit Short-face durch kombiniert kieferorthopädisch-kieferchirurgische Therapie

— Lifestyle

Back to the Future – eine Reise ins Paradies

DeltaMed

Easywhite

is beautiful



Easywhite® ist das Bleaching-System für höchste Ansprüche. Easywhite bietet Ihnen eine umfassende Auswahl an Produkten für alle Anwendungen. Rufen Sie uns an – wir beraten Sie gerne: 06031 7283-28

www.deltamed.de

„Der nächste Montag kommt bestimmt!“ Der Praxiserfolg beginnt im Kopf

_Herzlichen Glückwunsch! Sie zeigen gerade jetzt mit dem Lesen dieser Seiten Interesse an einer Zahnmedizin, die Ihnen und Ihren Patienten Freude bereiten kann.

In meiner mehr als zehnjährigen Tätigkeit als Zahnarzttrainer und Referent habe ich in meinen Seminaren, Vorträgen und Hands-on-Kursen Kollegen kennengelernt, die scheinbar mühelos die erworbenen Kenntnisse sehr schnell in ihr Praxiskonzept integrieren konnten und die Tipps und Tricks mit sehr viel Spaß „am nächsten Montag“ umzusetzen verstanden.

In dieser Zeit begegnete ich aber auch immer wieder Kollegen, die sich mit der Umsetzung neuer Methoden und mit dem Erlernen neuer Fähigkeiten und Behandlungskonzepten schwertaten. Für diese Kollegen war es einfach nicht möglich, Neues zu lernen und anzunehmen.

Aus meiner Sicht gibt es für das Verharren im Althergebrachten Gründe: Zunächst ist dies in der grundsätzlichen Verweigerung zu sehen, das eigene Behandlungskonzept und das tägliche Tun kritisch zu hinterfragen. Hemmend wirkt sich auch die Unlust aus, sich ständig mit dem Tun anderer messen zu müssen, um der schnellen Entwicklung in der Zahnmedizin gerecht zu werden. Der mangelhafte „Blick über den eigenen Tellerrand“ blieb in einem Fall so kurzsichtig, dass ein „erfahrener Kollege“ den Erfolg und die Machbarkeit der Adhäsivtechnik in der täglichen Praxis generell infrage stellte.

Ein weiterer Grund für die fehlende oder nur sehr schwer umsetzbare Lernbereitschaft liegt aus meiner Sicht in der Lernmotivation selbst. Nicht nur ein voller Bauch, sondern auch ein voller Kopf und ein schweres Herz studieren nicht gern.

Einige Kollegen lernen aus Angst, den Zug zu verpassen, aus Angst vor der an sich schlechten Situation im Gesundheitswesen, aus Angst vor der Konkurrenz – „dem Zahnarzt nebenan“, aus Angst vor dem nächsten Steuerberater- oder Banktermin, aus Angst vor Gebührenkatalogen, Abrechnungsziffern, Wirtschaftlichkeitsprüfungen, aus Angst vor der sogenannten Kassenzahnmedizin, aus Angst vor „dem nächsten Montag“ in der Praxis ... Diese Aufzählung der Ängste ließe sich noch fortsetzen, wird sie doch ständig von Medien mit endlosen Horrornachrichten aus dem beruflichen wie privaten Bereich erweitert.

Angst ist aber, wie wir aus Ergebnissen der aktuellen Gehirnforschung wissen, ein schlechter Lernpartner, da mit Angst erlernte Inhalte über eine falsche Eingangspforte im falschen Hirnareal gespeichert werden, dem „Angst- und Fluchtareal“. Somit sind diese im falschen Areal gespeicherten Inhalte bei der Suche nach kreativen Lösungsansätzen nicht wirklich abrufbar. Um kreative und individuelle Lösungen zu finden, bedarf es einer grundsätzlich anderen Motivation.

Gerade die Kollegen und Kursteilnehmer, die es schaffen, sich den Kopf frei zu machen von Ängsten und Bedenken, können unvoreingenommen und mit Freude lernen. Ihnen wird es sehr schnell gelingen, neue Inhalte in ihr Praxiskonzept einzubinden und sich so scheinbar mühelos mit ihrer Praxis auf dem Gebiet der ästhetischen Zahnheilkunde zu platzieren – mit einer Zahnheilkunde, die ihnen, ihrem Praxisteam und ihren Patienten wirklich „Spaß macht“! Ihre Kreativität ist nicht gebremst, sondern läuft auf Hochtouren und ist somit ein Garant für einen sich immer wieder erneuernden erfolgreichen „nächsten Montag“ in der Praxis und im privaten Umfeld.

„The masters in the art of living make little distinction between their work and their play, their labor and their leisure, their minds and their bodies, their information, their recreation, their love and their religion. They hardly know which is which, they simply pursue their vision of excellence at whatever they do, leaving others to decide whether they are working or playing.“

James A. Michener (aus Kelly Slater: For The Love)

Ich wünsche Ihnen viel Spaß mit dem Lesen dieser Ausgabe.

„Der nächste Montag kommt bestimmt!“

Dr. Marcus Striegel

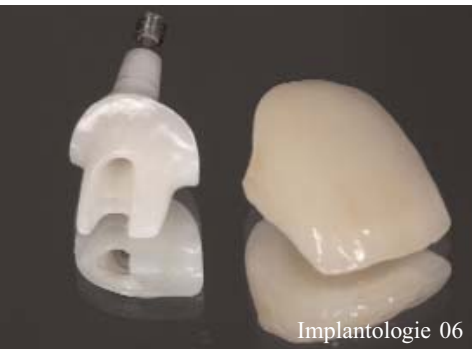

Dr. Marcus Striegel



Alle mit Symbolen gekennzeichneten Beiträge sind in der E-Paper-Version der jeweiligen Publikation auf www.zwp-online.info mit weiterführenden Informationen vernetzt.





Implantologie 06



Implantologie 18



Fortbildung 54

| Editorial

- 03 „Der nächste Montag kommt bestimmt!“
Der Praxiserfolg beginnt im Kopf
 _Dr. Marcus Striegel

| Fachbeiträge

- _Implantologie
 06 **Indikationsabhängige Material- und Behandlungstechnikauswahl** für den ästhetischen Frontzahnersatz
 _Dr. Steffen Kistler, Marion Bayer,
 Dr. Frank Kistler, Priv.-Doz. Dr. Jörg Neugebauer
 _Implantologie
 10 **Frontzahnästhetik: Anspruch, Aufwand und Resultat**
 _Dr. Hans-Dieter John
 _Implantologie
 14 **Einen Standpunkt haben und dennoch beweglich sein – Wie viel CAD/CAM-Technologie braucht Implantatfunktion und -Ästhetik wirklich?**
 _Dr. med. dent. Peter Gehrke, ZA Octavio Weinhold,
 ZTM Oliver Fackler, ZTM Helmut Storck
 _Implantologie
 18 **Ästhetische Frontzahnversorgung nach implantologischem Misserfolg. Retten, was noch zu retten ist!**
 _Dr. Florian Göttfert, Dr. Marcus Striegel
 _Implantologie
 22 **KISS-Prinzipien der Ästhetischen Implantologie Teil 3**
 _Vis. Prof. Dr. Dr. Andreas H. Valentin, ZTM Christian Hamm,
 Koautor_Fumihiko Watanabe, Professor & Chairman
 _Kompositrestauration
 26 **Minimale Korrektur mit ästhetisch maximaler Wirkung**
 _Dr. Kianusch Yazdani
 _Kieferorthopädie
 30 **Innovative kieferorthopädische Schienensysteme – Ein Gewinn für Ästhetik, Zahnfleisch und Zähne**
 _Dr. Martin Jaroch, Dr. Friedrich Bunz
 _Veneers
 34 **Mock-up-Technik für Veneerversorgungen**
 _Dr. Jürgen Wahlmann

| News

- 38 **Marktinformation**

| Spezial

- _Kieferchirurgie/Kieferorthopädie
 42 **Untergesichtsverlängerung bei den Klasse II-Dysgnathien mit Short-face** durch kombiniert kieferorthopädisch-kieferchirurgische Therapie
 _Dr. med. dent. A. Awadi, Priv.-Doz. Dr. med. Dr. med. dent. J. Bill, Dr. med. dent. Sh. Gara, Dr. med. Dr. med. dent. M. Altermann, Prof. Dr. med. dent. N. Watted
 _Psychologie
 46 **Der interessante Patient – Teil VII: Narzisstische Persönlichkeit(sstörung)**
 _Dr. Lea Höfel
 _Internet
 50 **Social Media Marketing für Zahnärzte – Warum sich Facebook und Co. für Zahnärzte rentieren**
 _Daniel Wahlmann

| Information

- Fortbildung
 54 **Kosmetisch-ästhetische Zahnmedizin „State of the Art“ – 8. Jahrestagung der Deutschen Gesellschaft für Kosmetische Zahnmedizin e. V. (DGKZ)**
 _Recht
 56 **Honorarrückzahlung bei Kündigung des Behandlungsvertrages**
 _Dr. Henrike John

| Lifestyle

- _Modern Art
 58 **Elitäre Kunst mit Sammlerwert**
 _Reisebericht
 60 **Back to the Future – eine Reise ins Paradies**
 _Prof. Dr. Hans Behrbohm

| Impressum

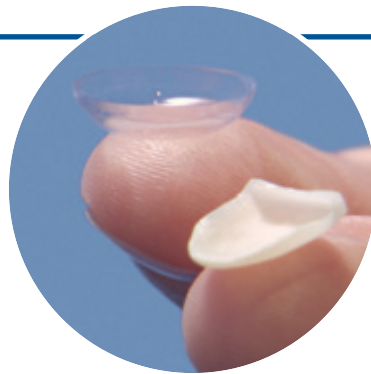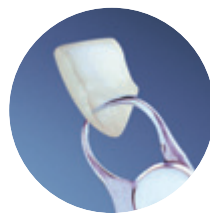- 66 Verlag, Redaktion



LUMINEERS®

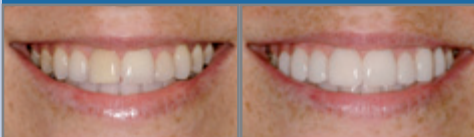
beautiful smile. beautiful you.

LUMINEERS® SMILE PROGRAMM



- KEINE SPRITZE • KEINE PRÄPARATION
- KEIN PROVISORIUM • KEIN ENTFERNEN EMPFINDLICHER ZAHNSUBSTANZ

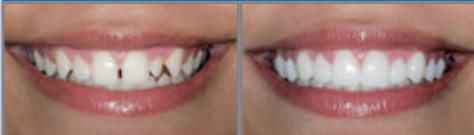VERFÄRBUNGEN



VORHER

NACHHER

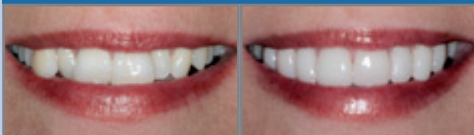LÜCKEN UND ABSTÄNDE



VORHER

NACHHER

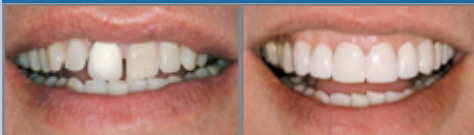SCHIEFSTELLUNGEN



VORHER

NACHHER

ALTE KRONEN UND BRÜCKEN



VORHER

NACHHER

LUMINEERS BY CERINATE® ist ein Keramik-Veneer zur schmerzfreien Formkorrektur und dauerhaften Aufhellung des Lächelns Ihrer Patienten! Eine Haltbarkeit von über 20 Jahren ist klinisch erwiesen.

ZAHLREICHE VORTEILE FÜR IHREN PRAXISERFOLG

- Überregionale Werbung in Fach- und Konsumentenpresse.
- Kostenlose Informations-Hotline für Konsumenten.
- Unterstützende Marketingmaterialien, z. B. Displays, Informationsbroschüren, etc.
- Kompetente Ansprechpartner für die Unterstützung Ihres Praxisteam.
- Umfassendes Schulungsmaterial auf DVD und CD-ROM.
- Kostengünstiges Starter-Kit.

Fazit: Neupatienten und zusätzlicher Umsatz für Ihre Praxis!




MÜNCHEN

14.-15. 10. 2011



WIEN

11.-12. 11. 2011



KÖLN

25.-26. 11. 2011

 **AMERICAN**
Dental Systems



QUINTESSENCE
INTERNATIONAL
PUBLISHING GROUP

MELDEN SIE SICH JETZT AN:

American Dental Systems GmbH, Telefon: 081 06/300 306, Fax: 081 06/300 308

Indikationsabhängige Material- und Behandlungstechnikauswahl für den ästhetischen Frontzahnersatz

Autoren _ Dr. Steffen Kistler, Marion Bayer, Dr. Frank Kistler, Priv.-Doz. Dr. Jörg Neugebauer

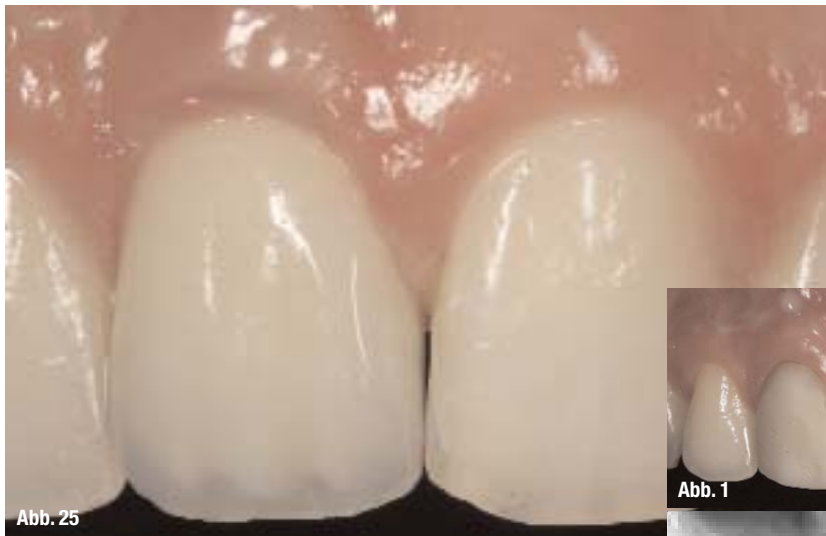

Abb. 25

Abb. 1 _ Zunehmende Verfärbung und laterale Parodontalzystenbildung bei Zustand nach Frontzahntrauma.

Abb. 2 _ Radiologischer Ausgangsbefund mit deutlicher lateraler Zystenbildung bei stabilem vertikalen Knochenangebot.

Abb. 3 _ Gewebeschonende Extraktion mit Anwendung des Periotoms nach Prof. Schulte.

Abb. 25 _ Ästhetische Konturierung der Vollkeramikkrone mit hoch auslaufendem periimplantären Weichgewebe und Verdickung des marginalen Weichgewebssaums durch eingenähtes Bindegewebsstransplantat.

Einleitung

Der Ersatz eines nicht mehr erhaltungsfähigen Zahnes in der ästhetischen Zone gilt als besonders schwierig und es werden zahlreiche und meist unterschiedliche Behandlungskonzepte zum Erreichen einer ästhetischen Versorgung empfohlen.^{2, 13, 18, 19, 27}

Dies bedeutet jedoch, dass die Parameter für die jeweilige Anwendung mit dem ausgewählten Material und der empfohlenen Behandlungstechnik korrekt eingehalten werden müssen, damit es nicht zu einem ästhetischen Misserfolg kommt.²⁷ Die Erzielung einer ästhetischen Rekonstruktion ist von verschiedenen Weichgewebs- und Hartgewebsparametern abhängig, die durch die chirurgischen und prothetischen Behandlungsstufen in Kooperation mit dem

Zahntechniker erreicht werden können.⁸ Eine besondere Herausforderung stellen die Fälle dar, bei denen das interdentale Weichgewebe sehr dünn ausläuft und somit eine gering ausgeprägte Zone subepitheliales Bindegewebe vorhanden ist.⁴ Die Einschränkungen in der Weichgewebsstruktur sind in der Regel mit einem dünnen Knochenangebot vergesellschaftet. Kommt es nun zu einer Zahnextraktion, kann durch eine nicht ausreichende Beachtung dieser Parameter eine ausgedehnte Atrophie eintreten. Diese erfordert in der Regel eine Kieferkammrekonstruktion mittels eines retromolaren Knochenblocktransplantates, was natürlich einen zweiseitigen Eingriff erfordert, der durch die zusätzliche Entnahmestelle zu einer erhöhten Morbidität des Patienten führen kann.¹⁵

Gewebeerhaltende Zahnextraktion

Zunächst ist es notwendig den Zahn atraumatisch zu entfernen, ohne dass es zu einer Kompression oder sogar Fraktur der dünnen vestibulären Lamelle kommt.¹⁶ Dies kann mit einem Periotom erfolgen, mit dem die Sharpeyschen Fasern sorgfältig durchtrennt werden.²¹ Nach der vorsichtigen Zahnentfernung wird zum Erhalt des Alveolarfortsatzes in den letzten Jahren vermehrt die Socket Preservation empfohlen.^{3, 7, 17, 20, 25} Hier wird versucht, nach der Zahnentfernung mit einem alloplastischen Material die Extraktionsalveole aufzufüllen, sodass es zu keinem Verlust der dünnen vestibulären Lamelle und einer knöchernen

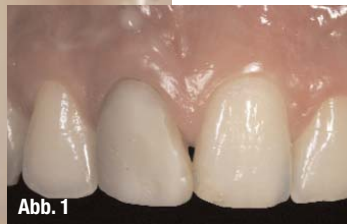

Abb. 1

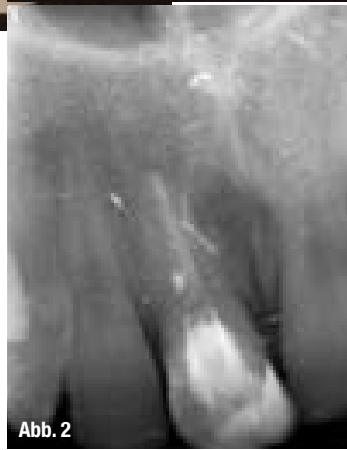

Abb. 2

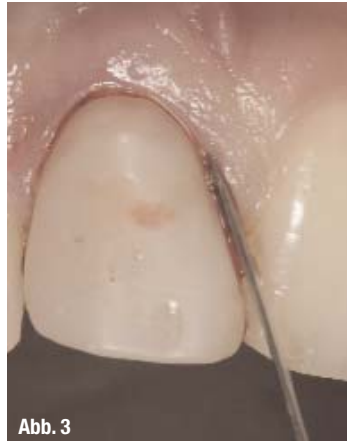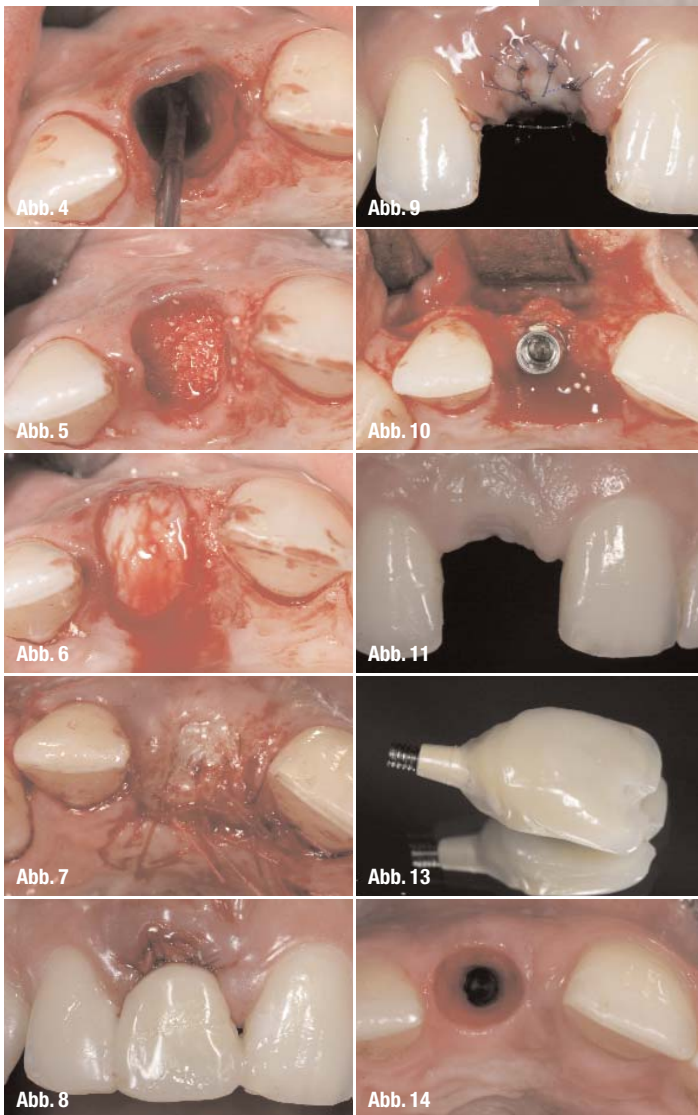


Abb. 3

Konsolidierung des Kieferkamm kommt.²⁴ Bei der Auswahl des Materials zeigen Kollagenpräparate aufgrund des sehr hohen nativen Anteils ein geringes Infektionsrisiko. Dies wird jedoch mit einer eingeschränkten Volumenstabilität erkauft, da die Kollagenkegel beziehungsweise das Kollagenfleece keine ausreichend mechanische Stabilität zeigen. Die Einlagerung von porösem Knochenersatzmaterial mit unterschiedlichen Resorptionszeiten zeigt hingegen eine hohe Volumenstabilität aufgrund der porösen Struktur, dafür aber auch eine gesteigerte Infektfälligkeit. Damit ein solches Präparat sicher einheilt, es darüber hinaus zu keiner Infektion und damit bin-

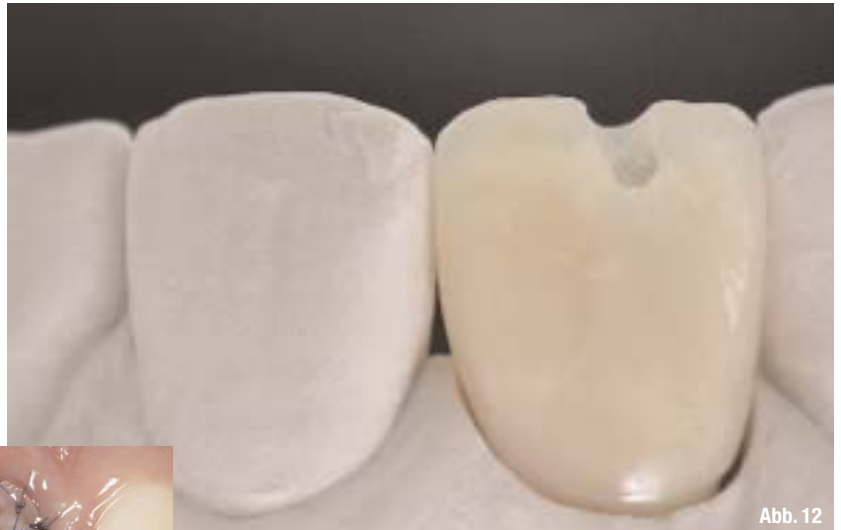

Abb. 12



als metallverstärkte Klebebrücke oder durch die Fixation einer Krone mittels Säureätzttechnik erreicht werden kann.¹²

Weichgewebsmanagement bei der Implantattherapie

Da bei einer Extraktion in der Regel kein ausreichendes Weichgewebe zur Deckung der Alveole vorhanden ist, erfordert dies einen zweiten Operationssitus zur Entnahme eines Weichgewebstransplantates.²² Durch die gedeckte Einheilung lässt sich die Regeneration des Materials gut erreichen, sodass nach einer Konsolidierungsphase von drei Monaten eine Implantatinserktion erfolgen kann. Hierbei ist besonders unter ästhetischen Aspekten zwischen dem transgingivalen und dem subgingivalen Vorgehen zu unterscheiden. Eine Sofortversorgung ermöglicht zwar eine zeitnahe prothetische Versorgung, die Verfolgung dieses Konzepts bedeutet aber auch, dass das Weichgewebsmanagement bereits bei

Abb. 4_ Kürettage der Extraktionsalveole zur Entfernung des chronisch infizierten Gewebes.

Abb. 5_ Einbringen von Knochenersatzmaterial zur Auffüllung der Extraktionsalveole (Bio-Oss Collagen, Geistlich, Wolhusen, Schweiz).

Abb. 6_ Anpassung epithelisiertes Bindegewebstransplantat, das am Gaumen entnommen wurde.

Abb. 7_ Speicheldicht vernähtes Weichgewebstransplantat zur gedeckten Einheilung des eingebrachten Knochenersatzmaterials.

Abb. 8_ Mit Komposit eingeklebte Marylandbrücke zum Schutz des Weichgewebstransplantates.

Abb. 9_ Initial konsolidiertes Weichgewebe nach zehn Tagen vor der Nahtentfernung.

Abb. 10_ Insertion eines Implantates nach den ästhetischen Kriterien mit systemimmanenten Plattform Switching (Ankylos, DENTSPLY Friadent, Mannheim).

Abb. 11_ Weitgehender Verlust der vertikalen Dimension der papillären Struktur des Weichgewebes vor der Freilegungsoperation.

Abb. 12_ Anfertigung eines axial verschraubten Kunststoffprovisoriums zum Ausformen des Weichgewebes

Abb. 13_ Zahnanaloge Gestaltung des Durchtrittsprofils durch laborgefertigtes Provisorium.

Abb. 14_ Symmetrisch ausgeformtes Weichgewebe nach initialer Platzierung eines rotationssymmetrischen Sulkusformers (Ankylos, DENTSPLY Friadent, Mannheim).

degewebigen Einscheidung kommt, ist es notwendig, dass das Material abgedeckt und subgingival einheilen kann.¹ Während der Konsolidierungsphase des Weichgewebes ist es wichtig, dass eine Druckbelastung auf die vestibuläre Lammelle durch herausnehmbaren Zahnersatz oder Lippendruck vermieden wird. Daher sollte das Weichgewebe durch eine fest-sitzende Interimsversorgung geschützt werden, die

der Implantatinserktion erfolgen muss, dies gilt vor allem für die Anwendung in der Oberkieferfront. Vorteilhaft ist bei der gedeckten Einheilung dagegen, dass das bei der Freilegungsoperation über dem Implantat befindliche Weichgewebe nach vestibulär mobilisiert werden kann. Gerade nach der Anwendung von augmentativen Verfahren, etwa im Rahmen einer Socket Preservation, zeigt sich zum Zeit-

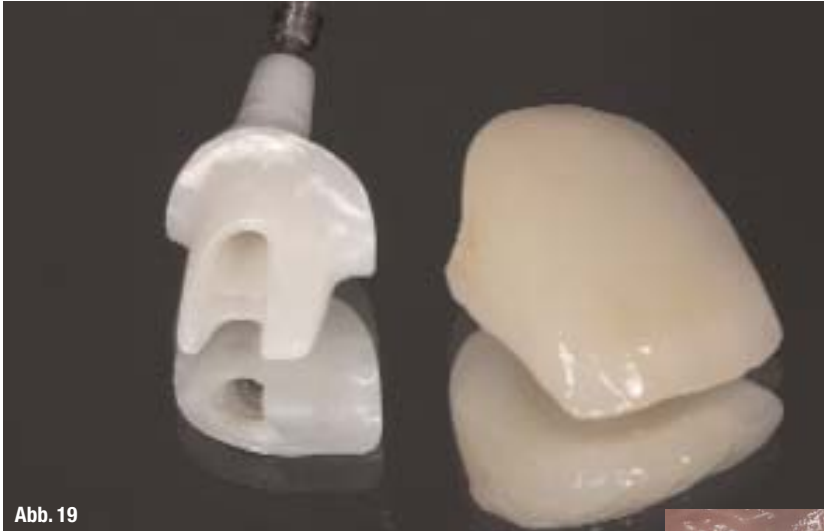

Abb. 19

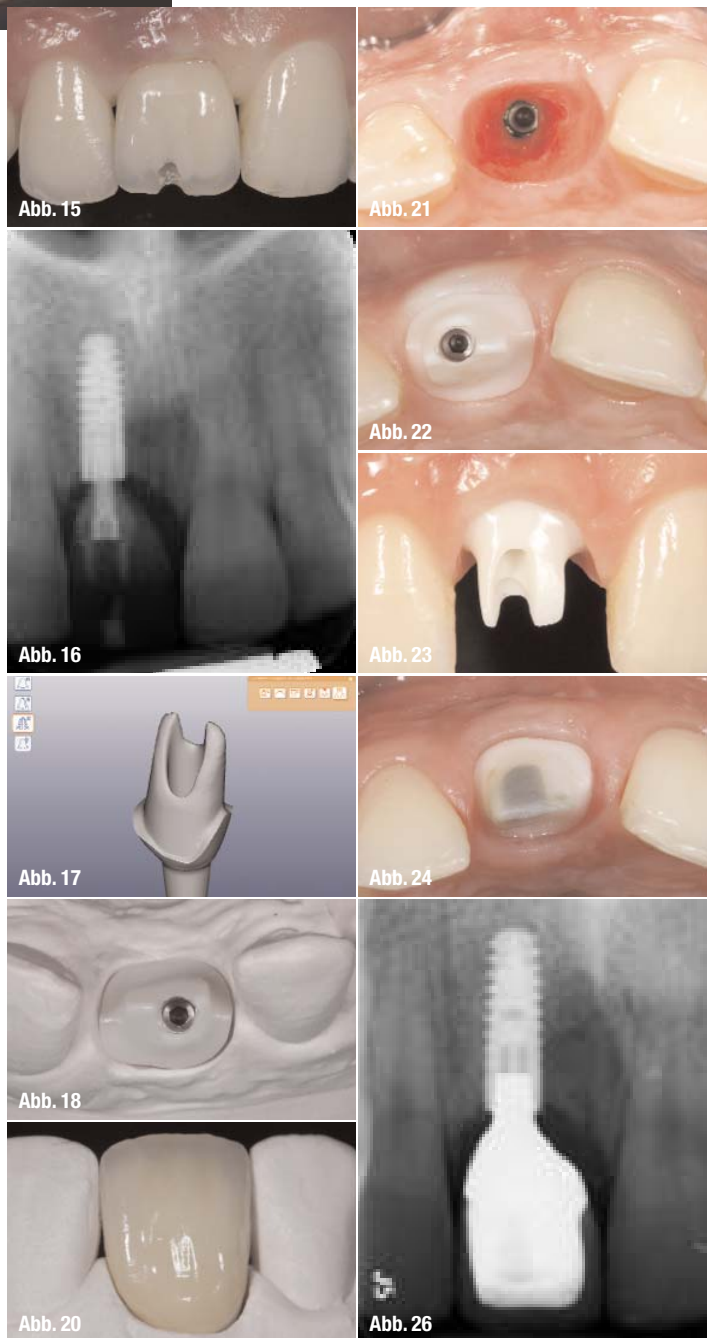
- Abb. 15_** Geringgradige Kompression des periimplantären Weichgewebes mit anämischer Zone im Bereich der Papillen der Nachbarzähne nach Einsetzen der Kunststoffkrone.
- Abb. 16_** Radiologische Kontrolle der provisorischen Versorgung mit stabilem Knochniveau am Implantat.
- Abb. 17_** Konstruktion des Aufbaus für die individuelle CAD/CAM-Herstellung.
- Abb. 18_** Anpassung des Abutments zur definitiven Herstellung der Vollkeramikkrone auf dem Meistermodell.
- Abb. 19_** Individuell gefrästes Zirkonoxid-Keramikabutment mit Vollkeramikkrone ANKYLOS Custom Abutment by Compatis, DENTSPLY Friadent, Mannheim.
- Abb. 20_** Harmonische Konturierung der Keramikkrone durch den Zahntechniker mit relativ hoher Kontaktpunktposition.
- Abb. 21_** Individuell ausgeformtes Weichgewebe in zahnanaloger Form.
- Abb. 22_** Einsetzen des Keramikaufbaus mit geringer anämischer Zone vestibulär.
- Abb. 23_** Gleichmäßige Revaskularisierung des periimplantären Weichgewebes nach zwei Stunden.
- Abb. 24_** Verschluss des Schraubkanals vor der definitiven Zementierung der Krone.
- Abb. 26_** Radiologische Kontrolle der Versorgung nach Eingliederung der Krone mit epigingivaler Position des Kronenrandes.

punkt der Freilegung ein relativ waagerechtes Weichgewebsprofil.¹⁰ Dies erfordert direkt nach der initialen Freilegung eine Ausformung des Weichgewebes. Hier zeigt sich der Vorteil von Implantaten mit der Möglichkeit des Platform Switchings, da zunächst ein sehr dünnes Durchtrittsprofil eingebracht wird.⁶ Dadurch werden Drucknekrosen und Resorptionen des Weichgewebes vermieden, sodass dieses später schrittweise nach vestibulär positioniert werden kann. Das Platform Switching zeichnet sich nicht nur durch die Option der Weichgewebskonturierung in der initialen prothetischen Behandlungsphase aus, sondern es wird angenommen, dass es durch das vertikale und horizontale Weichgewebsattachment zu einer stabileren Knochensituation über die Jahre kommt.²⁶ Bei der Ausformung des Weichgewebes wird mit einem laborgefertigten Provisorium gearbeitet. Die Fertigung durch den Zahntechniker vermeidet raue Aufbauoberflächen oder Spalten zwischen Aufbau und Krone, sodass am Übergang zwischen provisorischem Aufbauteil und der Implantatkrone keine Weichgewebsirritationen zu befürchten sind. Zudem lässt sich labortechnisch eine genaue Positionierung des Kontakt-

punktes erreichen, sodass der Abstand zwischen Kontaktpunkt und Knochenoberkante idealerweise im Bereich von 5 mm liegt.²³

_Prothetische Versorgung

Im letzten Behandlungsschritt, der Eingliederung des Aufbaus, geht es darum, eine zu tief liegende Kronenposition zu vermeiden, bei der es häufig auch zu einer Einpressung von Befestigungszement in den Sulkus kommen und sich so eine periimplantäre Erkrankung entwickeln kann. Um dies zu vermeiden, besteht seit einigen Jahren die Möglichkeit, individuelle Aufbauten mithilfe der CAD/CAM-Technologie patientenspezifisch fräsen zu lassen. Damit kann



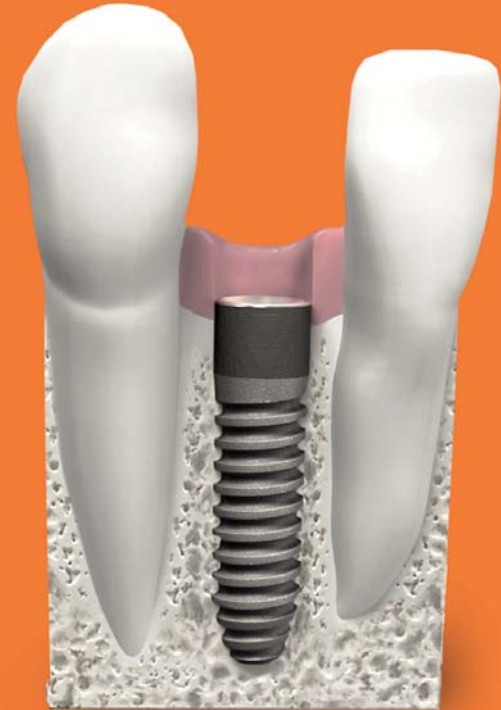
eine natürliche Weichgewebkontur unterstützend zur Ausformung des periimplantären Weichgewebes in einer polygonalen Form exakt konstruiert werden.^{9, 11} Ferner können diese Aufbauten nicht nur in Titan, sondern auch aus Keramik hergestellt werden, mit denen gerade im Frontzahnbereich kein Durchschimmern eines dunklen Metallaufbaus zu befürchten ist, was den ästhetischen Gesamteindruck beeinträchtigen könnte. Darüber hinaus zeigen Keramikaufbauten auch eine reduzierte Plaqueanlagerung, sodass von einem periimplantären Geschehen ein geringeres Risiko ausgeht.⁵ Durch die Beachtung der indikationsspezifischen Anforderung an den chirurgisch-prothetischen Behandlungsablauf kann somit reproduzierbar eine ästhetische Einzelzahnversorgung erreicht werden.

Diskussion

Um die Vorteile der jeweiligen materialspezifischen Eigenschaften nutzen zu können, ist es wichtig, dass die einzelnen Behandlungsschritte so ausgewählt werden, dass es zu keinen Komplikationen oder Nebenwirkungen kommen kann. Dies bedeutet, dass gerade bei der Socket Preservation auf eine infektfreie Einheilung geachtet werden muss. Hier bietet sich auch die Option der fotodynamischen Therapie, mit der die Extraktionsalveole vor Einbringung des Knochenersatzmaterials desinfiziert werden kann.¹⁴

Bei der Implantatinsertion mit Platform Switching wird eine subkrestale Positionierung empfohlen. Diese darf aber nicht so tief erfolgen, dass die von Tarnow aufgestellten Regeln zum Abstand zwischen Kontaktpunkt und Knochenniveau zu groß werden, da dies gerade bei dünn auslaufenden periimplantären Weichgewebsstrukturen die Etablierung eines langfristig stabilen Weichgewebeverlaufs verhindern würde. Durch die Möglichkeiten, CAD/CAM-gefräst individuelle Aufbauten für die jeweilige Patientensituation herstellen zu lassen, können heute Sekundärteile mit industrieller Passung nach den jeweiligen Gegebenheiten von Implantatposition, Weichgewebkontur und Nachbarzähnen hergestellt werden. Dies bildet die Grundlage für den Zahntechniker, eine Vollkeramikkrone mit einer optimalen Transluzenz herzustellen.

Das erste Laser-Lok® Implantat für enge Interdentalräume.



Die Laser-Lok® Mikrorillen sind eine Reihe zellgrosser Rillen um den Hals der BioHorizons Implantate, die mittels eines hochpräzisen Lasers aufgebracht wurden.

Die geschützten Mikrorillen stellen die einzige innerhalb der Branche genehmigte Oberfläche dar, die sowohl eine natürliche Bindegewebsverbindung aufbaut als auch einen ästhetischen Langzeiterfolg durch Stabilisierung des Hart- und Weichgewebes zeigt.

Erfahren Sie mehr über Laser-Lok® 3.0mm unter: www.biohorizonsimplants.de/LaserLok3mm.pdf

BioHorizons GmbH
 Marktplatz 3
 79199 Kirchzarten
 Tel.: +49 (0)7661 / 90 99 89-0
 Fax: +49 (0)7661 / 90 99 89-20
 info@biohorizons.com
 www.biohorizons.com

Kontakt

cosmetic
dentistry

Dr. Steffen Kistler

Dr. Frank Kistler

Priv.-Doz. Dr. Jörg Neugebauer

Zahnärztliche Gemeinschaftspraxis Dres. Bayer, Kistler, Elbertzhagen und Kollegen

Von-Kühlmann-Straße 1

86899 Landsberg am Lech

Tel.: 0 81 91/94 76 66-0

Fax: 0 81 91/94 76 66-95

E-Mail: neugebauer@implantate-landsberg.de

www.implantate-landsberg.de

Marion Bayer

Dentaltechnik Bayer, Diedorf

Priv.-Doz. Dr. Jörg Neugebauer

Interdisziplinäre Poliklinik für Orale Chirurgie und Implantologie

Klinik und Poliklinik für Mund-, Kiefer- und Plastische Gesichtschirurgie der Universität

zu Köln



BioHorizons 1. Neue Sylter Horizonte 2011

Seien Sie von der ersten Stunde mit dabei und besuchen Sie die erste BioHorizons Fortbildungsveranstaltung auf der Nordseeinsel Sylt. Fortbildung auf Augenhöhe!

Im Fokus:

Periimplantitisprophylaxe: Wunsch oder Wirklichkeit?

Termin: 06. - 09. Oktober 2011