

cosmetic

dentistry _ beauty & science

3²⁰¹⁵

_Fachbeitrag

Oberkieferfrontversorgung
mit Presskeramikveneers

_Recht

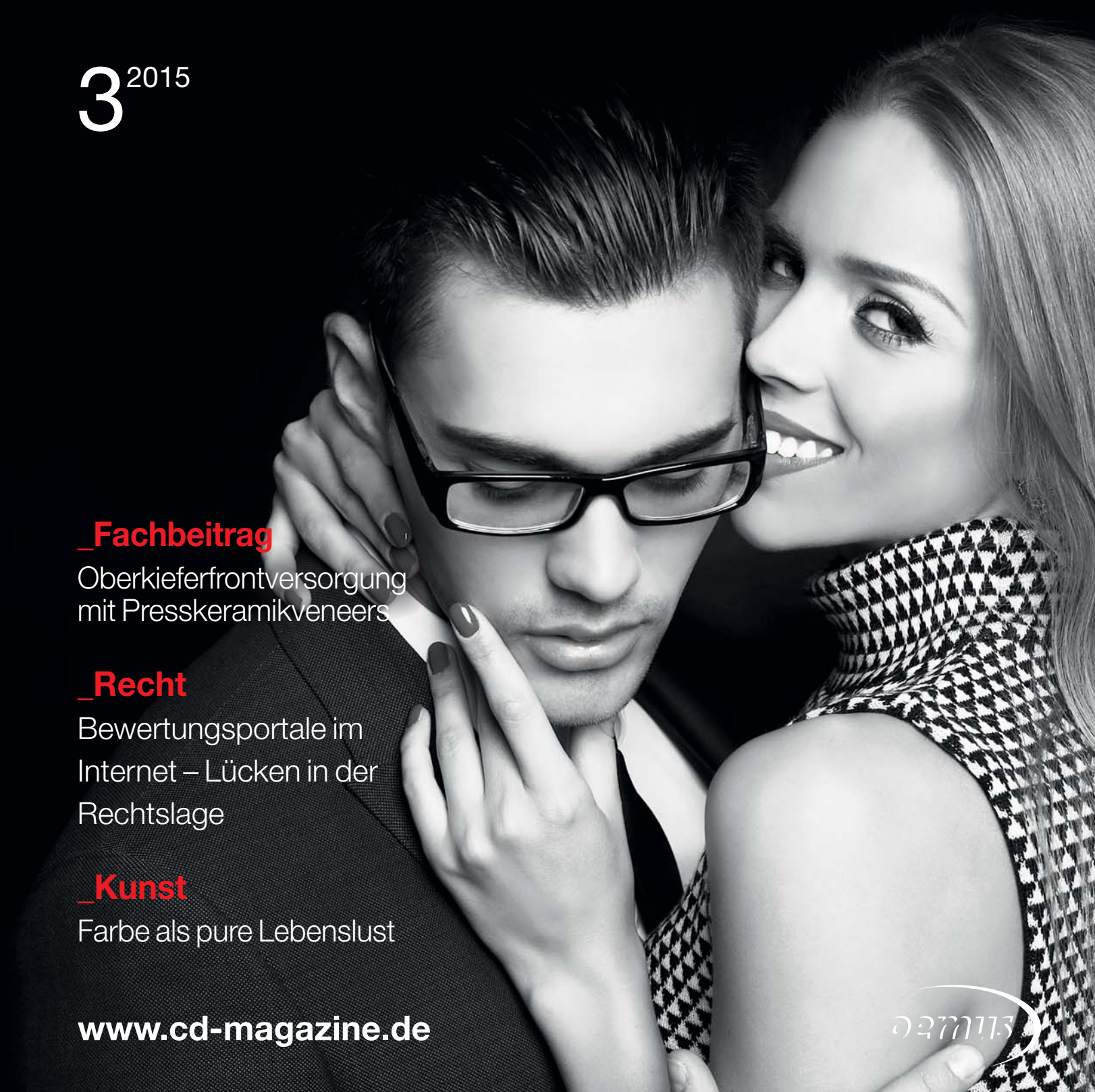Bewertungsportale im
Internet – Lücken in der
Rechtsslage

_Kunst

Farbe als pure Lebenslust

www.cd-magazine.de

0277113



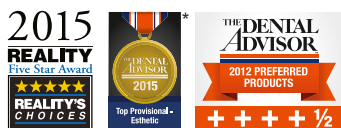

Die Nr. 1
für prov. Kronen & Brücken*

Jeder hat seinen Favoriten. Luxatemp.

Vor über 20 Jahren setzte Luxatemp neue Maßstäbe als ultimatives Material für passgenaue und ästhetische Provisorien. Seitdem hat DMG seine Produktlinie für die temporäre Versorgung weiter ausgebaut – mit maßgeschneiderten Varianten für alle Ansprüche der täglichen Praxis. Ob Luxatemp-Plus, der zuverlässige bewährte Klassiker,

Luxatemp-Fluorescence für überlegene natürliche Ästhetik oder Luxatemp Star, das Hightech-Material mit neuen Bestwerten für Biege- und Bruchfestigkeit – jedes Mitglied der Luxatemp-Familie bietet die Qualität und einzigartigen Ergebnisse, für die Luxatemp seit Jahren weltweit steht.
www.dmg-dental.com



*2015 Top Provisional – Esthetic Award für Luxatemp Star
(Luxatemp Star wird in den USA als »Luxatemp Ultra« verkauft und wurde unter diesem Namen auch von The Dental Advisor getestet.)

DMG
Dental Milestones Guaranteed



Jörg Weis
 Director Marketing EMEA/AP
 bei COLTENE

„Die Kunst, zu glänzen“

„Schneller, höher, schöner“ ist in diesem Herbst offenbar nicht nur das Motto auf dem Münchener Oktoberfest. Die Ästhetische Zahnheilkunde wartet regelmäßig mit neuen Superlativen auf, und so steigen die Ansprüche vieler Patienten an eine zuverlässige und vor allem hochästhetische Restauration kontinuierlich.


Hohe Erwartungen an das künstlerische Geschick des Zahnarztes stellen jedoch eine durchaus anspruchsvolle Aufgabe im hektischen Behandlungsalltag dar. Wie gut, wenn man sich in einer solchen Situation auf qualitativ hochwertige Füllungsmaterialien verlassen kann, egal ob als erfahrener Ästhetik-Spezialist oder Neueinsteiger auf diesem Gebiet.

Der Schweizer Dentalspezialist COLTENE forscht seit jeher intensiv im Bereich des effektiven Farbmanagements. Die Erfinder des „Duo Shade“-Konzepts stellten auf der diesjährigen IDS u.a. ein eigen entwickeltes Universalkomposit vor: Dank seiner Zusammensetzung mit speziellen submikronen Bariumglas-Füllern verfügt BRILLIANT EverGlow über eine gleichmäßige und glatte Oberfläche. Mit nur einer Kompositmasse werden bereits treffsichere Restaurationen erzielt, da sich die sieben Universalfarben harmonisch in das bestehende Umfeld integrieren. Lediglich bei jüngeren Patienten wird teilweise eine zusätzliche, transluzente Schmelzmasse appliziert. Aufgrund der hohen Glanzbeständigkeit gelingt so von Anfang an eine schnelle, optisch ansprechende Versorgung. Die unkomplizierte Verarbeitung des Komposits war dem Entwicklungsteam besonders wichtig, schließlich sollte eine möglichst große Patientengruppe von den neuen Möglichkeiten im Bereich der Front- und Seitenzahnrestauration profitieren. Ein geschmeidiges, formstabiles Material, das sich bis zur Polymerisation in aller Ruhe modellieren lässt, ohne am Instrument zu kleben. Somit lassen sich im Handumdrehen verlässliche Ergebnisse produzieren.

Von September bis November können sich interessierte Zahnärzte auf den regionalen Fachdentals ein umfassendes Bild von den erstaunlichen Fortschritten im Bereich der Restaurativen Zahnheilkunde machen. Als Pioniere der ästhetischen Füllungstherapie freuen wir uns sehr auf einen regen Austausch mit den Besuchern. Denn auch im kommenden Jahr wird COLTENE wieder mit schwäbisch-schweizerischer Präzision an neuen ausgeklügelten Lösungen arbeiten, damit der Zahnarzt noch einfacher mit seinen Arbeitsergebnissen glänzen kann – ganz gemäß dem Motto von BRILLIANT EverGlow „Die Kunst, zu glänzen“.

Eine inspirierende Lektüre der vorliegenden Ausgabe der cosmetic dentistry und einen strahlenden Herbst wünscht Ihnen

Jörg Weis
 Director Marketing EMEA/AP bei COLTENE



| editorial

- 03 „**Die Kunst**, zu glänzen“
_ Jörg Weis

| cosmetic dentistry

Fachbeitrag

- 06 **Ästhetik, die funktioniert.**
Funktion ist nicht alles,
aber ohne Funktion ist alles nichts
_ Katharina Höpfel, Dr. Marcus Striegel,
Dr. Thomas Schwenk
- 10 **Oberkieferfrontversorgung
mit Presskeramikveneers**
_ Dr. Sven Egger, M.Sc., M.Sc., ZT Teuta Selimi
- 18 **Doping für die Zähne?**
Die medizinische Notwendigkeit von Veneers
_ Dr. Richard Krause

| special

Ästhetik

- 28 „**Schwarze Magie**“ für die Zahnfee
_ Katja Leipnitz

Recht

- 30 **Bewertungsportale im Internet –
Lücken in der Rechtslage**
_ Prof. Dr. Thomas Ratajczak

Psychologie

- 32 **Das DISG®-Modell der Persönlichkeit für
die Zahnarztpraxis: Der initiative Typ**
_ Dr. Lea Höfel

Event

- 34 **Prophylaxe – Team Day**
am 4./5. Dezember in Köln
- 36 **Erster ISMI-Kongress** in Konstanz
war ein großer Erfolg
_ Jürgen Isbaner
- 38 Die **Bio-Emulation-Bewegung**
wächst unaufhaltsam
_ Claudia Duschek

| lifestyle

Reise

- 42 **Scottish rail –**
Mit der Eisenbahn durch Schottland
_ Prof. Dr. Hans Behrbohm

Kunst

- 46 Farbe als pure **Lebenslust**

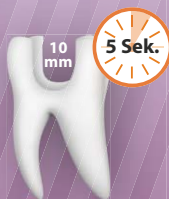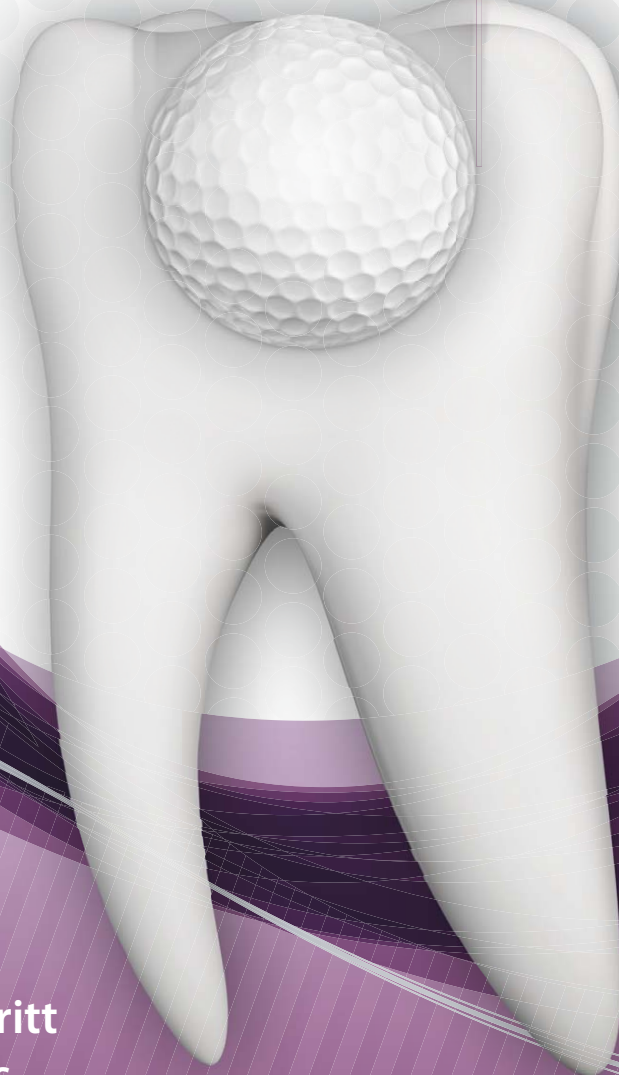23 **news**

40 **products**

48 **Impressum**

Hole in One

Füllen in einem Schritt mit **Fill-Up!™**



Fill-Up!™ - in einem Schritt zum perfekten Ergebnis

- Sichere Tiefenpolymerisation mit minimalem Schrumpfungsstress dank Dualhärtung
- Garantierte Ein-Schicht-Technik - auch bei sehr tiefen Kavitäten von 10 mm
- Optimierter Randschluss - verminderte postoperative Sensibilitäten
- Universalfarbe in einer praktischen Automix-Spritze für eine effiziente Anwendung

Deep. Fast. Perfect.



info.de@coltene.com | +49 7345 805 0 | www.coltene.com

COLTENE

Ästhetik, die funktioniert. Funktion ist nicht alles, aber ohne Funktion ist alles nichts

Autoren Katharina Höpfel, Dr. Marcus Striegel, Dr. Thomas Schwenk

„Kein Lächeln gleicht dem anderen“ und seine Einzigartigkeit unterstreicht unsere Individualität. Die Ästhetische Zahnmedizin darf sich nicht nur darauf konzentrieren, ein natürliches, gesundes und vitales Lächeln wiederherzustellen. Sie muss vor allem bei ästhetisch kompromittierten Fällen die Funktion an erster Stelle berücksichtigen. Vielfach verursacht eine gestörte Funktion, zum Beispiel bei starkem Substanzverlust wichtiger Führungsflächen, ästhetische Disharmonien. Weiterhin resultiert aus funktionellen Fehlbelastungen und Fehlstellungen ein ästhetisch ungünstiger Arkadenverlauf der Gingiva.

Häufig werden diese ästhetisch komplexen Fälle ohne fundierte Diagnostik vorschnell therapiert. Dies führt zu instabilen, ästhetisch meist unbefriedigenden Langzeitergebnissen und im Endeffekt zu einer Schwächung der Patientenbindung an den Behandler.

„Patientenfall“

Ein 74-jähriger Patient stellte sich mit dem Wunsch einer Neuversorgung in unserer Praxis vor. Sein Wunsch lag in der Korrektur der Oberkieferfront, die er selbst als zu lückig und abgenutzt empfand. Weiterhin zielte sein Anliegen auf eine vollständige Wiederherstellung der Kaufunktion. Es erfolgte eine detaillierte klinische und funktionelle Befundung mit digitaler Röntgenanalyse, digitaler Fotoanalyse und Situationsmodellen, die sowohl ästhetische als auch funktionelle Probleme ergab: Der Patient zeigte parafunktionelle Abrasion im Ober- und Unterkiefer mit gelenknaher Gruppenführung, Verlust der Vertikaldimension, insuffiziente Frontzahnführung und deut-

lich druckdolenter Kaumuskulatur. Die Analyse zeigt die Zuordnung der Ästhetikklasse 4. Neben der weißen Ästhetik müssen auch rote Ästhetik und Funktion in die Behandlungsplanung mit einfließen.



Abb. 1a

Abb. 1a_ 74-jähriger Patient.

Abb. 1b_ Glücklicher Patient.

Abb. 2a-d_ Ausgangssituation.



Abb. 1b

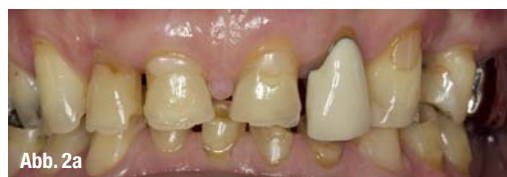

Abb. 2a

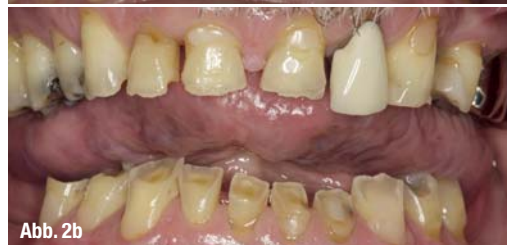

Abb. 2b

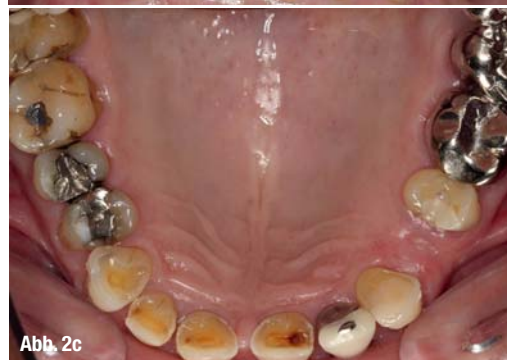

Abb. 2c

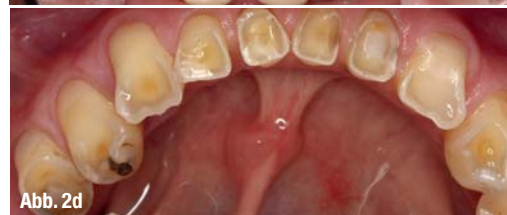

Abb. 2d

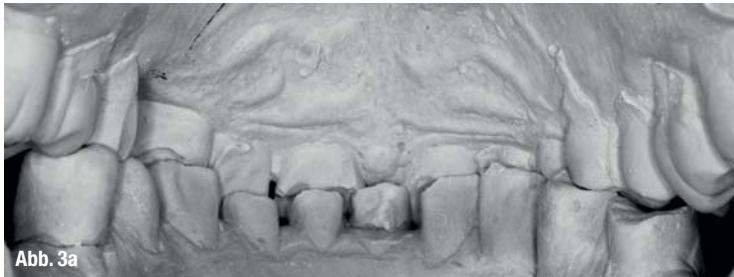

Abb. 3a

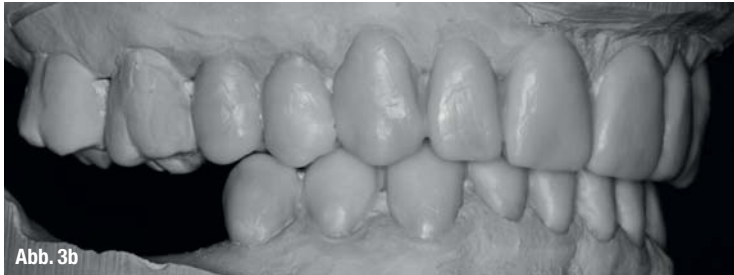

Abb. 3b

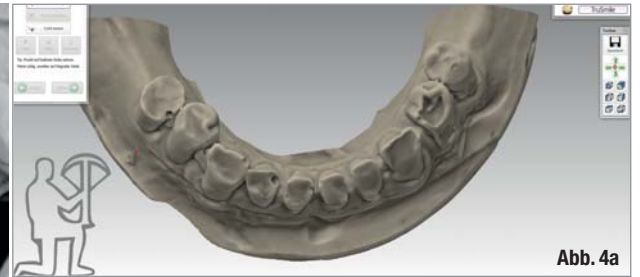

Abb. 4a

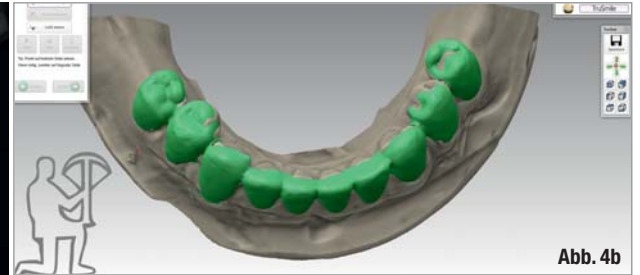

Abb. 4b

Dem Patienten wurde ein Behandlungsplan vorgelegt, der seinen Wünschen entsprach, von ihm jedoch Geduld und aktive Mithilfe forderte.

Behandlungsablauf

Primär war die zentrische Bisslage wiederherzustellen. Die über das zebris® JMA-Registriersystem ermittelten reproduzierbaren Patientendaten ermöglichen die Herstellung einer individuell gefertigten Arbeit. Mithilfe von Schienentherapie, begleitet von Physiotherapie und dem Eingliedern von laborgefertigten CAD/CAM-gefrästen Funktionskaufächen, wurde eine Front-Eckzahn-Führung in zentrischer Position erreicht. Im Zuge der Vorbehandlung folgte die Aufstellung eines funktionell-ästhetischen Wax-up in Zentrik. Für den Erfolg einer solch komplexen Therapie ist ein Wax-up unabdingbar. Es zeigt dem Patienten, wohin die therapeutische Reise ästhetisch führen soll und leistet wertvolle Dienste in der Kommunikation. Genauso bietet es dem Behandler die Möglichkeit der besseren Einschätzung der funktionellen Situation. Nach erfolgreicher funktioneller Therapie wurden CAD/CAM-gefertigte Tabletops

als Langzeitbehandlungsrestauration eingesetzt. Die Herstellung des Langzeitprovisoriums wurde durch Matchen des Wax-up mit der Ausgangssituation erreicht. Geprüft wurde das Material in einer 5-Achs-Simultan-Fräsanlage, der Tizian Cut 5 smart plus der Firma Schütz Dental GmbH, aus PMMA Multi Blank A2.

Die Tragedauer der Tabletops belief sich auf sechs Monate. Durch die provisorische Langzeitrestauration war genug Zeit, parodontal stabile Verhältnisse zu schaffen, die Implantate im Unterkiefer zu setzen und geschlossen einheilen zu lassen sowie die neu gewonnene Zentrik und Vertikaldimension zu überprüfen. Nach entsprechender Adaption der neuen Bissituation erfolgte die Umsetzung in die keramische Restauration. In einem zweizeitigen Verfahren wurden Unterkiefer und Oberkiefer präpariert und mit entsprechenden restaurativen Maßnahmen erneuert. Zur Schaffung eines harmonischen und natürlichen Gingivaverlaufs konnte im Unterkiefer isoringival präpariert werden. Im Oberkiefer musste aufgrund des ästhetisch ungünstigen Arkadenverlaufs die Gingiva neu konturiert werden. Der ästhetisch-funktionelle Zahnersatz wurde im Labor aus e.max-Keramik

Abb. 3a Situationsmodelle.

Abb. 3b Laborgefertigtes Wax-up.

Abb. 3c CAD/CAM-gefertigte Tabletops auf Ausgangsmodell.

Abb. 4a-c Screenshots der 5-Achs-Simultan-Fräsanlage zur digitalen Herstellung der Kunststoffkaufächen.

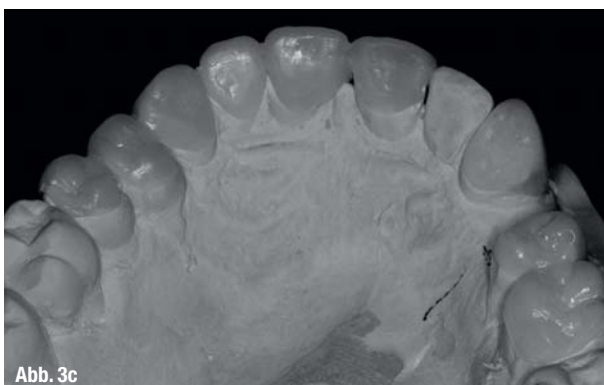

Abb. 3c

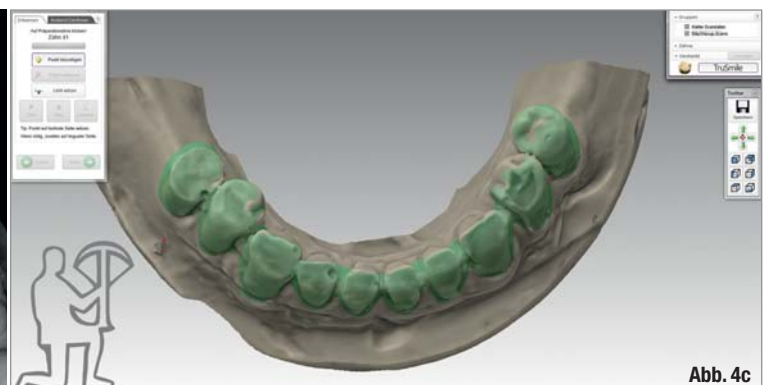
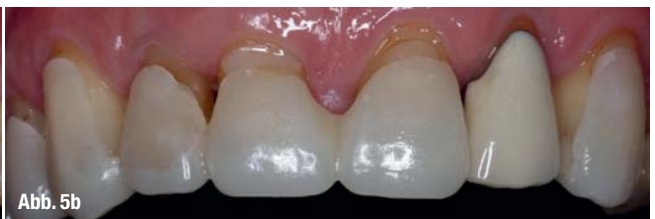
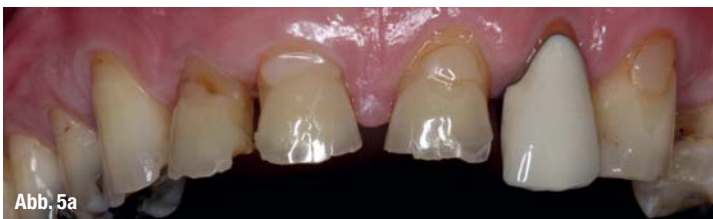Abb. 4c

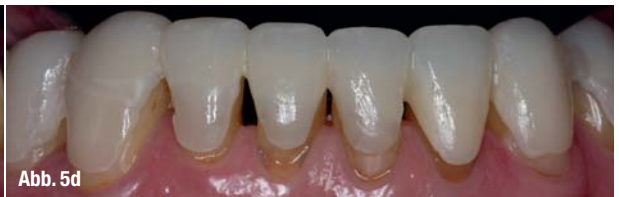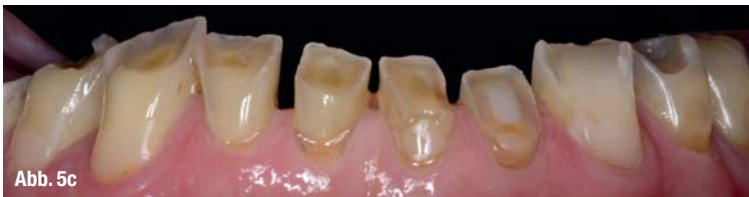Tabelle 1	Die Ästhetikklassen
Klasse 1	Korrekturen in der weißen Ästhetik erforderlich
Klasse 2	Korrekturen in der Funktion und in der weißen Ästhetik erforderlich
Klasse 3	Korrekturen in der weißen und roten Ästhetik erforderlich
Klasse 4	Korrekturen in der Funktion und in der weißen und roten Ästhetik erforderlich
Klasse 5	Kieferorthopädische oder kieferchirurgische Vorbehandlung erforderlich

Tabelle 2	Behandlungsplanung
1.	Funktionelle Diagnostik und Vorbehandlung: zebriis, Zentrikschiene, Physiotherapie, parodontale Sanierung
2.	Funktionell-ästhetisches Wax-ups in zentrischer Position
3.	CAD/CAM-gefertigte Funktionskaufächen durch Matchen des Wax-up mit der Ausgangssituation
4.	Implantatinserion im Unterkiefer mit geschlossener Einheilung
5.	Definitive vollkeramische Versorgung

Oberkiefer



Unterkiefer



in Funktion

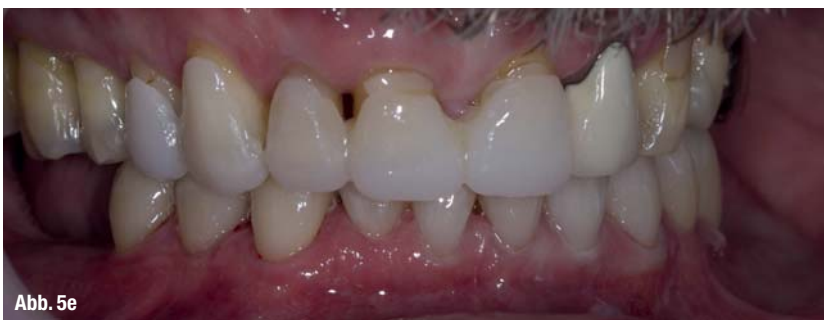

Tabelle 3	Schematisches Vorgehen bei Funktionsproblemen nach Schwenk und Striegel
1.	Aqualizer/Physiotherapie/Orthopädie
2.	DP Jig
3.	Erste Tageszentrik (CR1)
4.	Axiografie/zebris
5.	Modellanalyse mit CR1
6.	Aufbissschiene mit Physiofeedback
7.	Zwei Registrate (CR2a, CR2b) mit EPA
8.	Splitcast Kontrolle/CPI/EPA
9.	Funktionelles ästhetisches Wax-up in CR2
10.	Langzeit-Tabletops im Mund – Dauer mind. 3 Monate
11.	Feinkorrekturen bis stabile Zentrik CR3
12.	Definitive Versorgung in CR3 (Sextanten)

Abb. 5a–e _ Vorher-Nachher-Bilder ohne und mit laborgefertigten Tabletops der Ober- und Unterkieferfront.

vollanatomisch gepresst, reduziert und mit e.max Ceram-Schichtkeramik fertiggestellt. Die Brücken wurden aus Zirkonoxidgerüst gefertigt und mit ZirPress-Keramik der Firma Ivoclar Vivadent überpresst. Nach Einprobe mit CHX-Gel erfolgte das Einsetzen adhäsiv und rein lichthärtend mit dem Syntac-System und Tetric EvoFlow der Farbe A1 (Firma Ivoclar Vivadent). Zur Sicherung des Behandlungsergebnisses bekam der Patient eine Aufbissschiene und wir nahmen ihn in das Recallprogramm unserer Praxis auf.

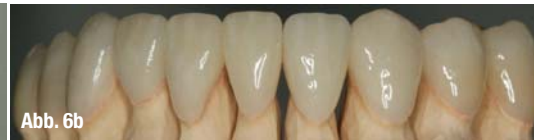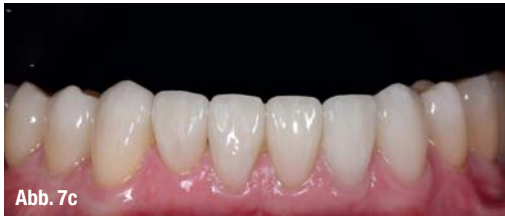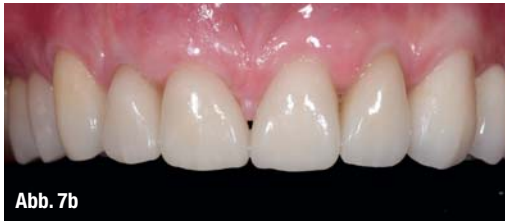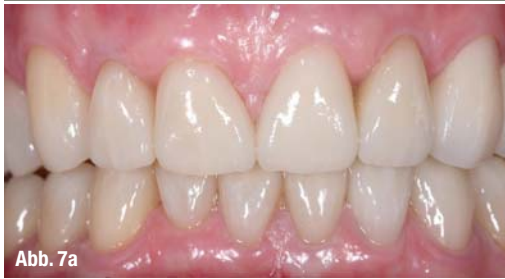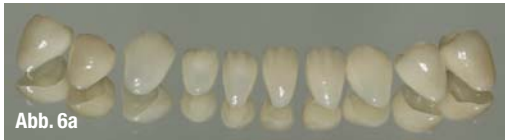


Abb. 6a-b_ Fertiggestellter Zahnersatz.

Abb. 7a-c_ Ästhetisch-funktioneller Zahnersatz aus e.max Ceram-Schichtkeramik. Brücken aus Zirkonoxikeramik mit ZirPress-Keramik überpresst.

Kondylenposition kein zufriedenstellendes Resultat erzielen. Durch enge Zusammenarbeit von Zahnarzt, Zahntechniker und einem Patienten mit hoher Compliance wird ein funktionell gesundes und hochästhetisch ansprechendes Ergebnis geschaffen. Das Ziel ist erreicht: Ästhetik, die funktioniert!_

_Fazit

Funktion ist nicht alles, aber ohne Funktion ist ALLES nichts! Langfristig perfekt ästhetische Ergebnisse lassen sich nur mit profunder Diagnostik und Berücksichtigung der weißen, roten und vor allem der funktionellen Ästhetik erreichen. Selbst der modernste Zahnersatz allein kann ohne Herstellung einer neutralen und stabilen und funktionellen Okklusion mit physiologischer

_Kontakt

Katharina Höpfel
Dr. Marcus Striegel
Dr. Thomas Schwenk
 edel&weiss
 Zahnärzte am Ludwigsplatz
 Ludwigsplatz 1a
 90403 Nürnberg
 hoepfel@edelweiss-praxis.de
 www.edelweiss-praxis.de

Infos zur Autorin

ANZEIGE

DER **A** KURS

A 2015 25./26.09.2015 Nürnberg
White Aesthetics under your control

2 Tage Intensiv-Workshop (Theorie & Hands On)
 Freitag 14:00 – 19:00 & Samstag 09:00 – 16:30
 750.– Euro zzgl. 19% gesetzl. MwSt. = 892,50 Euro

Bei gemeinsamer Buchung eines A und B Kurses beträgt der Preis 1.350.– Euro. zzgl. 19% gesetzl. MwSt. = 1606,50 Euro

DER **B** KURS

B 2015 23./24.10.2015 Nürnberg
Red Aesthetics under your control

2 Tage Intensiv-Workshop (Theorie & Hands On)
 Freitag 14:00 – 19:00 & Samstag 09:00 – 16:30
 750.– Euro zzgl. 19% gesetzl. MwSt. = 892,50 Euro

DER **C** KURS

C 2015 20/21.11.2015 Nürnberg
Function under your control

2 Tage Intensiv-Workshop mit live Demo am Patienten
 Freitag 14:00 – 19:00 & Samstag 09:00 – 16:30
 1050.– Euro zzgl. 19% gesetzl. MwSt. = 1249,50 Euro

2N FORTBILDUNGEN FÜR ZAHNÄRZTE



Dr. Marcus Striegel



Dr. Thomas Schwenk

Weitere Informationen unter:
www.2n-kurse.de