

# cosmetic dentistry

— beauty & science

2<sup>2014</sup>

## **\_Fachbeitrag**

Restaurationen mit  
vollkeramischen Veneers  
nach Frontzahntrauma

## **\_Veranstaltung**

Ästhetik am Bodensee

## **\_Kunst**

Positiver Aktionismus

# Ihre Patienten haben Lust auf weiße Zähne!



## Zahnaufhellung für alle Fälle

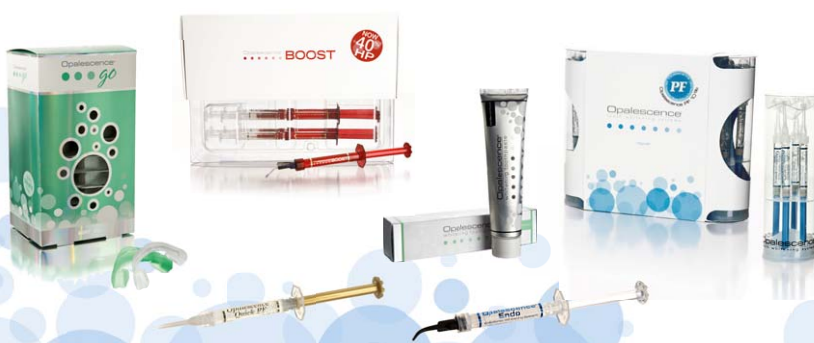Das breiteste Sortiment • Die längste Erfahrung



**Starten Sie jetzt!**

Wir beraten Sie gern.

Tel. 02203-359215



**ULTRADENT**  
PRODUCTS • USA

UP Dental GmbH · Am Westhoyer Berg 30 · 51149 Köln  
Tel 02203-359215 · Fax 02203-359222 · [www.updental.de](http://www.updental.de)  
Vertrieb durch den autorisierten und beratenden Dental-Fachhandel

Infos zum Autor



Dr. Ulrich Volz

## Gingiva liebt Zirkonoxid

Das übergeordnete Ziel unserer Arbeit und all unserer Bemühungen, Entwicklungen, Fortbildungen und Anstrengungen überhaupt ist und muss der zufriedene, gesunde und glückliche Patient sein. Den entsprechenden Aufwand vorausgesetzt, können wir heute jedes Volumen an Knochen generieren und über navigationsgestützte Verfahren ein Implantat auf den Zehntelmillimeter exakt und stabil in die geplante Position platzieren.

Wieder entsprechenden Aufwand und künstlerisch-handwerkliches Können vorausgesetzt, ist der Zahntechniker heute in der Lage, eine Krone herzustellen, welche vom natürlichen Zahn nicht mehr zu unterscheiden ist.

Was jedoch endgültig darüber entscheidet, ob der Patient unsere Arbeit liebt oder enttäuscht und unglücklich ist, wird die Position, das Volumen und die Beschaffenheit der Papille und roten Ästhetik im Allgemeinen sein.

Und eben dieser Bereich, auf den der Patient solch großen Fokus legt, ist immer noch nicht 100 Prozent unter unserer Kontrolle.

Als Pionier auf dem Gebiet der Keramikimplantate möchte ich Ihren Fokus auf Zirkonoxid als Implantatmaterial lenken: 13 Jahre und 8.000 persönlich gesetzte Keramikimplantate haben mir gezeigt, dass uns hier ein Material zur Verfügung steht, welches das Weichgewebe liebt und uns die Arbeit erleichtert. Zirkonoxid ist absolut gewebeutral, besitzt keine freien Elektronen, an welche sich Moleküle binden können, weist eine sehr niedrige Plaqueaffinität auf und es existieren keinerlei Unverträglichkeiten im Gegensatz zu Titan. Durch die fehlende Duktilität der Keramik bewegt sich das Implantat nicht und somit wird weniger Knochenabbau stattfinden.

Die Hospitanten, welche täglich in unsere Klinik kommen, sind überrascht, wie stabil und perfekt sich die Gingiva auch noch nach über 10 Jahren an den Keramikimplantaten darstellt. Besonders aber, mit welchem geringem Aufwand wir heute bei unserer täglichen Arbeit die Voraussetzung für dieses langfristig perfekte Ergebnis nutzen.

Zirkonoxid hat uns in den vergangenen 10 Jahren in der Kronen- und Gerüsttechnologie gezeigt, was es kann. In den kommenden 10 Jahren wird es uns dies auch in der Implantologie beweisen!

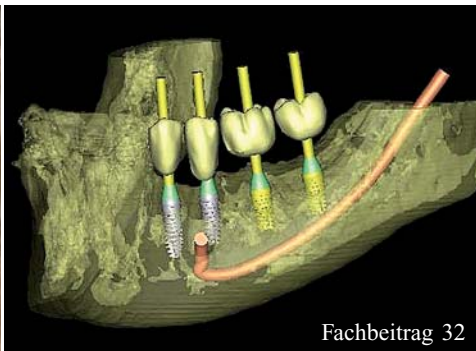
Herzlichst,

Ihr Dr. Ulrich Volz

Präsident der International Society of Metal Free Implantology e.V. (ISMI)



Fachbeitrag 10



Fachbeitrag 32



Recht 52

**| editorial**

- 03 **Gingiva** liebt **Zirkonoxid**  
\_ Dr. Ulrich Volz

**| cosmetic dentistry**

Fachbeitrag

- 06 Restaurationen mit **vollkeramischen Veneers** nach Frontzahntrauma  
\_ Prof. Dr. med. dent. habil. Christian R. Gernhardt,  
\_ Dr. med. dent. Juliane Hertwig
- 10 Versorgung einer Oberkieferfront mit **Veneers** und **Vollkeramikkkronen**  
\_ Dr. med. dent. Eduard Sandberg,  
\_ Dr. med. dent. U-Ju Heinlein, ZTM Mihai Belcu
- 14 **Weichgewebsmanagement** bei Rezessionen am Frontzahnimplantat  
\_ Dr. Julia Hehn, Dr. Marcus Striegel
- 18 **Fluoroseinfiltration:** Kasuistik bei einer jungen Patientin  
\_ Dr. Arzu Tuna, Dr. med. dent. Umut Baysal,  
\_ Dr. Rainer Valentin
- 20 4-Quadranten-Rehabilitation mit **festsitzenden implantatgetragenen** Brücken  
\_ Dr. Sven Egger, M.Sc., M.Sc., ZT Jürg Wermuth
- 32 **Smile 3D** – Röntgendiagnostik 2.0 – Teil 1  
\_ Dr. Dr. Steffen Hohl, Anne-Sofie Hohl-Petersen

**| special**

Interview

- 40 Befestigungsmaterialien und **Komposite**

Psychologie

- 44 **Persönlichkeit und Kommunikation** in der Zahnarztpraxis – Teil II: Metaprogramme der Motivation  
\_ Dr. Lea Höfel

Veranstaltung

- 48 **Ästhetik am Bodensee**  
6. Internationaler Kongress für Ästhetische Chirurgie und Kosmetische Zahnmedizin

Recht

- 52 **Fortbildungskosten** bei Zahnärzten – Steuerliche Absetzbarkeit nur, soweit die Befriedigung privater Interessen nahezu ausgeschlossen ist  
\_ RA Ines Martenstein, LL.M.

**| lifestyle**

Kunst

- 58 **Positiver** Aktionismus

Reise

- 60 **Hai Society** – three five 0  
\_ Prof. Dr. med. Hans Behrbohm


36 **news**

50 **events**

54 **products**

64 **Impressum**

**Metallfrei.  
Mehrteilig.  
Verschraubt.**



**Noch Fragen?**

**[www.zeramex.com](http://www.zeramex.com)**

# Restaurationen mit vollkeramischen Veneers nach Frontzahntrauma

**Autoren** Prof. Dr. med. dent. habil. Christian R. Gernhardt, Dr. med. dent. Juliane Hertwig

**\_Infolge des mittlerweile etablierten** und immer weiter anwachsenden Mundgesundheitsbewusstseins und der gestiegenen Anforderungen unserer Patienten sind ästhetische Frontzahnrestaurationen eine nahezu tägliche Herausforderung, mit der sich klinisch tätige Kolleginnen und Kollegen auseinandersetzen müssen. Vor allem nach Frontzahntrauma, die bisweilen mit erheblichen Defekten der Frontzähne einhergehen, sind oftmals umfangreicher Restaurationen notwendig. Die restaurativen Möglichkeiten reichen dabei von direkten Füllungs- und Restaurationstechniken bis hin zu indirekten Techniken, wie beispielsweise vollkeramischen Veneers oder Kronen. Beide Varianten haben neben zahlreichen Vorteilen – z.B. die klinischen Erfolgsaussichten, die sehr guten Langzeitergebnisse, die höchästhetischen Resultate etc. – auch den einen oder anderen Nachteil. Das Ziel dieses Beitrags soll es sein, einerseits einen Überblick über die Thematik zu geben und andererseits die Versorgung mit vollkeramischen Veneers nach Frontzahntrauma anhand eines klinischen Falls zu verdeutlichen und zu diskutieren.

## **\_Frontzahnrestaurationen – ein Überblick**

Das strahlende, gewinnende Lächeln gibt Selbstbewusstsein, erzeugt Sympathie und macht ein interessantes Gesicht erst zu einem attraktiven, schönen Gesicht. Entscheidend für ein schönes Lächeln sind

neben anderen Merkmalen wie Augen, Mund, Lippen vor allem auch die Zähne. Dabei spielen neben Farbe und Form der Zähne auch der Zahnfleischverlauf und eine allgemein harmonische Lachlinie eine wichtige Rolle.<sup>18</sup> Bisweilen vorliegende Lücken, Asymmetrien, Mittellinienverschiebungen, Zahnfehlstellungen und Missbildungen führen zu mehr oder weniger gravierenden ästhetischen Problemen, die oftmals dazu führen, dass die Betroffenen es vermeiden zu lächeln oder zu lachen.<sup>8</sup> Eine ganz entscheidende Beeinträchtigung erleben Patienten nach Frontzahntrauma durch Sport- oder sonstige Unfälle. Zum einen ist der Erhalt des gesamten Zahnes massiv gefährdet und zum anderen resultieren Kronenfrakturen infolge eines Traumas in schwerwiegenden ästhetischen Beeinträchtigungen. Dies bedeutet nicht selten eine nicht zu unterschätzende Beeinträchtigung der Lebensqualität dieser Patientinnen und Patienten (Abb. 1).<sup>5, 11</sup>

Ästhetisch störende Probleme im Bereich der Zähne nach Frontzahntraum bedürfen daher einer modernen, hochwertigen zahnärztlichen Therapie und spielen bei der Restauration eine ganz entscheidende Rolle.<sup>16</sup> Für die Durchführung von Restaurationen traumatisch zerstörter und verletzter Zähne stehen dem Zahnarzt einerseits die direkten Restaurationstechniken mit Kompositmaterialien oder auf der anderen Seite die indirekten Restaurationsmöglichkeiten mithilfe von Kronen oder Veneers aus Vollkeramik der teilweise auch Komposit zur Verfügung.<sup>1,6,14,16</sup> Direkte Restaurationen in größerem Ausmaß sind bezüglich Zeit, Verarbeitungstechnik und Formgestaltung aufwendig und benötigen ein nicht zu unterschätzendes Maß an individuellen Fertigkeiten. Der große Vorteil liegt allerdings darin, dass die direkte Technik im Vergleich zu indirekten Verfahren weniger oder gar nicht invasiv und meist auch weniger kostenintensiv ist. Interessant erscheint in diesem Zusammenhang, dass Patienten hinsichtlich des ästhetischen Resultats mit beiden Optionen zufrieden zu sein scheinen und, wie in einer aktuellen Untersuchung beschrieben, mittlerweile leichte Präferenzen in Richtung der direkten Versorgung haben.<sup>16</sup> In der täglichen Praxis werden jedoch aufgrund der scheinbar höheren Erfolgsicherheit, die wissenschaftlich mittlerweile nicht eindeutig zu belegen ist,<sup>23</sup> oft die indirekten Restau-

**Abb. 1** Lippenbild der 23-jährigen kariesfreien Patientin nach Entfernung der Draht-Kompositschiene. Die ästhetischen Beeinträchtigungen im Bereich der traumatisch geschädigten Frontzähne sind deutlich zu erkennen.

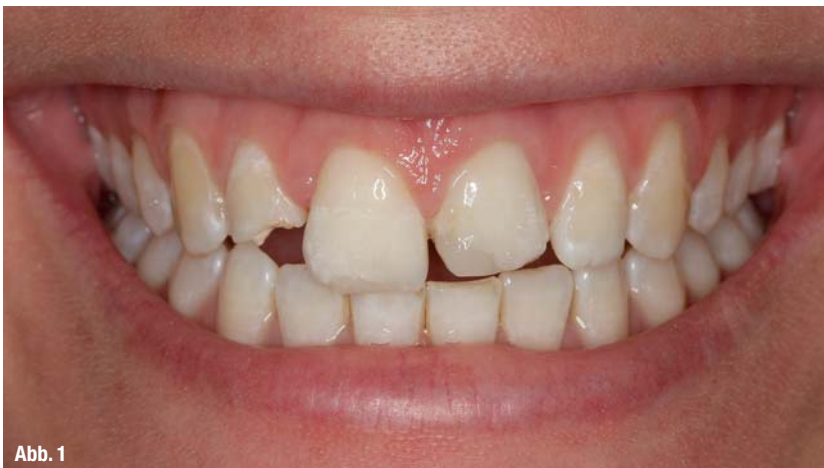

Abb. 1

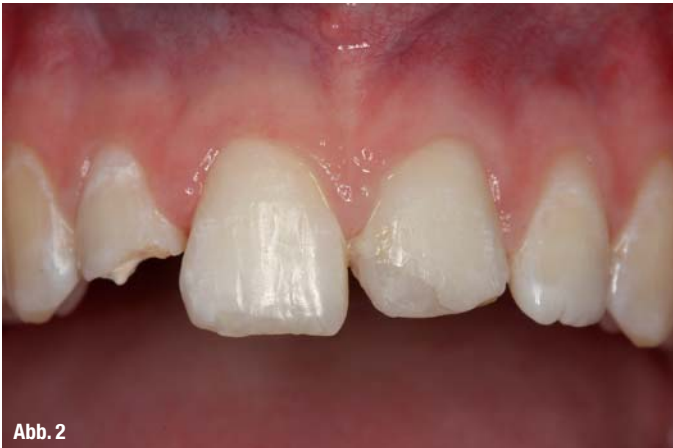

Abb. 2

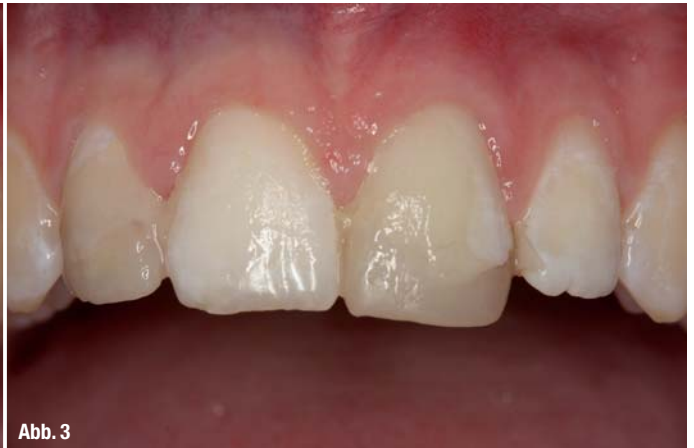

Abb. 3

rationstechniken angewendet, die mit erheblichen Präparationsmaßnahmen, Zeitaufwand und Kosten verbunden sind. Bei Betrachtung der verfügbaren Literatur fällt zunächst auf, dass im Falle der indirekten Versorgungen mit vollkeramischen Restaurationen zahlreiche Studien publiziert wurden,<sup>1,4,9,10,12-14,19,22</sup> während für die direkte Versorgung mit Kompositen im Frontzahnbereich nur vergleichsweise wenige Langzeitstudien existieren.<sup>25</sup> Ein Grund hierfür mag sein, dass im Falle der Kompositmaterialien der Fokus in den letzten Jahren vor allem in der Betrachtung von Seitenzahnfüllungen (Klasse I- und II-Kavitäten) lag. Es verwundert daher nicht, dass über die Erfolgsaussichten von Kompositmaterialien im Seitenzahnbereich eine Vielzahl von hochwertigen klinischen Studien Auskunft geben.<sup>2,3,15,17</sup> So beschreiben Studien eine Überlebenswahrscheinlichkeit von bis zu 82 % über zehn Jahre<sup>17</sup> und die jährliche Verlustrate wird von Manhart et al. mit 2,2 % angegeben.<sup>15</sup> Betrachtet man sich die publizierten unterschiedlichen Ergebnisse im Frontzahnbereich, so lässt sich zusammenfassend sagen, dass vollkeramische Restaurationen (Veneers, Kronen) sehr gute Ergebnisse über einen mittlerweile sehr langen Untersuchungszeitraum gewährleisten (Tab. 1).<sup>1,14</sup> Erfolgsraten über einen Zeitraum von 20 Jahren wurden in einer aktuellen Studie von Beier et al. mit 82,9 % angegeben.<sup>1</sup> Über einen Zeitraum von fünf Jahren zeigen viele Untersuchungen Erfolgsraten von 92 % und höher.<sup>4,10,12,19</sup> Indirekt gefertigte Kompositkronen zeigten im Vergleich zu Vollkeramikronen dagegen mit einer Erfolgsrate von 55,7 % deutlich niedrigere Werte.<sup>24</sup> Betrachtet man die Ergebnisse der wenigen Studien, die sich mit den Erfolgsaussichten von Kompositfüllungen im Frontzahnbereich beschäftigen, so stellt man fest, dass über einen Zeitraum von fünf Jahren Erfolgsraten zwischen 79 % und 96 % beschrieben werden.<sup>7, 20, 21, 25</sup> Im Gegensatz zu den indirekten Restaurationen existieren für den Frontzahnbereich keine Studien mit Kompositen über einen längeren Zeitraum hinaus. Hauptmängel der direkten Technik sind oftmals Schwierigkeiten mit der

Randgestaltung, der Farbgebung, der Approximalraumgestaltung, der Gestaltung der transluzenteren Schmelzschicht sowie der anatomischen Form.<sup>20</sup> Material- und verarbeitungstechnisch sind Mikroporositäten und Luftporenschlüsse keine Seltenheit. Dies kann bisweilen zu Verfärbungen und ästhetischen Einbußen führen. Daher kann gerade nach traumatischen bedingten Schmelz- und Dentinfrakturen, die aufgrund der Verletzung oft keine ausgeprägten Präparationsmaßnahmen erfordern, der Einsatz von indirekten Restaurationen, keramischen Veneers, eine vielversprechende Therapieoption zu sein.

### \_\_Klinischer Fall

Die karies- und füllungs freie Patientin erlitt nach Treppensturz ein massives Frontzahntrauma. Der Zahn 12 erlitt eine unkomplizierte Schmelz-Dentinfraktur und war leicht disloziert. Der Zahn 11 zeigte eine Schmelzfraktur im Bereich der Inzisalkante. Am Zahn 21 lag eine ebenfalls unkomplizierte Schmelz-Dentin-Fraktur vor, eine Dislokation lag

**Abb. 2\_** Die frontale Ansicht gibt einen Überblick über das Ausmaß der Defekte. Im Bereich von 12, 11 und 21 sind noch Kompositreste einer vorangegangenen provisorischen Restauration sichtbar.

**Abb. 3\_** Bis zum vollständigen Abheilen wurde ein Provisorium eingegliedert, welches mittels Silikonschlüssel von einem kieferorthopädischen Modell hergestellt werden konnte.

**Tabelle 1\_** Exemplarische Aufstellung von klinischen Studien zur Erfolgsrate von vollkeramischen Restaurationen im Frontzahnbereich.

Autor	Jahr	Restauration	Beobachtungszeitraum	Erfolgsrate
Beier et al.	2012	Veneers	5 Jahre	94,4 %
			10 Jahre	93,5 %
			20 Jahre	82,9 %
D'Arcangelo et al.	2011	Veneers	7 Jahre	97,5 %
Land und Hopp	2010	Veneers	5 Jahre	95,0 %
			10 Jahre	90,0 %
Guess und Stappert	2008	Veneers	5 Jahre	97,5 %
Layton und Walton	2007	Veneers	5-6 Jahre	96,0 %
			10-11 Jahre	93,0 %
			12-13 Jahre	91,0 %
			15-16 Jahre	73,0 %
Fradeani et al.	2005	Veneers	12 Jahre	94,4 %
Peumans et al.	2004	Veneers	5 Jahre	92,0 %
			10 Jahre	64,0 %
Fradeani	1998	Veneers	6 Jahre	98,8 %

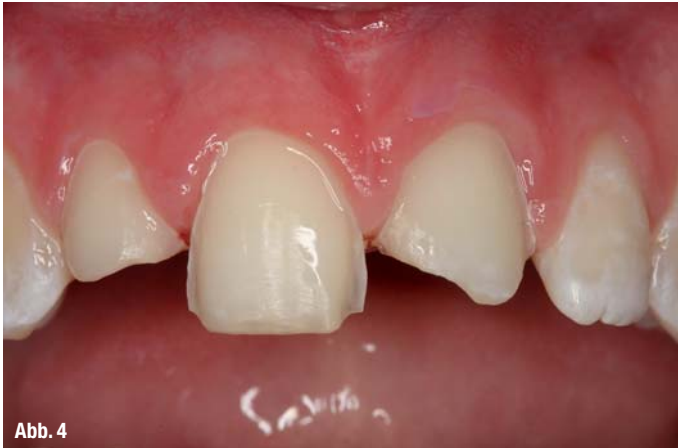

Abb. 4

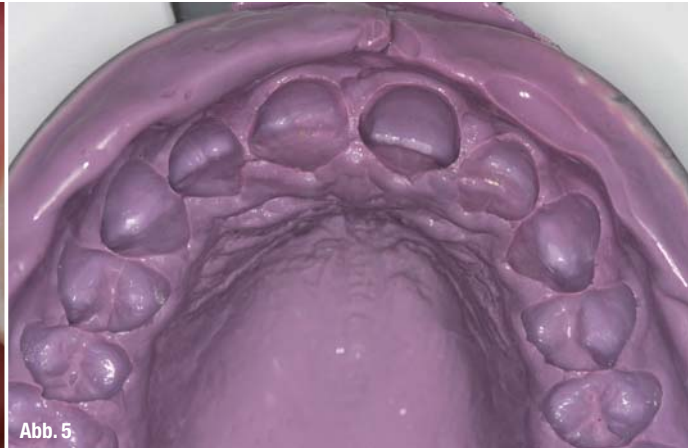

Abb. 5

**Abb. 4\_** Ansicht nach Präparation der drei Frontzähne. Anschließend wurden Retraktionsfäden appliziert.

**Abb. 5\_** Die Abformung mittels konfektioniertem Löffel und Impregum.

nicht vor (Abb. 1–3). Alle Zähne zeigten eine positive Sensibilität. Die angefertigten Röntgenaufnahmen zeigten keine weiteren Befunde. Die Zähne wurden im Notdienst versorgt: Die betroffenen Frontzähne wurden für zwei Wochen von 13–23 mithilfe einer Draht-Kompositschiene geschient und in ihrer ursprünglichen Lage fixiert. Nach Entfernung der Schiene stellte sich die 22-jährige Patientin in unserer Abteilung zur restaurativen Versorgung vor (Abb. 1–3). Alle Zähne waren weiterhin vital. Nach der Befunderhebung, Aufklärung und ausführlicher Beratung der Patientin wurde vereinbart, die Defekte im Bereich der drei Oberkieferfrontzähne 12–21 (Abb. 1–3), die von der 23-jährigen Patientin zusätzlich zu der funktionellen Beeinträchtigung als äußerst störend empfunden wurden, mithilfe von Keramikveneers zu versorgen und dadurch Form, Textur sowie die Länge wiederherzustellen (Abb. 1 und 2). Bis zum vollständigen Abheilen der marginalen Irritationen, die infolge der Entfernung der Schiene aufgetreten waren, wurde ein Provisorium angefertigt (Abb. 3). Nach Reinigung der Zähne und Entfernung der provisorischen Füllungsreste wurden die Farbauswahl zusammen mit der Zahntechnikerin (J. Pecorelli, Lexmann, Halle [Saale]) durchgeführt. Zunächst wurden unter Kofferdam die pulpanahen Anteile mit einem Kalziumhydroxidpräparat abgedeckt und anschließend mit einem fließfähigen Komposit fi-

xiert. Die Präparation der drei Frontzähne konnte minimalinvasiv durchgeführt werden. Der laterale Schneidezahn 22 wurde nicht präpariert (Abb. 4). An allen drei Zähnen wurden vor der Abformung Retraktionsfäden (#00 und #0, Ultrapak; Ultradent, Salt Lake City, Utah, USA) in den gingivalen Sulkus inseriert, um die marginale Gingiva zu verdrängen. Die definitive Abformung wurde mit einem konfektionierten Löffel und Impregum (3M ESPE, Seefeld) durchgeführt (Abb. 5). Nach nochmaliger Farbnahme, Gegenkieferabformung und Bissregistrierung erfolgte die Herstellung der Veneers (Ivoclar Vivadent, Schaan, Liechtenstein). Mithilfe eines Silikonschlüssels, der von einem vorhandenen Gipsmodell aus der ehemaligen kieferorthopädischen Behandlung genommen wurde, konnte ein Provisorium hergestellt werden (Abb. 6). Eine Woche später wurden nach Entfernung des Provisoriums die Zähne zunächst gereinigt. (Abb. 7). Alle Zähne waren weiterhin vital. Die stark individualisierten Keramikinlays (Labor: Lexmann, Halle [Saale]) konnten nach Anprobe und Überprüfung von Form, Farbe, Weichgewebkontur und Passung definitiv eingliedert werden. Die keramischen Veneers wurden nach Kofferdamapplikation adhäsiv eingesetzt. Dazu erfolgte zunächst die Konditionierung der Schmelzbereiche der Zähne mit Phosphorsäure (37%). Die Befestigung der Veneers erfolgte ent-

**Abb. 6\_** Die provisorische Versorgung, die ebenfalls wieder mithilfe des Silikonschlüssels hergestellt wurde.

**Abb. 7\_** Nach Entfernung des Provisoriums wurden die Zähne gereinigt. Alle Zähne waren vital. Die Weichgewebssituation ist hervorragend.

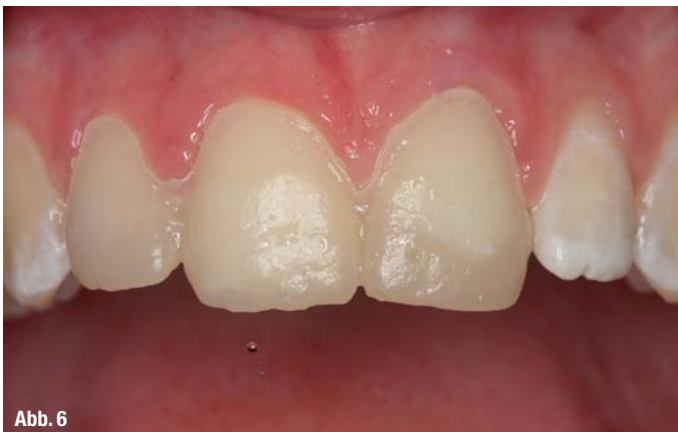

Abb. 6

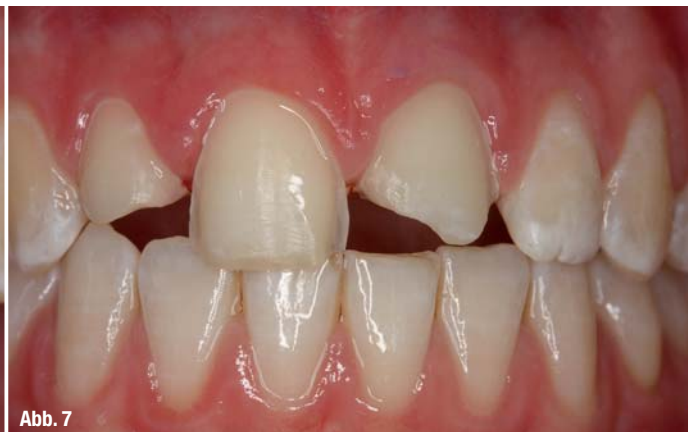

Abb. 7



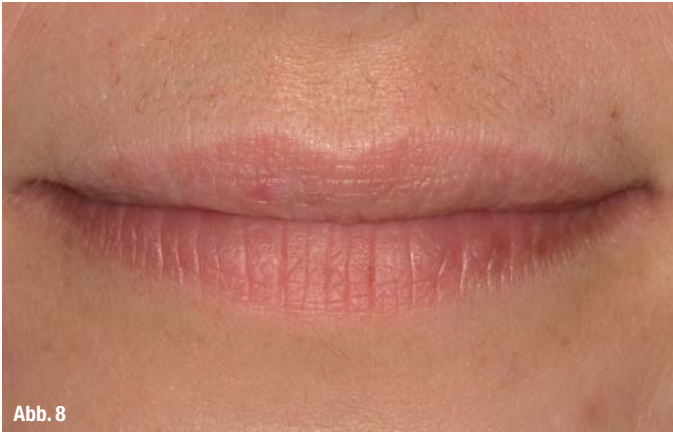

Abb. 8

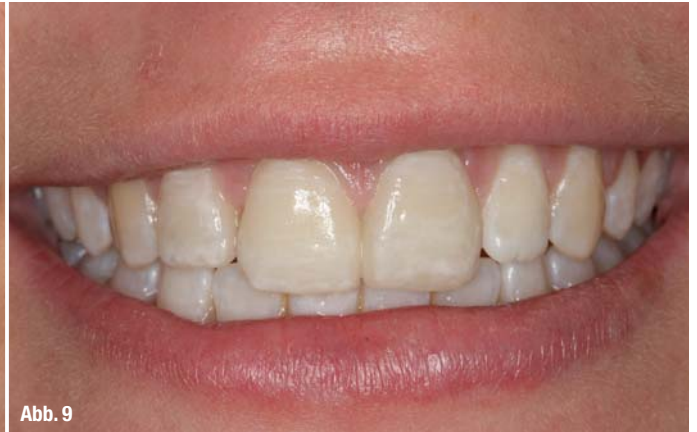

Abb. 9

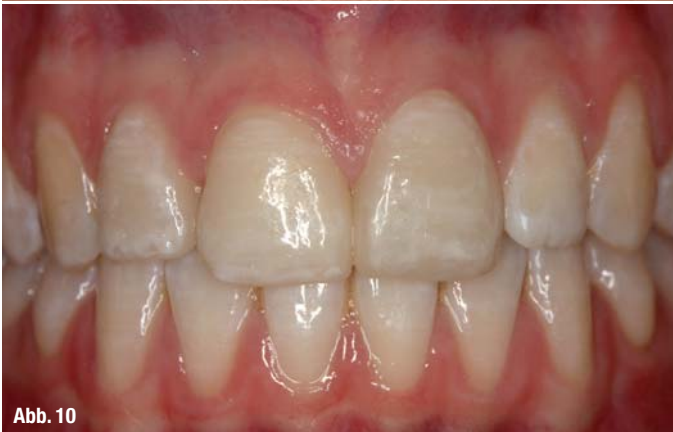

Abb. 10

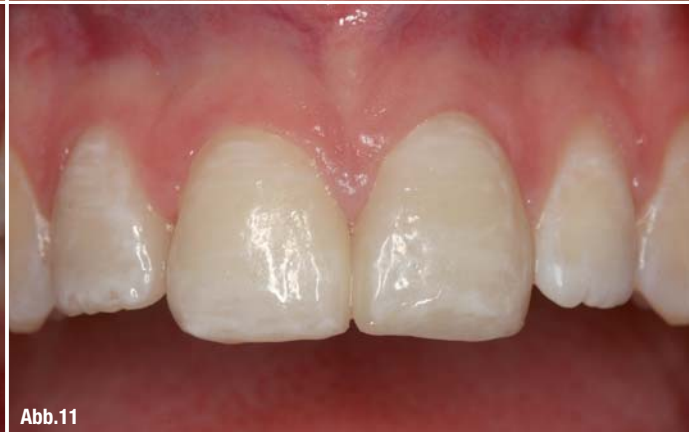

Abb. 11

sprechend der Herstellerangaben mit Variolink II (Ivoclar Vivadent, Schaan, Liechtenstein). Als Haftvermittler diente das bewährte Mehr-Flaschen-Adhäsiv Syntac (Ivoclar Vivadent, Schaan, Liechtenstein). Alle Komponenten wurden exakt nach Herstellerangaben appliziert. Das Abschlussbild der eingegliederten Oberkieferrestauration zeigt ein ästhetisch ansprechendes Behandlungsergebnis nicht nur im Bereich der „weißen“, sondern auch der „roten“ Ästhetik (Abb. 8–11). Die Restaurationen gliedern sich trotz der vorliegenden fluorotischen Veränderungen harmonisch in das Gesamtgebiss ein.

### Zusammenfassung

Die keramischen Veneers können, wie in vorliegendem Fall gezeigt, bei ausgeprägten Defekten, wie sie bisweilen nach Frontzahntrauma vorliegen, und geeigneter Indikation eine optimierte und durchaus minimalinvasive restaurative Versorgung im Frontzahnbereich ermöglichen und schaffen in Hinblick auf die Funktion und Ästhetik ein hervorragendes Ergebnis. Die Langzeitprognose und die Haltbarkeit der indirekt hergestellten Keramikveneers ist bekanntermaßen als sehr gut einzustufen.<sup>1,10,14</sup>

**Abb. 8\_** Das Lippenbild zeigt nach der Behandlung einen harmonischen Verlauf. Der Lippenschluss ist durch die aufgebrachtene Veneers nicht beeinträchtigt.

**Abb. 9\_** Deutlich verbesserter und harmonischer Gesamteindruck der Patientin beim Lächeln.

**Abb. 10\_** Die frontale Übersicht zeigt ein perfektes Ergebnis. Sämtliche Charakteristika der natürlichen Zähne konnten nachgebildet werden.

**Abb. 11\_** Die frontale Ansicht zeigt im Vergleich zum Ausgangsbefund ein perfekt gelungenes Ergebnis. Die Restaurationen wurden im Labor (Lexmann, Halle [Saale]) individualisiert und fügen sich harmonisch in das Gebiss ein.

### Kontakt

cosmetic  
dentistry

**Prof. Dr. med. dent. habil.  
Christian R. Gernhardt**

Martin-Luther-Universität Halle-Wittenberg  
Department für Zahn-, Mund- und  
Kieferheilkunde, Universitätspoliklinik  
für Zahnerhaltungskunde und Parodontologie  
Große Steinstraße 19  
06108 Halle (Saale)  
Tel.: 0345 5573741  
christian.gernhardt@uk-halle.de

Infos zum Autor



**Dr. med. dent. Juliane Hertwig**

Landkreis Saalekreis, Gesundheitsamt  
Zahnärztlicher Dienst  
Oberaltenburg 4b  
06217 Merseburg  
Tel.: 03461 401725

Literatur

