

implants

international magazine of oral implantology

1 2017 české vydání

Výzkum

Implantát v místě horního laterálního řezáku

Zkušenosti s technikou kostní piezochirurgie
po 15 letech klinického používání

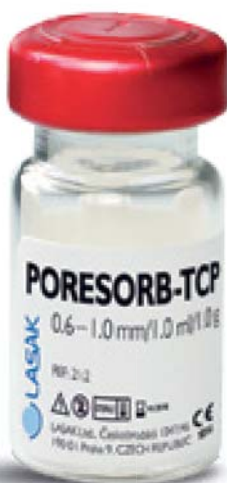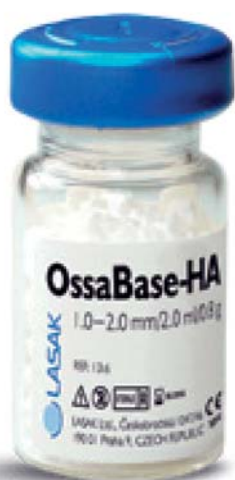Kazuistika

Implantace pomocí dynamické navigace
s okamžitým zatížením

Nepřímá metoda pro ošetřování
prostřednictvím provizorií

Váš spolehlivý partner pro implantologii

- Bezkonkurenční podpora a servis
- Špičkový systém BioniQ®
- Implantologické jednotky NSK Surgic Pro
- Vysoce přesná individuální řešení
- Ověřené augmentační materiály



jednoduchost a efektivita

BioniQ[®]

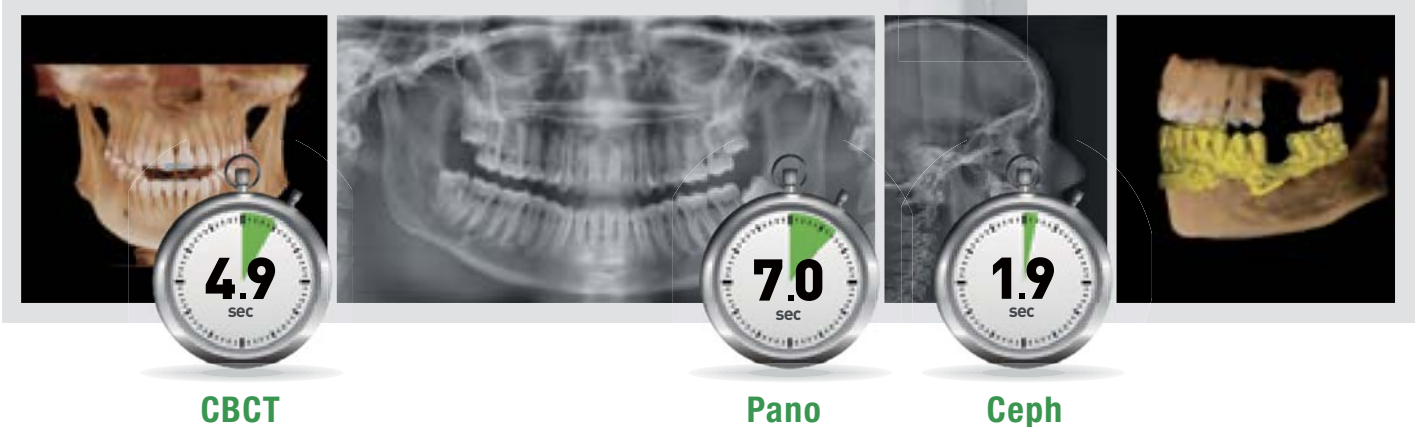


ZELENÁ PRO PŘÍŠTÍ GENERACE


GREEN 16 – diagnostika s minimální dávkou záření
při zachování špičkové kvality snímků

GREEN 16

- › **4 v 1:** PANO, CEPH, CBCT, skenování modelu
- › **Multi FOV:** 5×5 endo, 8×9 čelist, 12×9 obě čelisti, 16×9 sinus + TMJ
- › **„Green“ čas skenování:** velmi krátké časy redukuje dávku a riziko artefaktů
- › **3D skenování modelů:** pro tvorbu implantačních šablon s vysokou přesností
- › **Art-V:** rekonstrukce s redukcí artefaktů



Velmi nízká dávka



Navíc zdarma získáte:

- › **MagicPan:** poslední generace multifokusu u OPG snímků. Zaostřeno ve všech oblastech!
- › **EzCodi:** 240 video prezentací pro lepší komunikaci postupu léčby s pacienty! Všechny specializace!
- › **EzSmart:** software který za Vás automaticky vyhodnotí OPG snímek pro eliminaci chyb při snímkování!

www.vatechglobal.com

www.jps.cz

www.dentunit.cz

www.dentall.sk



Made in Korea.
Místo, kde se dnes rodí
technologie.

Vážení čtenáři,



Michal Žitňanský

Vážení čtenáři,

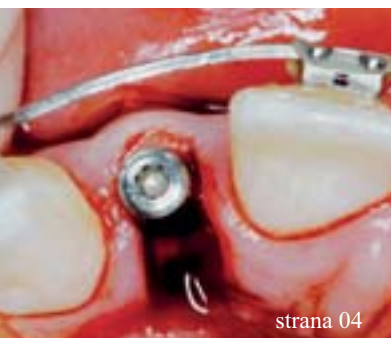držíte v rukách první české vydání tematicky specializovaného odborného časopisu IMPLANTS, který v licenci Dental Tribune International vydává redakce časopisu StomaTeam. IMPLANTS je distribuován v rámci České a Slovenské republiky. Další vydání tohoto speciálu je naplánováno na první čtvrtletí roku 2018. V březnu 2017 jsme také vydali první české vydání časopisu ORTHO – na konci léta připravujeme jeho druhé vydání a na přelomu září/říjen 2017 vyjde časopis CAD/CAM. V roce 2018 budou všechny specializované odborné časopisy ORTHO, IMPLANTS a CAD/CAM vycházet dvakrát ročně.

Doufáme, že shledáte náš časopis zajímavým a informace, které získáte, budou přínosné pro vaši praxi.

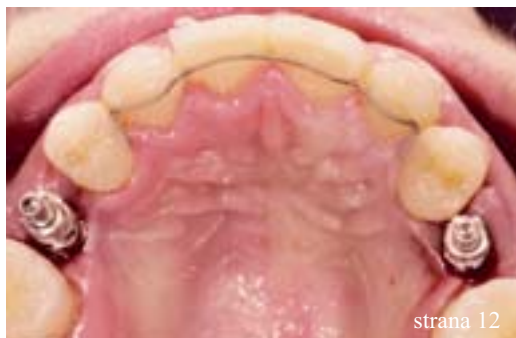S pozdravem

A handwritten signature in black ink, appearing to read 'Žitňanský', written on a light-colored background.

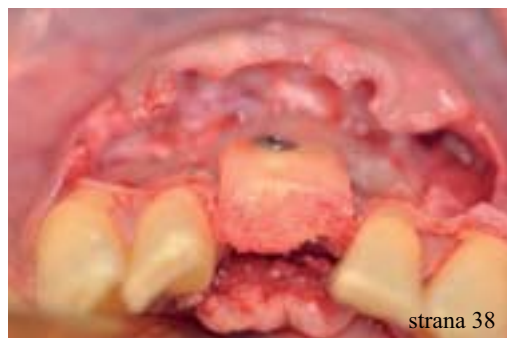MUDr. Michal Žitňanský
šéfredaktor



strana 04



strana 12



strana 38

| Editorial

- 01 Michal Žitňanský

| Výzkum

- 04 **Implantát v místě horního laterálního řezáku**
– klíčový aspekt pro **estetický úspěch**
Philippe Russe, Patrick Limbour

| Kazuistika

- 12 **Implantace pomocí dynamické navigace**
s okamžitým zatížením
Jan D'haese, Johan Ackhurst, Hugo De Bruyn
- 18 **Nepřímá metoda** pro ošetřování
prostřednictvím **provizorií**
Robert A. Levine, Harry Randel

| Rozhovor

- 26 **Naše nové produkty mění hru**
Rozhovor s viceprezidentem společnosti
Planmeca Group Tuomasem Lokkim

| Výzkum

- 28 **Naše zkušenosti s technikou kostní**
piezochirurgie po 15 letech klinického
používání
Gabriela Pavlíková, René Foltán, Vladimír Machoň

| Tipy a triky

- 33 **Tipy a triky pro usnadnění práce zubního**
technika s implantáty
Tomáš Jiřík

| Kazuistika

- 34 **Management kosti a měkkých tkání**
při komplexní rekonstrukci jednoho zubu
implantátem
Sascha A. Jovanovic, Stavros Pelekanos,
Egon Euwe

| Výzkum

- 38 **Přežití alogenních kortikospongiózních**
kostních bloků
Dadi Hrafnkelsson

| Rozhovor

- 42 **Piezochirurgie** je metodou volby
Rozhovor s Dr. Stavrosem Pelekanosem
- 44 **Efektivní, ale pozoruhodně šetrný ke kosti**
Rozhovor s prof. Mosesem Oferem ze společnosti
Alpha-Bio Tec

| Zprávy z oboru

- 46 **Dva v jednom:** Pilotní vrták a chirurgická
šablona
Timothy Kosinski
- 50 **UIS Impladenta** – Užití ve všech případech!
Zdeněk Krotký, Tibor Németh, Ludwig Terk
- 54 **Střednědobá úspěšnost a stabilita marginální**
kosti implantátů Oktagon®
Vojtěch Peřina
- 58 **Nová řešení v programech**
Zirkonzahn
Zirkonzahn

Fotografie na obálce:
stock.adobe.com

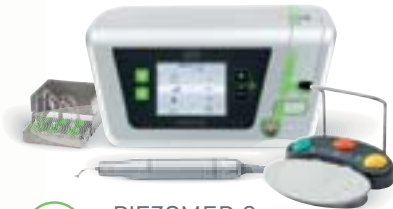



PRVNÍ NA SVĚTĚ!

Automatická detekce nástroje

Tři individuální provozní režimy
Boost: Dočasně zvýšení výkonu o 20%
LED světelný prstýnek



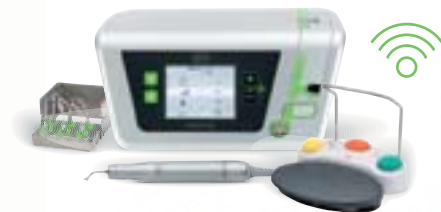SET

PIEZOMED & SET "BONE"

Vč. klíčku pro výměnu nástrojů
3 sady vyplachovacích hadiček
Sterilizační kazeta

192.995 CZK

Ceníková cena 214.624 CZK



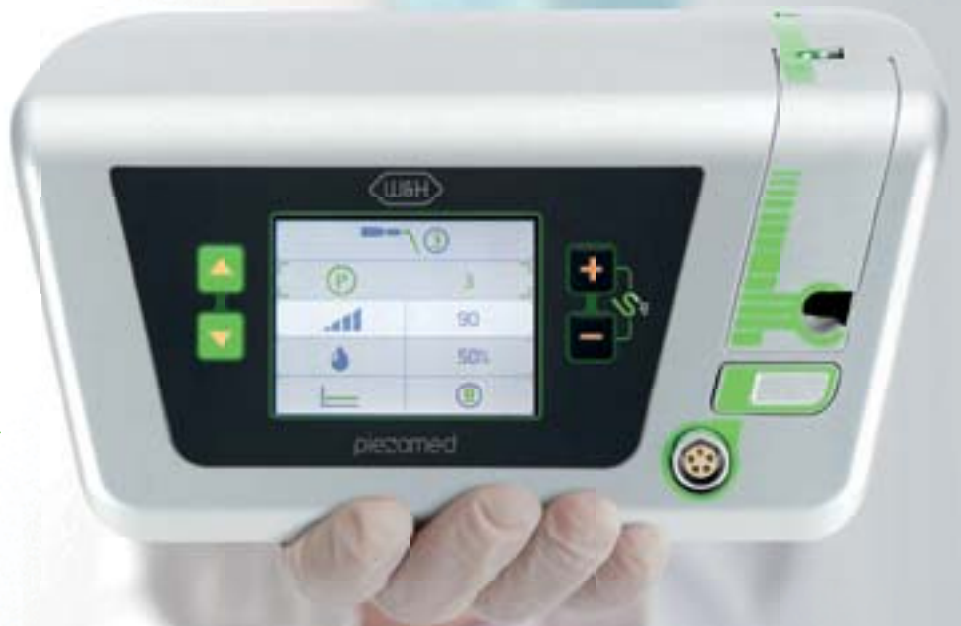SET

PIEZOMED & SET "BONE" & BEZDRÁTOVÉ NOŽNÍ OVLÁDÁNÍ

Vč. klíčku pro výměnu nástrojů
3 sady vyplachovacích hadiček
Sterilizační kazeta


206.305 CZK

Ceníková cena 224.606 CZK



DR. DRAGANA GABRIĆ ZÁHŘEB / CHORVATSKO

"Používám chirurgickou jednotku Piezomed od W&H pro traumatické extrakce zubu, většinou v kombinaci s postupem pro ochranu zubního lůžka, jako přípravu místa pro budoucí implantát. Ve srovnání s klasickými technikami umožňují speciálně vyvinuté kostní nástroje co nejpřesnější řezání. Nejdůležitější výhody piezo technologie ve stomatologii vidím v oblasti minimálně invazivních drobných chirurgických zákroků a kooperacím pohodlí pacientů."



DR. STAVROS PELEKANOS ATHÉNY / ŘECKO

"Používám Piezomed od začátku roku 2015 a jsem opravdu ohromen silou a schopnostmi tohoto zařízení. Velmi uživatelsky příjemný s automatickou detekcí špičky, díky čemuž je provádění různých chirurgických zákroků opravdu bezpečné a rychlé. Použil jsem jej ke sběru kostí, chirurgické resekci kostí, chirurgické extrakci kořenů, zachování bukalní kosti patra a elevaci sinu. Tyto a další jiné indikace použití činí Piezomed nástrojem pro mou každodenní praxi."



DR. ISTVAN URBAN BUDAPEŠŤ / MAĎARSKO

"Piezomed je první piezochirurgická jednotka, která se mi líbí. Automatická detekce nástroje velmi usnadňuje použití, nemusel jsem se učit pracovat se složitými programy. Použil jsem jej pro elevaci sinu, sběr kostí, prodloužení korunky, kostní chirurgii parodontu, chirurgické extrakce zubů. Neomezené možnosti použití."



PROF. DR. DR. ROTHAMEL KOLÍN NAD RÝNEM / NĚMECKO

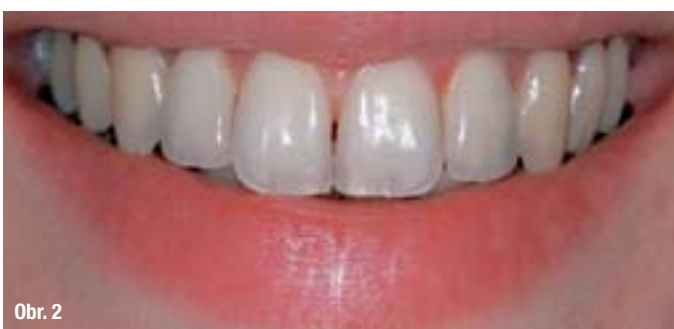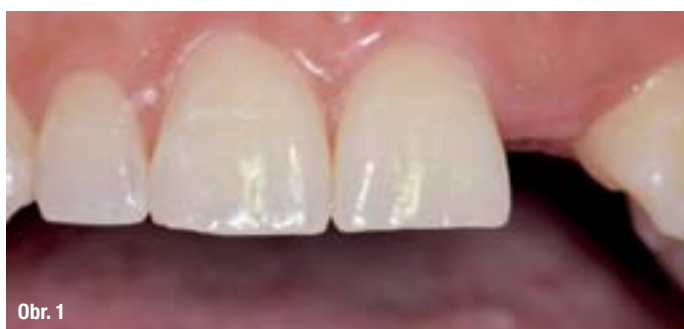"Velkou výhodou piezochirurgie v zubním lékařství je, že je selektivní pro kalcifikované materiály, jako jsou kosti a zuby. Zatímco okolní měkké tkáně absorbují vibrace kovových [obecně] pracovních příslušenství a vibrace pracovní špičky, kalcifikovaná tkáň je selektivně odstraněna pro přípravu konkrétní kosti. To poskytuje významné výhody pro různé indikace, které vyžadují atraumatickou přípravu kosti v bezprostřední blízkosti důležitých struktur měkkých tkání, jako jsou nervy, dásně a dokonce i sliznice v kavitě sinu."

Piezomed poskytuje všechny výhody inovativní ultrazvukové technologie: Vysokofrekvenční mikrovibrace umožňují řezání s neuvěřitelnou přesností. Kromě toho, díky takzvanému kavitačnímu efektu můžete zajistit, že místo chirurgického ošetření bude téměř bez krve.

piezomed

Implantát v místě horního laterálního řezáku – klíčový aspekt pro estetický úspěch

Autor: Dr. Philippe Russe & Dr. Patrick Limbour, Francie



Obr. 1: Ageneze zuby 22, ortodontické otevírání mezery

Obr. 2: Linie středně velkého úsměvu. Úsměv odkrývá papily a dosahuje okraje korunek řezáků (korunky 12 a 22 jsou kotveny implantáty).

Úvod

Praktičtí zubní lékaři konfrontovaní s chybějícím horním laterálním řezákem často zvažují široké spektrum aspektů a čelí rovněž mnoha terapeutickým možnostem:

– U mladých pacientů, v případě unilaterální nebo bilaterální ageneze, musí lékař zvolit mezi dvěma variantami ortodontické terapie, která buďto me-

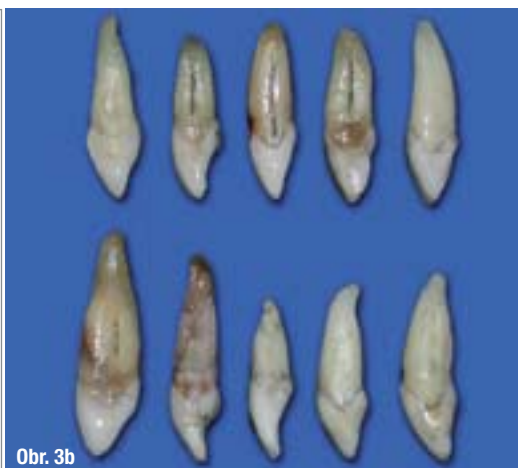
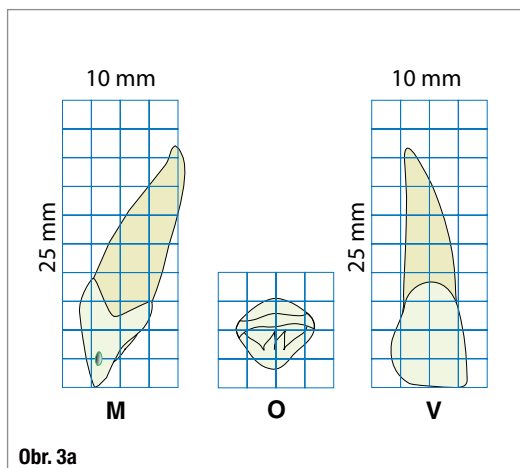
zery otevírá nebo je uzavírá. Toto rozhodnutí, pokud je provedeno časně před komplexním ošetřováním, bude ovlivňovat jak pacienta, tak také jeho ošetřujícího lékaře po dlouhou dobu (obr. 1).

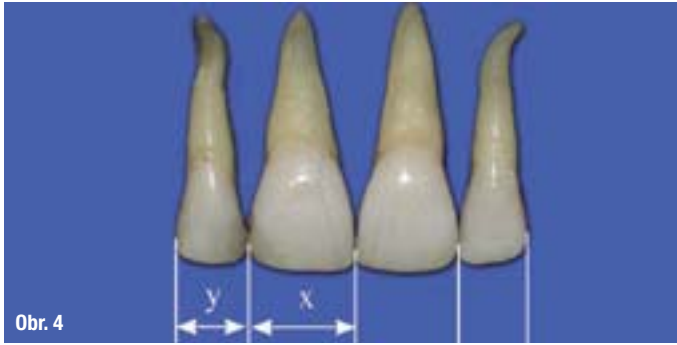– U dospělých pacientů je absence postranního horního řezáku důsledkem kostní, fyziologické, traumatické nebo infekční resorpce, která rezultuje v rozhodování, zda doporučit či nedoporučit kostní nebo gingivální augmentaci.

Obr. 3a: Průměrné tvary, typy a rozměry laterálního řezáku podle Papathanassioua.⁶

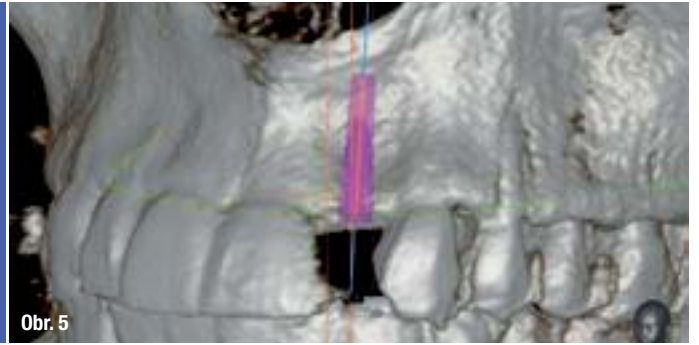
Celková délka: 21 mm, délka korunky: 9 mm, délka kořene: 12 mm, meziodistální cervikální průměr: 5 mm, meziodistální koronální průměr: 6,5 mm, vestibuloorální cervikální průměr: 5 mm, vestibuloorální cervikální průměr: 5 mm, vestibuloorální koronální průměr: 6,5 mm

Obr. 3b: Pohled na fotografie aproximálních ploch zobrazující anatomické varianty laterálních maxilárních řezáků popisované autorem⁶





Obr. 4



Obr. 5

V každé situaci budou výsledky posuzovány pacientem a jeho okolím. Jelikož je postranní řezák integrální součástí úsměvu, jsou estetická očekávání všeobecně velmi vysoká a pokud výsledky nesplňují tato očekávání, vede to obvykle ke značnému zklamání.

Při popisování jednotlivých terapeutických stadií bývá upozorňováno na množství nesnadných úkolů a obtížností a bývají předána poučení a klinické protokoly dokazující, že výsledky tohoto implantačního/protetického ošetřování jsou prediktabilní a maximálně esteticky atraktivní. První článek se zabývá těmito aspekty s ohledem na preprotetická stadia; druhý se bude zabývat nejdůležitějšími aspekty protetických fází, stejně tak estetickými výsledky a jejich vývojem v dlouhodobém časovém horizontu.

Anamnéza

Pokud jsou eliminovány (nejsou přítomny) obvyklé kontraindikace pro chirurgickou sanaci pomocí implantátu, zvláštní pozornost by měla být věnována odpovědím pacientů týkajícím se jejich případného kouření. Jedna metaanalýza poskytla přesný obrázek následků kouření se zvyšujícím se výskytem:

- periimplantitidy^{1,2} a kostní resorpce²
- míry selhání.³

Závěry Snidera a kol.⁴ mohou poskytnout doporučení pro praktické zubní lékaře ošetřující pacienta

- kuřáka
- nejlepší je pacienta požádat, aby přestal s kouřením...

– pokud pacient není schopen přestat kouřit, musí být varován před zvýšeným rizikem selhání implantátu a postoperačních komplikací.

Klinické vyšetření

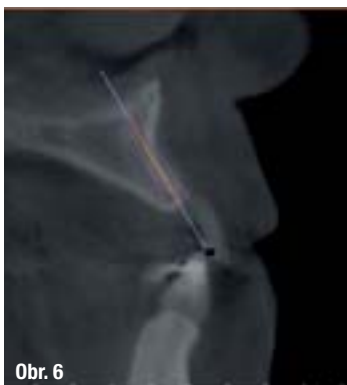Linie úsměvu

Při nahrazování zubu v estetické oblasti je během klinického vyšetření jedním z důležitých aspektů znalost lokalizace linie úsměvu. Existují dva markanty, které je třeba zvažovat: viditelnost papil a krčku korunky laterálního řezáku. K nim se může pojít jeden signifikantní problém: jakýkoli estetický deficit, kterému jsou pacienti vystaveni, má tendenci nutit je měnit linii úsměvu, což může být více nebo méně vědomý proces představující zdroj signifikantních chyb. Analýza gingivální kompozice je tedy determinujícím aspektem při umísťování okraje korunky laterálního řezáku do pozice, která je esteticky optimální. Profil „racčích křídel“, kde okraj korunky laterálního řezáku je lehce koronárněji než u středních řezáků nebo špičáků, je dle Chiche⁵ považován za více atraktivní (obr. 2).

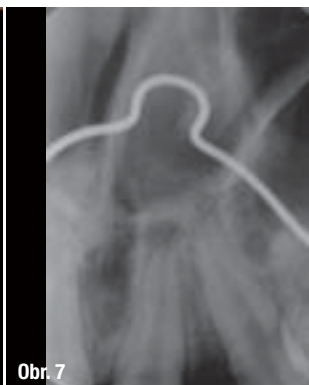
Obr. 4: Dle Levina, za dodržení zlatého poměru, šířka laterálního řezáku $y = 0,62x$ a pro Prestona je to $0,66x$ (obrázky Papathanassiou)⁶

Obr. 5: Evidování kostního deficitu u zubu 22 (případ zmiňován na obr. 1)⁶

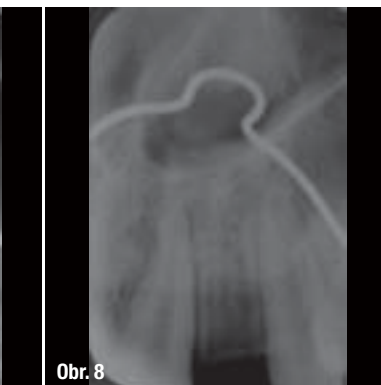„Je preferováno
vyhnout se pacientům
– kuřákům.“



Obr. 6



Obr. 7



Obr. 8

Obr. 6: Simulace umístění implantátu širokého 3 mm na sagitálním řezu (případ zmiňován na obr. 1)⁶

Obr. 7: Potvrzení radikální konvergence

Obr. 8: Ortodontické dispozice implantačního koridoru