



Otázky pro kandidáty na prezidenta ČSK. Odpovídají MUDr. Pavel Chrz a MUDr. Jiří Pekárek

redakce

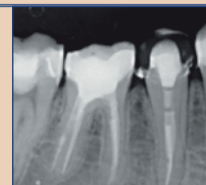
▶ strana 2



Cementování nepřímých estetických prací

Dr. Irfan Ahmad, UK

▶ strana 4



Když se příroda vysmívá endodontistům

Dr. Bojidar Kafelov, Bulharsko

▶ strana 14

Zařízení na digitální otiskování 3Shape TRIOS® nyní i se skenováním implantátů

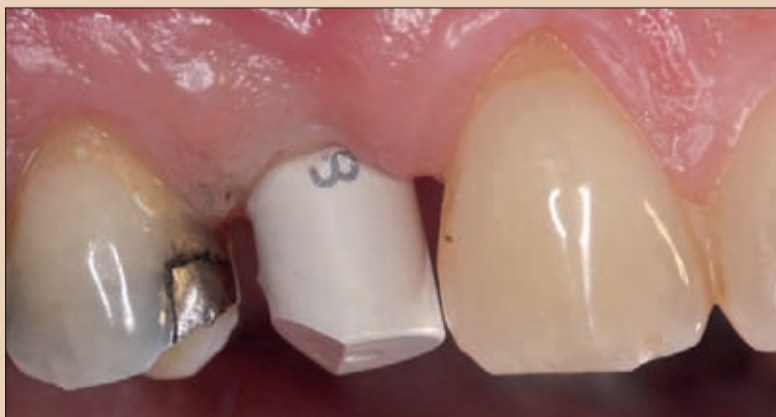O 3Shape A/S
Dánsko

Zubní lékaři nyní mohou využívat zařízení na digitální otiskování také v případech s implantologickými abutmenty. TRIOS® zaznamenává pozice implantátů a anatomii měkkých tkání unikátním dvoustupňovým postupem a umožňuje tak optimální klinické a estetické výsledky. Na základě digitálních otisků TRIOS® mohou laboratoře 3Shape přímo navrhnout design sofistikovaných

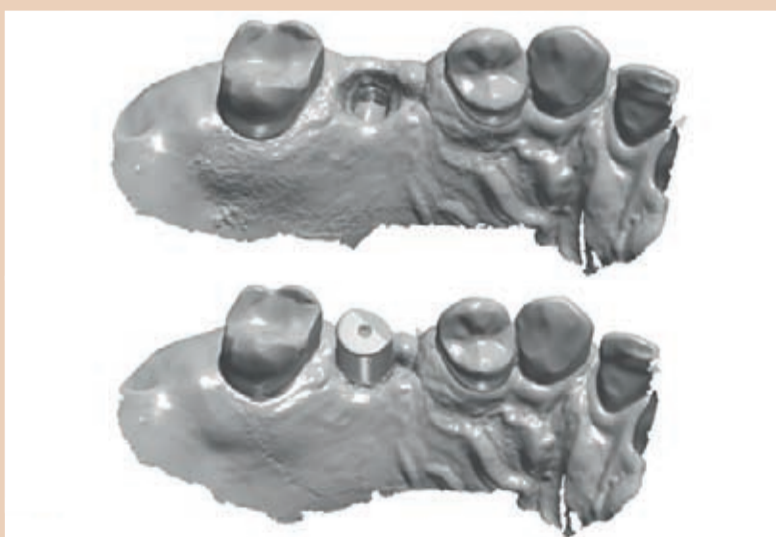
digitálních modelů implantátů, individualizovaných abutmentů a výsledných korunek, a to pomocí jednoduchého a integrovaného pracovního postupu, který je snadno ovladatelný a přívětivý k uživateli i pacientovi.

Kodaň, 20. srpna 2012. 3Shape, technologický lídr v oblasti 3D skenování a CAD/CAM softwaru pro stomatologické použití, ozna-

▶ DT strana 3



3Shape TRIOS® usnadňuje zachycení pozic jednotlivých implantátů pomocí skenovacích těles sterilizovatelných v autoklávu.



DENTAL TRIBUNE Czech & Slovak Edition

Nechodí vám noviny Dental Tribune a chcete je?
Oznamte nám e-mailem svou adresu a budou zdarma a pravidelně vaše!

Nebo vám naopak chodí a nechcete je?
Učinite totéž a DT již ve své schránce nevidíte.

Podmínkou je profese zubního lékaře nebo dentální hygienistky. Vaši doručovací adresu zašlete na dt@stomateam.cz s předmětem Dental Tribune objednávka nebo Dental Tribune zrušení.

Dental Tribune vycházejí 4x ročně a jsou zdarma rozepisovány do ordinací zubních lékařů a dentálních hygienistek v ČR a v SR.

Stabilizace protézy v dolní čelisti MDI Mini Dentální Implantáty

Winfried Walzer
Berlín, Německo

I když moderní koncepce prevence a záchranné stomatologie vede k delšímu zachování zubů pacienta, zůstává i nadále ve stomatologii jedním z ústředních témat ošetření bezzubých pacientů. Mnoho z těchto pacientů si přeje fixní náhrady, protože protézy zasahující přes měkké tkáně nabízí omezenou stabilitu a funkčnost – zejména u pacientů s atrofovanými hřebenmi dolní čelisti. Vyhovujícím a nákladově přijatelným řešením tohoto problému je stabilizace protézy pomocí implantátů malého průměru. Tato možnost je pro pacienta pohodlnější než zavádění konvenčních implantátů, protože je minimálně invazivní a ve většině případů je možný chirurgický postup bez vytváření laloku.

Zavedení dentálních miniimplantátů je vhodné zejména u zdravotně nebo anatomicky postižených pacientů, kteří nemohou být ošetřeni konvenčními implantáty. Kromě toho jsou miniimplantáty řešením, které je často preferováno pacienty s omezenými finančními možnostmi. Implantáty se obvykle zavádí během 90minutového ošetření. Před zavedením implantátu obvykle není nutná augmentace a díky minimálně invazivnímu postupu ošetření je, ve srovnání s konvenčními implantáty, mnohem méně pravděpodobné, že dojde ke komplikacím nebo poranění měkkých tkání.

V rámci produktové řady MDI Mini Dentálních Implantátů nabízí firma 3M ESPE celou řadu implantátů vhodných na stabilizaci protéz. Jsou kombinací implantátu a abutmentu v jednom prvku a jsou k dostání v průměrech mezi 1,8 mm a 2,9 mm (obr. 1). Implantáty o průměrech 1,8 mm a 2,1 mm se používají převážně v dolní čelisti, varianta o průměru 2,4 mm je doporučena pro zavedení do horní čelisti a implantáty s největším průměrem (2,9 mm) se používají zejména v případech měkkých kostí v horní čelisti a jsou také vhodné pro dlouhodobou fixaci jednotlivých korunek. K dispozici jsou také implantáty Collared a Classic O-Ball (s kulovitou hlavičkou), nebo Collared Square Head (s čtyřhrannou hlavičkou). Délka závitové části im-


▶ DT strana 8

Obr. 1



Obr. 1: Mini Dentální Implantáty (MDI) jsou dostupné ve čtyřech různých průměrech...

Obr. 2



Obr. 2: ... a čtyřech délkách.

StomaTeam

PŘEDPLATNÉ 6 VYDÁNÍ ČASOPISU 297 Kč/12 €

Máte StomaTeam předplacený?

Výhody předplatitele:

- 6 vydání časopisu StomaTeam ročně
- Sleva 15 % na knihy z nabídky StomaTeamu
- Sleva 200 Kč (8 EUR) na veškeré vzdělávací akce StomaTeamu
- Sleva 50 % (dle ceníku inzerce) na propagaci vaší ordinace či laboratoře v tištěných i elektronických médiích StomaTeamu
- Speciální slevy vybraného zboží na portálu výhodných nabídek www.dentalmarket.cz



Další výhody předplatitele připravujeme – výhody se mohou změnit, jejich aktualizaci naleznete v časopise StomaTeam nebo na stránkách www.stomateam.cz (.sk)

Otázky pro kandidáty na prezidenta ČSK a jejich odpovědi

Redakce časopisu StomaTeam a Dental Tribune CZ/SK

Těsně před volbami a distribucí tohoto vydání se nám podařilo položit několik otázek kandidátům na post prezidenta České stomatologické komory: stávajícímu prezidentovi ČSK MUDr. Pavlu Chrzovi a exprezidentovi MUDr. Jiřímu Pekárkovi. Můžeme vám tedy přiblížit, jak se jmenovali před volbami vyjádřili k důvodům své kandidatury, jaký měli názor na uplynulé období a jaké si stanovili cíle v případě volebního úspěchu:



MUDr. Pavel Chrz

1. Pro MUDr. Chrze: Jak hodnotíte své uplynulé funkční období v roli prezidenta ČSK? Co se podle vašeho názoru podařilo a co zůstalo nedořešeno?

Pro MUDr. Pekárka: Jak hodnotíte uplynulé funkční období stávajícího prezidenta ČSK? Co se podle vašeho názoru podařilo a co zůstalo nedořešeno?

2. Můžete nám prosím sdělit, jaké důvody Vás vedou ke kandidatuře na prezidenta ČSK?

3. Jakou by podle Vás měla hrát ČSK roli v rámci směřování oboru stomatologie v ČR? Prosíme o krátký komentář k oblasti pregraduálního a kontinuálního vzdělávání ZL, edukace laické veřejnosti, výzkumu a vývoje. Jak se v současnosti daří ČSK tuto roli naplňovat?

4. Téma úhrad stomatologické péče ze zdravotního pojištění je stále velmi živé a panuje zde mnoho názorů, které oscilují mezi „plnou úhradou“ a „úplným vyřazením“ výkonů zubního lékaře ze zdravotního pojištění. Jaké řešení by podle Vašeho názoru bylo optimální?

5. Stomatologie je považována za multidisciplinární obor, kde kromě zubních lékařů působí také zubní technici a dentální hygienistky. Jak hodnotíte působení a cíle oborových organizací jmenovaných profesí (ADH ČR, KZT ČR)? Jakým směrem by se měla ubírat komunikace ČSK s těmito organizacemi?

6. Jaké budou vaše priority v následujícím funkčním období, pokud ve volbě prezidenta ČSK uspějete?

Ad. 3. Potěšující je, že zájem o studium zubního lékařství neustále roste. Pregraduální vzdělávání zubních lékařů je na dobré úrovni v oblasti teorie, bylo by však potřeba na některých univerzitách, vyučujících zubní lékaře, posílit praktickou část.


Kontinuální vzdělávání organizované ČSK, odbornými společnostmi a koneckonců i dentálními firmami nabízí mnoho kvalitních přednášek. Kreditní systém vytvořený ČSK se osvědčil, potřebuje pouze drobné úpravy. ČSK každoročně vydává v rámci své ediční činnosti odborné publikace. Do současné doby jich vydala již čtrnáct a všechny se těší mimořádnému zájmu zubních lékařů.

Edukace laické veřejnosti neprobíhá tak, jak bychom si představovali. Oceňuji bychom větší spolupráci veřejných médií, protože jim nabízíme informace, které bychom jejich prostřednictvím chtěli sdělovat našim pacientům.

Ad. 4. Mediálně se otázka vyřazení, či plné úhrady, zúžila na otázku výplní. Problém je ale daleko širší. Dle mého názoru je zcela jednoznačným a jediným možným řešením vyřazení výplní, ošetření zubního kanálku a ortodontie u dospělých pacientů. Vyřazení by se ale nemělo týkat dětí do 18 let, seniorů nad 65 let a pacientů se závažnými celkovými onemocněními s projevy v dutině ústní. Přesně tyto body obsahuje náš návrh, který jsme předložili ministru zdravotnictví. Ministr jej akceptoval a předložil vládě, která ho vzala na vědomí. Z veřejného zdravotního pojištění by naopak vždy měla zůstat hrazena prevence a tzv. nezamezitelná onemocnění, to jsou především úrazy a nádory. O ostatních částech stomatologického ošetření je třeba široké diskuse.

Ad. 5. S novým vedením ADH ČR máme korektní přátelské vztahy, společně jsme se podíleli na připomínkování nového zákona „o způsobilosti k výkonu povolání nelékařů“. Bohužel stejný vztah nemáme s KZT ČR. Naši společnou komunikaci ovlivňuje poněkud napjatější atmosféra, která nepřispívá k racionálnímu řešení společných problémů.

Ad. 6. Pokračovat v rozdělané práci a snažit se prosadit to, co se nepodařilo v tomto funkčním období.



MUDr. Jiří Pekárek:

Ad. 1. Funkční období prezidenta ČSK končí až 20. září 2013 a nechci proto hanit ani chválit dne před večerem. Jedno je však zřejmé, pokud bych byl spokojen s výkonem funkce prezidenta, rozhodně bych nekandidoval.

Ad. 2. Nejsem spokojen s prací prezidenta ČSK. Komora není vidět. Na tom se shodne veřejnost, představitelé ostatních lékařských organizací, všichni zubní lékaři, se kterými jsem mluvil a asi většina z těch, s nimiž jsem o tom dosud neměl možnost mluvit. Vedení komory vytvořilo, dle mého názoru, s ministrem zdravotnictví jakýsi pakt o neútočení, výměnou za vyřazení amalgámových výplní ze zdravotního pojištění. V současné politické situaci, je novela zákona v tomto smyslu velmi málo pravděpodobná. V případě vyřazení tohoto výkonu budou, dle sdělení jednoho z vysoce postavených úředníků MZ, ušetřené prostředky použity pro onkologii či na jiné potřebné obory. Ten kdo není silný a není vidět, nemá šanci něco vybojovat. Komora je zde proto, aby hájila zájmy zubních lékařů, a to se jí podle mne nedaří.

Ad. 3. ČSK hrála vždy významnou roli ve změně názvu oboru ze stomatologie na zubní lékařství, proto bych se držel této terminologie. Pregraduální vzdělávání zubních lékařů je ve velmi vážné krizi. Nedostatek finančních prostředků a další důvody mají za následek tristní situaci ve výuce, kdy učí na jedné straně profesori, kteří učili ještě mne a mou generaci zubních lékařů, a na druhé straně sotva vylíhlí absolventi. V rozhovoru s jedním z přednostů jsem projevil názor, že mladí zubní lékaři se něco naučí a odejdou do soukromých praxí. Odpověď byla šokující: „Na některých klinikách se ani nic už naučit nemohou“. Pomoc klinikám se musí stát jednou z priorit ČSK. Sebelepší systém kontinuálního vzdělávání nemůže nahradit kvalitní vysokoškolské vzdělání.

Díky tříletému odstupu od práce v komoře a bohatým zkušenostem se vzdáváním zubních lékařů a dentálního týmu v DUK, jsem dospěl k tomuto názoru:

– vzdělávání musí jít za zubními lékaři do oblastí, ať již fyzicky či prostřednictvím nových e-metod
– vzdělávání absolventů musí být v širší míře umožněno i jiným subjek-

tům než ČSK

– vzdělávat je třeba celý dentální tým – je nezbytné zvýšit nabídku praktických kurzů a stáží

Edukaci laické veřejnosti je třeba akcentovat ve dvou oblastech:

– prevence zubního kazu a dalších onemocnění v dutině ústní

– marketing moderních diagnostických a terapeutických postupů, kvalita a cena služeb poskytovaných zubními lékaři

Výzkum a vývoj jsou oblasti, které dle mého názoru komoře nenáleží.

Ad. 4. Oscilace mezi plnou úhradou a úhradou ze zdravotního pojištění bude vždycky existovat. Je to dáno podílem starších kolegů zvyklých na jiné časy a již zaběhnuté postupy a mladých kolegů, kteří vsadili na moderní postupy a preferují vysokou kvalitu péče, která s sebou nese i vysoké náklady a ceny. Je to dáno množstvím finančních prostředků vybraných v rámci veřejného zdravotního pojištění a také výsledkem parlamentních voleb.

Řešení je celá řada, v každém případě by optimální systém měl umožnit všem takové ceny, které pokryjí náklady a zaručí jistou míru zisku. Dle mého názoru se nelze již spoléhat na dohody se zdravotními pojišťovny, na ministerstvo zdravotnictví, ani na Parlament. Jsem přesvědčen, že svá práva na přiměřené ceny, zisk a svobodné podnikání si musíme vybojovat, třeba i soudní cestou.

Ad. 5. Zubní lékařství je skutečně multidisciplinární obor. Platí to v oblasti odborné spolupráce, v době poskytování služeb i v ekonomické oblasti. Nízké ceny za takzvané plně hrazené náhrady dopadají jak na zubní lékaře, tak na zubní laboratoře. Nesmyslné cenové regulace se týkají také všech. S oběma jmenovanými organizacemi spolupracuji při organizování celoživotního vzdělávání a jsem připraven s nimi spolupracovat i nadále, v jakékoliv funkci.

Ad. 6. Mé priority do určité míry vyplývají z odpovědi na předešlé otázky. Ve stručnosti to jsou tyto klíčové oblasti:

Profit – zajištění takových podmínek, které umožní vytváření zisku, ať již pro osobní spotřebu či další investice do praxe. V případě zubních a stomatologických klinik může ziskové hospodaření přispět ke stabilizaci pracovníků.

Podmínky podnikání – sčítání přemnožených byrokratických povinností, různých hlášení, kontrol a plakátků o tom, jak si umýt ruce. Důsledná deratizace, která se musí kontinuálně opakovat.

Profesní rozvoj – viz odpověď číslo 2. Proměna komory – konec vnitřních rozmišek a bojů. Energií, která působí destruktivně dovnitř komory, je nezbytné obrátit směrem ven. Relativně malá organizace se 7500 zubních lékařů, si nemůže dovolit přepych vnitřních bojů. Chci být svorníkem. Chci opět silnou komoru a vysokou prestiž našeho krásného povolání a zubních lékařů. **DT**



**CELODENNÍ
ODBORNÝ SEMINÁŘ**

POZOR ZMĚNA TERMÍNU!
7. 12. 2012

OSTRAVA | Mamaison Business & Conference Hotel Imperial Ostrava
doc. MUDr. ROMAN ŠMUCLER, CSc.

**MANAGEMENT A MARKETING
STOMATOLOGICKÉ PRAXE**

**IMPLANTOLOGIE Z POHLEDU
PRAKTICKÉHO ZUBNÍHO LÉKAŘE**

**CENA: LÉKAŘ / 2 900 Kč
ZVÝHODNĚNÝ BALÍČEK: LÉKAŘ A SESTRA / 3 800 Kč**

Přihlašujte se na uvedených kontaktech:
InDent Fair s.r.o., Sirotní 10, 703 00 Ostrava, tel.: +420 596 797 967,
mob.: +420 775 587 607, e-mail: info@indent.cz, www.indent.cz





Zařízení na digitální otiskování 3Shape TRIOS® nyní i se skenováním implantátů

► **DI** pokračování ze strany 1

muje svoji nejnovější průlomovou inovaci pro implantologii. Díky 3Shape TRIOS® nyní mohou zubní lékaři zaznamenat pozice jednotlivých implantátů, a to pomocí skenovacích prvků sterilizovatelných v autoklávu a podporujících širokou škálu implantologických systémů.

Jednoduché řešení implantologických případů pro zubní lékaře

Pro zubní lékaře představuje digitální otiskování pomocí 3Shape TRIOS® mnohé výhody. Jednoduchý pracovní postup nahrazuje konvenční otiskování implantátů, které může být obvykle časově náročné, citlivé na chyby a těžkopádné. S digitálními otisky TRIOS navíc mohou zubní lékaři ušetřit čas a peníze tím, že přeskóčí kroky, které vyžadovalo zhotovení individuální otiskovací lžice, její odeslání a zpracování v laboratoři.

„Skenování pomocí 3Shape TRIOS® usnadňuje řešení implantologických případů. Umožňuje mi zaznamenat nejen pozice implantátů, ale také měkké tkáně,“ říká Dr. Simon Kold, z centra implantologie v Herningu. „Doplněním o skeny anatomie měkkých tkání mohou své laboratoři dodat detailní informace, které umožňují optimalizaci přesnosti a estetické kvality individualizovaných abutmentů a výsledné náhrady. Je to skvělé pro klinické a estetické výsledky, a současně to zvýší spokojenost pacientů,“ uzavírá Dr. Simon Kold.

Nové možnosti služeb poskytovaných laboratořemi pro implantologii: S TRIOS® mohou laboratoře obdržet digitální otisky několik minut po skenování a okamžitě začít navrhovat digitální model individualizovaného abutmentu a korunky. Digitální otiskování implantátů TRIOS®, Model Builder™ od 3Shape a jeho software Abutment Designer™ se v rámci integrovaného pracovního postupu dokonale doplňují.

CAD/CAM software Model Builder™ od 3Shape umožňuje laboratořím navrhovat digitální modely pro implantologické případy. Na základě detekce pozice implantátu softwarem může uživatel virtuálně doplnit rozhraní pro analogy implantátů, přímo podle designu modelu.

3Shape TRIOS® je v současné době k dostání v Evropě a ve 3. čtvrtletí roku 2012 byl uveden na trh v Severní Americe a na další vybrané trhy.

O 3Shape A/S

3Shape A/S je dánská společnost specializující se na vývoj a prodej 3D skenerů a softwaru pro CAD/CAM zařízení navrženého za účelem vytváření, zpracování, analýzy a využití vysoce kvalitních 3D dat

určených pro použití ve složitých výrobních procesech. 3Shape předpokládá nástup éry „plně digitalizovaných zubních laboratoří“ a jeho více než 130 vývojových pracovníků představuje za účelem dosažení tohoto cíle vynikající inovační sílu. Flexibilní řešení společnosti 3Shape

pomáhají stomatologickým odborníkům prostřednictvím automatizace reálných pracovních postupů a systémy 3Shape jsou používány v tisících laboratořích ve více než 85 zemích světa, čímž se technologie 3Shape stávají vzhledem k počtu prvků vyrobených denně zubními technikami špičkou na

trhu. 3Shape posiluje svoji první linii prodejců podpůrnou sítí druhé linie více než 30 interních odborníků rozmístěných v 5 servisech a centrech podpory, strategicky rozmístěných po celém světě. 3Shape je soukromá společnost se sídlem v Kodani, s největším týmem na trhu věnujícím se

skenerům a vývoji softwaru pro stomatologii se základnami v Dánsku a na Ukrajině, výrobními zařízeními v Polsku a odděleními rozvoje obchodu a podpory v New Jersey, USA a v Asii. Pro více informací o 3Shape, prosíme, navštivte: www.3shapedental.com. **DI**



3Shape Dental System™

Nestárnoucí nadčasové řešení, na které se můžete spolehnout



Aplikace Model Builder
Vytváří laboratorní modely přímo z modulu TRIOS® a intraorálních skenů ze zařízení jiných výrobců. Navrhuje modely implantátů a všechny typy dělených modelů, které lze ihned použít na přístrojích určených k výrobě těchto modelů.



Skener otisků a modelů pro každou laboratoř
Skener D800 se dvěma kamerami (5,0 megapixelů) umožňuje vysokou přesnost snímání – zachytí i jemné textury a tužkou psané poznámky a značky. Rychlé a robustní zařízení D700 je zaměřeno zejména na vysokou výkonnost. Zařízení D500 pak nabízí snadný vstup do CAD/CAM.



Implantátové můstky a další
Virtuálně navržená výsledná náhrada kompletně s gingivou, zuby i spoji implantátu. Využijte rovněž náhrady, nový abutment Designer™, kořenovou nástavbu, sekundární teleskopy, ortodontická zařízení a mnohé další.



Systém TRIOS® Inbox e 3Shape Communicate™
S dentálním systémem Dental System™ získáte bezplatné připojení k systémům TRIOS® na zubních klinikách, takže laboratoře budou schopny získávat skeny otisků přímo. Chytré komunikační nástroje usnadní spolupráci se zubním lékařem.



Přihlaste se na naše další webináře!

Zaregistrujte se naskenováním kódu QR nebo přejděte na stránku: <http://3shapedental.com/Webinar>



Sledujte nás na:





Cementování nepřímých estetických prací

Dr. Irfan Ahmad
UK

Velká část současných léčebných postupů v zubním lékařství je založena na estetických materiálech na bázi pryskyřice (RED). Cílem je dosažení efektivního a dlouhotrvajícího připojení k tvrdým zubním tkáním, a to k dentinu i sklovině u přímých i nepřímých estetických rekonstrukcí.

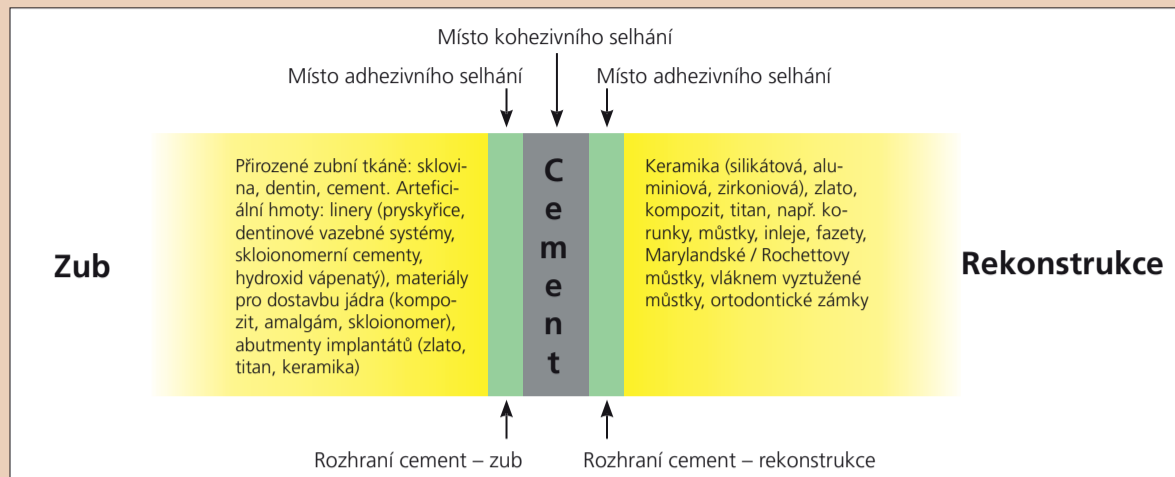
Vazba na sklovinu je již dlouhodobě zavedeným postupem, ale vazba na dentin prodělala řadu změn. I když většina současných dentinových vazebních systémů (DVS) zajišťuje pevné spojení s dentinem, způsob zprostředkování vazby je stále diskutován. Někteří autoři upřednostňují samoleptaci adheziva, jiní prosazují total-etch přístup a další studie zcela jistě potvrdí obě tyto metody jako kvalitní.

Bez ohledu na použitou techniku je RED bonding základním požadavkem pro úspěch a stálost estetické rekonstrukce. Nutno poznamenat, že více než 50 % klinického úspěchu je ovlivněno dodržением přesných postupů, jako např. správné míchání, uchování a aplikace materiálu. Dalšími rizikovými faktory mohou být tvar preparace (ideálně 12% konvergence pro adekvátní rezistenci), vlastnosti materiálu, umístění zubu v dutině ústní a faktory ovlivněné pacientem, hlavně úroveň dentální hygieny.

Rozhraní

Primární funkce dentálních cementů je udržet nepřímou rekonstrukci na preparovaném pahýlu v dutině ústní, který může být tvořen přirozenou zubní hmotou nebo dentálním dostavbovým materiálem. Mechanismy, které retenci zajišťují, lze dělit na neadhezivní retenci a retenci adhezivní, která zajišťuje pevnější spojení rekonstrukce a zubu zahrnující mikromechanickou a chemickou adhezi.

Tabulka I.



Obr. 1: Mechanismus cementování: mezi zubem a rekonstrukcí jsou dvě rozhraní – cement – zub a cement – rekonstrukce

Mechanismy účinku cementů lze tedy rozdělit:

1. Neadhezivní nebo mechanické propojení, kdy je retence získána propojením povrchových nepravidlostí, jejichž velikost je 20–100 μm (tento mechanismus lze aplikovat u všech cementů)

2. Mikromechanická adheze získaná zaplněním jemnějších povrchových nepravidlostí menších než 2 μm , které vytvoříme leptáním a vysušením, obvykle v kombinaci s vytvořením hybridní vrstvy (5–10 μm)

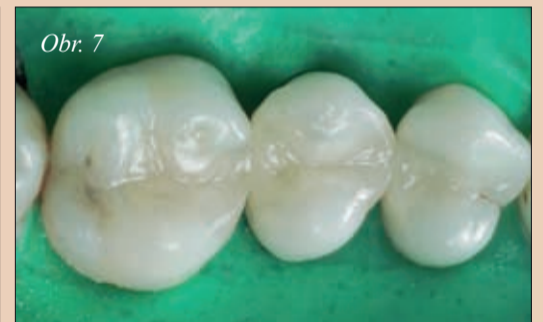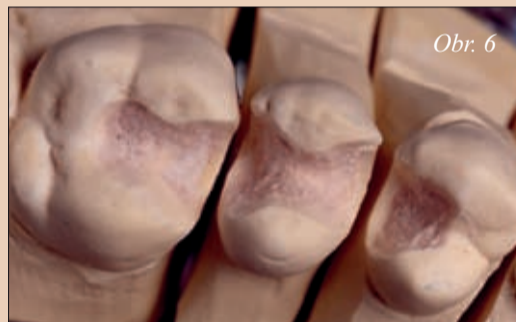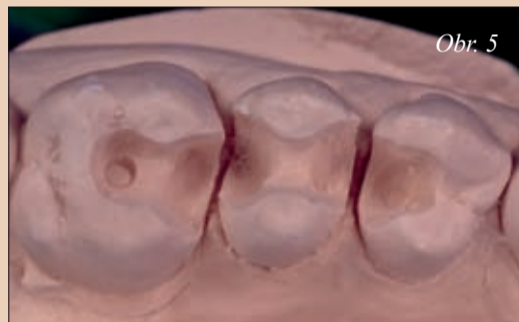
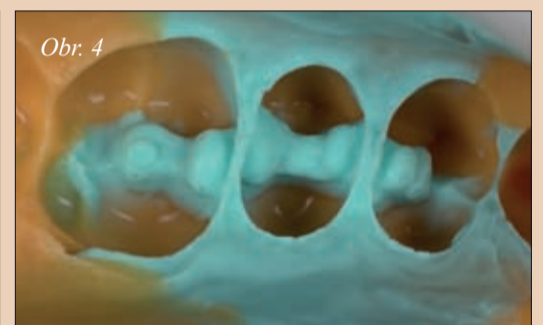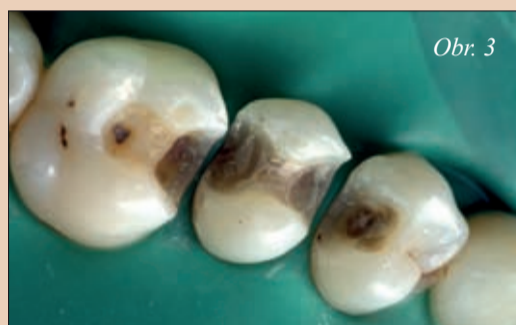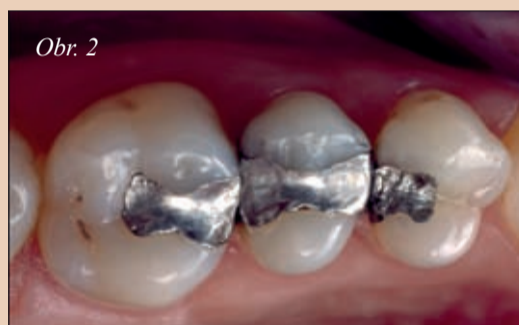3. Chemická (molekulární) adheze polárními, Van der Waalsovými a chemickými silami, což je cíl, kterého současné cementy chtějí dosáhnout.

Abychom správně pochopili mechanismus cementování, musíme brát

v úvahu dvě rozhraní. Na jedné straně je substrátem zubní tkáň – dentin, sklovina nebo cement. Tato strana se nazývá rozhraní cement – zub. Na druhé straně je zhotovená protetická práce, tedy rozhraní cement – rekonstrukce (obr. 1). Některé cementy nabízejí chemickou adhezi na obou rozhraních. Rozhraní na straně zubu a rekonstrukce jsou nejslabšími články vazby a jsou zpravidla zodpovědné za adhezivní selhání. Kohezivní selhání je zapříčiněno rozpadem cementu nebo zlomením zubu nebo protetické práce.

Pevný a bezpečný spoj je nezbytný pro prevenci mikrospáry mezi skrytou částí rekonstrukce a jejím okrajem exponovaným do dutiny ústní. Navíc jsou odhalené okraje více náchylné k okluzálnímu stresu, který je z korunkové části přenášen na krček, cement by měl mít určitou resilienci a těmto silám odolat, aby zajistil hermetický uzávěr.

► DT strana 5



Obr. 2: Defektní amalgámové výplně vyžadující revizi. – Obr. 3: Stav po odstranění amalgámových výplní, nesnažíme se rozšířit kavitu, abychom vytvořili podsekřiviny, lze tedy zachovat strukturální integritu zubu. Odstraňujeme jen změkklý kariézní dentin, tvrdý, diskolorovaný dentin ponecháváme in situ a tak chráníme zubní tkáň. – Obr. 4: Pořízený otisk pro zhotovení nepřímých keramických inlejí. – Obr. 5: Sádrový otisk ukazující podsekřiviny v kavitách, které budou vyplněny permanentním cementem na bázi pryskyřice. – Obr. 6: Kavity s vyblokovánými podsekřivinami v sádrovém otisku, což usnadní zhotovení keramických inlejí. – Obr. 7: Inleje nacementované pryskyřičným cementem.

	Složení	Forma	Výhody	Nevýhody	Mechanismus cementování	
					rozhraní zub – cement	rozhraní cement – rekonstrukce
RMGI	Polyalkenové metakrylátovou komponentou (např. HEMA) a plniva	Kapslované, chemicky a světlem tuhnutí	Adheze k dentinu, malá tloušťka vrstvy, antimikrobiální, uvolňuje fluoridy, málo rozpustný, adhezuje k vlhkým zubním tkáním, redukuje pulpní trauma	Mechanicky méně odolné než pryskyřice, signifikantní objemové změny mohou poškodit keramiku	Chemická adheze	Makromechanická vazba
CR	Polymer infiltrovaný částicemi plniva	Chemické, světlem tuhnutí, duálně tuhnutí, vysoce i nízkoviskózní, v řadě odstínů	Výborné optické vlastnosti, vysoká tlaková odolnost	Citlivé k technice zpracování, hydrolytická degradace, odstín se časem mění, možná pooperační citlivost při nedodržení postupů	Mikromechanická adheze a/nebo chemická adheze	Chemická adheze
AR	Polymer infiltrovaný částicemi plniva s přidáním adhezivních funkčních fosfátových monomerů (např. MPD)	Duálně tuhnutí, self-etch, samoadhezivní, antibakteriální, uvolňuje fluoridy	Vysoká tlaková odolnost, výborné optické vlastnosti, chemická vazba ke kovu, aluminiovým a zirkoniovým kapnám	Náročné na techniku zpracování, hydrolytická degradace, odstín se s časem mění, nižší vazba ve srovnání s CR, snížená pooperační citlivost ve srovnání s CR	Mikromechanická adheze a/nebo chemická adheze	Chemická adheze

Tabulka I.

Typ rekonstrukce	Materiál	Ideální cement	Možný cement
Celokovové korunky a inleje, kořenové nástavby, metalokeramické korunky a můstky	Zlato a ušlechtilé slitiny	AR, RMGI	ZP, PC, CR
Marylandské / Rochettyovy můstky a dlahy	Ušlechtilé slitiny	AR	CRD
Vláknny vyztužené kompozitní můstky a dlahy	kompozita, vláknová kompozita	AR	CRD
FRC čepy	vláknová kompozita, zirkonie	AR	CRD
Ortodontické fixní zámky	Kovové slitiny	AR	CRD
Inleje, onleje	Kompozity nebo silikátová keramika	AR	CRD
Keramické fazety	Silikátová keramika	CRL	AR
Celokeramické korunky, leucitová presovaná keramika, litium disilikátová keramika	Silikátové keramiky	AR, CRD	RMGI
Celokeramické korunky a můstky ze sklem infiltrované aluminie, sintrovaná aluminie, zirkoniové práce	Aluminová a zirkoniová keramika	AR, RMGI	
Korunky nebo můstky nesené dentálním implantátem	Metalokeramika nebo aluminiová nebo zirkoniová keramika	AR, RMGI	ZOE

Klíč: AR – adhezivní pryskyřice, CR – konvenční pryskyřice, CRL – světlem tuhnoucí konvenční pryskyřice, CRD – duálně tuhnoucí konvenční pryskyřice, RMGI – pryskyřičí modifikované skloionomerní cementy, ZOE – zinkoxidogenolový cement, ZP – zinkoxidfosfátový cement, PC – polykarboxylátový cement

► **DI** pokračování ze strany 4

Moderní cementy

V současnosti neexistuje cement, který by bylo možné libovolně použít pro všechny nepřímo zhotovené náhrady. Volba cementu záleží na typu práce, materiálu, z něhož je vytvořena a zhodnocení klinického stavu. Správné rozhodnutí je klíčové pro efektivní cementování a pro dlouhodobou životnost náhrady. Současné cementy pro definitivní rekonstrukce jsou rozdělovány jako pryskyřičí modifikované skloionomerní cementy (RMGI) a pryskyřice (Tab. I), které lze dále dělit na konvenční pryskyřice (CR) a adhezivní pryskyřice (AR). Klasické AR jsou jen ty, které obsahují monomery MDP (10-metakryloyloxydecyl dihydrogen fosfát) nebo 4-META (metakryloyethyl trimellitát anhydrid) 3,4, např. Maxcem Elite (Kerr), RelyX Unicem (3M ESPE), Panavia 21, Panavia F2.0, Clearfil SA (Kuraray Dental).

Výběr permanentního cementu

Výběr správného cementu pro nepřímo zhotovované protetiké práce záleží na typu protetiké náhrady, materiálu, ze kterého je vytvořena, a klinické situaci. (Tab. II sumarizuje ideální výběr cementu v závislosti na typu rekonstrukce a použitím materiálu).

Typ protetiké práce

Nepřímé rekonstrukce lze rozdělit na intrakoronární a extrakoronární. Dále lze rekonstrukce dělit na retentivní a neretentivní (Tab. III). U retentivních rekonstrukcí vychází retence a rezistence z geometrie preparace zubu (např. preparace korunky), proto zde není adhezivní cementování nezbytnou podmínkou, díky tomu lze takové náhrady cementovat i zinkoxidfosfátovým nebo skloionomerním cementem, které jsou méně náročné na techni-

ku zpracování. Naproti tomu u neretentivní rekonstrukce retence není dána preparací, ale z velké části nebo zcela spoléhá na adhezivní připojení k zubní substanci, např. Marylandský nebo Rochettyův můstek, keramické fazety nebo inleje/onleje.

Tento posun od retentivních k neretentivním náhradám je umožněn právě rozvojem nových materiálů, díky nimž lze klást větší důraz na zachování vlastní zubní tkáně. Příkladem může být i preparace kavity pro výplň - v minulosti tvar preparace musel zajistit retenci výplňového materiálu, dnes se řídí rozsahem postižení zubních tkání (Obr. 2–7).

Estetické rekonstrukce

Jakákoli rekonstrukce, která zajistí dosažení zdravého a funkčního zubu může být estetická. Termín estetické rekonstrukce se však používá pro práce v barvě zubu. Estetické rekonstrukce mohou být přímo zhotovované, za použití kompozitních materiálů na bázi pryskyřic, nebo nepřímé, zhotovované z čistě keramického materiálu nebo s kapnou z velmi odolného materiálu (zirkon nebo kov), která je následně fazetována s méně odolným keramickým materiálem, tedy nám dobře známé metalokeramické či celokeramické korunky a můstky.

Hlavní nevýhodou metalokeramických rekonstrukcí je nedostatečná estetika v oblasti krčkového uzávěru, viditelná jako šedé prosvítání kovové kapny přes tenký biotyp gingivy. Tuto nevýhodu řeší celokeramické náhrady. I když jsou keramické materiály schopné napodobovat vzhled přirozeného zubu, mnohdy v prostředí dutiny ústní vznikají drobné praskliny a zlomy. Vodní prostředí a okluzální stesy podporují tvorbu prasklin kdekoliv, kde jsou něja-

► **DI** strana 6

NX3 Opravdu univerzální.

NX3 je permanentní fixační kompozitní cement univerzálně indikovaný pro všechny nepřímo zhotovované výplně a fixní náhrady.



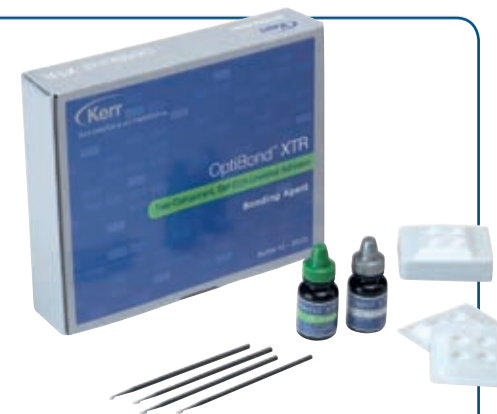- ♦ **Vazba ke každému povrchu.** Výtečná adheze k dentinu, sklovině, konstrukcím CAD/CAM, keramice, porcelánu, pryskyřičím a kovům.
- ♦ **Aplikace vyžadující světelnou polymeraci.** Cementování fazet a prací vyžadujících neomezenou dobu zpracování.
- ♦ **Jednoduché dávkování.** Stříkačky s automix kanylou pro duální polymeraci eliminují nutnost ručního míchání.
- ♦ **Samoleptající adhezivum nebo adhezivum se samostatným leptáním.** Kompatibilita obou postupů.
- ♦ **Výborná barevná stabilita.** Dlouhodobé estetické výsledky.

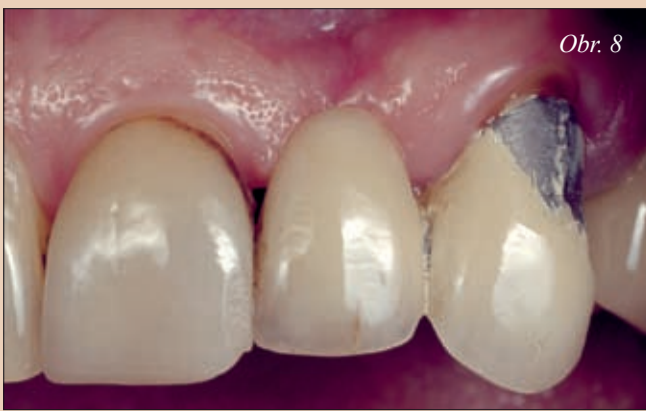OptiBond™ XTR

OptiBond XTR v sobě spojuje sílu a odolnost adheziv pro techniku total etch a zjednodušený postup samoleptací techniky.


Je vhodný k použití na všechny přímé a nepřímé náhrady. Vylepšený samoleptací primer a optimalizované adhezivum tohoto systému ve dvou lahvičkách přináší vynikající pevnost vazby na neobroušenou sklovinu a dentin. OptiBond XTR je výjimečný svou univerzálností, lékař nepotřebuje žádné další adhezivum ve své ordinaci.

- ♦ **Technologie samoleptání** Zajišťuje zvýšenou adhezi k dentinu a nižší citlivost po ošetření.
- ♦ **Vysoká pevnost vazby na dentin a sklovinu** V kombinaci s jakýmkoli pryskyřičními cementy.
- ♦ **Výjimečná pevnost vazby** Se všemi světlem tuhnoucími nebo samotuhnoucími dostavbovými materiály.







Obr. 8




Obr. 9



Obr. 10



Obr. 11



Obr. 12



Obr. 13


► **DI** pokračování ze strany 5 Obr. 8: Odlomení fazetovací keramiky na distálním pilíři můstku. – Obr. 9: Sádrový model zubu pro korunku. – Obr. 10: Jednovrstvé rekonstrukce jsou celé zhotoveny z jediného typu keramiky, jejich oporou jsou pod ní ležící tvrdé zubní tkáně. – Obr. 11: Dvouvrstvé rekonstrukce jsou zhotoveny z denzního jádra (kov nebo keramika), které tvoří podklad estetické fazetovací keramiky. – Obr. 12: Celokeramické korunky zhotovené ze silikátové keramiky, které jsou nejestetičtější typem nepřímých rekonstrukcí. – Obr. 13: Keramické fazety jsou jemné rekonstrukce vyžadující velice opatrné zacházení, aby nedošlo k poškození nebo zlomení během vlastního tmelení. Obr. 14a–c: Aplikace silanizačního prostředku na patřičný povrch rekonstrukce ze silikátové keramiky, která zajistí vytvoření silika-silanové vazby, a tím chemické adheze na rozhraní cement – rekonstrukce. ► **DI** strana 7



Obr. 14a



Obr. 14b



Obr. 14c

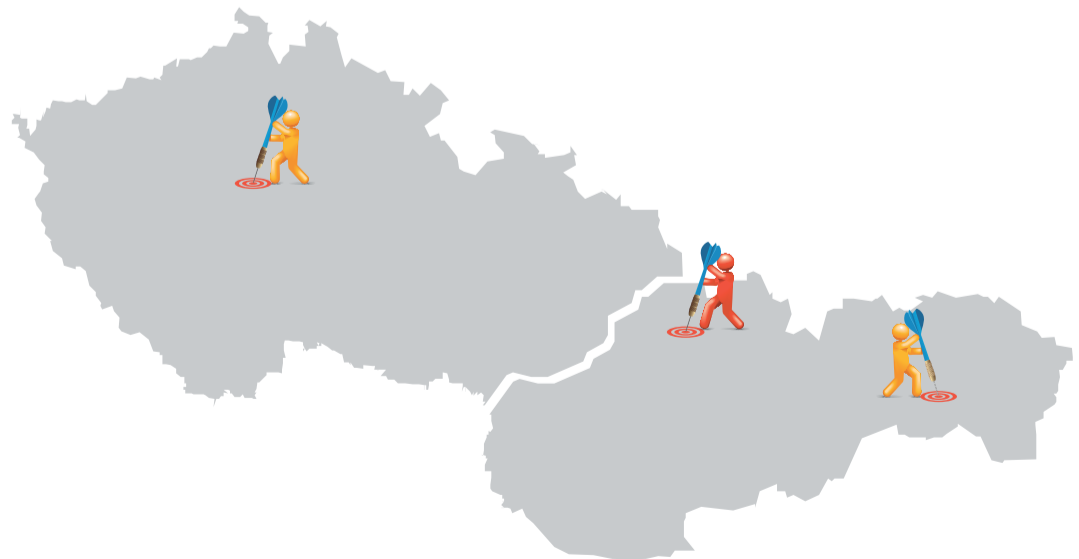


StomaTeam
Forum



Poznačte si do diára/diáře:

- 28. 2.–1. 3. StomaTeam Forum Košice
- 21.–22. 3. StomaTeam Forum Žilina
- 26.–27. 4. StomaTeam Forum Praha



KONFERENCIE | ZUBNÝCH LEKÁROV | TECHNIKOV | SESTIER | DENTÁLNÝCH HYGIENIČIEK
KONFERENCE | ZUBNÍCH LÉKAŘŮ | TECHNIKŮ | SESTER | DENTÁLNÍCH HYGIENISTEK

[www.stomateam.cz \(.sk\)](http://www.stomateam.cz (.sk))

► **DI** pokračování ze strany 5

ké nepravidelnosti v keramice, což může vést k chippingu nebo rozsáhlým frakturám. Zásadní pravidlo je, že keramika v dutině ústní musí být podložena buď tkáněmi zubu, nebo pod ní ležícím vysoce odolným materiálem.

Keramika je přirozeně křehký materiál s vysokým modulem elasticity, je proto náchylná k tvorbě prasklin. Mikroskopické nedokonalosti uvnitř materiálu označované jako Griffithovy vady se mohou zvětšit až v praskliny a vést k velkým frakturám v keramice. Tyto praskliny jsou šířeny dále díky nepříznivému orálnímu prostředí: dynamika (okluzní síly) a vlhkost (korozivní stres). Svoji roli má i statická únava která je závislá na čase a může nakonec vyústit v prasknutí (Obr. 8).

Aby se zabránilo propagaci prasklin, používá se řada zesilujících mecha-

nismů, např. infiltrace sklem a vytvrzení změnou fáze materiálu. Vznik fraktur rovněž ovlivňují klinické poměry, metoda zhotovení rekonstrukce a také metoda zpracování a zesílení keramiky při výrobě.

Keramiku lze rozdělit do dvou skupin na základě toho, co se ni nachází. První skupinou jsou rekonstrukce tvořené jedinou keramikou a tyto rekonstrukce přímo naléhají na tvrdou zubní hmotu, na níž jsou adhezivně nacementované. Druhou skupinou jsou dvouvrstvé náhrady, jejichž podkladem je materiál, který se dále esteticky fazetuje (obr. 9–11). Tímto podkladem může být kov nebo denzní vysoce odolné keramické jádro. Tyto rekonstrukce mohou být nacementovány pryskyřičným cementem nebo RMGI.⁵

Dentální keramiky lze rozdělit na keramiky na bázi silikátů, aluminie nebo zirkonie. Silikáty jsou materiály méně mechanicky odolné

s vysokým obsahem skla a s výbornými optickými vlastnostmi, které jim zajišťují pozici nejestetičtějšího typu keramiky, např. leucitová keramika, lithium disilikátová keramika, apod. (obr. 12). Aluminiové a zirkoniové keramiky mají obsah skla redukován, proto mají redukovanou translucenci a nižší průchod světla, což sice snižuje estetiku, ale nabízí výrazně větší odolnost, např. aluminiová keramika (pevnost v ohybu asi 700 MPa) a zirkoniová (pevnost v ohybu více než 1000 MPa). Díky větší tvrdosti a nižší estetice jsou zirkonie a aluminie nepřilíší vhodné pro jednovrstvé rekonstrukce, poskytují však ideální podklad pro dvouvrstvé estetické náhrady, kde zajišťují pevné a odolné jádro pro silikátové keramiky a vícečlenné fixní můstky.

Klinický postup

Konečné rozhodnutí, jak cementovat, záleží na klinické situaci. Neposkytuje-li tvar preparovaného zubu dostatečnou retenci a rezistenci, tedy

ideální úhel cement/rekonstrukce⁶ (12° úhel konvergence), je velmi rozumné použít pryskyřičný cement pro posílení a zlepšení odolnosti komplexu zub/cement/rekonstrukce.⁶ Podobně, pokud revidujeme rekonstrukci s nepřesným marginálním uzavěrem, lze otevřené okraje zapečetit pryskyřičným cementem.

Pokud však nelze zajistit suché prostředí, např. při subgingiválním okraji, je vhodnější použití RMGI, které jsou méně citlivé na vlhko.

Cementování nepřímých estetických rekonstrukcí

Adhezivní tmelení nepřímých estetických rekonstrukcí je náročná technika vyžadující přesné dodržení protokolu zpracování. I sebemenší odchýlení od přísných postupů nebo použití nevhodných materiálů je základem katastrofy. Nutno brát v úvahu i unikátnost estetických rekonstrukcí, která je daná tím, že jsou často neretentivní, tenké, jemně

a křehké a vyžadují velmi opatrné zacházení, aby nedošlo k poškození během procesu cementování (obr. 13).

Výběr cementu

Při rozhodování o typu cementu pro estetickou rekonstrukci vybíráme ze dvou možností – buď RMGI nebo pryskyřice. I když RMGI cementy poskytují chemickou adhezi k dentinu, jsou nevhodné pro estetické rekonstrukce kvůli menší mechanické odolnosti a špatným optickým vlastnostem (velká opacita), které způsobují, že translucenční silikátová keramika vypadá „neživě“. Mají také omezený výběr odstínů, proto je složité vybrat vhodnou barvu cementu. RMGI cementy navíc procházejí během tuhnutí výraznými objemovými změnami, což může poškodit tenkou jednovrstvou keramiku. Proto je ideálním cementem pro estetickou rekonstrukci pryskyřice, která má výborné mechanické, optické a fyzikální vlastnosti (Tab. I). Krom toho nové pryskyřičné cementy také lze aplikovat v malé tloušťce asi 8 až 21 μm, což ve srovnání s RMGI značně redukuje mikronepřesnosti.⁹ Nevýhody pryskyřičných cementů jsou hydrolytická degradace, časově ne zcela stabilní barva, pooperační citlivost a nutnost přesného dodržování adhezivní techniky.

Dalším rozhodnutím je volba mezi AR a CR cementy. AR varianty jsou nevhodné pro estetické rekonstrukce kvůli jejich omezeným barevným variantám, a protože je obtížnější kontrolovat pracovní čas u duálně tuhoucích materiálů, což znesnadňuje očištění přebytků cementu. Krom toho, řada estetických rekonstrukcí vyžaduje minimální preparaci, která je obvykle ukončena ve sklovině. Samoleptací AR cementy nevyžadují izolované leptání 37% kyselinou fosforečnou a kyselá pH primeru nemusí zajistit dostatečné naleptání skloviny pro efektivní bonding.¹⁰ Z těchto důvodů je CR ideální volbou pro cementování estetických rekonstrukcí v barvě zubu.

CR cementy jsou doporučeny pro jednovrstvé, neretentivní rekonstrukce ze silikátové keramiky (nízká pevnost v ohybu 100 až 300 MPa), protože poskytují zvýšenou translucenci, za předpokladu, že barva zubních tkání je akceptovatelná. Tyto keramiky lze leptat kyselinou fluorovodíkovou (HF), což zvýší mechanickou odolnost, a když jsou ošetřeny silany (obr. 14 a–c), vytvoří silika-silanovou vazbu na rozhraní cementu a povrchu náhrady. CR cementy však musí být používány v kombinaci s odděleným DVS buď total-etch nebo self-etch systémem. Konvenční pryskyřice mají řadu barev a try-in past pro přesný výběr odstínu. Světlem tuhnutí CR mohou být použity pro rekonstrukce o tloušťce 1,5–2 mm nebo slabší, duálně tuhnutí CR pro tloušťku větší než 2 mm nebo náhrady s opáknými jádry, což rozšiřuje jejich klinickou aplikaci. **DI**

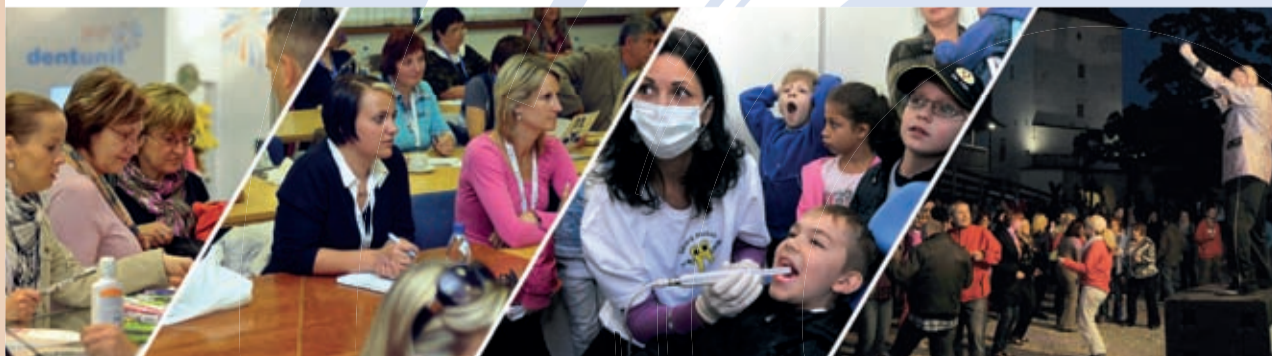Pokračování v příštím vydání Dental Tribune.

Indent

Dentální veletrh & konference **2013**

8. ROČNÍK

23. – 25. května 2013, Ostrava
www.indent.cz



Stabilizace protézy v dolní čelisti

MDI Mini Dentální Implantáty

► **DI** pokračování ze strany 1

plantátu se pohybuje mezi 10 mm a 18 mm (obr. 2).

V další části článku je na klinickém případě předveden postup zavádění MDI Mini Dentálních Implantátů.

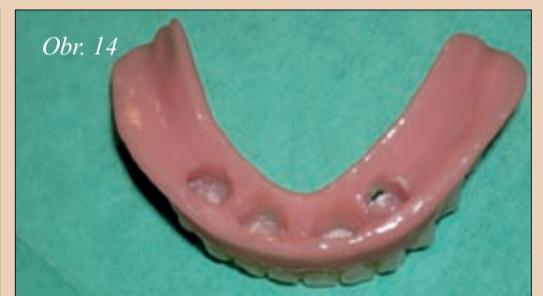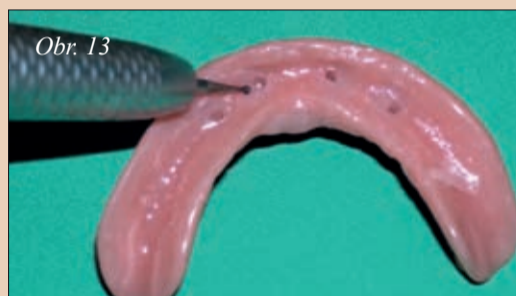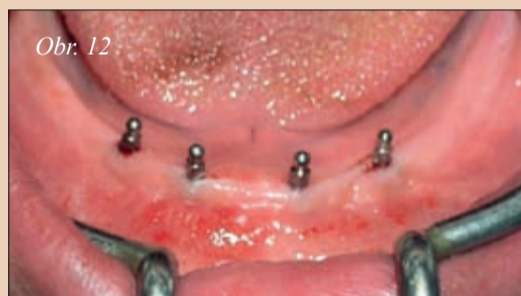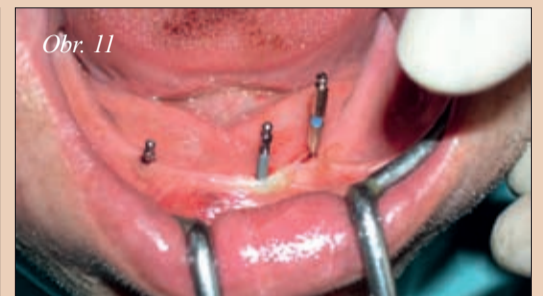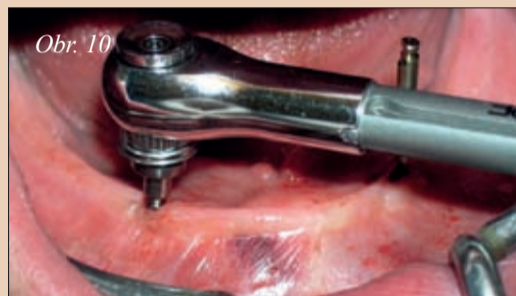
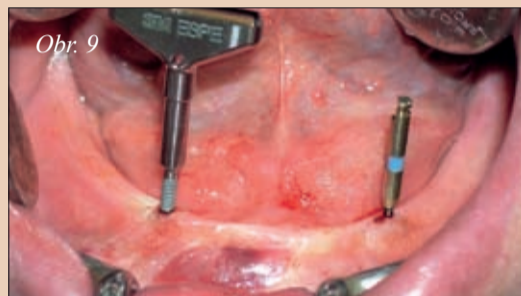
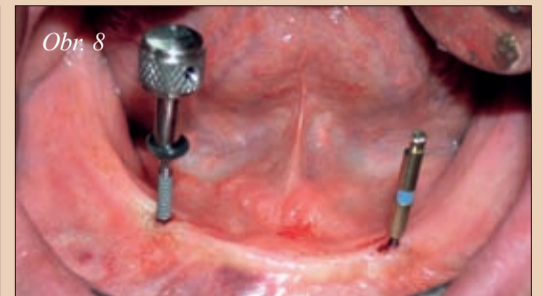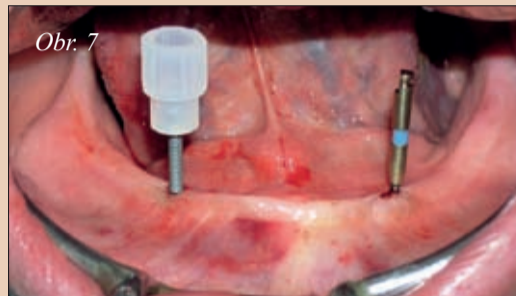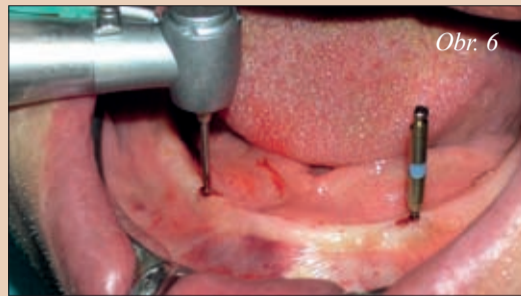
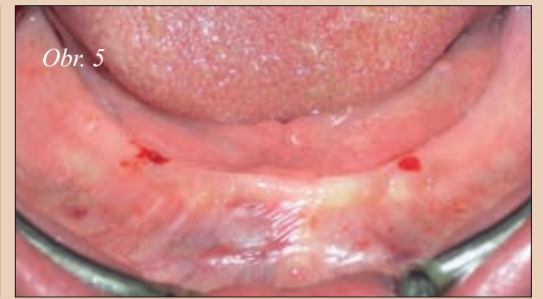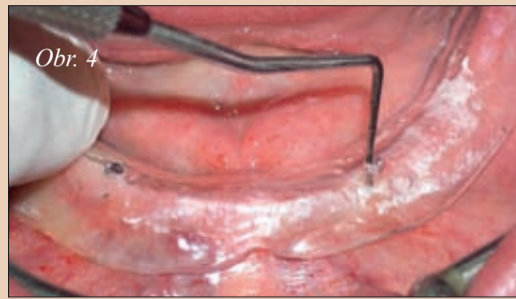
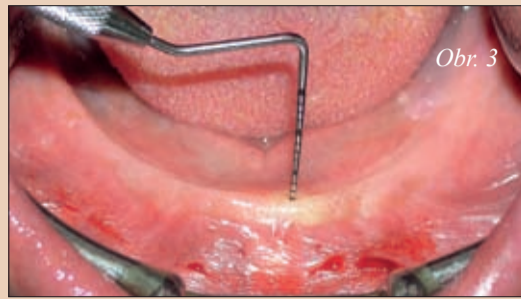
Počáteční stav

Do naší stomatologické ordinace v Berlíně se dostavil 40letý bezzubý pacient, protože měl problémy s protézou v dolní čelisti. Uvedl, že k fixaci protézy používal fixační krémy. Nicméně funkčnost a stabilita této protézy byla natolik volná, že měl potíže se žvýkáním. Vzhledem k tomu, že nebyl schopen nést finanční zátěž související s ošetřením pomocí konvenčních implantátů a žádal rychlé a pohodlné řešení, bylo rozhodnuto umístit do frontálního úseku dolní čelisti za účelem stabilizace protézy čtyři MDI Mini Dentální Implantáty. Protože byla stará protéza ve špatném stavu, dohodli se zubní lékař, zubní technik a pacient, že by měla být v zubní laboratoři vyrobena také nová protéza.

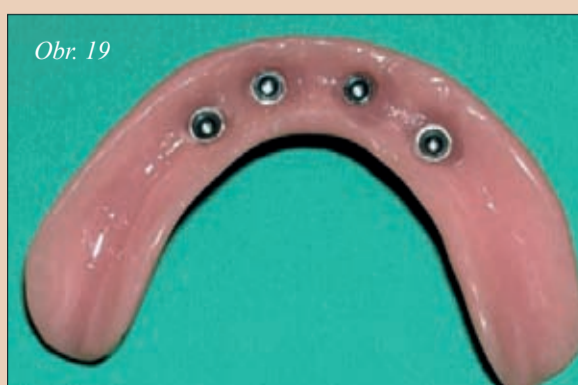
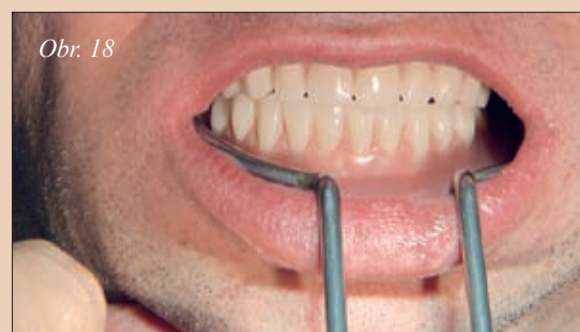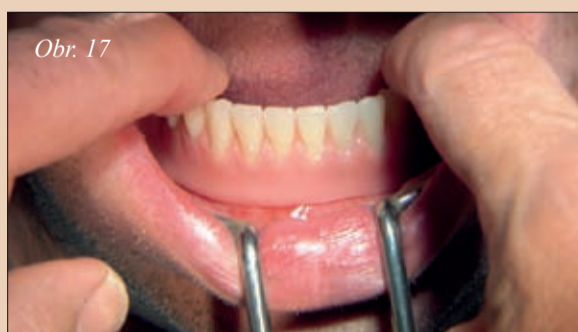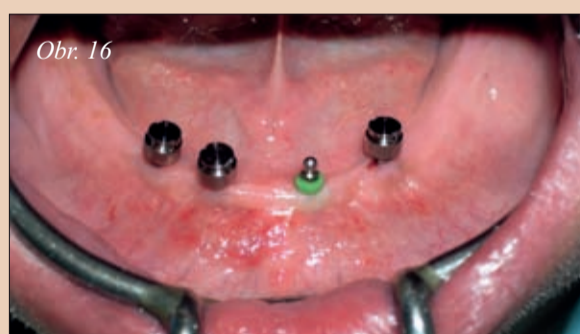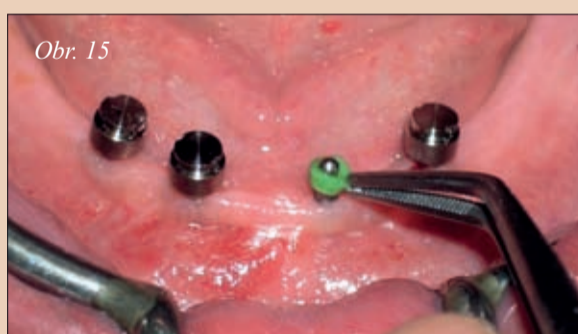Přípravy

Po vyhodnocení anatomie čelisti byla podána lokální anestezie a pomocí periodontální sondy zjištěna tloušťka sliznice (obr. 3). Vzhledem k tomu, že byla zjištěna hloubka měkkých tkání méně než 2,5 mm, byly zvoleny implantáty klasického designu. S ohledem na malou šířku alveolárního hřebenu pacienta měly vybrané implantáty průměr 1,8 mm. Na zá-

► **DI** strana 9



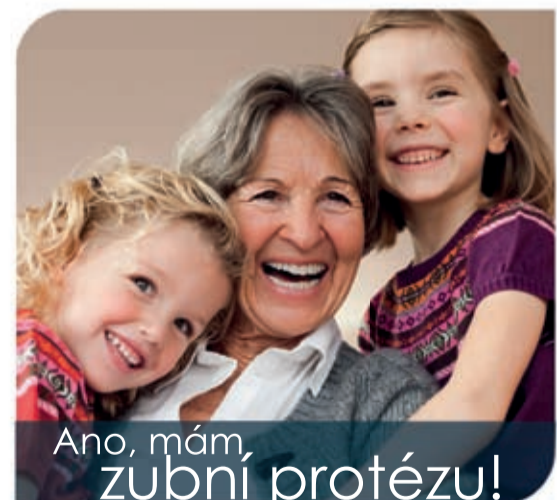Obr. 3: Určení hloubky měkkých tkání periodontální sondou. – Obr. 4: Význačení pozic implantátů v ústech pomocí šablony. – Obr. 5: Krev označuje požadované umístění implantátů. – Obr. 6: Vrtání vodicích otvorů do hloubky jedné třetiny až jedné poloviny vybraného miniimplantátu. – Obr. 7: Zavedení prvního dentálního miniimplantátu. – Obr. 8: Zavádění implantátu pomocí ručního zavaděče. – Obr. 9: Zavádění implantátu pomocí zavaděče s rozšířeným úchytem. – Obr. 10: Úprava implantátu do jeho konečné pozice pomocí momentového klíče při utahovacím momentu 35 až 45 Nm. – Obr. 11: Zavádění implantátů v požadovaném směru. – Obr. 12: Čtyři implantáty ve správných polohách. – Obr. 13: Význačení pozic implantátů na bazi protézy. – Obr. 14: Baze připravená k polymeraci.



Obr. 15: Umístění vykrývací podložky na jeden z implantátů. – Obr. 16: Obroušená vykrývací podložka v ideální pozici. – Obr. 17: Umístění protézy do úst pacienta. – Obr. 18: Akrylové sady zubů v ústech při okluzi za normálního tlaku. – Obr. 19: Kovové krytky připevněné v otvorech v bazi protézy.

3M ESPE

PROFIMED nabízí v roce 2013
teoreticko – praktické kurzy
Zavádění mini – implantátů MDI



Ano, mám
zubní protézu!
...a všiml si toho někdo?

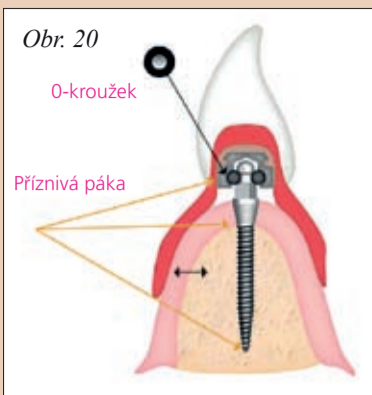
Termíny kurzů MDI v roce 2013:

sobota 12. 01. 2013 pátek 19. 04. 2013
pátek 08. 02. 2013 pátek 10. 05. 2013

Na vyžádání vám zašleme ceník jednotlivých produktů.

Veškeré informace získáte prostřednictvím obchodních reprezentantů PROFIMED nebo telefonicky na tel: 235 002 326, 722 644 251 a e-mailem petr.hnizdil@profimed.cz.

PROFIMED
Profesionální péče



Obr. 20: O-kroužek/Příznivá páka – Mechanické zatížení není přenášeno pouze samotným implantátem.

mžité zatížení. Stejným způsobem byly zavedeny i ostatní implantáty. V tomto případě byla za účelem úpravy správného sklonu implantátů použita paralelizační pomůcka (obr. 11). Obrázek 12 zachycuje čtyři zavedené miniimplantáty.

Po zavedení všech implantátů byly jejich pozice zaznamenány na bazi protézy (obr. 13) pomocí tenké vrstvy měkkého podkládacího materiálu SECURE Soft Reline Material a do baze protézy byly vybroušeny otvory o velikosti potřebné pro umístění kovových krytek (obr. 14). Pro kontrolu pozice a velikosti byly kovo-

vé krytky nasazeny na implantáty. Poté byly podle volného prostoru mezi kovovou krytkou a gingivou obroušeny vykrývací podložky – použité k zabránění zatečení akrylové pryskyřice pod kovovou krytku – a nasazeny na kulovitou hlavičku implantátu. Kovové krytky byly na kulovité hlavičky implantátů nasazeny tak, aby stlačovaly podložky, které se tím dostanou do kontaktu s dásněmi (obr. 15 a 16).

V dalším kroku byl do otvorů v bazi protézy i na kovové krytky nanesen materiál SECURE Hard Pick-Up Material a protéza byla umístěna do

úst pacienta (obr. 17). Pacient byl požádán, aby skoušel a ponechal zuby ve skusu za běžného tlaku po dobu šesti až osmi minut (obr. 18). Tento čas je dostatečný pro polymeraci akrylového materiálu. Poté byla protéza vyjmuta a byla zkontrolována přesnost dosednutí kovových krytek (obr. 19). Pak byla protéza dokončena, vyleštěna a znovu vyzkoušena.

Žvýkácká funkce se okamžitě zlepšila. Protože je nyní protéza podepřena měkkými tkáněmi i stabilizována gumovými O-kroužky (obr. 20), je již od samého začátku zajištěna stabilita celé protézy. Zároveň nedochází

k bezprostřednímu kontaktu mezi kovovou krytkou a kulovitou hlavičkou implantátu, což brání přetížení těla implantátu. Pacient je s funkcí nové protézy v dolní čelisti velice spokojen.

Závěr

Předložený případ ukazuje, že MDI Mini Dentální Implantáty představují příznivou možnost stabilizace protézy, a to i v případě omezených finančních možností. Minimálně invazivní postup a kratší délka ošetření vedou ke zlepšení pohodlí pacienta – během zákroku i po něm. **DI**

► **DI** pokračování ze strany 8

kladě výšky kosti viditelné na počátečním RTG snímku byla vybrána délka implantátů 15 mm.

Po výběru implantátů byly extraořadně naplánovány pozice distálnějších implantátů a k přenosu požadovaných pozic do úst pacienta byla použita v laboratoři vyrobená šablona (obr. 4). V této fázi je třeba pečlivě naplánovat umístění implantátů v bezpečné vzdálenosti – nejméně 7 mm meziálně – od foramen mentale a neurovaskulárního svazku. Mezi implantáty je nutné ponechat z důvodu velikosti kovových krytek použitých k fixaci baze protézy minimálně 5 mm volného prostoru. Naplánované umístění distálnějších miniimplantátů bylo vyznačeno sondou a díky mírnému krvácení bylo dobře viditelné (obr. 5).

Postup chirurgického zákroku

Následovalo transgingivální zavádění čtyř jednotlivých implantátů podle postupu chirurgického zákroku doporučeného firmou 3M ESPE: vodičím vrtáčkem byl preparován vstupní otvor pro první distálnější implantát (obr. 6). Hloubka vodičícího otvoru by měla být jedna třetina až jedna polovina délky implantátu a průměr vrtáčku by měl být vždy menší než průměr implantátu (v tomto případě 1,1 mm). Z toho důvodu, že primární stabilita dentálních miniimplantátů je zajištěna zhuštěním a stlačením kosti. Tato technika samořezného zavádění umožňuje okamžité zatížení.

Po transgingivální perforaci kortikální kosti a preparaci vodičícího otvoru byl ze sterilního obalu vyjmut jeden kus implantátu a byl i se silikonovou krytkou umístěn do vodičícího otvoru (obr. 7). Byl zaveden do takové hloubky, dokud bylo cítit dostatečné tření a poté byla odstraněna silikonová krytka. Pomocí ručního zavaděče byl samořezný miniimplantát za mírného tlaku a otáčení po směru chodu hodinových ručiček zaveden dále do kosti (obr. 8). Jakmile byl pocíťován odpor, pokračoval proces zavádění pomocí zavaděče s rozšířeným úchtem, který má oproti předchozímu zavaděči výhodu lepšího přenosu sil (obr. 9). S narůstajícím odporem bylo stále obtížnější implantátem otáčet i zavaděčem s rozšířeným úchtem, a tak byl nástroj nahrazen momentovým klíčem. Tento nástroj se používá k opatrnému zavádění MDI do jeho konečné polohy (obr. 10). Jakmile je dosaženo síly 35 až 45 Ncm, je implantát dostatečně stabilní pro oka-



Tribune CME

Clinical Masters Program in Aesthetic and Restorative Dentistry

10-14 January 2013 and 24-27 April 2013 in Dubai, for a total 9 days





Session I: 10 - 14 January 2013 (5 days)

- Direct/Indirect composite Artistry in the Anterior Segment
- Direct/Indirect composite Artistry in the Posterior Segment
- Photography and shade analysis

Clinical Masters:
Didier Dietschi, Francesco Mangani, Panos Bazos




Session II: 24 - 27 April 2013 (4 days)

- Full coverage Anterior/Posterior Restoration
- Partial coverage Anterior/Posterior Restoration, Ceramic Restoration

Clinical Masters:
Mauro Fradeani, Urs Brodbeck

ADA CERP® Continuing Education Recognition Program

Tribune America LLC is the ADA CERP provider. ADA CERP is a service of the American Dental Association to assist dental professionals in identifying quality providers of continuing dental education. ADA CERP does not approve or endorse individual courses or instructors, nor does it imply acceptance of credit hours by boards of dentistry.



Dubai UAE

2 on location sessions with live patient treatment and hands on in each session

online live and recorded lectures, online mentoring



+ Full access to our online learning platform: hours of premium video training and live webinars collaborate with peers and faculty on your cases

Registration info

Course fee: € 8,900

Register by the end of October and you will receive a complimentary iPad preloaded with premium dental courses

Tribune CME
Tel: +49-341-48474-302
email: info@tribunecme.com
www.TribuneCME.com

Discover the Master's secrets and Dubai's superlatives



100

C.E. CREDITS