



**Hlavní zásady, které zvyšují úspěšnost rekonstrukce endodonticky ošetřených zubů**

Dr. Nadim Z. Baba;  
Dr. Charles J. Goodacre, USA

» strana 7



**Reendodontické ošetření dolního molára**

Dr. Konstantinos Kalogeropoulos, Grécko

» strana 10



**Znát bolest a získat výsledky: hypersenzitivita a úzkost**

Anastasia L. Turchetta, RDH

» strana 11

## „WaveOne je jednoduchý systém“ Rozhovor s Dr. Julianem Webberem

DTI

Nový systém NiTi kořenových nástrojů WaveOne od firmy DENTSPLY Maillefer představuje jednoduchý endodontický systém, u kterého se k celému opracování a vytvarování kořenového kanálku, od počátku až do konce, používá jediný kořenový nástroj. Na vývoji, testování a výzkumu WaveOne se podíleli lékaři Julian Webber, Pierre Machtou, Wilhelm Pertot, Sergio Kuttler, Clifford Ruddle a John West. Časopis „roots“ měl možnost hovořit o výhodách systému a reakcích návštěvníků IDS 2011 s Dr. Webberem, The Harley Street Centre for Endodontics (Londýn, Spojené Království).



**Mohl byste našim čtenářům stručně popsat výhody systému WaveOne?**

Dr. Julian Webber: WaveOne je především přínosný pro stomatology, kteří se v minulosti zdráhali přejít od manuálního opracování kořenových kanálků k jednodušší mechanické technice. Pro stomatology, kteří se zdráhali přijmout rotační NiTi nástroje z důvodu obav z jejich zlomení či velkého množství nástrojů a vysokých nákladů, bude WaveOne perfektním řešením.

Použití systému WaveOne je jednoduché a umožňuje v mnoha případech opracování kořenového kanálku v celé jeho délce s použitím pouze jediného kořenového nástroje. Vezmeme-li v úvahu, že se jedná o systém, využívající v řadě případů jediného nástroje, pak je jeho cena velmi přijatelná v porovnání se systémy, využívající různou sekvenci nástrojů k dosažení stejného cíle. Hovoříme o jediném kořenovém nástroji, který perfektně vytvaruje celý kořenový kanálek a je-li kořenový kanálek perfektně vytvarován, můžeme jej řádně vypláchnout, vyčistit a poté dokonale a hermeticky zaplnit.

**Jak přesně systém funguje?**

K důkladnému opracování kořenového kanálku systémem WaveOne postačí, ve většině případů, použití jediného manuálního kořenového

nástroje a následně pak jediného nástroje ze systému WaveOne. Speciálně konstruované NiTi kořenové nástroje pracují podobně, ale působí zpětnou „technikou balancované síly“, přičemž využívají motoru předem naprogramovaného pro posun kořenového nástroje tam a zpět („recipokační pohyb“). Kořenové nástroje systému WaveOne jsou vyráběny tzv. „M-Wire“ technologií, která je činí, v porovnání s jinými NiTi rotačními kořenovými nástroji, až 4 násobně pevnější a odolnější vůči cyklické únavě.

Je mnoho stomatologů, kteří se zdráhají používat k opracování kořenových kanálků rotační NiTi nástroje, přestože mezi jejich všeobecně uzná-

vané výhody patří mimo jiné pružnost, menší extruze detritu a lepší zachování tvaru kanálku. Právě pro ně by mohlo být velice atraktivní použití jednoho recipokačního kořenového nástroje, a to jak z hlediska časových, tak i finančních úspor.

**Praktický zubní lékař by mohl nabýt dojem, že je preparace pomocí systému WaveOne snadným zákrokem. Nemyslíte si, že by podpora tohoto dojmu mohla vést k obavám ze strany endodontistů?**

Tento argument týkající se jednoduchosti ošetření kořenového kanálku jsem již četl. Mnoho kolegů zápasí se složitostí ošetření kořenových kanálků a já nevidím důvod, proč bychom jej nemohli usnadnit. Každý kom-

petentní stomatolog je dobře manuálně zručný. Můžeme-li praktickým zubním lékařům zjednodušit postup ošetření a zlepšit jejich dovednosti tak, aby zvládli na vyšší úrovni provést více ošetření kořenových kanálků, bude to jistě přínosem i pro naše pacienty. Podíváte-li se na většinu kořenových nástrojů a množství systémů určených pro opracování kořenových kanálků běžně dostupných na současném trhu, je k dokonalému opracování kanálku obvykle zapotřebí tři až pět kořenových nástrojů. S pomocí WaveOne ale k dosažení dokonalého tvaru stačí jeden kořenový nástroj. Je to tak jednoduché! Je to jednoduché na pochopení, jednoduché při použití a je jednoduché tuto metodu učit.

**S jakými reakcemi na tento systém jste se dosud setkal?**

Lidé byli koncepcí systému o jednom kořenovém nástroji nadšeni. Ano, ošetření kořenového kanálku je pro mnoho stomatologů obtížné a je příčinou jejich obav, ale většina z těch, kteří tuto techniku na stánku během IDS vyzkoušeli, ocenili jednoduchost a výhody WaveOne pro ně samotné. Kolem stánku bylo velice rušno.

**Je již systém WaveOne k dostání v Evropě a Severní Americe?**

Ano, v Evropě byl uveden na trh 10. února a v Severní Americe na dubno-

vém zasedání americké endodontické společnosti (American Association of Endodontists) v San Antoniu.

**Budou se pořádat kurzy, na nichž by se mohli zubní lékaři seznámit se systémem WaveOne?**

Firma DENTSPLY Maillefer má skvělý program dalšího vzdělávání a spolupracuje u různých příležitostech se všemi svými prodejci ze zemí, v nichž se její produkty prodávají. Já budu hodně cestovat po Evropě, s kurzy pořádanými místními prodejci DENTSPLY, které se budou konat v Bulharsku, České republice, Polsku, Španělsku a na Slovensku.

DENTSPLY také často spolupracuje se stomatologickými fakultami a klinikami, takže se budou rozsáhlá školení konat i na různých dalších místech. WaveOne má za tímto účelem šestičlenný tým. Patří do něj Pierre Machtou a Wilhelm Pertot z Paříže a já v Londýně. V USA, jsou to Sergio Kuttler z Fort Lauderdale, John West z Seattlu a Clifford Ruddle ze Santa Barbary. Takže doufáme, že nás šest bude schopno rozšířit toto úžasné poselství mezi naše kolegy stomatology. **DT**

*Tento článek byl poprvé publikován v časopise roots 2/2011.*

**DENTAL TRIBUNE**  
Czech & Slovak Edition

**Nechodí vám noviny Dental Tribune a chcete je?**  
Oznamte nám e-mailem svou adresu a budou zdarma a pravidelně vaše!

**Nebo naopak chodí vám a nechcete je?**  
Učíte totéž a DT již ve své schránce nevidíte.

Podmínkou je profese zubního lékaře nebo dentální hygienistky. Vaši doručovací adresu zašlete na dt@stomateam.cz s předmětem Dental Tribune objednávka nebo Dental Tribune zrušení.

Dental Tribune vycházejí 4x ročně a jsou zdarma zoslané do ordinací zubních lékařů a dentálních hygienistek v ČR a v SR.

# Grandio<sup>®</sup>SO, nový kompozitní materiál pro nejvyšší standard

PR, VOCO

**GrandioSO, nový, univerzální nano-hybridní výplňový materiál pro kavity všech tříd uspokojí i ty nejnáročnější požadavky na výplňové materiály pro frontální i laterální úseky chrupu. GrandioSO je vhodné pro výplně kavit I. až V. třídy, rekonstrukce frontálních zubů poškozených úrazem, imobilizaci a dlahování uvolněných zubů, úpravy tvaru a odstínu z důvodu zlepšení estetiky, dostavby pahýlů a zhotovování kompozitních inlejí.**

## GrandioSO – kompozitní materiál nejvíce se podobající zubu

GrandioSO na trhu vyniká svými jedinečnými vlastnostmi a největší podobností přirozenému zubu, fyzikálními vlastnostmi a jejich vzájemnou interakcí. Toto nové kompozitum umožňuje zhotovování odolných a současně estetických náhrad, a to díky velmi vysokému obsahu plniv (89 % hmotnosti) a nízké kontrakci (1,61 %), vysoké pevnosti v tlaku a ohybu (439 MPa a 187 MPa, v tomto pořadí), E modulu podobnému dentinu (16,65 GPa) a teplotní

expanzi ( $\alpha = 27.3 \times [10^{-6} \times K^{-1}]$ ), velmi vysoké povrchové tvrdosti (210,9 MHV), nízké abrazi (18  $\mu\text{m}$ , ACTA při 200,000 cyklech) i optimální rovnováze mezi translucencí a opacitou. GrandioSO je velmi dobře leštitelné a náhrady zůstávají díky vynikající odolnosti vůči abrazi dlouhodobě lesklé. 16 různých odstínů, včetně nových odstínů <sup>VC</sup>A3.25 a <sup>VC</sup>A5 pokrývá celé spektrum potřeb současné stomatologie.

## Optimální vlastnosti pro zpracování

GrandioSO je přesvědčivé i svými optimálními vlastnostmi při zpracování. Díky hladké konzistenci lze tento materiál rychle nanášet a má dobrou plasticitu bez sklonu lepit se na nástroje. Kromě toho se v GrandioSO spojuje výjimečně dlouhá doba zpracovatelnosti i při vystavení světlu s velmi krátkou dobou tuhnutí při následné polymeraci. Každou 2 mm vrstvu materiálu lze spolehlivě vytvrdit během 10 sekund. GrandioSO se prodává ve snadno použitelných otočných stříkačkách i v obzvláště ekonomických kompulích.

## Indikace:

- Výplně kavit I. – V. třídy
- Rekonstrukce traumaticky poškozených frontálních zubů

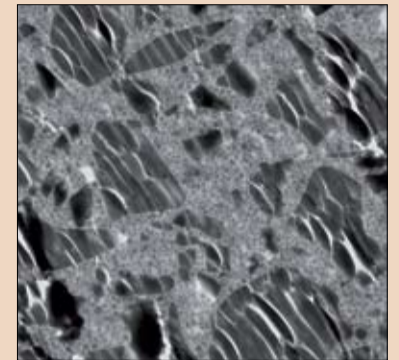
- Fazetování diskolorovaných frontálních zubů
- Úpravy tvaru a odstínu za účelem zlepšení estetiky
- Zpevňování a dlahování uvolněných zubů
- Opravy fazet
- Výplně v mléčném chrupu
- Dostavby zubů pod korunky
- Kompozitní inleje

## Výhody:

- Výplňový materiál podobný zubu pro spolehlivé výplně
- Všestranné pro nejnáročnější požadavky jak ve frontálním, tak i v laterálním úseku chrupu
- Nízká citlivost vůči dennímu světlu
- Optimální propojení opacity a translucence pro výsledky, které lze pomocí jediného odstínu sladit se zubem
- Inteligentní systém odstínů s novými odstíny <sup>VC</sup>A3.25 a <sup>VC</sup>A5, které mají svůj smysl v každé klinické situaci
- Hladká konzistence, nelepivé, nejlépe tvarovatelné
- Snadno se leští do vysokého lesku – trvalý, hladký povrch
- Kompatibilní se všemi konvenčními bondy

Výrobce:  
VOCO GmbH, P.O. Box 767, 27457 Cuxhaven, Německo, www.voco.de

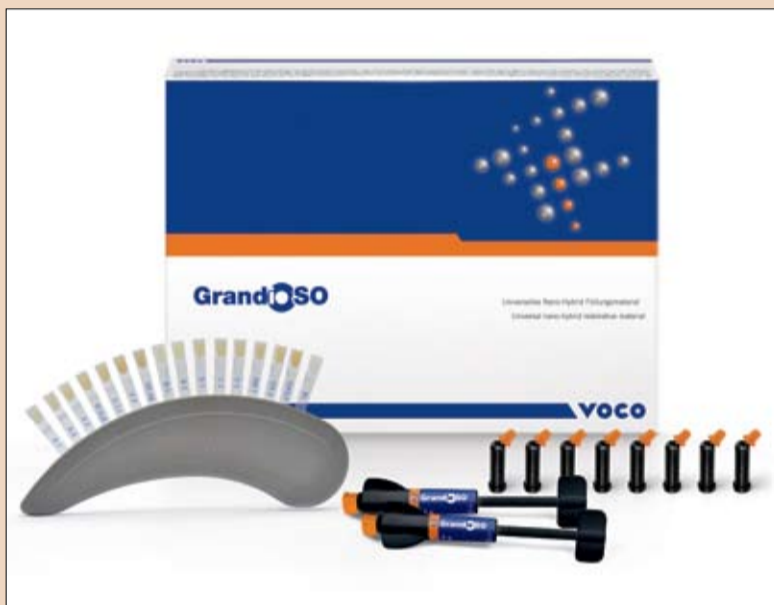Kontakt:  
Česká republika:  
David Filípek, Tel.: 773 252 100  
E-Mail: d.filipek@voco.com



Nano-hybridní kompozitum GrandioSO vytváří odolné a zubu podobné frontální a laterální výplně zhotovené na základě minimálně invazivní preparace.

Speciální sklo-keramická plniva a funkcionalizované nano-částice dodávají GrandioSO obzvláště vysoký obsah plniv (89 % hmotnosti).

Zdroj: Prof. Dr. Detlef Behrend, univerzita v Rostocku



# Vysoce kvalitní výplně

## Moderní nano-hybridní kompozita – alternativa pro kavity všech tříd

Dr. Walter Denner

Přímé výplně v barvě zubu hrají v současných možnostech stomatologického ošetření nezastupitelnou roli. Kromě klinických výhod výplňových kompozit, jako je minimálně invazivní preparace a stabilizace zubu díky adhezivní vazbě výplně, jsou to především požadavky pacientů na „neviditelné“ výplně, které vedly k tomu, že se tento materiál stal v současnosti nejpoužívanějším výplňovým materiálem. Zpočátku se výplňová kompozita používala pouze ve frontálním úseku chrupu. Od té doby se však jejich použití stalo moderní formou ošetření i v laterálním úseku. Pozitivní výsledky, kterých tyto materiály, zejména hybridní kompozita, dosáhly v mnoha dlouhodobých studiích prováděných v posledních letech, hovoří samy za sebe.<sup>1,2</sup> Důvodem těchto pozitivních klinických výsledků je ve srovnání se staršími kompozity s mikro-plnivými a makro-plnivými, kromě zlepšení adhezivních vazebních technik, výrazné zlepšení fyzikálních vlastností hybridních kompozit. Nano-hybridní kompozita byla vyvinuta z mikro-hybridních kompozit za použití nano-plniv, což byl krok, který vedl k výraznému navýšení obsahu plniv v těchto materiálech a výraznému zlepšení jejich fyzikálních vlastností.<sup>3,4</sup> Od té doby se na základě velice

slibných klinických údajů týkajících se nano-hybridních kompozit rozšířilo jejich použití také na laterální úsek chrupu.<sup>5-7</sup> Výplňový materiál GrandioSO (VOCO), který byl na trh uveden teprve nedávno, a který má být použit u tohoto klinického případu, je jedním z nejnověji vyvinutých nano-hybridních kompozit.

### Klinický případ

Do naší ordinace se dostavila 33letá pacientka s žádostí o výměnu starých, nevyhovujících amalgámových výplní a inlejí v esteticky význam-

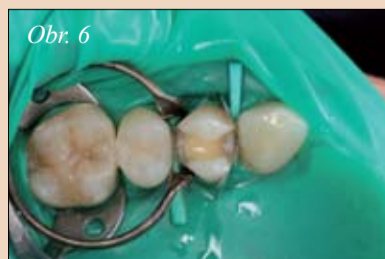
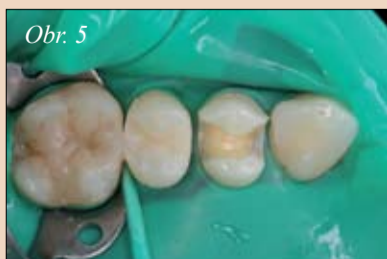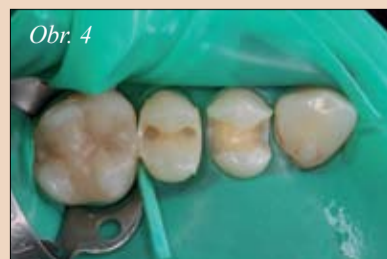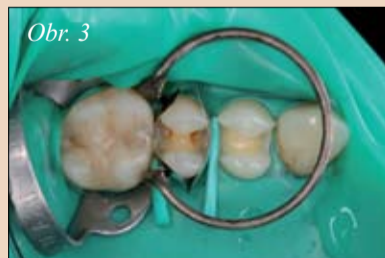
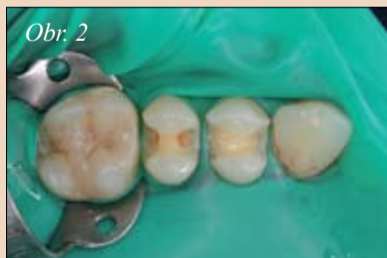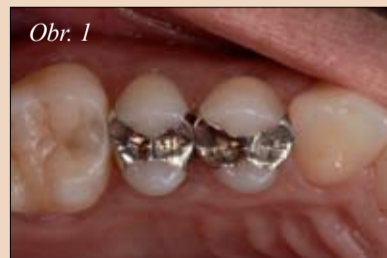né oblasti za „neviditelné“ výplně. Po vyšetření klinického stavu, vyhodnocení bitewing RTG snímku a detailní prohlídce bylo rozhodnuto, že se amalgámové výplně a inleje z NDK (slitiny náhradního kovu) v horních premolárech (obr. 1 a 9) nahradí výplněmi kompozitními. Protože klinické ani rentgenologické vyšetření nenasvědčovalo pravděpodobnosti komplikací, bylo možné rekonstruovat oba kvadranty současně během jedné návštěvy ordinace.

Před zahájením ošetření byl odstín zubů porovnán za denního světla se vzorníkem, který patří k použitému systému. Odstín byl vybrán před (úplnou) izolací pracovního pole, protože vlivem ztráty vlhkosti vypadají zuby nepřírodně světlé a kontrastní barva kofferdamu se navíc odráží a ovlivňuje odstín zubu. Izolace ošetřované oblasti kofferdamem udržuje oblast v čistotě a oddělenou od zbytku dutiny ústní, a umožňuje zubnímu lékaři pracovat efektivně a v čistotě. Takovéto oddělení ošetřované oblasti je přínosem jak pro

zubního lékaře, tak pro pacienta, a to obzvláště v případech větších výplní.

Nejprve byl rekonstruován první kvadrant. Za tímto účelem byl kofferdamu připevněn sponou na zub 16 a byly odstraněny staré amalgámové výplně a inleje (obr. 2). Poté byly upínacím kroužkem (Palodent, Dentsply) zajištěny použité sekční matrice (Compositight, Garrison) a upraveny pomocí dřevěných mezizubních klínek. Přesné přípravě a úpravě matric je třeba věnovat zvláštní pozornost, protože se tak minimalizují přebytky materiálu. Vráti se nám to později, protože na dokončování výplně bude nutné vynaložit méně času a úsilí.

Nanesení vazebního prostředku (Futurabond DC, VOCO) následovalo postupně vyplnění kavit na zubu 15 nano-hybridním kompozitem GrandioSO odstínu A3. Za tímto účelem byla původní kavit II. třídy dostavbou distálních (obr. 4) a mesiálních okrajů upravena na čisté okluzální kavitu. Při tomto postupu usnadňují příjemné, nelepivé vlastnosti GrandioSO adaptaci materiálu a vytváření aproximálních stěn. Po zhotovení aproximálních stěn bylo z důvodu lepší přehlednosti možné



Obr. 1: Rozsáhlé amalgámové výplně na zubech 14, 15 – Obr. 2: Nasazení kofferdamu a odstranění starých výplní – Obr. 3: Nasazení sekčních matic a umístění klínek. Nanesení vazebního prostředku na zub 15. – Obr. 4: Modelace meziálního okraje, první okluzální vrstva – Obr. 5: Vytvářovaná výplň na zubu 15 – Obr. 6: Nasazení sekčních matic na zub 14. Nanesení vazebního prostředku.

► **DI** pokračování ze strany 2

odstranit matrice a upínací kroužky. Do nyní již čisté okluzální kavity byl postupně po vrstvách nanesen kompozitní materiál GrandioSO a každá vrstva se vytvrzovala modrým světlem po dobu deseti sekund. Při tomto postupu se jednotlivé vrstvy tvarují do správného anatomického tvaru, tj. aby co nejpřesněji napodobovaly reliéf okluzy. Ušetří se tak spousta času při následném dokončování. Obr. 5 zachycuje předem vytvarovanou výplň zuby 15 po jejím nanesení. Podobný postup byl poté proveden u zuby 14. Byly připevněny sekční matrice a umístěny klínky (obr. 6),

nanesen vazebný prostředek, osušen proudem vzduchu a zpolymerován. Opět byly jako první zrekonstruovány proximální stěny a poté byla postupně nanášena a vytvarována okluzální výplň (obr. 7). Obr. 8 zachycuje hotovou výplň po vyleštění a kontrole průběhu okluzy.

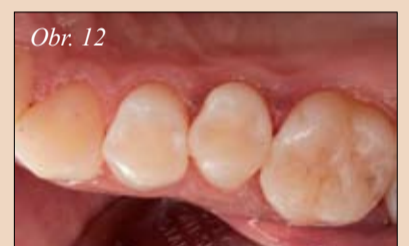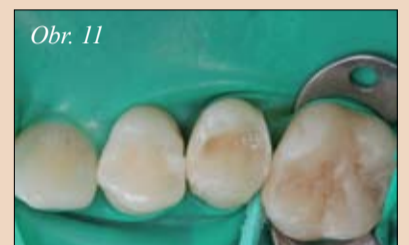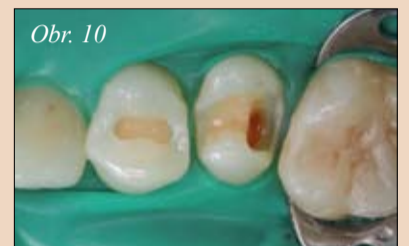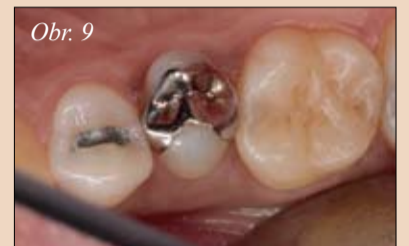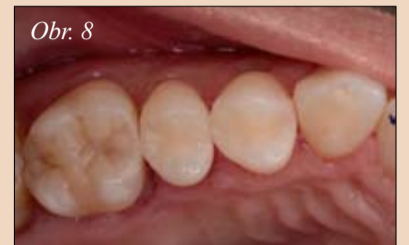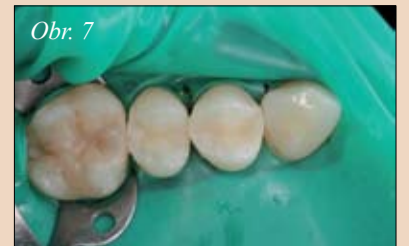Po zhotovení výplně v prvním kvadrantu byl kofferdam připevněn na zub 26 a přistoupilo se k rekonstrukci druhého kvadrantu. Zde se provedla exkavace starých výplní na zubech 24 a 25 (obr. 10). Úplnost exkavace zubního kazu byla zkontrolována pomocí přípravku Caries Marker (VOCO). Na zub 25 byly připevně-

ny sekční matrice a poté bylo na obě kavity nanášeno samoleptací adhezivum Futurabond DC a vytvrzeno. Po dostavbě distálního okraje zuby 25 byla rekonstruována meziální stěna a několika horizontálními vrstvami byla vyplněna hluboká distální dutina. Zároveň byla nejprve bukální a poté palatinální část okluzální kavity na zubu 24 vyplněna materiálem GrandioSO odstínu A3. Kavita na zubu 25 byla vyplněna dalšími vrstvami GrandioSO tak, aby výplň odpovídala anatomii zuby, a poté byla dokončena (obr. 11). Po zhotovení výplně byl odstraněn kofferdam, zkontrolován průběh statické a dynamické okluzy a na závěr byly

všechny výplně vyleštěny silikonovými leštítky do vysokého lesku. Obrázky 8 a 12 zachycují hotové, estetické výplně.

Moderní nano-hybridní kompozita umožňují zubnímu lékaři zhotovovat výplně, které jsou minimálně invazivní a odolné a zároveň kombinují potřebnou stálost s optimální estetikou, kterou požaduje pacient, zejména u laterálních zubů. **DI**

Použitou literaturu naleznete na: [www.dental-tribune.com](http://www.dental-tribune.com)



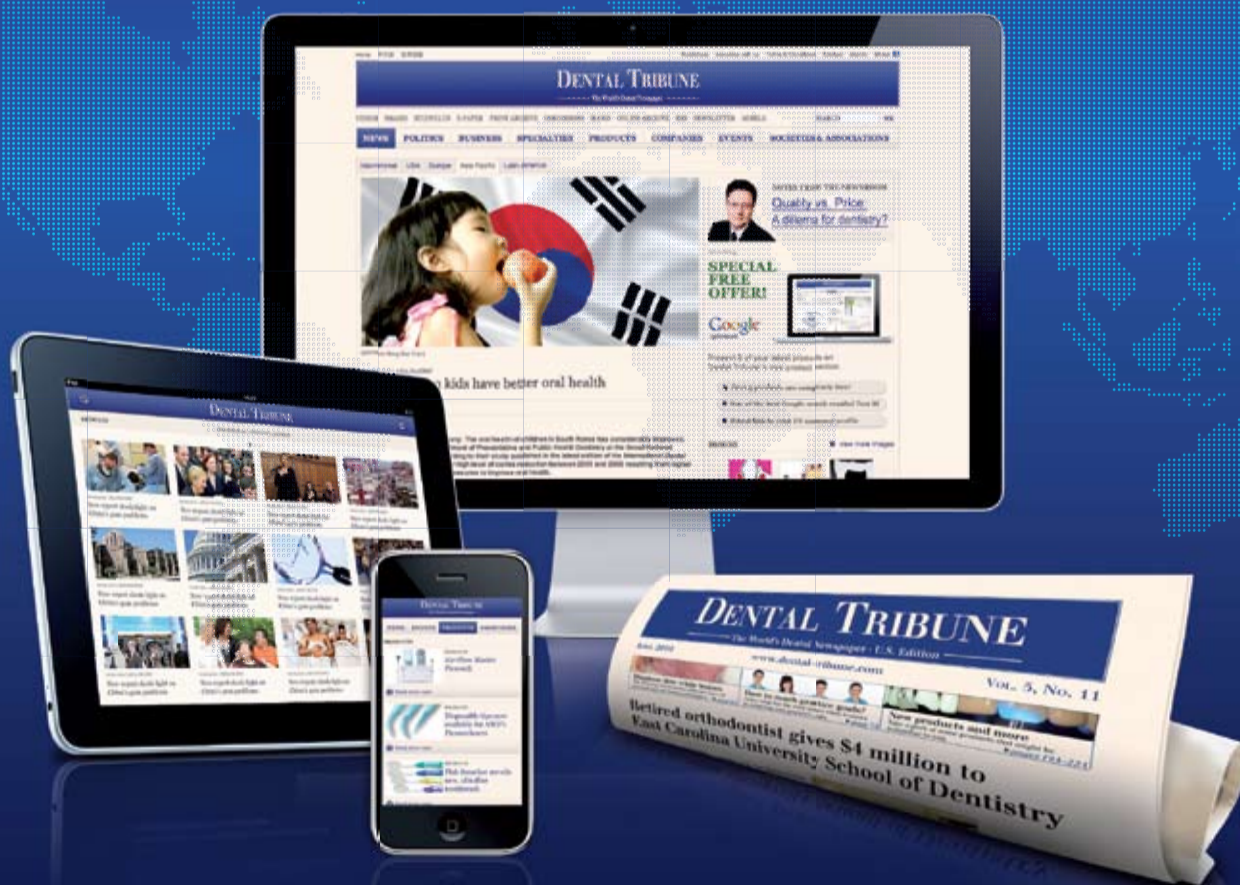Obr. 7: Vytvarované výplně před dokončováním. – Obr. 8: Hotové výplně v prvním kvadrantu – Obr. 9: Výplně, které je třeba nahradit (amalgám, inlejš z NDK – slitiny náhradního kovu) na zuby 24, 25 – Obr. 10: Nasazení kofferdamu a exkavace staré výplně – Obr. 11: Nanášení dalších vrstev GrandioSO do kavit na zubech 24, 25. – Obr. 12: Hotové, vysoce estetické výplně v druhém kvadrantu

**Autor**

Dr. Walter Denner je zubním lékařem působícím ve městě Fulda (Německo). Hlavní oblasti jeho práce jsou adhezivní výplňové techniky ve frontálním a laterálním úseku chrupu. Součástí jeho pole působnosti je také endodontie. Kromě toho přednáší na téma estetických kompozitních výplní ve frontálním úseku a na téma bělení zubů. Dr. Denner je členem výboru Německé společnosti zubních lékařů pro konzervativní stomatologii (Deutsche Gesellschaft für Zahnerhaltung e.V.). V roce 2005 vyhrál cenu zubního lékaře GABA udělovanou Německou společností pro zachovnou stomatologii. Dr. Denner je autorem celé řady odborných článků a spoluautorem knihy „Ästhetik mit Komposit“ (Estetika při použití kompozit), vydanou nakladatelstvím Quintessenz. Kontakt: [praxis@dr-denner.de](mailto:praxis@dr-denner.de)

## Dental Tribune keeps over 650,000 dentists in 91 countries up-to-date!

No matter where you are, Dental Tribune offers you the latest dental news, articles, product reviews, jobs, classifieds and videos for nearly all situations.



[www.dental-tribune.com](http://www.dental-tribune.com)

**DENTAL TRIBUNE**  
— The World's Dental Newspaper —

# Hledají se: bělejší a zářivější zuby

AACD

**Bělení zubů se zdá být v seznamu přání téměř každého jednotlivce – a tento trend bude pravděpodobně pokračovat i v roce 2011. Alespoň to vyplývá z výsledků rychlého průzkumu zubních lékařů, členů Americké akademie pro estetickou stomatologii (American Academy of Cosmetic Dentistry – AACD).**

Členové AACD provedli v loňském roce průměrně 77 bělení a 57 % z nich uvedlo, že očekávají nárůst tohoto čísla. „V našich ordinacích nyní provádíme bělení častěji než kdykoli předtím,“ říká Shannon Pace Brinker, certifikovaná dentální asistentka a klinická editorka Contemporary Product Solutions. Pace Brinker provedla v loňském roce, ve své praxi v Gre-

měrná cena za domácí bělení se přitom pohybuje kolem 150 \$ a za ordinanční bělení 350 \$. Díky tomu, že ve své ordinaci upravila ceny za bělení, vidí každé pondělí a úterý 12 až 14 pacientů, kteří se dostaví výhradně za tímto účelem.

**„Tyto upravené ceny předčily všechna naše očekávání,“ řekla Pace Brinker.**

Členové AACD prohlásili, že jejich ordinace vydělaly v loňském roce na bělení průměrně 19.100 \$. Většina dotázaných členů AACD uvedla, že poskytuje jak domácí tak i ordinanční bělení. 22 % dotázaných navíc uvedlo, že se jim pacienti zmínili, že používají volně prodejné běžně dostupné bělicí systémy.

a to v souvislosti s náhradou chybějících či destruovaných zubů. „Zubní kaz je stále častěji problémem starších pacientů, kteří užívají více léků způsobujících sucho v ústech,“ říká Dr. Ramsey. „Stále více seniorů se odvrací od snímatelných zubních náhrad a můstkových konstrukcí a z důvodu většího pohodlí požadují dlouhodobé implantologické ošetření.“ Mezi další zjištěné populární způsoby ošetření patří fazety (52 %), výměna výplní (45 %) a estetické výplně (37 %).

**Nové technologie zkracují a usnadňují návštěvy zubního lékaře**

Podle průzkumu 63 % zubních lékařů očekává, že jejich činnost zaznamenaná v roce 2011 alespoň mírný nárůst. Zubní lékaři v průzkumu připisují předpokládaný nárůst zejména moderním technologiím. Dnes mnoho zubních lékařů používá pro urychlení a usnadnění návštěv Apple iPad a jiné technologie. Nové technologie zkracují dobu, kterou pacient stráví v ordinaci nejméně o 50 %, zvyšují bezpečí pacienta a činí celý proces stomatologického ošetření snadnějším a pohodlnějším. V roce 2011 zubní lékaři předpokládají, že vzroste využití iPad a iPhone. Zubní lékaři uvádějí celou řadu použití počínaje grafy, zobrazením RTG snímků a zpracováním stomatologických záznamů až po zlepšení diagnostiky a vzdělávání pacientů. Je také k dispozici mnoho nových aplikací, včetně iPhone kalkulaček, které pomáhají zubním lékařům analyzovat a naplánovat nové úsměvy jejich pacientů. Zubní lékaři a pacienti používají ke vzájemné komunikaci stále častěji tzv. chytré telefony, prostřednictvím kterých si rezervují a následně i potvrzují termíny návštěv, seznamují se s personálem ordinace a vyzádují si recepty na případná léčiva.

**Digitální rentgeny:** S jejich pomocí mohou zubní lékaři získat jasnější představu o problémech, jako jsou abscesy či zubní kazy, a to mnohem rychleji než tomu bylo u starších verzí rentgenů.

**Počítačově řízená stomatologie:** CAD/CAM systémy představují revoluci v oblasti zhotovování zubních náhrad, nahrazují obyčejné otiskovací lžice 3D skeny, které nezpůsobují žádné nepohodlí a další potřebné návštěvy ordinace. Frézovací přístroje poté tato 3D data použijí k vytvoření dokonalých keramických korunek. **DI**

*Tento článek byl poprvé publikován v časopise cosmetic dentistry 2/2011.*

Pokud jde o pohlaví, zdá se, že ženy více dbají o svůj úsměv. Zhruba 65 % pacientů požadujících v loňském roce bělení, byly podle průzkumu totiž ženy.

**Pramen mládí u zubního lékaře?**

Pravidelná péče o chrup a dutinu ústní pomocí klasického zubního kartáčku a nitě společně s pravidelnými preventivními prohlídkami představuje hlavní a zároveň i nejjednodušší způsob jak si zachovat mladý úsměv. Přesto však bude v průběhu roku 2011 řada zubních lékařů rozšiřovat nabídku svých služeb o aplikaci Botoxu, odhalil další průzkum AACD. „V současné době využívá řada kosmetických zubních lékařů Botoxové injekce a dermální plniva k vylepšení úsměvu svých pacientů a vyhlazení případných vrásek. Současně s tím neopomijí ani terapii poruch temporomandibulárního kloubu“, říká Dr. Christopher Ramsey, akreditovaný člen AACD.

Kosmetičtí zubní lékaři dále uvádí, že vzhledem ke zvyšujícímu se počtu seniorů ve společnosti se očekává významný nárůst i na poli implantologie



enbrier Dental Center v Chesa-peake, Virginia, na 400 bělení, přičemž tento nárůst přičítá možnosti nabídnout svým pacientům vysoce sofistikované bělicí systémy, lišící se intenzitou bělení, délkou ošetření, náklady s ním spojenými a v neposlední řadě i samotným komfortem pacienta.

Pace Brinker říká, že se její ordinaci podařilo snížit poplatky za bělení, což nejenže přivedlo více pacientů požadujících bělení, ale také jim otevřelo oči, co se týče jiných estetických stomatologických výkonů. „Stále více pacientů souhlasí s různými výkony prováděnými po dosažení světlejších odstínů zubů. Jako příklad lze uvést výměnu stávajících amalgámových výplní a keramických náhrad“ dodává Pace Brinker.

V letošním roce se očekává další nárůst počtu pacientů požadujících bělení svých zubů. Na druhou stranu se však očekává pokles cen bělicích procedur a to zejména v souvislosti s různými akčními nabídkami stomatologických center na speciálních nabídkových serverech jakými jsou např. Groupon a Living-Social. Prů-

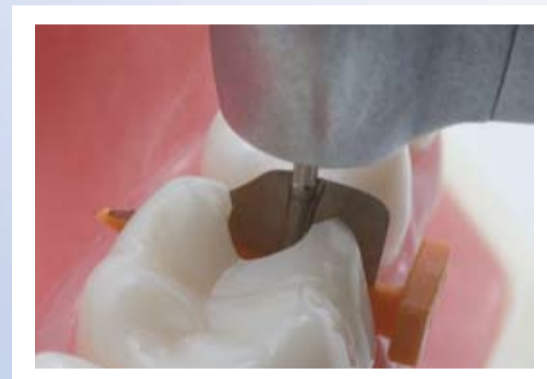## O akademii AACD

AACD si klade za cíl propagaci dokonalosti v oblasti umění a vědy na poli estetické a kosmetické stomatologie společně s propagací a implementací nejvyšších možných standardů v oblasti etických kodexů a zodpovědné péče o pacienty. AACD plní své poslání: nabízí vynikající příležitosti ke vzdělávání, prosazuje a podporuje příslušné akreditace, slouží jako uživatelsky přátelské a příjemné fórum pro kreativní výměnu znalostí a myšlenek, a veřejnosti a odborníkům poskytuje přesné a užitečné informace. Pro více informací navštivte [www.aacd.com](http://www.aacd.com).



”

FenderWedge chrání přilehlý zub během preparace



## FENDERWEDGE®

Chrání a odděluje

FenderWedge chrání dásně a separuje zub, usnadňuje následující aplikaci matrice. Může být aplikována bukálně nebo linguálně pro optimální přístup a pohled do pracovního pole.

Dostupné ve čtyřech barevně kódovaných velikostech.

THE DENTAL  
ADVISOR  
++++

Jestliže máte rádi FenderWedge, máte pravděpodobně rádi

## FENDERMATE®


Matrice pro kompozitní výplně II. třídy

## FENDERPRIME™

Ochrana a matrice pro dětské zuby

## FENDERPREP™

Chrání zuby a dásně během preparací korunek a fazet



S námi je stomatologie jednodušší  
Hu-Fa  
dental

Dodáváno firmou Hu-Fa Dental a.s

FenderMate® and FenderWedge® are trademarks registered by Directa AB. Registered Design and Patent pending.

**DIRECTA AB** P.O. Box 723, SE-194 27 Upplands Väsby, Sweden  
Tel: +46 8 506 505 75, Fax: +46 8 590 306 30, [info@directadental.com](mailto:info@directadental.com), [www.directadental.com](http://www.directadental.com)

# Severští mistři stomatologie

Daniel Zimmermann  
DTI

**HELSINKI, Finsko/LEIPZIG, Německo: Být sociálně odpovědnou firmou s jasnou vizí je jedna věc. Být více než 40 let na špičce trhu je věc jiná. Finský výrobce produktů pro stomatologii, zdá se spadá do obou kategorií.**

Společnost založená počátkem 70. let, v době, kdy výpočetní technika slibovala otevřít nový svět v průmyslové výrobě, byla první, která do svých stomatologických přístrojů začlenila mikroprocesory. Tento nápad později vedl ke vzniku novodobých přístrojů pro dentální technologie a v celém průmyslu vytvořil standard pro nadcházející desetiletí.

Vzhledem k této skutečnosti by se mohly odborné znalosti společnosti Planmeca zredukovat pouze na stomatologické soupravy, jako je úhledný a ergonomický Compact i nebo její hlavní produkt, Sovereign. Společnost ale v průběhu let pravidelně uváděla na trh mnoho sofistikovaných stomatologických rentgenů a zobrazovacích softwarů, které se staly známými nejen v zubních ordinacích po celém světě, ale také na tak nepravděpodobných místech, jako jsou americké vojenské základny. Celkově společnost Planmeca Group se svými šesti pobočkami vytváří celosvětově obrát 700 milionů Euro (dle odhadů), číslo, které je snadno staví mezi jiné srovnatelné průmyslové giganty, jako jsou Sirona Dental Systems nebo KaVo.

Může se zdát neobvyklé, že lze takového úspěchu dosáhnout z poměrně nenápadného místa v Herttoniemi, staré průmyslové čtvrti 10 km východně od centra Helsinek. Na tomto místě společnost nedávno dokončila rozšíření svých prostor o více než třetinu na téměř 50.000 m<sup>2</sup>, plochu tak velkou, že by se na ni vešlo více než sedm fotbalových hřišť. Kromě administrativních kanceláří skrývá nová, lesklá, skleněná fasáda odrážející při slunečných dnech severskou modrou oblohu, hučící výrobní zařízení a v přízemí plně automatizovaný sklad s robotickými vysokozdviznými vozíky.

„Plánování výstavby bylo zahájeno teprve v dubnu loňského roku, a i přes velmi drsné zimní podmínky stavba pokračovala podle plánu,“ řekl Heikki Kyöstila, prezident a vlastník, při ohlédnutí za posledními 18 měsíci. „Díky novým výrobním prostorám můžeme efektivněji reagovat na zvýšenou poptávku.“

65letý Fin a golfista, který v roce 1971 společnost Planmeca založil, coby malý importní podnik a zůstal jeho prezidentem, a jeho dceřiná společnost Planmed od té doby předpovídají firmě skvělou budoucnost, a to zejména s ohledem na počet no-

vých produktů uvedených na trh na letošním IDS v Kolíně nad Rýnem, v Německu. Vrcholem této poslední iniciativy na trhu je koncepce Digital Perfect Integration, která podle společnosti Planmeca nabízí revoluční možnosti kombinování dat shromážděných pomocí různých 3D zobrazovacích zařízení, což poskytne zubním lékařům v předoperační fázi podrobnější klinické znalosti.

Hardwaru znají stomatologičtí odborníci mohli v poslední době zaznamenat dvě nové verze počítačové volumetrické tomografie s kuželovým svazkem Planmeca ProMax 3D, která nyní nabízí rozšířený výběr z 3D záběru od 34 x 42 mm po 16 x 16 cm, a je doplněna o integrovanou jednotku 3D obličejového skeneru nazvanou ProFace umožňující zubním lékařům zachytit realistický 3D snímek obličeje pacienta jak v samostatném režimu, tak i v kombinaci se skenováním CBVT. Podle viceprezidentky pro digitální zobrazování Helianny Puhlin-Nurminen systém nejenže snižuje ozáření pacientů, ale zajišťuje také lepší klinické a estetické výsledky.

Kromě toho lze pomocí nového skeneru Planmeca PlanScan nyní integrovat data z intraorálního povrchu do stomatologické soupravy, přičemž systém je dodáván s volným připojením, které bylo navrženo tak, aby umožňovalo zubním lékařům zachytit kompletní intraorální stav pacienta a uložit jej jako 3D model pro okamžitý návrh rekonstrukce, bez nutnosti zhotovování fyzického modelu.

Toto vše je sloučeno v softwaru Romexis, který byl nedávno rozšířen o samostatnou aplikaci pro zařízení iPhone a iPad, které umožní lékařům přístup a sdílení 2D a 3D snímků pomocí celosvětových mobilních sítí. Díky aplikaci iRomexis mají zubní lékaři také poprvé k dispozici zdarma originální aplikaci se skutečným 3D zobrazováním povrchu modelu, uvedla společnost.

Pro Kyöstila je toto ale pouze začátek nové éry v zubním lékařství. Podle něj toto vše jen přispívá nadšení a myšlení zaměřenému na nová řešení jeho společnosti ohledně docílení perfektních pracovních postupů v zubních ordinacích.

„Jsme přesvědčeni o tom, že nejlepším způsobem, jak navrhovat špičkové produkty, které skutečně splňují potřeby našich zákazníků, je jim pozorně naslouchat,“ dodal. „Pozorování a učení se z jejich pracovních postupů nám pomáhá pochopit význam těch nejmenších detailů, které mohou pro uživatele představovat propastný rozdíl.“



Heikki Kyöstila, prezident společnosti Planmeca demonstruje panel, který kontroluje nový automatizovaný sklad. (DTI/foto Torsten Oemus)



## StomaTeam Forum



DVA DNY | TŘI KONFERENČNÍ SÁLY | DESÍTKY PŘEDNÁŠEJÍCÍCH | MNOHO ZAJÍMAVÝCH INFORMACÍ



ŘADA ŠPIČKOVÝCH  
PŘEDNÁŠEJÍCÍCH



MNOHO ZAJÍMAVÝCH  
NÁPADŮ A INFORMACÍ



TÝMOVÁ  
SPOLUPRÁCE



PRAKTICKÉ  
UKÁZKY



DISKUSE VÍTÁNA



POZNAČTE SI DO DIÁŘE



COCTAIL FORUM



UBYTOVÁNÍ  
ZAJIŠTĚNO



AKCE PROBĚHNE  
ZA KAŽDÉHO POČASÍ

## Odovědi na běžné klinické otázky z endodoncie – Vysvětlení tří základních konceptů

Richard Mounce  
DDS

Lékaři zabývající se endodontií mají řadu otázek týkajících se klinických případů. Autor se některými z nich v článku zabývá a přispívá k jejich řešení.

### Kde je správné ukončit opracování, vyplachování a uzavření kanálku?

(Pozn. red.: PATENCY FILE je pojem, který se vyskytuje v anglosaské literatuře a který označuje malý flexibilní kořenový nástroj typu „file“, který je schopen pasivního pohybu přes oblast apikální konstrikce bez rizika jejího rozšíření (Buchanan). Předpokládá se, že redukuje nebezpečí tvorby zátky z infikovaného dentinu popřípadě detritu v apikálním jednom milimetru kořene.)

Apikální konstrikce (AK) foramen apicale je přirozený bod pro ukončení opracování, vyplachování a uzavření kořenového systému v případě vitálních i nekrotických zubů. AK je přirozená hranice uvnitř zubu, přes kterou by neměly nástroje s výjimkou PATENCY FILES projít a za tuto úroveň by také neměly být přetlačeny výplachové roztoky. Pouze kapička sealeru nebo teplého obturačního materiálu se může přes tento anatomický bod dostat.

Rozšíření kanálku například na ISO 50 znamená to, že hrot nástroje 50 pronikne právě k AK a ne za ni.

Opracování kořenového kanálku by mělo zachovat původní velikost AK a její původní polohu. PATENCY FILES (ISO 6, 8 a 10 K-files) by měly AK procházet co nejvíc a co nejčastěji, jak je to jen možné, abychom se ujistili, že je kořenový kanálek otevřený, volně přístupný a průchodný a že se nevytvořila apikální zátka nebo že nedošlo k transportaci kanálku.

Použití EDTA gelu jako je Glide (Dentsply Tulsa Dental Specialties, Tulsa, Okla.) a FileEze (Ultradent, South Jordan, Utah) může napomoci se smáčením pulpálních tkání a minimalizovat možnost zanesení tkání pulpy apikálně, případně vytvoření zátky. Existují důkazy v endodontické literatuře, že dosažení a udržení apikální průchodnosti jde ruku v ruce s nižší bolestivostí po zákroku. Uvědomme si, že PATENCY FILES jsou používány pouze k tomu, abychom si byli jisti, že je kanálek otevřený a průchodný. AK nikdy ne-



Obr. 1

Obr. 1: Chirurgický operační mikroskop (Global Surgical, St. Louis, Mo.)

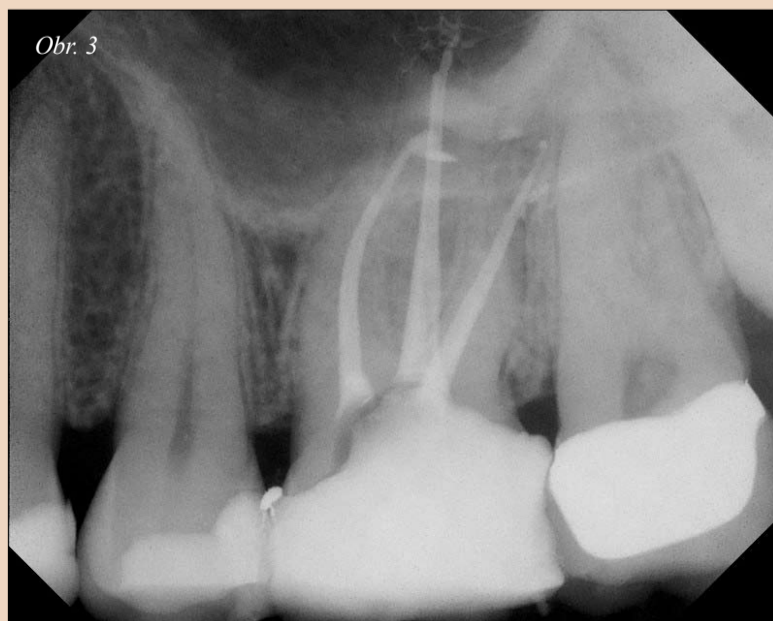rozšiřujeme, původní průměr AK by měl být ponechán, zajistí tak hranici, kam by měl být kanálek zaplněn.

### Na jaký průměr mám kanálky preparovat?

Ideálně kanálek sám napoví hlavní apikální průměr, nelze ho libovolně zvolit. Kořenové systémy jsou individuální, individuálně by tedy měl být přizpůsoben i průměr opracování pro každou specifickou anatomii. Například apikální rozšíření požá-

dované pro značně kalcifikovaný a zakřivený kanálek moláru, který má úzký hlavní apikální průměr (velikost 15 nebo 20) je menší než to, které budeme požadovat pro širší kanálek, který má na počátku práce průměr 30.

V prvním případě budeme preparovat na ISO 35, v druhém na ISO 45. Pokud bychom oba kanálky opracovali na stejnou velikost, jeden bude příliš široký a jeden příliš úzký.



Obr. 3

Obr. 3: Klinický případ léčený pomocí Real Seal Bonded Obturators a Twisted Files (SybronEndo, Orange, Calif.)



Obr. 2: RealSeal One Bonded Obturators (SybronEndo, Orange, Calif.)

V podstatě by měl lékař mít alespoň hrubou představu o tom, jaký byl původní průměr kanálku a na tomto základě se rozhodnout, jaký průměr zvolit.

Například, pokud má kanálek hlavní apikální průměr přibližně ISO 25 (to zjistíme pomocí ručního K-filu, který projde přes apex), měl by být rozšířen na ISO 40 nebo 45. Měření ručním nástrojem není sice příliš přesné, ale poskytne nám cenné informace, na jejichž základě stanovíme konečný průměr.

Endodontická literatura poskytuje důkazy o tom, že větší apikální průměr zajišťuje čistší kanálky díky lepší irigaci apikální oblasti a lepšímu odstranění pulpální tkáně a bakterií v oblasti apexu.

Klinicky toto znamená, že kanálek opracovaný na průměr 25 bude méně čistý než kanálek opracovaný na průměr 40. A obráceně, kanálek opracovaný na průměr 50 bude čistší než kanálek opracovaný na 35.

Musíme si také uvědomit, že nekrotické případy se nehojí stejně jako vitální zuby, protože je těžší odstranit již organizovaný biofilm z prostor v kořenových kanálcích než preventivně působit proti jeho vytvoření. Toto klade ještě větší důraz na správnou preparaci apikálního průměru především u nekrotických případech.

### Kam by měl být umístěn hlavní čep nebo nosič teplé gutaperči?

Správné usazení čepu je takové, že hlavní čep končí v AK a klade odpor při pokusu o jeho vytažení z kanálku.

Nosič teplé gutaperči jako je např. RealSeal One Bonded Obturator by měl také být ukončen v AK. Pokud je čep nebo nosič teplé gutaperči správně usazen, množství sealeru nebo gutaperči přetlačené přes apex by nemělo být klinicky významné. V podstatě lékař nemusí před AK couvat.

Současně i přes tato doporučení, je důležité, aby byl lékař velice pečlivý při provádění léčby v oblasti AK, nikdy nepřekračujte AK rotačními niklitanovými nástroji a vždy zkontrolujte správné umístění čepu. Aplikace sealeru se stříkačkami Skini a koncovkami Navi tips (Ultradent, South Jordan, Utah) poskytuje fantastickou přesnost a předchází nechtěnému přetlačení materiálu.

Byly zodpovězeny tři časté klinické otázky a poskytly tak řešení mnohým klinickým situacím. Uvítám vaši reakci. [ET](mailto:RM@MounceEndo.com)

### O autorovi



Dr. Richard Mounce přednáší po celém světě a je hojně publikovaným autorem. Provozuje soukromou endodontickou praxi ve Vancouveru, Washington. Mounce nabízí intenzivní individuální endodontické jednodenní vzdělávací programy ve svojí praxi pro jednoho nebo dva lékaře současně. Pro více informací kontaktujte Dennis na (360) 891-9111 nebo napište na [RichardMounce@MounceEndo.com](mailto:RichardMounce@MounceEndo.com).

# Hlavní zásady, které zvyšují úspěšnost rekonstrukce endodonticky ošetřených zubů

Dr. Nadim Z. Baba; Dr. Charles J. Goodacre, USA

**Rekonstrukce endodonticky ošetřených zubů a jejich zachování po zbytek života zůstává výzvou. Na zachování endodonticky ošetřených zubů a jimi nesených náhrad se podílí celá řada faktorů. Cílem tohoto článku je určit klíčové zásady, které mají vliv na udržení zubu a náhrady.**

## Zásada I

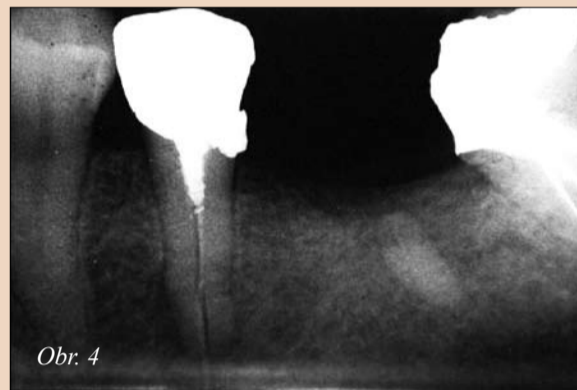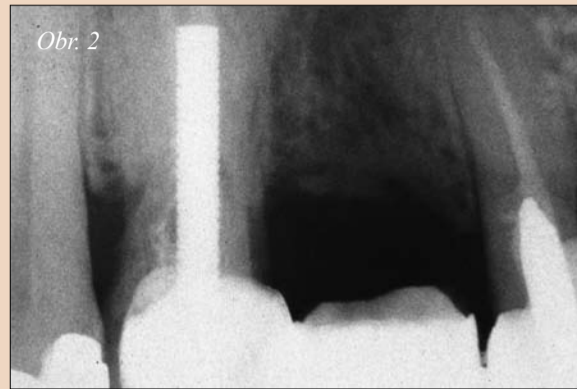
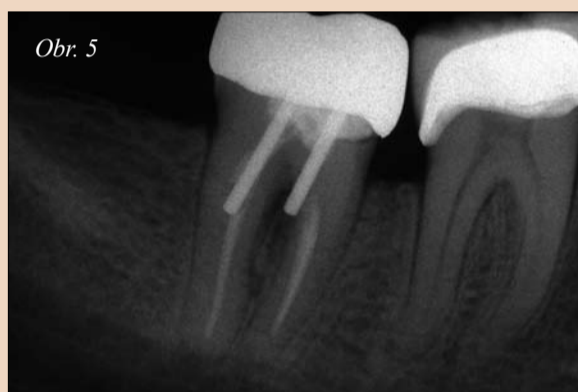
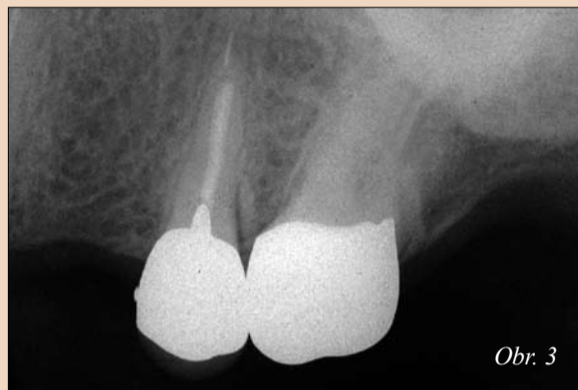
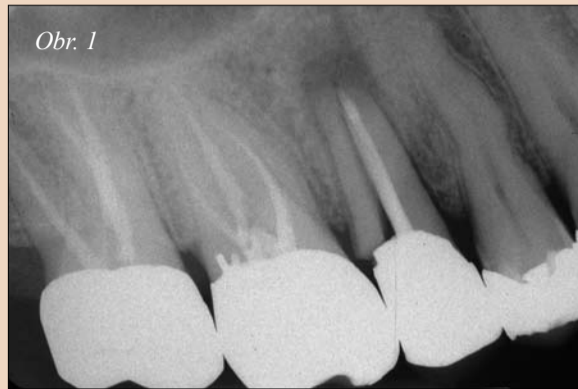*Většina endodonticky ošetřených laterálních zubů by měla být z důvodu delší životnosti rekonstruována pomocí korunek.*

Lékaři sledovali rozdíl mezi endodonticky ošetřenými zuby a vitálními zuby. U endodonticky ošetřených zubů docházelo k fraktuře častěji než u zubů vitálních: při extrakci se snadno lámou a moláry bez dřeně neopatřené korunou se mohou zlomit.<sup>1,2</sup>

Mnoho studií prokázalo, že endodonticky ošetřené zuby je přínosné opatřit korunou. Jedna studie zjistila, že u endodonticky ošetřených zubů neopatřených korunou docházelo k jejich ztrátě až šestkrát častěji než u zubů s korunou.<sup>3</sup> Jiná studie prokázala, že ke ztrátě endodonticky ošetřených zubů bez korunek došlo průměrně po 50 měsících, zatímco u endodonticky ošetřených zubů opatřených korunou průměrně až po 87 měsících.<sup>4</sup> Fixní náhrady kotvené na endodonticky ošetřených pilířích vykazovaly menší klinickou úspěšnost než jejich obdobu kotvené na vitálních zubech.<sup>1,5-8</sup> Přestože bylo prokázáno, že korunky významně zvyšují úspěšnost endodonticky ošetřených laterálních zubů, u frontálních zubů se totéž nepotvrdilo.<sup>9</sup> Intaktní nebo minimálně rekonstruované endodonticky ošetřené frontální zuby proto není nutné zcela zakrývat korunou. Korunku potřebují pouze tehdy, jsou-li oslabené rozsáhlými a/nebo početnými výplněmi v koronální části nebo vyžadují-li výrazné odstínové či tvarové korekce, které nelze zvládnout konzervativnějším způsobem ošetření.<sup>10</sup>

Na rozdíl od výše zmíněných studií, našla skupina výzkumných pracovníků<sup>11</sup> podobnou úspěšnost při vyhodnocování endodonticky ošetřených premolárů rekonstruovaných pomocí čepu a přímé kompozitní výplně, a to jak při úplném, tak i jen částečném překrytí. Podobně také retrospektivní související studie<sup>12</sup> naznačila, že lze endodonticky ošetřené moláry, které jsou kromě vstupního otvoru intaktní, úspěšně rekonstruovat pomocí kompozitní výplně.

Po zvážení všech dostupných dat, je zapotřebí jednoznačně uznat výhody, vyplývající z použití kompozitních materiálů k přímé rekonstrukci endodonticky ošetřených zubů, které jsou s výjimkou trepanačního



Obr. 1: RTG snímek zlomeného druhého horního premoláru s prefabrikovaným kovovým čepem. – Obr. 2: RTG snímek příliš dlouhého paralelního čepu u prvního horního premoláru s méně než ideálním množstvím gutaperči v apexu. – Obr. 3: Příliš krátký čep v kořeni druhého horního premoláru. – Obr. 4: Čep se závitěm u druhého dolního premoláru, který způsobil zlomení kořene. – Obr. 5: Perforace kořenů u druhého dolního moláru, následek preparace pro čep nástroji neudrženy paralelně s průběhem kořenových kanálků.

otvoru zcela intaktní. Je nicméně potřeba získat více klinických údajů, které by se zabývaly dlouhodobou úspěšností těchto zubů, zvláště co se týče opotřebení žvýkacím tlakem

nebo vlivem přítomných parafunkcí. Z tohoto důvodu doporučujeme, aby endodonticky ošetřené zuby s rozsáhlými výplněmi byly opatřeny korunou, které zcela nahradí stávající

hrbolky, vystavené značným žvýkacím silám. Naproti tomu je možné se zcela vyhnout zhotovení korunek u zubů, které jsou sice endodonticky ošetřené, avšak s výjimkou trepana-

čního otvoru jsou intaktní a bez jakýchkoliv známek signalizujících působení škodlivých laterálních sil. Dalším příkladem zubů, u kterých se lze obejít bez zhotovení korunky jsou první dolní premoláry, které mají zpravidla malý a málo vyvinutý lingvální hrbolek, který není vystaven přímému působení okluzálních sil nadměrné velikosti a tudíž u nich nehrozí riziko fraktury.<sup>13</sup>

## Zásada II

*Čepy endodonticky ošetřené zuby neposilují. Jejich jediným účelem je zajištění retence pahýlu.*

Z historického hlediska bylo použití čepů založeno na teorii, že posilují zuby. Téměř všechny laboratorní studie prokázaly, že čepy při působení síly mechanického testovacího přístroje zuby neposilují, ani nezvyšují jejich odolnost vůči fraktuře.<sup>14-24</sup> Studie navíc porovnávaly odolnost vůči frakturám u endodonticky ošetřených extrahovaných zubů bez čepů nebo korunek s odolností vůči frakturám u endodonticky ošetřených zubů opatřených čepem, pahýlem a korunou. Horní řezáky bez čepů vydržely větší zatížení než stejné zuby opatřené čepem a korunou,<sup>16</sup> a dolní řezáky s intaktní přirozenou korunou prokázaly větší odolnost vůči vodorovnému zatížení než zuby s čepem a pahýly.<sup>17</sup> Všechny tyto studie jednoznačně prokazují, že neexistují žádné důkazy o tom, že by čepy nějakým způsobem zvyšovaly odolnost či rezistenci endodonticky ošetřených zubů.

► ET strana 8

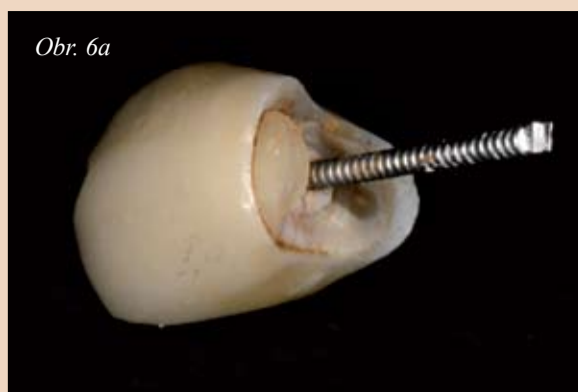Tabulka I: Doporučený maximální průměr pro horní zuby založený na rozměrech kořene a morfologii dřeně.

Horní zuby	Střední řezák	Postranní řezák	Špičák	První premolár	Druhý premolár	První molár	Druhý molár
						<b>Meziobukální kořen</b>	<b>Meziobukální kořen</b>
						59,2 %: 2 nebo více kanálků	51,5 %: 1 kanálek
						40,8 %: 1 kanálek	47 %: 2 nebo více kanálků
				83 %: 2 kanálky	48 %: 1 kanálek	<b>Distobukální kořen</b>	<b>Distobukální kořen</b>
<b>Počet kanálků*</b>	100 %: 1 kanálek			12 %: 1 kanálek	43 %: 2 kanálky	98,3 %: 1 kanálek	99,7 %: 1 kanálek
				2 %: 3 kanálky	0,6 %: 3 kanálky	1,7 %: 2 nebo více kanálků	0,3 %: 2 nebo více kanálků
						<b>Palatinální kořen</b>	<b>Palatinální kořen</b>
						99 %: 1 kanálek	99,9 %: 1 kanálek
						1%: 2 a více kanálků	0,1%: 2 a více kanálků
				75 %: 2 kořeny	90,7 %: 1 kořen		88,6 %: 3 kořeny
<b>Počet kořenů*</b>		1 kořen		23 %: 1 kořen	9 %: 2 kořeny	95,9 %: 3 kořeny	7,8 %: 2 kořeny
				2 %: 3 kořeny	0,3 %: 3 kořeny	3,9 %: 2 kořeny	2,8 %: 1 kořen
							0,4 %: 4 kořeny
<b>Doporučený průměr čepu v mm**</b>	1 – 1,7	0,8	1 – 1,5	0,8 – 1 V palatinálním kořeni		1 V palatinálním kořeni	

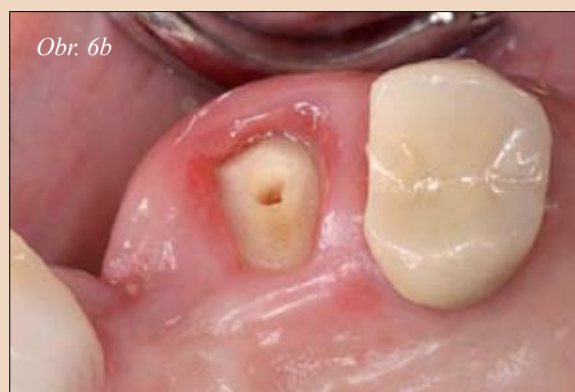## ▶ ET pokračování ze strany 7

Klinické studie rovněž jednoznačně nepodpořily názor, že čepy posilují endodonticky ošetřené zuby.<sup>2, 10, 25, 26</sup> Při zkoumání 200 RTG snímků pacientů, kteří před několika lety prodělali endodontické ošetření, bylo zjištěno, že zuby s čepy trpěly významně častěji apikální periodontitidou.<sup>2</sup> Analýza údajů z různých klinických studií odhalila, že u 3 % zubů s čepy došlo k fraktuře a nebyla nalezena žádná důkaz o tom, že by čepy přispívaly k delšímu zachování zubů.<sup>26</sup> Čepy měly malý vliv na zlepšení klinické úspěšnosti pilířů fixních náhrad. Při srovnání klinické životnosti endodonticky ošetřených sponových zubů neopatřených kořenovými čepy s klinickou životností zubů stejné kategorie avšak se zavedenými kořenovými čepy se zjistilo, že tyto mají daleko delší životnost, což se projevilo i delší životností souvisejících částečných snímatelných náhrad.<sup>10</sup>

Protože klinické a laboratorní údaje naznačují, že čepy zuby neposilují, je jejich účelem retenční a podpora definitivní korunky nebo náhradě. Tento primární účel ale bohužel nebyl doposud zcela rozpoznán. Průzkum ukázal, že se 24 % zubních lékařů domnívá, že čepy zuby posilují.<sup>27</sup> Další průzkum zjistil, že 62 % zubních lékařů starších 50 let věří, že čepy zuby posilují (39 % pracujících na částečný úvazek, 41 % pracujících na plný úva-



Obr. 6a,b: Čep a korunka uvolněná z horního špičáku několik měsíců po umístění. Odpadl pahýl/prefabrikovaný čep i korunka (a). Klinický snímek ukazuje na absenci struktury zubu v oblasti krčku (krčkový uzávěr), která by byla pro korunku retenční (b).



zek a 56 % nepraktikujících zubních lékařů), zatímco pouze 41 % zubních lékařů ve věku do 41 let tomuto nevěří.<sup>28</sup> Další průzkum zjistil, že se 29 % zubních lékařů domnívá, že čepy zuby posilují a věří tomu také 17 % atestovaných protetiků ve Švédsku.<sup>2</sup>

Protože čepy zuby neposilují, měly by se používat pouze v případech, kde nelze retenční pahýl zajistit jiným způsobem.

**Zásada III**

*Minimální délka reziduální apikální gutaperči by měla být podle RTG snímku 5 mm, aby zajišťovala adekvátní utěsnění apexu.*

Po preparaci endodonticky ošetřeného zubu, který bude opatřen čepem, tvoří gutaperča umístěná v apikální části kořene bariéru proti proniknutí bakterií do periapikální oblasti. Různé studie<sup>29-31</sup> odhalily, že je-li pone-

cháno pouze 2 až 3 mm gutaperči, vznikají větší netěsnosti, zatímco zachování 4 až 5 mm gutaperči je zárukou adekvátního utěsnění.<sup>21, 31, 33-35</sup> Přesto, že řada studií prokázala, že k zajištění hermetického uzávěru apikální části kořenového kanálku stačí 4 mm zbytkové gutaperče, je ve skutečnosti přesné odhadnutí vzdálenosti 4 mm od apexu velmi obtížné a navíc rozdíly v anulacích při zhotovování kontrolních rtg snímků mohou mít za následek zachování méně gutaperči než je žádoucí. Z tohoto důvodu se 5 mm minimální zbytková délka na rtg snímcích jeví daleko bezpečnější než 4 mm délka.

Nejlepší metodou konzervace apexu během preparace prostoru pro čep je použití pracovní délky zjištěné při endodontickém ošetření. Při preparaci pro čep by měl být použit stejný referenční bod na zubu jako při endodontickém ošetření. Navíc by měl být k preparaci kanálku použit ná-

stroj odpovídajícího průměru spolu s gumovou zarážkou umístěnou na nástroji v příslušné vzdálenosti, což napomůže tomu, že bude v apikální části zachováno adekvátní množství gutaperči.

Pro odstraňování gutaperči při preparaci prostoru pro čep, aniž by došlo k narušení utěsnění apexu, byly obhajovány tři metody: chemická, tepelná a mechanická.<sup>29, 32, 36-39</sup> Bylo zjištěno, že k odstranění kondenzované gutaperči se zachováním adekvátního 5 mm utěsnění apikální části kořene lze bezpečně použít jak horké ruční nástroje, tak i rotační nástroje.<sup>29, 32, 3-39</sup>

Byl rovněž zkoumán účinek odstranění gutaperči bezprostředně po endodontickém ošetření na utěsnění apexu. Různé studie zjistily, že odstranění gutaperči bezprostředně po ošetření kořenového kanálku utěsnění apexu nijak nenarušuje.<sup>30, 31, 33, 36, 40</sup>

**Zásada IV**

*Optimální délka čepu je u všech zubů, s výjimkou molárů, určena zachováním 5 mm gutaperči v apikální části kořene a extenze čepu do gutaperči. U molárů by se měl pro čep použít pouze hlavní kořen a v něm umístěný čep by neměl být delší než 7 mm. Krátkým čepům je třeba se zcela vyhnout.*

Vhodná délka čepu by měla být založena na minimalizaci potenciálního poškození zubu, optimální retenční čepu a zachování odpovídajícího uzávěru apikální části kořene. Bylo navrženo několik zásad pro určování délky čepu.<sup>41-45</sup> Základ pro rozlišování mezi těmito různými zásadami poskytuje souhrn vědeckých údajů.

Přestože krátké čepy nebyly nikdy prosazovány, studie prokázaly, že je lze na RTG snímcích vidět poměrně často (obr. 3). Bylo zjištěno, že pouze 34 % z 327 čepů bylo délky shodné se incizo-cervikálním rozměrem zubu.<sup>46</sup> Při hodnocení 200 endodonticky ošetřených zubů se zjistilo, že pouze 14 % čepů odpovídalo dvěma třetinám nebo více délky kořene.<sup>47</sup> Další studie RTG snímků 217 čepů zjistila, že pouze 5 % čepů odpovídalo dvěma třetinám až třem čtvrtinám délky kořene.<sup>48</sup> Fraktury kořene způsobené vysokou zátěží se objevovaly častěji v případech použití krátkých čepů,<sup>23, 49-52</sup> přičemž s narůstající délkou čepu narůstala také odolnost kořene vůči zlomení.<sup>21</sup>

▶ ET strana 9

Tabulka II: Doporučený maximální průměr pro dolní zuby založený na rozměrech kořene a morfologii dřeně.

Dolní zuby	Střední řezák	Postranní řezák	Špičák	První premolár	Druhý premolár	První molár	Druhý molár
<b>Počet kanálků*</b>	75%: 1 kanálek	72%: 1 kanálek	89,4%: 1 kanálek	74 %: 1 kanálek	93 %: 1 kanálek	<b>Zuby se dvěma kořeny</b> <b>– meziální kořen</b> 95,7 %: 2 nebo více kanálků 4,3 %: 1 kanálek <b>distální kořen</b> 68,4 %: 1 kanálek 31,6 %: 2 nebo více kanálků <b>Zuby se třemi kořeny</b> <b>– meziální kořen</b> 100 %: 2 nebo více kanálků <b>distobukální kořen</b> 97,6 %: 1 kanálek 2,4 %: 2 nebo více kanálků <b>distolingvální kořen</b> 100 %: 1 kanálek	<b>meziální kořen</b> 86 %: 2 nebo více kanálků 14 %: 1 kanálek <b>distální kořen</b> 85,1 %: 1 kanálek 14,9 %: 2 nebo více kanálků
	25%: 2 kanálky	28%: 2 kanálky	10,6%: 2 kanálky	25 %: 2 kanálky	7 %: 2 kanálky		
	6%:> 2 kanálky	2%:> 2 kanálky		1 %: 3 kanálky	<0,05 %: 3 kanálky		
<b>Počet kořenů*</b>		100 %: 1 kořen	94,8 %: 1 kořen 5,2 %: 2 kořeny	95 %: 1 kořen 5 %: 2 kořeny	98,5 %: 1 kořen 1 %: 2 kořeny 0,5 %: 3 kořeny	80,9 %: 2 kořeny 12,8 %: 3 kořeny 0,04 %: 4 kořeny	84,1 %: 2 kořeny 1,5 %: 3 kořeny 2,5 %: 1 kořen
<b>Doporučený průměr čepu v mm**</b>	0,5 – 0,8	0,5 - 1	1 – 1,5	0,8 – 1		1 V distálním kořeni	

\* Upraveno podle údajů z *Dental Anatomy & Interactive 3-D Atlas*, který poskytl Dr. Blaine Cleghorn, Dalhousie University, Kanada, listopad 2007.

\*\* Upraveno podle údajů zveřejněných Shillingburgem, 1982 a Tilkem, 1979



► ET pokračování ze strany 8

Bylo zjištěno, že čepy, které jsou dlouhé jako tři čtvrtiny délky kořene, poskytují největší pevnost a způsobují nejmenší odchylku kořene.<sup>21</sup> Použití čepů této optimální délky je ale u mnoha zubů obtížné. Má-li zub průměrnou nebo podprůměrnou délku kořene a čep zabírá dvě třetiny či více délky kořene, není možné zachovat v apexu 5 mm gutaperči.<sup>54</sup> Optimální délka čepu se proto určuje se zachováním 5 mm gutaperči v apikální části a extenzi čepu do této hloubky resp. vzdálenosti.

Použití této zásady pro určování délky čepu je vhodné pro všechny zuby, s výjimkou molárů. Studie 150 extrahovaných horních a dolních molárů zjistila, že u hlavních kořenů molárů, tj. distálních u dolních a palatinálních u horních, by se neměl prostor pro čep preparovat více než 7 mm apikálně od vstupu do kořenového kanálku, a to z důvodu vyšší pravděpodobnosti perforace kořene.<sup>55</sup> Vedlejší kořeny molárů, tj. mesiální u dolních a bukální u horních, nelze přizpůsobit ani pro čepy dlouhé 7 mm, aniž by došlo k přílišnému ztenčení kořene a možnosti perforace nebo fraktury kořene po nasazení náhrady. Čepy v molárech by proto neměly být ve hlavních kořenech delší než 7 mm a ve vedlejších kořenech bychom se jim měli pokud možno zcela vyhnout.

**Zásada V**

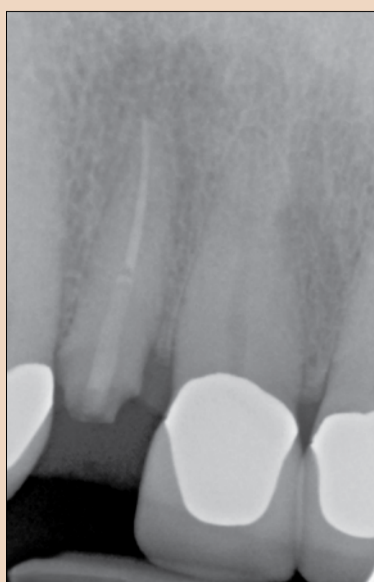*Velký průměr čepů zvyšuje možnost přílišného ztenčení kořene, jeho perforace a fraktury. Doporučuje se, aby průměr čepů nepřesahoval jednu třetinu průměru kořene.*

Větší průměr čepu oslabuje zbývající kořen. Bylo zjištěno, že se zvětšujícím se průměrem čepu vzrůstá napětí v kořeni,<sup>56</sup> tedy že větší průměr čepu snižuje odolnost zubu vůči frakturám.<sup>53</sup>

U čepů většího průměru (1,5 mm nebo více) bylo zjištěno<sup>57</sup>, že s každým milimetrem zvětšujícího se průměru čepu docházelo až k šestinásobnému nárůstu potenciální fraktury kořene.

Studie prokázaly, že fraktury kořene jsou druhou nejčastější příčinou selhání čepu a pahýlu.<sup>58-62</sup>

S rizikem fraktury kořene souvisí několik faktorů, včetně velkého průměru čepů,<sup>23, 50, 56</sup> krátkých čepů,<sup>23, 49-52</sup> a čepů se závitů (obr. 4).<sup>44, 49, 50, 57, 63-65</sup> Doporučuje se, aby průměr čepu nepřesahoval jednu třetinu průměru



Obr. 7: RTG snímek zloženého horního postranního řezáku s čepem vyztuženým skleněným vláknem.

kořene<sup>55</sup> a aby se průměr čepu porovně podobal průměrným rozměrům kořene.

Aby průměr čepu nepřesáhl jednu třetinu průměru kořene, měl by se jeho průměr pohybovat mezi 0,6 a 1,2 mm, v závislosti na zubu.<sup>66-68</sup> K preparaci prostoru pro čep by se měly také používat pouze nástroje odpovídající požadovanému průměru. Používáte-li určitou značku čepu, ujistěte se, že kořenový nástroj odpovídá danému typu čepu (tabulka I a II).

Dobrá znalost anatomie zubů, uspořádání kořenů a jejich odchylek, i použití vhodně zahnutého nástroje zabraňují tomu, aby nedocházelo k ztenčení kořene a jeho perforaci. Nástroje by měly být zahnuté tak, aby odpovídaly průběhu kanálku (obr. 5).

Je-li třeba opatřit čepem premoláry, umístí se čep u horního premoláru nejlépe do palatinálního kořene a u jakéhokoli dolního premoláru s více kořeny do nejrovnějšího kořene. Před preparací pro čep je potřeba zhodnotit zúžení kořene, jeho zakřivení a případně prohlubně.

Je-li potřeba opatřit čepy moláry, měly by se umístit do kořenů s největší tloušťkou dentinu. Tyto kořeny jsou známy jako hlavní kořeny a u horních molárů se jedná o palatinální kořeny a u dolních molárů o distální kořeny. Je nicméně důležité mít na paměti, že prodloužení čepu na více než 7 mm apikálně od vstupu do kořenového kanálku zvyšuje u hlavních kanálků riziko perforace.<sup>55</sup> Je-li to jen trochu možné, je dobré se vyhnout meziálním kořenům dolních molárů a bukálním kořenům

horních molárů. Je rovněž třeba dbát na to, abychom nástrojem netlačili na oblast furkace, protože tato oblast se ztenčí snadněji než vnější povrch záhybů kořene.

U všech zubů je třeba se vyhnout apikálním 5 mm kořene, protože většina záhybů kořene se vyskytuje právě v apikálních 5 mm kořene<sup>69</sup> a proniknutí do této oblasti zvyšuje riziko přílišného ztenčení kořene nebo jeho perforace.

**Zásada VI**

*Cervikální obroučka by měla zaujmout minimálně 2 mm zubní tkáň, aby zajistila odolnost zubu resp. kořene vůči fraktuře.*

Obroučky mohou být tvořeny strukturou jádra, tzv. jádrové obroučky<sup>70-73</sup> nebo korunkou překrývající/zahrnující zdravou strukturu zubu apikálně od jádra, tzv. korunkové obroučky.<sup>74-79</sup> Údaje naznačují, že korunkové obroučky jsou účinnější než pahýlové obroučky<sup>71-73, 80</sup> a že zvyšují odolnost zubu vůči frakturám.<sup>74, 75, 80</sup> Navzdory údajům ve prospěch přínosu korunkových obrouček, zdaleka ne všichni lékaři jejich hodnotu uznávají. Průzkum zveřejněný Morganem a kol.<sup>80</sup> hodnotil podíl respondentů, kteří se domnívali, že obroučka zvyšuje odolnost zubu vůči frakturám: 56 % všeobecných zubních lékařů, 67 % protetiků a 73 % atestovaných protetiků se domnívalo, že odolnost zubu vůči frakturám zvyšují obroučky na pahýlech.

Byly také zkoumány různé délky a tvary obrouček.<sup>74, 76, 77, 81</sup> Délka a tvar jsou pro úspěšnost „účinné obroučky“ velice podstatné. Optimální obroučka by měla zaujmout minimálně 2 mm zdravé tkáň podél celého obvodu zubu resp. kořene. Účinnost obroučky je tím lepší, čím více zdravé tkáň zaujímá. Množství struktury zubu začleněné do překrývající korunky se zdá být z hlediska zvýšení odolnosti zubu vůči frakturám mnohem důležitější než délka čepu (obr. 6).

Nezbývá-li pro vytvoření obroučky v oblasti krčku dostatek struktury zubu, měla by se za účelem obnažení většího množství struktury zubu uvážit možnost chirurgického nebo ortodontického prodloužení korunky. V některých situacích, je-li přítomna jedna nebo více z následujících podmínek, může být moudré zub extrahovat a nahradit jej implantátem a korunkou: obroučku nelze vytvořit, prodloužením korunky by vzniklo nepřijatelné estetické prostředí nebo by vznikl defekt furkace, nebo je ko-

řen tak krátký, že by nebylo možné použít dostatečně dlouhý čep.

**Zásada VII**

*Dokud nejsou k dispozici dlouhodobé údaje, měli bychom používat skelnými vlákny vyztužené čepy pouze s jistou opatrností.*

Po mnoho let bylo standardní metodou rekonstrukce endodonticky ošetřených zubů buď použití individuálně litých čepů a pahýlu, nebo prefabrikovaných kovových čepů s pahýlem z výplňového materiálu.<sup>41, 82, 83</sup> Celostátní průzkum mezi zubními lékaři z roku 1994 zjistil, že 40 % všeobecných zubních lékařů používalo prefabrikované čepy a nejoblíbenějším čepem byl paralelní vroubkovaný kovový čep.<sup>28</sup> Použití prefabrikovaných čepů se od průzkumu z roku 1994 nepochybně ještě podstatně zvýšilo. Vysoká poptávka po estetických náhradách a celokeramických korunkách vedla k vývoji různých nekovových prefabrikovaných systémů čepů, coby alternativy k čepům kovovým.<sup>84-87</sup> Kromě estetických výhod nekovových čepů ukázaly laboratorní studie, že alternativa čepů na bázi pryskyřice má také příznivé fyzikální a mechanické vlastnosti, a že u čepů vyztužených skelnými vlákny dochází méně často k fraktuře kořene než u čepů kovových.<sup>88-92</sup> Klinické studie čepů vyztužených skelnými vlákny ale zaznamenaly také celou řadu selhání pohybující se procentuálně od 0 % po 2,3 letech až po 11,4 % po 2 letech.<sup>9, 58-61, 63, 93-96</sup> Nejčastěji zaznamenanými komplikacemi bylo uvolnění čepu a fraktura kořene (obr. 7).<sup>58-62, 93, 97, 98</sup> Protože je pahýl závislý na retenčních možnostech čepu, závisí na retenci čepu také prognóza celé náhrady.<sup>99</sup> Vzhledem k velkému rozsahu podílu zaznamenaných selhání se zdá, že pro zjištění účinnosti čepů vyztužených skelnými vlákny jsou nezbytné další dlouhodobé klinické údaje.

**Závěr**

Na základě tohoto přehledu dostupných průzkumů lze učinit následující klinická doporučení:

1. Korunky nejsou nutné v případě intaktních nebo minimálně rekonstruovaných frontálních zubů s výjimkou podstatných změn tvaru nebo odstínu, které nelze provést konzervativními metodami.
2. Korunky by se měly umístit na většinu endodonticky ošetřených laterálních zubech, aby napomohly jejich dlouhodobému zachování. Existují údaje naznačující, že laterální zuby, které jsou kromě přístupu-

vého otvoru intaktní, lze uspokojivě rekonstruovat kompozitní pryskyřicí spíše než korunkou. Není nicméně známa dlouhodobá úspěšnost tohoto konzervativnějšího způsobu ošetření při zatížení žvýkacím tlakem.

3. Čepy zuby oslabují a měly by se používat pouze v případě, že nelze zajistit adekvátní retenci pahýlu jinými prostředky.
4. Adekvátní hermetický uzávěr apikální části kořene je zaručen zachováním minimální 5 mm zbytkové gutaperči.
5. Je třeba vyhnout se krátkým čepům, protože zvyšují potenciál fraktury kořene. Pro všechny, s výjimkou molárů, se optimální délka čepu určuje při zachování 5 mm gutaperči v apikální části kořene a extenzi čepu do této hloubky. U molárů by měly být čepy umísťovány do hlavních kořenů (palatinální kořeny horních molárů a distální kořeny dolních molárů) a vzhledem k možnosti přílišného ztenčení nebo perforace kořene by neměly být od vstupu do kořenového kanálku apikálně delší než 7 mm.
6. Průměr čepů by neměl přesahovat jednu třetinu průměru kořene, čímž se minimalizuje ztenčení kořene a riziko jeho fraktury. Průměr nástrojů k preparaci prostoru pro čep by měl odpovídat průměru kořene.
7. Jsou-li umístěny na endodonticky ošetřené zuby korunky, měly by, je-li to možné, apikálně k pahýlu začleňovat 2 mm struktury zubu, protože obroučka korunky zvyšuje odolnost zubů vůči zlomení.
8. Dokud nebudou k dispozici údaje dlouhodobých klinických studií, měly by se vzhledem k rozsahu zaznamenaných selhání v dostupných klinických studiích skelnými vlákny vyztužené čepy používat pouze s opatrností.

*Poznámka redakce: Úplný seznam použité literatury je k dispozici u vydavatele.*

Kontakt
Dr Nadim Z. Baba Loma Linda University, School of Dentistry Department of Restorative Dentistry 11092 Anderson Street Loma Linda, CA 92350 USA nbaba@llu.edu

*Tento článek byl poprvé publikován v časopise roots 2/2011.*



Přehledný seznam vzdělávacích akcí

www.dentalniakademie.cz